

## ГЛАВА V

### Врожденные и приобретенные аномалии развития таза

**Д**еформации таза многочисленны и разнообразны по происхождению, качественной характеристике и количественному выражению.

Врожденные аномалии развития таза чаще всего связаны с аномалиями развития нижнего поясничного отдела позвоночника. Может быть недоразвитие крестца или полное его отсутствие, недоразвитие V поясничного позвонка, нередко при этом имеются деформация стопы и расстройства со стороны мочевого пузыря:

- рахитические деформации таза (*рис. 5.1*) встречаются довольно часто. Преждевременная оссификация в области эпифизов приводит к неправильному развитию отдельных частей таза и нарушению физиологической оси и диаметра таза;
- деформация таза при сколиозе III степени — как правило, наблюдается косое расположение таза на одной из его сторон. Если такая деформация образуется в раннем детском возрасте, то она бывает фиксированной, трудно исправимой;
- деформация таза при спондилолистезе зависит от его степени, угла наклона таза и выраженности лордоза, что изменяет его нормальный диаметр и расположение внутренних органов малого таза, особенно матки;
- вторичная форма (имеющая, как правило, односторонний характер) развивается в результате того или иного деструктивного процесса в крыше вертлужной впадины. Особенно часто внедрение вертлужной впадины наблюдается при гигантоклеточных опухолях в тазу в области дна вертлужной впадины;
- деформация таза при коксите зависит от недоразвития соответствующей половины тазовой кости, приводящей к боковому искривлению таза и сколиозу поясничного отдела позвоночника;

- при врожденном двустороннем вывихе бедра отмечается наклон таза вперед с одновременным увеличением лордоза и исчезновением неустойчивости в тазобедренном суставе с развитием «утиной походки».

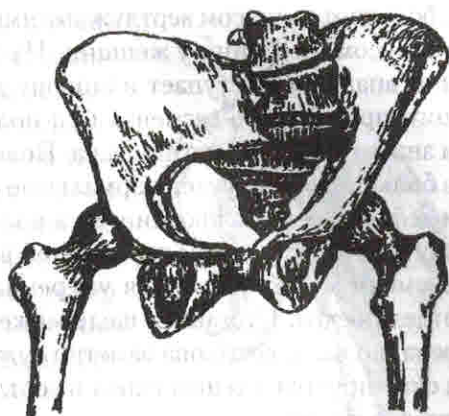


Рис. 5.1. Рахитическая деформация таза (по В.Д. Чаклину)

Особое место среди деформаций таза занимает не столь редкое так называемое внедрение вертлужной впадины (*protrusio acetabuli*), выражающееся в специфическом углублении и смещении вертлужной впадины в сторону малого таза и внедрении вслед за продавленным дном вертлужной впадины головки бедра.

**Внедрение вертлужной впадины** — это несамостоятельная этиологическая и нозологическая единица, а потому и рассматривается именно как деформация с определенной анатомо-функциональной, клинической и рентгенологической картиной. Наблюдаются и самые различные клинические формы внедрения вертлужной впадины. Наиболее четко можно противопоставить врожденную форму и приобретенную.

Врожденная первичная форма внедрения характеризуется двусторонностью, ранним появлением и развитием; она наблюдается почти исключительно у женщин и представляет собой, по всей вероятности, нарушение окостенения.

По клиническому течению наблюдаются формы относительно острые, быстро прогрессирующие, к которым относятся преимущественно случаи ясного инфекционного происхождения, например гонорейной природы. Также остро начинаются деформации в случаях частичных и последовательно повторно происходящих надломов и переломов костных пластин при гигантоклеточной опухоли. Значительно чаще внедрение протекает хронически, исподволь, и деформация не только начинается, но и усиливается постепенно, в течение многих лет.

**Клиническая картина.** На первый план выходит ограничение подвижности в тазобедренном суставе, подчас очень значительное и особенно тягостное у молодой женщины, когда процесс является двусторонним. Так как бедро смещено вверх, кнутри и по оси шейки бедра — в сторону малого таза, то ограничено главным образом отведение, приведение и вращение, а сгибание и разгибание в небольшом объеме сохранены. В связи с этим почти всегда хорошо выражен лордоз поясничного отдела позвоночника. Болезненность по интенсивности и по характеру бывает довольно разнообразной.

Наиболее точное представление о внедрении вертлужной впадины дает рентгенологическое исследование. При нормальных условиях глубина вертлужной впадины подвержена довольно большим колебаниям — в качестве индивидуальных вариантов наблюдаются иногда довольно плоские, поверхностные,

с большим радиусом вертлужные ямки, но бывают и довольно глубокие с малым радиусом, особенно у женщин. На снимке таза при внедрении дно вертлужной впадины выступает в сторону малого таза в виде более или менее высокого правильного сегмента или полушария. Костная крыша резко истончена и значительно склерозирована. Поверхность головки бедра, которая сохраняет в большинстве случаев нормальные очертания или лишь несколько уменьшена и деформирована, проецируется в терминальную линию, а в более выраженных случаях вместе с дном вертлужной впадины переходит эту границу. С течением времени может развиваться умеренная варусная деформация проксимального отдела бедра. Суставная щель может быть нормальной ширины, даже расширена, но чаще всего она заметно сужена. Тень шейки бедра лежит не свободно, а суммируется с тенью входа в вертлужную впадину; большой вертел приближается к тазу.

Деформации таза не следует рассматривать изолированно. Их возникновение в большинстве случаев связано с патологическими процессами, происходящими в тазобедренных суставах, на протяжении нижних конечностей или поясничного отдела позвоночника. Врач параллельно с лечением основного заболевания должен выявить причины возникновения деформации таза, улучшить условия развития поясничного отдела позвоночника и таза в целом.

**Таз Отта** (X. Ott) (*protrusio acetabuli*) — основание суставной впадины по направлению к середине таза возвышается иногда в виде полушария. Возвышенная стенка впадины тоньше нормальной.

Этиология неизвестна. Lindemann установил семейственность развития этого порока, а причиной порока считает позднее половое развитие, ослабляющее хрящ у подростков.

**Клиническая картина.** Заболевание, как правило, локализуется с двух сторон, чаще наблюдается у женщин. Больные обычно не предъявляют жалоб. Боли появляются только в возрасте старше 30 лет. Вначале ограничение сгибания незначительное, а отведение бедра и его ротация ограничены. В тяжелых случаях наблюдается гиперлордоз поясничного отдела позвоночника. Угол инклинации уменьшен, шейка рентгенологически укорочена, а головка бедра расположена глубоко во впадине, определяется также двустороннее симметричное возвышение основания суставных впадин, склероз и сужение суставной щели. С возрастом развивается тяжелый деформирующий артроз тазобедренных суставов.

**Лечение** — такое же, как при артрозах. При тяжелых формах заболевания производится операция — пластика сустава, *операция Мильха* (рис. 5.2).

Деформации таза имеют большое практическое акушерское значение. Специальное измерение таза, интересующее акушера, является предметом хорошо разработанной так называемой рентгенологической пельвиметрии.

В акушерстве существует ряд подробно разработанных классификационных схем и группировок деформаций таза, представляющих частный интерес, и поэтому здесь нет надобности останавливаться на деталях этого вопроса.

К асимметрии таза, образованию так называемого косо суженного таза могут вести самые различные дисплазии V поясничного и I крестцового позвонков.

сколиозы и кифосколиозы, асимметричные аномалии одной нижней конечности. Интерес представляет кривой, выдающийся в полость малого таза острый вывих. К тяжелой деформации приводит спондилолиз. Особенно тяжелы последствия переломов таза в целом, а также отдельных его элементов. Затем исходом в деформацию могут завершиться и многие воспалительные костные и костно-суставные процессы в самом тазу и по соседству с ним, например туберкулез, остеомиелит, бруцеллез, микотические заболевания, ревматический полиартрит, паразитарные кисты (эхинококк) и т.д.

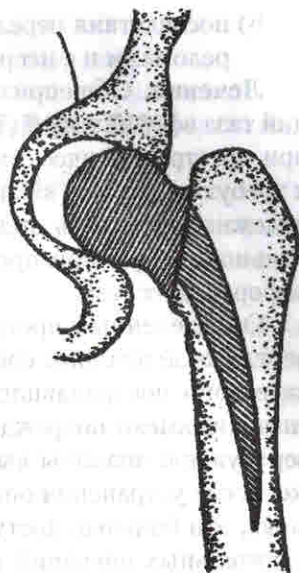
**Приобретенные посттравматические деформации таза.** Деформации таза чаще развиваются вследствие тяжелых его повреждений. По данным литературы, неудовлетворительные результаты лечения тяжело пострадавших с повреждениями таза в специальных учреждениях объясняются рядом причин. В числе ведущих — недостаточный объем медицинской помощи в раннем периоде травмы и, как следствие, развитие ранних посттравматических осложнений. Другая причина плохих исходов заключается в своевременно не устраненном смещении костных отломков и сочленений тазового кольца, что в итоге приводит к деформациям таза, развитию дегенеративно-дистрофических процессов в тазобедренных суставах, вторичным функциональным нарушениям статики и динамики.

Проведенные статистические исследования показали, что в общей структуре повреждений тазового кольца имеет место абсолютное увеличение анатомически наиболее тяжелых переломов костей таза, квалифицируемых по международной системе АО/ASIF как нестабильные повреждения типа В и С.

Неправильно сросшиеся переломы вертлужной впадины при переломовывихах приводят к тяжелым нарушениям статики и функции опорно-двигательного аппарата.

Посттравматические деформации таза по Д.И. Черкес-Заде делятся на шесть групп:

- 1) неправильно сросшийся перелом переднего полукольца таза (без и с повреждением лонного сочленения);
- 2) неправильно сросшийся перелом заднего полукольца (без и с повреждением крестцово-подвздошного сочленения);
- 3) неправильно сросшийся перелом переднего и заднего полуколец таза (без и с повреждением лонного и крестцово-подвздошного сочленения);
- 4) неправильно сросшийся перелом вертлужной впадины (с вывихом бедра и без вывиха бедра);
- 5) последствия полифокальных атипичных переломов костей таза;



**Рис. 5.2.** Операция Мильха при рахитической деформации таза

6) последствия переломов таза в сочетании с неправильно сросшимися переломами и с несросшимися переломами других костей скелета.

**Лечение.** Общеизвестно, что при лечении посттравматических деформаций таза ведущим является хирургический метод. Оперативные вмешательства при посттравматических деформациях таза представляют большие трудности и требуют высокой квалификации хирурга. Нет рекомендаций, позволяющих надежно учитывать индивидуальные особенности (возраст, пол, профессию больного и пр.) при проведении восстановительных операций при тяжелых деформациях таза.

Определенный процент больных с неправильно сросшимися переломами вертлужной впадины составляют лица, перенесшие сочетанную травму. У этой категории пострадавших в первые часы и дни после травмы доминирующее значение имеют повреждения внутренних органов, и вопрос о лечении перелома вертлужной впадины вынужденно отходит на второй план. Значительно позже, после устранения опасных для жизни повреждений и ликвидации явлений шока, эти больные поступают в специализированные учреждения для восстановительных операций на тазобедренном суставе. Д.И. Черкес-Заде считает, что многие травматологи сдержанно относятся к хирургическому лечению этих повреждений, и именно в этом причина высокого процента застарелых переломов тазобедренного сустава.

Застарелые переломы вертлужной впадины с неправильно сросшимися переломами боковой массы таза с вывихом и без вывиха бедра относятся к группе тяжелых, калечащих повреждений опорно-двигательного аппарата. Эти больные, как правило, являются нетрудоспособными.

Особое место в лечении этой патологии занимает эндопротезирование. На сегодня *эндопротезирование* или *артродез тазобедренного сустава* — основной метод оперативного лечения при неправильно сросшихся переломах вертлужной впадины с вывихом или подвывихом бедра, в том числе при трансвертлужных переломах с центральным смещением головки бедра в полость малого таза.

Наблюдения ЦИТО свидетельствуют, что при неправильно сросшихся переломах вертлужной впадины, сопровождающихся переломовывихами в тазобедренном суставе, осуществленное по строгим показаниям эндопротезирование дает, как правило, благоприятные результаты.

### 7.3. ОРТОПЕДИЧЕСКИЕ ЗАБОЛЕВАНИЯ КОЛЕННОГО СУСТАВА И ГОЛЕНИ

Нарушения формы коленного сустава обусловлены изменением формы одной из костей, образующих его, а также нарушением оси нижней конечности на уровне этого сустава.

Отклонение оси нижней конечности создает несколько патологических изменений:

1. Во фронтальной плоскости:
  - а) отклонение оси большеберцовой кости от оси бедренной кости наружу — *genu valgum* (X-образное искривление);
  - б) отклонение оси большеберцовой кости от оси бедренной кости внутрь — *genu varum* (O-образное искривление).
2. В сагиттальной плоскости:
  - а) сгибание голени по отношению к бедру — *genu flexum* (согнутое колено);
  - б) неразгибание голени по отношению к бедру *genu recurvatum* (переразогнутое колено).

#### 7.3.1. Варусная и вальгусная деформации коленного сустава

Код по МКБ-10:

Q68.2 Врожденная деформация колена.

Q74.9 Врожденная аномалия конечности(ей) неуточненная.

Врожденные боковые искривления коленного сустава (*genu varum* и *genu valgum*) за счет отклонения голени — довольно редкие деформации, часто встречающиеся у детей и подростков после перенесенных общих заболеваний (рахит, полиомиелит, остеомиелит, хондродистрофия, остеодисплазия, опухоли, экзостозная дисплазия, мышечная дистрофия и др.) или повреждений органов опоры. Реже причиной боковых искривлений являются травматические повреждения или рентгенооблучение эпиметафизарных областей дистального конца бедренной или проксимального — большеберцовой костей.

В норме бедро и большеберцовая кость образуют угол, открытый наружу в пределах  $170^{\circ}$ – $175^{\circ}$ . Если у ребенка в возрасте после года сохраняется варусное положение ног, то следует думать о нарушении развития скелета (рахит, болезнь Бланта–Эрлашера (W.P. Blount, P.J. Erlasher), скелетные заболевания). Иногда комбинированные искривления (сгибательно-варусные или сгибательно-вальгусные деформации коленного сустава) развиваются после эпифизарного остеомиелита, туберкулезного гонита, полиомиелита, травматического эпифизеолиза и сопровождаются в отличие от чисто фронтальных искривлений ограничением функции сустава. При заболевании хромота встречается редко, наблюдается лишь при односторонней деформации. Изменение походки отмечается при разболтанном коленном суставе и парезах мышц. Нижние конечности приобретают сходство с буквой «X». Незначительное искривление нижней

конечности в этом смысле можно считать физиологическим у женщин. Редко встречаются и врожденные *genu valgum*.

Изменение объема движений как в коленном, так и в остальных суставах помогает выявить основную причину вторичного искривления сустава. Обнаруживают наличие торсионного отклонения костей голени, боковую неустойчивость в коленном суставе (с боковой подвижностью кнутри или кнаружи), неправильное положение стоп (пяточно-вальгусная стопа, плоскостопие, вальгусная деформация шейки бедренной кости и др.).

Рентгенологически определяется укорочение сегмента конечности и степень искривления.

Угол, образованный осями бедра и большеберцовой кости при *genu valgum* лежит во фронтальной плоскости и направлен верхушкой в медиальную сторону. В основе этой деформации при рентгенологическом исследовании можно наблюдать относительно усиленную продукцию костного вещества на месте эпифизарного хряща внутреннего мыщелка бедра. Энхондральный рост происходит, как и при нормальных условиях, главным образом по направлению к метафизу и лишь в незначительной степени в обратном направлении — к эпифизу. Поэтому главные костные массы отклоняются в виде широкого клина в основном в медиальной половине дистального метафиза бедра.

При *genu varum* деформация в виде буквы «О» наблюдается реже, чем при *genu valgum*. Здесь рентгенологически обнаруживают изменения не эпифизарного хряща, как при *genu valgum*, а дугообразное искривление верхнего отдела диафиза большеберцовой кости.

**Клиническая картина.** Больные жалуются на затрудненную ходьбу и боли. При *genu valgum* бедро приведено, голень отклонена вбок. Во время ходьбы при сильных степенях вальгусной деформации во избежание столкновения колен, заходящих одно за другое, больной сильно отбрасывает голень вбок и поворачивает ее также вбок, причем вершина коленного угла поворачивается вперед. Стопа находится в положении *pes valgus* и в дальнейшем развивается плоскостопие. *Genu varum* является большей частью косметическим недостатком, а иногда мешает ходьбе. Причина — часто рахитического происхождения.

**Лечение** нужно начинать с первых недель жизни ребенка — массаж, ЛФК для укрепления мышц бедра и голени, корригирующие лонгеты на ночь, редрессация с последующим наложением гипсовой повязки. Необходимо назначить ношение ортопедических аппаратов, что облегчает ходьбу и предохраняет дальнейшее развитие разболтанности в суставе.

У новорожденного коленный сустав осторожно сгибают на 4–5-й день после рождения, накладывают гипсовую повязку, которую периодически меняют. Сгибание в коленном суставе постепенно увеличивают. Такую процедуру продолжают до тех пор, пока этот сустав не установится в положении максимального сгибания. Постепенное сгибание следует проводить с осторожностью, чтобы не произошел эпифизеолиз бедренной кости. Затем назначают ЛФК, массаж. Если у ребенка в возрасте до 2 лет эта патология не устранена, производят хирургическое лечение.

Начиная с 5–6 лет хирургическое лечение сводится к надмыщелковой остеотомии бедренной кости, а в тяжелых случаях — подмыщелковой и большеберцовой кости — поперечная, клиновидная, желобковая (рис. 7.18).

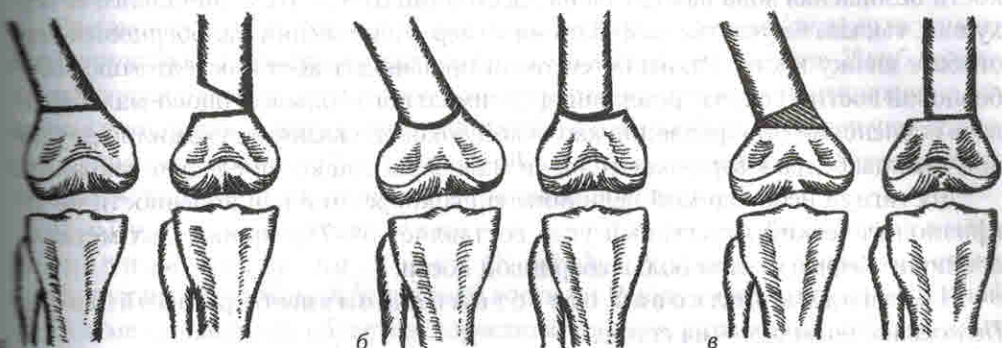


Рис. 7.18. Виды остеотомий бедренной кости:

а — поперечная; б — шарнирная; в — клиновидная

До операции должны быть тщательно изучены рентгенограммы с определением взаимоотношения линий суставных поверхностей бедренной и большеберцовой костей к их продольным осям. Производят остеотомию той кости, суставная поверхность которой не перпендикулярна ее продольной оси.

Показанием к операции корригирующей остеотомии на костях служит компенсированная форма искривления, т.е. без разболтанности в суставе и без признаков артроза, с углом деформации, превышающим  $10^{\circ}$ – $15^{\circ}$ , для *genu varum* —  $170^{\circ}$  и менее, для *genu valgum* — менее  $165^{\circ}$ .

Медиальная открытая клиновидная вальгизирующая подмыщелковая остеотомия большеберцовой кости обеспечивает коррекцию оси конечности. Для точного иссечения костного клина разработано достаточно много инструментальных систем. Для ускорения репаративного процесса используют костные алло- или ауто трансплантаты, в последнем случае, как правило, из гребня подвздошной кости. Для замещения образующегося дефекта предложены различные синтетические материалы — гидроксиапатит,  $\beta$ -трикальцийфосфат, пористая керамика, пористый никелид титана и др.

При *genu varum* по окончании основного роста (приблизительно в 16 лет) следует произвести остеотомию и дополнить ее специальной лечебной гимнастикой. Остеотомию бедренной кости (поскольку деформацию создает в основном эта кость) необходимо дополнить косой остеотомией верхней части малоберцовой кости, так как без этого невозможно устранить деформацию. Остеотомия большеберцовой кости производится углообразная, что предотвращает смещение отломков. Между костными фрагментами остеотомированной кости по внутренней стороне их можно вставить соответствующей величины клин гомокости или ауто трансплантат из подвздошной или большеберцовой кости. После остеотомии накладывают гипсовую повязку на 6–9 нед. После снятия повязки назначают ФТЛ и проводят ЛФК.



При варусной деформации нижней конечности, превышающей  $10^\circ$ , для коррекции следует выполнить остеотомию малоберцовой кости или резецировать проксимальное тибιοфибулярное сочленение. Для остеотомии малоберцовой кости безопасная зона находится на расстоянии от 4 до 6 см дистальнее ее верхушки, так как на участке на 2–3 см ниже верхушки общий малоберцовый нерв обгибает шейку кости. Узким остеотомом производят косую остеотомию малоберцовой кости. В случае резекции проксимального большеберцово-малоберцового сочленения прикрепление наружной боковой связки и сухожилия двуглавой мышцы бедра к верхушке головки малоберцовой кости следует сохранить.

Достигнув необходимой величины гиперкоррекции оси конечности до  $10^\circ$  (физиологический вальгусный угол составляет  $5^\circ$ – $7^\circ$ ), производят металлоостеосинтез фрагментов большеберцовой кости.

Чресподмышечковая остеотомия большеберцовой кости  
*Положение больного* — на спине.

*Обезболивание* — наркоз. На бедро накладывают эластичный жгут.

*Техника операции.* Производят продольный разрез, начиная от наружного мыщелка бедренной кости, проходящий по передненаружной поверхности коленного сустава и заканчивающийся несколько дистальнее и впереди от головки малоберцовой кости. После разделения дистальной части подвздошно-большеберцового тракта (*tractus iliotibialis*) обнажается наружный мыщелок большеберцовой кости. В зоне предполагаемой остеотомии от большеберцовой кости распатором отделяют надкостницу по передней и задней поверхности до средней линии. Коленный сустав при этом должен быть согнут на шине до  $140^\circ$ – $150^\circ$  для того, чтобы подколенный сосудисто-нервный пучок сместился кзади. Линия остеотомии может быть поперечной или углообразной. Чаще делают поперечную остеотомию. Проксимальный срез намечают остеотомом на 2 см ниже и параллельно суставной поверхности, а дистальный — на заранее рассчитанное расстояние от проксимального. К задней поверхности большеберцовой кости подводят лопаточку Буяльского для защиты подколенного сосудисто-нервного пучка. Далее производят поперечную остеотомию с иссечением соответствующего клина для полного устранения деформации. Правильное положение фрагментов контролируют путем сопоставления линии суставной щели и продольной линии большеберцовой кости — они должны быть перпендикулярны. Если необходимо увеличить коррекцию, выполняют либо дополнительную резекцию, либо губчатую кость вычерпывают острой ложечкой у наружного края проксимального фрагмента большеберцовой кости, что позволяет наружному краю дистального фрагмента соскользнуть в образовавшееся пространство, обеспечивая стабильность до выполнения остеотомии.

Для устранения деформации часто осуществляют высокую остеотомию малоберцовой кости. Для этого производят дополнительный разрез в области головки последней. Достигнув необходимой величины гиперкоррекции оси конечности, выполняют фиксацию фрагментов малоберцовой кости одним из известных способов — гипсовой повязкой (иногда в сочетании с крестообразно проведенными через фрагменты спицами), металлической пластинкой с ви-

тами или компрессионным аппаратом. После рентгенологического контроля в двух проекциях снимают жгут и производят гемостаз. Через контрапертуру на передненаружной поверхности голени устанавливают активный дренаж и рану послойно ушивают.

При вальгусной деформации коленного сустава (*genu valgum*) выполняют варизирующую надмышечковую остеотомию бедренной кости. Наибольшее распространение получили V-образная, закрытая клиновидная медиальная и открытая клиновидная наружная остеотомии с фиксацией фрагментов углообразной клинковой пластиной, блокируемой пластиной с угловой стабильностью, аппаратом наружной фиксации или гипсовой повязкой.

V-образная надмышечковая варизирующая остеотомия бедренной кости по Репке (K. Rörke). V-образная надмышечковая варизирующая остеотомия бедренной кости по Репке — операция, при которой кость в метафизарных областях пересекают в двух плоскостях, образующих угол, что создает большую поверхность соприкосновения фрагментов и обуславливает заклинивание одного фрагмента в другой. Кость рассекают углом, открытым в сторону диафиза (рис. 7.19).

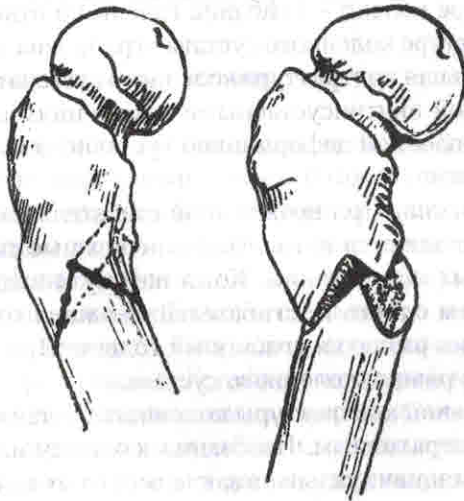


Рис. 7.19. Остеотомия бедренной кости по Репке

Черезмышечковая остеотомия бедренной кости. *Положение больного* — на спине.

*Обезболивание* — наркоз.

*Техника операции.* Производят линейный разрез длиной 8–10 см по передневнутренней поверхности бедра в нижней трети. После рассечения собственной фасции производят косой разрез вдоль мышечных пучков внутренней широкой мышцы. Мышечные пучки прямой и внутренней широкой мышц тупо разводят, рассекают и отслаивают надкостницу метафиза бедренной кости и с помощью

элеваторов оттесняют мягкие ткани от кости. Далее в дистальном отделе раны находят линию непосредственно над этим местом и делают углообразную остеотомию по Репке с углом, открытым кверху. Углообразная остеотомия позволяет исправить вальгусную, варусную и флексионную деформации конечности с гиперкоррекцией около 2°, после чего выполняют металлоosteосинтез. При выраженной деформации иногда иссекают небольшой клиновидной формы участок кости для лучшего сопоставления фрагментов кости. Рану дренируют двумя активными дренажами, ушивают в положении сгибания колена голени до 170°. Имобилизацию конечности осуществляют задней лонгетной гипсовой повязкой от ягодичной складки до кончиков пальцев стопы на срок 1–2 нед.

### 7.3.2. Врожденная сгибательная контрактура коленного сустава

#### Код по МКБ-10:

M24.5 Контрактура сустава.

Q68.2 Врожденная деформация колена.

Врожденная сгибательная контрактура коленного сустава (*genu flexum congenitum*) — согнутое колено — сгибание голени по отношению к бедру. При сгибательной контрактуре коленного сустава ограничена возможность разгибания сустава. Сгибательная контрактура коленного сустава может быть артрогенной, т.е. обусловленной внутрисуставными изменениями, миогенной, миодесмогенной или обусловленной деформацией суставного конца большеберцовой и реже бедренной кости.

**Клиническая картина.** При врожденной сгибательной контрактуре коленного сустава часто появляются патологические кожные складки, состоящие из соединительнотканых образований. Кожа натянута над неправильно расположенным сухожилием одного из сгибателей. У пациентов с *genu flexum* часто наблюдаются аномалии развития сгибателей голени. При параличе сгибателей бедра отмечается рекурвация коленного сустава.

**Лечение** сгибательной контрактуры коленного сустава может быть как консервативным, так и оперативным. Показания к одному из этих видов лечения должны быть строго индивидуальны в зависимости от возраста пациента и тяжести деформации.

У детей младшего возраста сгибательную контрактуру коленного сустава удается устранить этапными гипсовыми повязками.

У детей старшего возраста используются вытяжение, гипсовые повязки.

При безуспешности консервативного лечения устранение, а точнее уменьшение, сгибательной контрактуры коленного сустава может быть достигнуто оперативно, лечение начинают с 5–6-летнего возраста.

При параличе мышц-разгибателей бедра оперативное вмешательство сводится к мышечной пластике. Для этих операций мышцы-сгибатели голени должны быть достаточно сильными, и до операции контрактуры следует устранить.

Определение в крови щелочной фосфатазы имеет большое значение в клинике заболевания. Содержание щелочной фосфатазы может в известной мере служить показателем эффективности лечения остеогенной саркомы. При раковых метастазах в кости щелочная фосфатаза сыворотки крови повышена, если происходит формирование новой кости.

Дополнительные методы клинического исследования основаны на изучении пунктатов, получаемых при пробных проколах (пункциях), а также иссеченных кусочков тканей и опухолей. В ряде случаев пункция может играть одновременно роль диагностического и лечебного метода. При пункциях и извлечениях жидкости с лечебными целями пунктат следует подвергнуть лабораторному исследованию (микроскопическому, бактериологическому и т.д.).

Пункция костного мозга имеет большое значение в диагностике миеломной болезни, ретикулоэндотелиоза и других заболеваний, поражающих, наряду с кроветворными органами, костную ткань.

Биопсия обычно рассматривается как заключительный диагностический этап. Она иногда бывает необходима и для того, чтобы подтвердить диагноз, полученный клинико-рентгенологическим путем. Биопсия показана в тех случаях, когда намечается ампутация или другое радикальное хирургическое вмешательство. Биопсия также должна быть сделана, если пациенту предстоит радиационное лечение опухолевого процесса. Особо следует подчеркнуть важность наличия морфологического подтверждения до начала лечения. Это значительно снижает количество ненужных ампутаций.

## 12.5. ОСОБЕННОСТИ ДИАГНОСТИКИ ОПУХОЛЕЙ КОСТЕЙ У ДЕТЕЙ

Диагностика опухолей у детей представляет сложную задачу. Это связано как с разнообразием заболеваний, так и характером начального течения патологии без четких симптомов. Очень часто опухоли распознают поздно, при явно выраженном проявлении болезни.

На ранних стадиях большинство костных опухолей не имеют специфической симптоматики. В связи с этим необходимо пользоваться отдельными, даже незначительными данными анамнеза, первых жалоб, результатами внешнего осмотра, оценивать размеры и локализацию опухоли, общее состояние пациента, учитывать его возраст и пол.

Впервые пациент может пожаловаться лишь тогда, когда опухоль, достигая больших размеров, начинает сдавливать находящиеся рядом нервные стволы либо, выходя за пределы кости до надкостницы, вовлекая ее в процесс, проявляется болями. Чаще всего боли служат первыми симптомами злокачественных опухолей, так как в процесс вовлекается надкостница. Вначале боли носят преходящий характер, а позже становятся постоянными, наблюдаются и в покое. При некоторых злокачественных новообразованиях боли появляются раньше, чем очаг определяется на обычной рентгенограмме. В подобных случаях

необходимо прибегать к современным методам обследования — КТ, МРТ, которые позволяют выявить очаг размером около 2 мм.

При уточнении анамнеза заболевания важно выяснить первые симптомы болезни. Больные с опухолями отмечают усиление болей и увеличение пораженного сегмента после применения тепла. Физиотерапевтическое лечение при опухолях противопоказано, так как стимулирует опухолевый рост.

## 12.6. ОБЩИЕ ПРИНЦИПЫ ЛЕЧЕНИЯ ОПУХОЛЕЙ КОСТЕЙ

Основным методом лечения опухолей остается хирургический, поэтому опухоли костей представляют собой, кроме хирургической проблемы, также и ортопедическую. Из оперативных вмешательств в настоящее время известны:

- энуклеация опухоли — удаление патологического образования, имеющей капсулу;
- резекция кости (внутренняя, краевая, сегментарная) с аллопластическим замещением дефекта;
- экзартикуляция — отсечение всей конечности или ее дистальной части разрезом, проходящим через суставную щель;
- ампутация;
- эндопротезирование костей и суставов.

При выборе метода операции нужно руководствоваться данными о характере и размерах опухоли. Выбор метода лечения злокачественных опухолей костей зависит прежде всего от гистогенеза опухоли, чувствительности ее к химиотерапевтическим препаратам, а также от стадии развития процесса, локализации опухоли, возраста и психологического настроения больного. Больным, отказывающимся от операций, особенно таких, как ампутация, обычно назначают другие, менее радикальные операции, а подчас только паллиативные методы лечения.

В настоящее время больному обязательно проводится курс предоперационной химиотерапии с использованием цисплатина. Наиболее эффективными химиопрепаратами — это адриамицин, цисплатин, высокие дозы метотрексата с лейковорином. После достижения максимального эффекта химиотерапии больному по возможности проводится органосохраняющая операция. Если удалено менее 90% опухоли, то в пред- и послеоперационном курсах химиотерапии применяются различные химиотерапевтические препараты. Использование пред- и послеоперационной химиотерапии в сочетании с хирургической резекцией опухоли позволяет повысить 5-летнюю выживаемость до 30%. Однако если у больного уже есть метастазы, особенно в легком, процент длительной выживаемости значительно сокращается.

Лечение сарком кости, как правило, комбинированное и комплексное. Хирургическое лечение сарком кости проводится в объеме ампутации или резекции.

- сегментарная резекция (резекция суставного конца кости) с аллопластическим замещением дефекта или эндопротезированием;
- тотальное удаление кости с эндопротезированием;
- ампутация или экзартикуляция, когда невозможны сохранные операции.

Уровень резекции определяется на 7–10 см выше видимого края опухоли или на основании данных сканирования. Имеется вариант резекции кости с металлопротезированием или протезированием пластиком. Однако он возможен только при условии комплексного или комбинированного методов лечения и не вовлечении в патологический процесс магистральных нервов и сосудов.

Проводится дистанционная лучевая  $\gamma$ -терапия. Как правило, остеогенная саркома, хондросаркома обладают низкой чувствительностью к лучевой терапии, однако при лечении саркомы Юинга это основной метод лечения. Лучевой метод может применяться до операции, во время нее, а также в послеоперационный период.

Химиотерапия при саркомах кости пока занимает довольно скромное место, однако надежды на прогресс в лечении этой патологии связывают именно с этим методом. Схемы, показавшие активность в отношении костных сарком, включают в себя адриабластин, цисплатин, метотрексат. Довольно эффективно сочетание режимов химиотерапии. Возможно применение схем типа ROMASE:

- цисплатин — Р;
- винкристин (онковин) — О;
- метотрексат — М;
- доксорубицин (адриабластин) — А;
- циклофосфан — С;
- этопозид — Е.

Подобные многокомпонентные схемы используют при лечении остеогенных сарком и сарком Юинга. При лечении хондросарком применяют схемы с адриабластином или иммунотерапию с интерферонами.

## 12.7. КОСТЕОБРАЗУЮЩИЕ ОПУХОЛИ

Происхождение опухоли в скелете тесно связано с диспластическими процессами в костях, что особенно заметно у детей, когда ряд диспластических процессов в костных тканях перерождается в злокачественные новообразования (хрящевой экзостоз — в хондрому, фиброзная дисплазия — в остеогенную саркому и т.д.).

### 12.7.1. Доброкачественные новообразования костей и суставных хрящей

**Код по МКБ-10:**

D16 Доброкачественное новообразование костей и суставных хрящей.

#### 12.7.1.1. Остеома

*Остеома (osteoma)* — одна из наиболее морфологически зрелых, медленно растущих доброкачественных опухолей скелета, происходящая из остеобластов зрелой кости преимущественно пластинчатого строения. Пол пациента не имеет существенной роли. Чаще наблюдается в возрасте от 10 до 25 лет.

Остеома может иметь компактное, губчатое или смешанное (костномозговое) строение.

По отношению к кости остеома может быть пароссальной, развивающейся на поверхности кости, кортикальной или эндостальной.

*Компактная остеома* почти полностью состоит из костной массы тонковолокнистого или пластинчатого строения с очень узкими сосудистыми каналами. Гистологически мало отличается от обычной кости, представлена сетью беспрядочно расположенных костных балок, не имеет четких границ с окружающей костной тканью. Опухоль из плотной кортикальной костной ткани образуется на большеберцовой и малоберцовой костях, но может локализоваться в локтевом отростке, костях черепа, лицевых костях и др.

*Губчатая остеома* чаще локализуется в метафизах и диафизах длинных трубчатых костей. Она представлена четкой сетью расположенных беспрядочно костных балок. Межбалочные пространства заполнены клеточно-волоконистой тканью. Опухоль не имеет четких границ с окружающей костной тканью.

*Смешанная (костномозговая) остеома* локализуется в позвонках, бедренной и большеберцовой костях, чаще встречается у мужчин в возрасте 20–30 лет.

**Клиническая картина** остеом зависит от локализации. Опухоль длительное время протекает бессимптомно, выявляется при достижении значительных размеров, редко сопровождается болями.

*Рентгенологически:* очаг с четкими границами, имеющий однородную шаровидную, округлую или овальную форму на широком основании. Иногда опухоль может иметь вид бугристого образования на ножке.

Компактная остеома дает однородную бесструктурную интенсивную тень.

Губчатая остеома трубчатой кости по мере роста смещается в сторону от сустава — на всем протяжении прослеживается истонченный кортикальный слой.

При дифференциальном диагнозе разницу между хроническим остеомиелитом и остеогенной саркомой можно установить на основании клинико-рентгенологической картины заболевания.

*Микроскопически:* остеома мало отличается от нормальной кости. Опухоль состоит из хорошо дифференцированной костной ткани.

Остеома, расположенная на внешней пластинке костей черепа, имеет вид плотного, неподвижного, безболезненного образования с гладкой поверхностью. Развиваясь на внутренней пластинке костей свода черепа, остеома может вызвать головную боль, расстройства памяти, эпилептические припадки, симптомы повышенного внутричерепного давления.

При локализации в области «турецкого седла» могут появляться гормональные нарушения.

В придаточных пазухах черепа опухоли иногда бывают множественными, растут в виде полипа на ножке (на широкой ножке, на узкой ножке). При локализации в области околоносовых пазух (за счет раздражения ветвей тройничного нерва) возникают разнообразные глазные симптомы — экзофтальм, диплопия, снижение зрения, анизокория, птоз и др. При достижении больших

размеров, располагаясь вблизи нервного корешка, локализуясь в дужке или отростке позвонка, остеома может вызвать болевой синдром, симптомы сдавления спинного мозга, деформацию позвоночника.

Остеомы длинных трубчатых костей растут медленно и представляют собой доброкачественные образования.

**Лечение** — только хирургическое. Оно показано при нарушении функции конечности, увеличении опухоли, появлении болевого синдрома. Нередко операции выполняются с косметической целью.

Во время операции выполняют удаление опухоли с обязательной резекцией подлежащей пластинки здоровой костной ткани. Удаление опухоли необходимо производить экстрапериостально, тщательно останавливая кровотечение и не повреждая периоста. После радикального удаления опухоли рецидива обычно не бывает. Не полностью удаленная опухоль вызывает такие же ноющие боли, как и до операции.

В случаях бессимптомного течения и небольшого размера опухоли считают целесообразным лишь динамическое наблюдение.

### 12.7.1.2. Остеоид-остеома

**Остеоид-остеома** (*osteoid-osteoma*; син.: остеоид кортикальный) — своеобразная доброкачественная опухоль кортикального слоя кости, представляющая собой очаг резорбции кости, заполненный тканью, содержащей большое количество остеобластов и остеокластов, окруженный зоной остеосклероза.

Опухоль (до 1–2 см) остеогенного происхождения. Поражает лиц молодого возраста (11–20 лет), мужчины болеют в 2 раза чаще женщин. Обычно остеоид-остеома — солитарная опухоль, локализующаяся в любом отделе скелета (чаще в длинных трубчатых костях — бедренной, большеберцовой, плечевой, лучевой, лопатке, а иногда — в костях позвоночника, стопы, кисти, таза и т.д.).

Гистологически опухоль состоит из переплетающихся трабекул остеоидной и незрелой костной ткани.

**Клиническая картина** зависит от локализации патологического очага. Характерны тупые неопределенные боли в очаге поражения, особенно в ночное время. Боли не утихают в покое и нередко лишают больного сна. Болевая точка соответствует локализации опухоли. Возможно местное повышение температуры без общей температурной реакции организма. Иногда боли иррадируют. Развивается гипотрофия мышц больной конечности в связи с гиподинамией и щадящей хромотой. Объективно припухлость и воспалительная реакция мягких тканей вокруг очага не определяются, несмотря на длительность течения заболевания.

При расположении очага в заднем отделе позвоночника развивается патологическая осанка, которая исчезает после удаления опухоли. При локализации остеоид-остеомы на нижних конечностях наблюдается хромота. При глубоком расположении патологического очага больной не в состоянии уточнить локализацию болей и дает сбивчивые сведения. Особенно сложна диагностика поражения проксимального отдела бедренной кости.



## ГЛАВА XIV

# Перинатальная травма и родовые повреждения

### 14.1. РОДОВАЯ ТРАВМА

#### Код по МКБ-10:

- P10 Разрыв внутримозговых тканей и кровоизлияние вследствие родовой травмы.
- P11 Другие родовые травмы центральной нервной системы.
- P12 Родовая травма волосистой части головы.
- P13 Родовая травма скелета.
- P14 Родовая травма периферической нервной системы.
- P15 Другие родовые травмы.

Термин *родовая травма* объединяет нарушения целостности (и отсюда расстройство функции) тканей и органов ребенка, возникшие во время родов. Перинатальная гипоксия и асфиксия в родах часто сопутствуют родовым травмам, могут быть и одним из патогенетических звеньев их возникновения.

Предрасполагающими факторами к развитию родовой травмы являются:

- ягодичное и другие аномальные предлежания;
- чрезмерное увеличение отдельных частей тела, размеры головы плода;
- затяжные и чрезмерно быстрые (стремительные) роды;
- глубокая недоношенность;
- переносимость;
- олигогидроамнион (амнион, содержащий необычно мало околоплодной жидкости);
- аномалии развития плода;
- хроническая внутриутробная гипоксия;
- уменьшение размеров (инфантилизм, последствия рахита и др.) и повышенная ригидность родовых путей (пожилые первородящие, избыток витамина D во время беременности);

- длительность акта родов;
- акушерские пособия — повороты на ножку, наложение полостных или выходных акушерских щипцов, вакуум-экстрактора и др.

Примерами чисто акушерских травм являются переломы черепа, конечностей, ключиц.

Предрасполагающие состояния — длительная гипоксия, асфиксия, нарушения питания и роста плода, внутриутробные инфекции, интоксикация, травма, врожденные нарушения метаболизма, диабетическая фетопатия\*.

Диабетическая фетопатия, обусловленная сахарным диабетом матери, проявляется гигантскими размерами плода, аномалиями его развития. Диспропорция между головкой и туловищем плода может быть причиной затрудненного выведения плечевого пояса, переломов ключицы. Помимо механической травмы встречаются и другие последствия родовой травмы: внутриутробная гипоксия плода, переходящая в асфиксию новорожденного, травмы головного и спинного мозга, вплоть до его гибели.

Перинатальная смертность при сахарном диабете остается на высоком уровне, отмечается большой процент неонатальной (период новорожденности) смертности, особенно детей, родившихся до 37-й недели беременности.

Родовая травма (*birth trauma*) у новорожденных представляет собой разрушение тканей или органов плода в течение родового акта, развивающегося вследствие ручного пособия и оживления ребенка, родившегося в асфиксии.

Родовая травма может произойти при несоответствии между размерами родовых путей и плодом, особенно размером его головы. Со стороны матери причиной несоответствия могут быть сужение таза или шейки матки, ригидность мягких тканей родового канала. Со стороны плода причиной несоответствия может явиться крупная голова (гигантский плод, гидроцефалия, макроцефалия при хондродистрофии), увеличение живота при асците или значительных размерах печени и селезенки.

Травмы могут происходить при аномалиях предлежания.

Частота переломов во время родов, несмотря на совершенствование приемов и методов акушерской помощи, не имеет тенденции к снижению. Отсутствие тенденции к снижению травматизма во время родов объясняется, по-видимому, увеличением антропометрических параметров новорожденных, отмеченным исследователями как феномен акселерации. Замечено, что на родовые переломы наибольшее влияние оказывают повторные роды.

Различные отклонения от нормального течения родов приводят к увеличению травматизма, так как побуждают акушеров к применению тех или иных родоразрешающих манипуляций.

---

\* *Диабетическая фетопатия* — общее название болезней плода, возникающих с начала 4-го лунного месяца внутриутробного развития, проявляющихся аномалиями развития или врожденными болезнями, часто заканчивающихся асфиксией плода и обусловливающих преждевременные роды. Во время беременности и при родах она увеличивает вероятность родового травматизма даже при нормальном течении родов.

Причиной родового травматизма часто бывают:

- неправильно выполняемые акушерские пособия при поворотах и извлечении плода;
- неправильное наложение акушерских полостных щипцов, вакуум-экстрактора;
- родоразрешение путем кесарева сечения и др.

## 14.2. РОДОВАЯ ТРАВМА МЯГКИХ ТКАНЕЙ

Травмы мягких тканей бывают в виде петехий, экхимозов, ссадин, царапин, кровоизлияний на различных участках тела: на месте подлежащей части плода в родах, наложения щипцов, взятия крови из головы плода и т.д.

При небольших ссадинах, царапинах, порезах требуется лишь местная обработка 0,5% спиртовым раствором йода, спиртовыми растворами анилиновых красителей и наложение асептической повязки. Петехии и экхимозы рассасываются самостоятельно.

### Адипонекроз

**Адипонекроз** — очаговый некроз подкожной жировой клетчатки. Это ограниченные плотные узлы, инфильтраты размером 1–5 см в диаметре в области ягодиц, спины, плеч, конечностей. Иногда они болезненные при пальпации. В центре инфильтратов развивается размягчение и вскрытие их с выделением белой крошковидной массы. Общее состояние не нарушается, температура нормальная. Прогноз благоприятный. Инфильтраты исчезают самостоятельно без лечения или ограничиваются назначением тепловых процедур (соллюкс, СВЧ, сухие повязки с ватой) и витамина Е.

### Повреждение грудино-ключично-сосцевидной мышцы

К более тяжелым травмам относятся повреждения мышц. Чаще наблюдается повреждение грудино-ключично-сосцевидной мышцы (*m. sternocleidomastoideus*), которое характеризуется кровоизлияниями или ее разрывом. Разрыв мышцы чаще происходит в нижней трети — стеральной части. Такое повреждение при родах происходит преимущественно при ягодичном предлежании, но может развиваться и при наложении щипцов, других пособиях.

**Клиническая картина.** В области повреждения и гематомы прощупывается небольшая, умеренно плотная или тестоватая опухоль. Иногда это повреждение обнаруживается только к концу первой недели жизни ребенка, когда развивается кривошея. При этом голова ребенка наклонена в сторону поврежденной мышцы, а подбородок повернут в противоположную сторону. Дифференцировать гематому грудино-ключично-сосцевидной мышцы следует с врожденной мышечной кривошеей. Диагноз ставят на основании выявления измененного положения головы, асимметрии лица и др. При двустороннем процессе голова наклонена вперед, усилен шейный лордоз, ограничена подвижность позвоночника в шейном отделе.

**Лечение** заключается в создании корригирующего положения головы. Для этого устраняют патологический наклон и поворот головы (используют валики). Применяют сухое тепло, электрофорез с йодидом калия. В более поздние сроки назначают массаж. Как правило, гематома рассасывается и через 2–3 нед. функция мышцы полностью восстанавливается. При отсутствии эффекта от консервативной терапии показано оперативное вмешательство, которое должно быть проведено в первом полугодии жизни ребенка.

#### *Кефалогематома наружная*

**Кефалогематома наружная** — кровоизлияние под надкостницу какой-либо кости свода черепа новорожденного через несколько часов после родов, чаще одной или обеих теменных, реже — затылочной костей. Опухоль упругая, никогда не переходит на соседнюю кость, болезненна, флюктуирует и имеет валик по периферии. Поверхность кожи над кефалогематомой не изменена, иногда бывают петехии. Опухоль необходимо дифференцировать с родовой опухолью (кефалогематомой), которая представляет собой локальный отек кожи и подкожной клетчатки новорожденного, располагается, как правило, на предлежащей части плода и возникает от разрыва кровеносного сосуда в результате длительного механического сдавления соответствующей области. Размеры кефалогематомы постепенно уменьшаются и к 6–8-й неделе наступает полная резорбция (редко возможно обызвествление и нагноение).

Родовая опухоль встречается обычно при затяжных родах, а также при акушерских пособиях (наложении щипцов) при головном предлежании.

В отличие от кефалогематомы родовая опухоль выходит за пределы одной кости.

Родовая опухоль — синюшная припухлость мягких тканей головы мягкоэластической консистенции, флюктуации и валика по периферии не отмечается. Родовая опухоль исчезает через 1–2 дня и специального лечения не требуется.

#### *Кровоизлияние под апоневроз*

Кровоизлияние под апоневроз проявляется тестоватой припухлостью, отеком теменной и затылочной части головы. Припухлость не ограничена пределами одной кости, может увеличиваться по интенсивности после рождения. Кровоизлияние часто инфицируется и может стать причиной развития анемии и гипербилирубинемии. Кровоизлияние постепенно уменьшается и через 2–3 нед. наступает резорбция.

Дети, перенесшие родовую травму мягких тканей, как правило, полностью выздоравливают, и специального диспансерного наблюдения в поликлинике не требуется.

### **14.3. ПОВРЕЖДЕНИЯ НЕРВОВ**

Повреждения нервов могут иметь центральное и периферическое происхождение. Наиболее часто поражаются лицевой нерв и нервы плечевого сплетения.

Паралич нервов наблюдается во время затяжных родов в результате длительного давления на нерв, а также при применении щипцов и переломах височной кости.

#### *Паралич лицевого нерва*

Причины паралича лицевого нерва — повреждение наложенными выходными акушерскими щипцами лицевого нерва и его ветвей при переломах височной кости.

**Клиническая картина.** Опушение и неподвижность рта, его припухлость, отсутствие носогубной складки, надбровного рефлекса, асимметрия рта при крике, слезотечение, отсутствие плотного закрытия век на стороне поражения. При постоянно открытом глазе может развиваться конъюнктивит и кератит. Угол рта опущен и сдвинут в здоровую сторону.

**Лечение** проводится совместно с невропатологом.

Легкие периферические парезы лицевого нерва самопроизвольно проходят в течение нескольких дней, чаще недель. Прописывают витамин В<sub>1</sub> внутримышечно, дибазол и витамин В<sub>12</sub>. Проводят аппликации озокерита, парафина и другие тепловые процедуры. Особой заботой при лечении детей с периферическим параличом лицевого нерва являются профилактика конъюнктивита и кератита глаза с парализованной стороны с помощью антисептической мази или закапывания стерильного вазелинового масла и увлажнения глаза повязкой с изотоническим раствором натрия хлорида.

#### *Поражение периферической нервной системы*

Поражение периферической нервной системы на нижних конечностях, чаще малоберцового нерва (*n. peroneus*), может проявиться нарушением функции мышц, приподнимающих стопу. Возникает характерная клиническая картина одностороннего отвисания стопы — «конская стопа». Даже при щекотании подошвы малыш не в состоянии приподнять ее.

**Лечение.** В этом случае широко практикуется лечение положением. Стопа фиксируется в специальных приспособлениях (лонгетки, гипсовая повязка). Для правильной ее установки проводятся систематический массаж, гимнастика. Этого обычно бывает достаточно (разумеется, при раннем длительном и систематическом применении) для укрепления соответствующих мышц и восстановления функции конечности.

## **14.4. ПЕРЕЛОМЫ КОСТЕЙ У НОВОРОЖДЕННЫХ ВО ВРЕМЯ РОДОВ**

На основании литературных данных показано, что в различных возрастных группах матерей частота переломов опорно-двигательного аппарата у новорожденных не одинакова. Наиболее высокая частота переломов у новорожденных наблюдается в группах матерей 18–19-летнего возраста и старше 25 лет. У новорожденных от матерей 20–24 лет самая низкая частота переломов. Чаще всего родовые переломы возникают в зимне-весенний период.

### 18.6.3.2. Паралитические деформации коленного сустава

Паралитические деформации коленного сустава развиваются вследствие выпадения функции окружающих его мышц. Наиболее распространены сгибательные контрактуры коленного сустава, его вальгусное (X-образное) искривление, подвывих голени кзади вследствие пареза или паралича четырехглавой мышцы бедра и укорочения подвздошно-бедренного тракта.

При поражении четырехглавой мышцы бедра наступает нарушение мышечного равновесия и сокращение сгибателей. При неполном поражении четырехглавой мышцы остается небольшая активность, так как эта мышца обеспечивает выбрасывание голени кпереди при движении. Большую роль играет разгибатель голени, особенно при спуске с лестницы или с гористой местности.

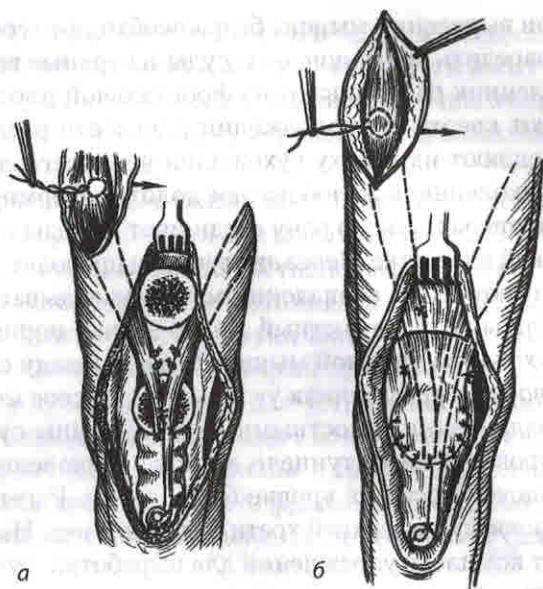
Устойчивость конечности базируется только на сохранении функции этой мышцы. При ее отсутствии спуск с лестницы становится невозможным, а при ходьбе больные опираются рукой на бедро. При запущенных формах сгибательных контрактур коленного сустава присоединяются *genu valgum* (X-образное искривление коленного сустава) и подвывих голени кзади. При параличе сгибателей бедра может развиваться и его рекурвация. При параличе сгибателей вследствие преобладания разгибателей происходит переразгибание в коленном суставе и создаются условия для образования *genu recurvatum*.

Лечение деформаций коленного сустава может быть консервативным и оперативным. Показания к тому или другому методу лечения должны ставиться в зависимости от возраста больного, давности основного заболевания, степени деформации, наличия дополнительных деформаций и профессии пациента.

У детей, если давность деформации небольшая, ее удается устранить этапными гипсовыми повязками.

Предложен ряд методов ортопедического консервативного лечения контрактур коленного сустава — вытяжение, этапные гипсовые повязки. При запущенных контрактурах лечение этими методами может осложниться подвывихом голени кзади. В случаях, не поддающихся консервативному лечению, могут возникнуть показания к оперативному вмешательству. При параличе мышц-разгибателей бедра без деформации коленного сустава операция сводится к мышечной пластике или тенодезу. Обычно заменяют парализованную четырехглавую мышцу. Для этой цели предложены различные способы мышечной пластики. Так, Р.Р. Вреден предложил пересаживать на надколенник двуглавую мышцу бедра (снаружи) и полусухожильную и нежную мышцы (изнутри). В случае слабости этих мышц он добавлял пересадку мышцы, натягивающей широкую фасцию бедра, и портняжной мышцы. Снаружи мышцы пересаживают после выделения их высоко на бедре (для сохранения косоного направителя без перегиба), проводя в подкожной клетчатке. Фиксация сухожилий пересаживаемых мышц производится в расщеп надколенника.

Т.С. Зацепин предложил для пересадки использовать подвздошно-бедренный тракт, который не повреждается при полиомиелите, и благодаря такой пересадки значительно улучшается способность активного разгибания в коленном суставе.



**Рис. 18.7.** Пересадка сухожилий сгибателей голени на надколенник:

- а* — крепление сухожилий сгибателей голени на надколенник по Краснову;  
*б* — крепление сухожилий с помощью лавсановой ленты по Мовшовичу

Пересадка сухожилий сгибателей голени на надколенник по Краснову (рис. 18.7, *а*). *Показания к операции:* паралич четырехглавой мышцы бедра и неустойчивость коленного сустава. Перед операцией следует полностью устранить сгибательную контрактуру коленного сустава.

*Положение больного* — на спине.

*Обезболивание* — наркоз.

*Техника операции.* Операция выполняется в три этапа. Первый разрез кожи длиной 10–12 см производят по задненаружной поверхности бедра и коленного сустава по проекции двуглавой мышцы бедра, начиная от головки малоберцовой кости и далее вверх. После рассечения фасции бедра выделяют и мобилизуют длинную головку бедра от места ее соединения с короткой головкой и до места прикрепления сухожилия к головке малоберцовой кости. На кожу и на мышцу на одном уровне накладывают швы-метки. Сухожилие удлинняют на 4–5 см за счет фасции голени и отсекают.

Второй разрез длиной 10–12 см производят аналогично первому по задне-внутренней поверхности этого же бедра, начиная несколько выше и медиальнее бугристости большеберцовой кости, и следуют вверх по проекции тонкой и полусухожильной мышц. Выделяют сухожилия и дистальные отделы этих мышц. Накладывают швы-метки на кожу и мышцы. Сухожилия удлинняют на 4–5 см за счет фасции голени и отсекают.

Третьим разрезом кожи длиной 6–8 см, слегка овальным наружным или внутренним парапателлярным, обнажают сухожилие четырехглавой мышцы бедра

и надколенник. При выделении мышцы бедра необходимо соблюдать осторожность, чтобы не повредить питающие ее сосуды и нервные ветви, расположенные рядом. Надколенник распиливают во фронтальной плоскости. Переднюю створку откидывают вверх. В продолжении плоскости распила надколенника на 5–6 см расщепляют их сверху сухожилия четырехглавой мышцы бедра. В задней связке надколенника желобоватым долотом формируют канавку для сухожилий. Третью операционную рану соединяют с предыдущими туннелями в подкожной жировой клетчатке. Через эти туннели проводят ранее выделенные сухожилия, натягивают их до совпадения меток, укладывают в расщеп сухожилия прямой мышцы бедра, в костный желоб задней порции надколенника, фиксируют их к сухожилию прямой мышцы бедра и между собой на протяжении. Переднюю створку надколенника укладывают на свое место и фиксируют к задней порции надколенника костными швами. Концы сухожилий пересаживаемых мышц проводят через туннели в связке надколенника и фиксируют в канал большеберцовой кости на уровне бугристости. Раны ушивают, накладывают гипсовую повязку до верхней трети бедра на 6 нед. На 3–5-й день после операции начинают комплекс упражнений для выработки функции разгибания пересаженных мышц.

Лавсанопластика сухожилий по Мовшовичу. По предложению И.А. Мовшовича, в надколеннике формируют один поперечный канал во фронтальной плоскости, через него проводят мелкоячеистую лавсановую ленту шириной 7 мм и к концам ее, которые перед этим перекрещивают, подшивают лавсановыми нитями сухожилия пересаживаемых мышц. В области перекреста оба конца ленты также сшивают лавсановыми нитями (рис. 18.7, б). Помимо фиксации сухожилий к надколеннику их подшивают лавсановыми нитями к сухожилию прямой мышцы бедра. При этом нужно проверить возможность сгибания в коленном суставе до прямого угла. В предложенной операции отпадает необходимость в отсечении сухожилий пересаживаемых мышц непосредственно от места прикрепления или удлинения их за счет фасции, что позволяет уменьшить размер разрезов и объем операции. Операцию заканчивают введением в рану катетеров на 48 ч для постоянного отсоса гематомы. На конечность накладывают гипсовую повязку от паховой области до пальцев в положении отведения конечности. С 3–4-го дня начинают ритмичные сокращения мышц бедра. После снятия гипсовой повязки (через 4–5 нед.) назначают более активную ЛФК и умеренную нагрузку конечности вначале на костылях, а затем — с палочкой.

Сочетание паралича четырехглавой мышцы с контрактурой коленного сустава при угловой деформации  $150^{\circ}$ – $160^{\circ}$  является показанием к комбинированной операции, включающей пересадку мышц и надмышцелковую остеотомию бедра одновременно. При сочетании паралича четырехглавой мышцы бедра с варусной или вальгусной деформацией в области коленного сустава и растяжении связочно-капсулярного аппарата одновременно с корригирующей остеотомией и пересадкой мышц производят укорочение или пластику растянутого связочно-капсулярного аппарата.



Пересадка сгибателей голени с надмышцелковой остеотомией и укорочением связочно-капсулярного аппарата по Краснову и Чернову. Операцию выполняют в два этапа.

Первый этап включает пересадку и фиксацию сухожилий пересаживаемых мышц в расщеп надколенника.

На втором этапе выделяют связку надколенника, остеотомом отбивают от бугристости большеберцовой кости и откидывают вверх. Распатором отслаивают надкостницу от большеберцовой кости, подводят под нее лопаточки Буяльского и производят клиновидную остеотомию на 2,5–3 см ниже суставной щели, на проксимальном фрагменте формируют шип. Фрагменты сопоставляют, шип внедряют в дистальный фрагмент, который при этом сдвигают кпереди на 0,5–0,8 см и ротируют в нужную сторону для устранения торсионной деформации голени. Связку надколенника расщепляют во фронтальной плоскости, в расщеп укладывают пересаживаемые сухожилия и связку надколенника, фиксируют в костномозговой полости дистального фрагмента большеберцовой кости. Рану ушивают. Накладывают гипсовую повязку от ягодичной складки до кончиков пальцев на 8 нед.

**Болтающийся коленный сустав** чаще является следствием полиомиелита. Оперативное лечение сводится или к надмышцелковой остеотомии бедра с образованием угла  $170^\circ$ , открытого кпереди, или к артродезу сустава с применением компрессии. При укорочении конечности свыше 6 см (после резекции суставных концов) показана гомопластика. Тщательная фиксация аллотрансплантата и его подгонка достигаются с помощью компрессионных аппаратов. Во всех случаях, когда применялась гомопластика суставных концов, нагрузка на больную конечность не разрешается в течение 2–3 мес. Ранние движения рекомендуются через 4 нед. после операции.

**Рекурвация коленного сустава** чаще связана с недостаточностью сгибателей голени. У больных с параличом четырехглавой мышцы бедра и рекурвацией с угловой деформацией более  $10^\circ$  показано оперативное вмешательство.

Разработаны несколько методов операций. Среди них:

- операция Бойчева — поперечная чрезмышцелковая остеотомия большеберцовой кости с клиновидным трансплантатом;
- операция Бретта (Brett);
- рамочный задний лавсанодез коленного сустава по Мовшовичу (выполняется при мягкотканной форме);
- при смешанной форме, когда имеются костные изменения и растяжение задних структур коленного сустава, — по методике А.П. Чернова.

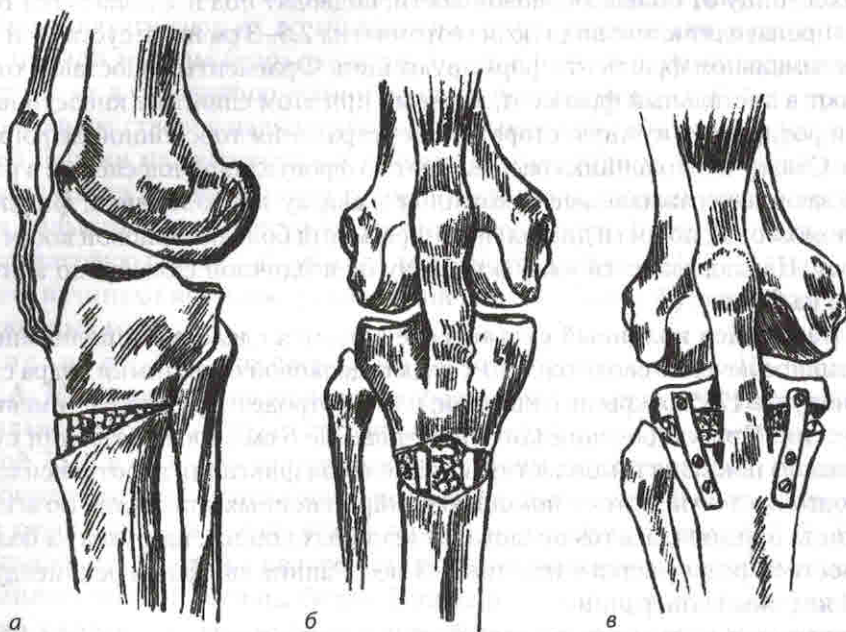
Остеотомия большеберцовой кости по Бретту. **Показания** — рекурвация (*geni recurvatum*) после полиомиелита с параличами сгибателей коленного сустава.

**Положение больного** — на спине.

**Обезболивание** — наркоз.

**Техника операции.** Выполняют разрез кожи по ходу собственной связки надколенника (*lig. patellae proprium*), доходящий чуть ниже бугристости

большеберцовой кости (*tuberositas tibiae*). Бугристость большеберцовой кости иссекается вместе с собственной связкой надколенника и всё отводят кверху, чтобы обнажить суставную поверхность. Тонким остеотомом производят поперечную остеотомию большеберцовой кости на 1–2 см под *tuberositas tibiae*, и как только обнажится задний кортикальный слой, долотом приподнимают верхний фрагмент кости на необходимую высоту и зияющую щель заполняют стружками (рис. 18.8, а, б).



**Рис. 18.8.** Остеотомия большеберцовой кости при рекурвации коленного сустава:  
а, б — по Бретту; в — дополнительная фиксация костей двумя пластинами по Бойчеву

Б. Бойчев предложил остеотомию по Бретту дополнить фиксацией кости двумя пластинками на винтах (рис. 18.8, в).

Заднебоковой рамочный лавсанодез коленного сустава по Мовшовичу (рис. 18.9). Положение больного — на животе.

Обезболивание — наркоз.

**Техника операции.** Выполняют два продольных разреза по внутреннему и наружному краям продольной ямки. Обнажают мышелки бедренной и большеберцовой костей и делают на их заднебоковой поверхности с внутренней и наружной сторон вблизи прикрепления суставной капсулы отверстия диаметром 5 мм. Оба отверстия каждой кости субкортикально соединяют с помощью изогнутого шила, формируя таким образом два поперечных канала — один в бедренной, а другой — в большеберцовой кости.

Через каналы протягивают крупноячеистую лавсановую ленту шириной 20 мм (сложенную продольно вдвое) и связывают оба конца ее в корригирован-

ном положении коленного сустава ( $175^{\circ}$ – $180^{\circ}$ ). Узел ленты укрепляют 3–4 лавсановыми швами. Кроме того, ленту фиксируют несколькими лавсановыми швами к капсуле сустава. Так создаются две искусственные бедренно-большеберцовые связки. Искусственные связки должны располагаться не на задней поверхности коленного сустава, а на заднебоковой, чтобы они выполняли роль не только задних связок, препятствующих рекурвации колена, но и боковых, ограничивающих боковую нестабильность сустава. Рану послойно ушивают. На 5–6 нед. накладывают глубокую гипсовую лонгету в разогнутом положении коленного сустава.

Оперативное лечение рекурвации коленного сустава по Чернову. Операцию выполняют в два этапа.

Первый этап — производится поперечная остеотомия большеберцовой кости выше места прикрепления связки надколенника с внедрением между костными фрагментами аллотрансплантата трапециевидной формы, который удерживает голень в корригированном положении и повышает тонус задних мягких структур коленного сустава.

Второй этап — формирование заднебоковых связок сустава из крупноячейистой лавсановой ленты. Связки устраняют боковую разболтанность сустава и способствуют укреплению его задних структур.

Артродез коленного сустава. *Показание* — неустойчивый коленный сустав при параличе мышц, окружающих сустав.

*Положение больного* — на спине с небольшим валиком под коленным суставом.

*Обезболивание* — наркоз.

*Техника операции.* Сустав обнажают латеральным парапателлярным доступом или чрессвязочным доступом по Текстору (Textor) — производят дугообразный разрез, выпуклостью обращенный книзу, от заднего края внутреннего надмыщелка бедра к заднему краю другого, проводя его непосредственно над бугристостью большеберцовой кости, при этом сразу рассекают поперечно связку надколенника и вскрывают капсулу сустава (рис. 18.10). Образованный лоскут отсепааровывают вместе с надколенником кверху, скальпелем и ножницами пересекают обе крестообразные и боковые связки, постепенно сгибая при этом голень. С выпуклой суставной поверхности бедренной, большеберцовой костей и надколенника экономно удаляют костно-хрящевую пластинку. Одновременно иссекают и часть мягкотканых образований сустава. Эти манипуляции нужно производить с большой осторожностью, чтобы не повредить подкожную артерию и вену, которые расположены вблизи капсулы сустава. Для этого за

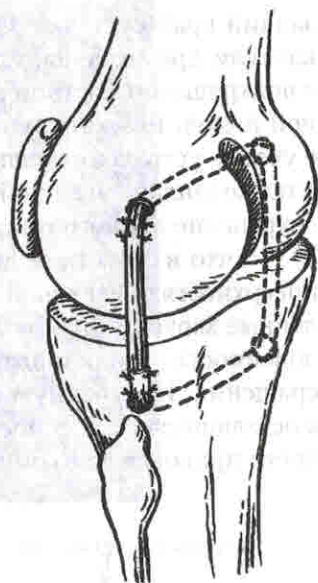
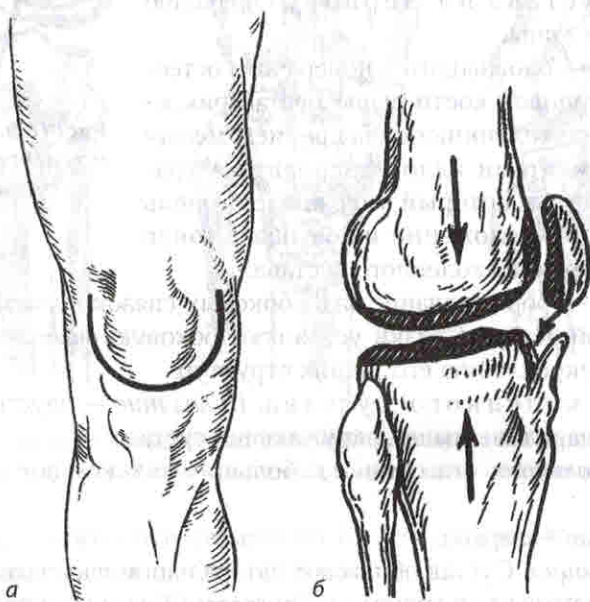


Рис. 18.9. Заднебоковой рамочный лавсанодез коленного сустава по Мовшовичу

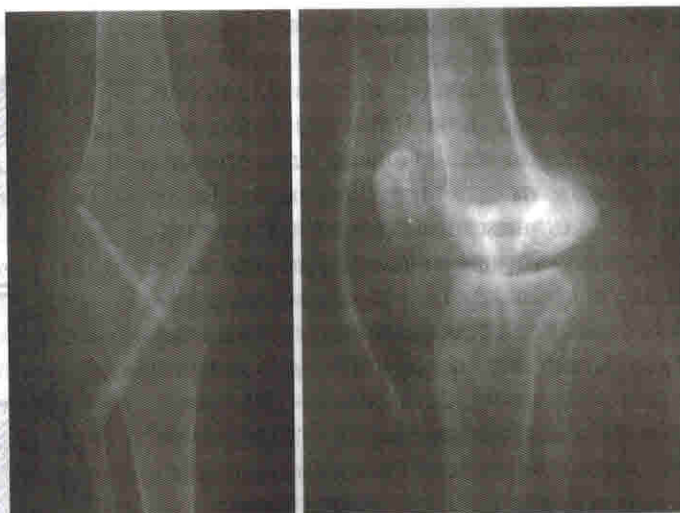задний край сустава подводят широкий элеватор, которым отжимают кзади капсулу, предохраняя, таким образом, подколенные сосуды. Хрящевой покров с подхрящевой костной пластинкой удаляют прямым долотом или специальной пилой. Резекцию костных образований с суставных поверхностей делают с учетом устранения вальгусной или варусной деформации коленного сустава, а также запланированной установки бедра и голени в сагиттальной плоскости — сохранение полного разгибания в коленном суставе или создание сгибания на  $5^{\circ}$ – $7^{\circ}$ , что в функциональном отношении наиболее пригодно. На освеженных поверхностях бедренной и большеберцовой костей долотом делают многочисленные зарубки глубиной несколько миллиметров. Это создает условия «включенности» сопоставленных костей, что имеет немаловажное значение для сращения. Полученную при резекции костную стружку плотно укладывают в оставшиеся после сопоставления костей свободные пространства. После этого кости приводят во взаимное соприкосновение.



**Рис. 18.10.** Артродез коленного сустава:

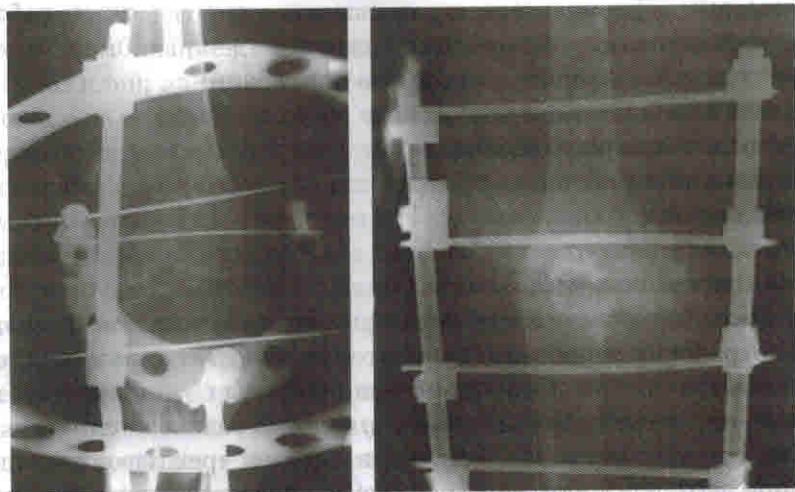
*а* — разрез по Тектору; *б* — участки суставных концов (заштрихованы), подлежащие резекции

Затем прямым долотом на верхней поверхности большеберцовой кости вблизи переднего края делают зарубку, в которую внедряют нижний заостренный край освобожденного от хрящевого покрова надколенника. Собственную связку надколенника плотно подшивают. Операционную рану наглухо зашивают с введением в нее тонкого полимерного активного отсоса гематомы. После операции накладывают циркулярную тазобедренную гипсовую повязку с окном в области раны на срок не менее 3–4 мес. в положении сгибания в коленном суставе под углом  $5^{\circ}$ – $7^{\circ}$  ( $175^{\circ}$ – $173^{\circ}$ ) (рис. 18.11).



**Рис. 18.11.** Внутрисуставной артродез коленного сустава костным трансплантатом

Для более быстрого образования анкилоза накладывают аппарат Илизарова или стержневой аппарат и создают умеренную компрессию между костями (рис. 18.12).



**Рис. 18.12.** Компрессионный внутрисуставной артродез коленного сустава аппаратом Илизарова и стержневым аппаратом

Удлиняющий артродез коленного сустава по Бойчеву. При укорочении конечности, что часто наблюдается при последствиях полиомиелита, предложено несколько способов удлиняющего артродеза коленного сустава. Наиболее простой — способ Бойчева.