

Глава 7

Челюстно-лицевая хирургия

7.1. Сагиттальная остеотомия ветвей нижней челюсти с обеих сторон

Эмека Нкенке, Флориан Катаучек, Элефтериос Вайрактарис, Константинос Мицимпонас и Христос Перисанидис

7.1.1. Этапы операции

1. Пациенту запланирована сагиттальная остеотомия ветвей нижней челюсти с обеих сторон для коррекции прикуса (рис. 7.1).

2. Доступ к ветви нижней челюсти осуществляется через ротовую полость. Разрез выполняют непосредственно на ветви нижней челюсти (рис. 7.2).

3. С щечной и язычной стороны мобилизуют слизисто-надкостные лоскуты для обнажения ветви нижней челюсти (рис. 7.3).

4. Изогнутым распатором полностью отделяют жевательную и медиальную крыловидную мышцы от поверхности кости (рис. 7.4).

5. Для определения положения нижнечелюстного отверстия используют тупой крючок (рис. 7.5 и 7.6).

6. Сверлом формируют насечку выше нижнечелюстного отверстия. Цель — получить достаточный обзор для предотвращения повреждения нижнечелюстного нерва во время дальнейшей остеотомии (рис. 7.7 и 7.8).

7. Пьезотомом выполняют остеотомию в вертикальном направлении вдоль восходящей части ветви (рис. 7.9).

8. У каудального края линии вертикальной остеотомии выполняют горизонтальный остеотомический разрез. У дистального края остеотомию выполняют двухкортикально (рис. 7.10).

9. Для остеотомии используют остеотом (рис. 7.11).

10. После завершения остеотомии можно определить нижний альвеолярный нерв (рис. 7.12).

11. Чтобы установить нижнюю челюсть в нужном положении, применяют пластиковую шину (рис. 7.13).

12. Фиксацию верхней и нижней челюсти осуществляют эластичными шинами (рис. 7.14).

13. Остеосинтез в новом положении достигается с помощью корректирующей пластины для остеосинтеза под углом 70° (рис. 7.15).
14. Отверстия для винтов для остеосинтеза сверлят изогнутой отверткой (рис. 7.16).
15. Пластину для остеосинтеза можно фиксировать, не применяя трансбуксальный доступ (рис. 7.17).
16. После завершения периода заживления значительно улучшается прикус (рис. 7.18).

7.1.2. Возможные проблемы

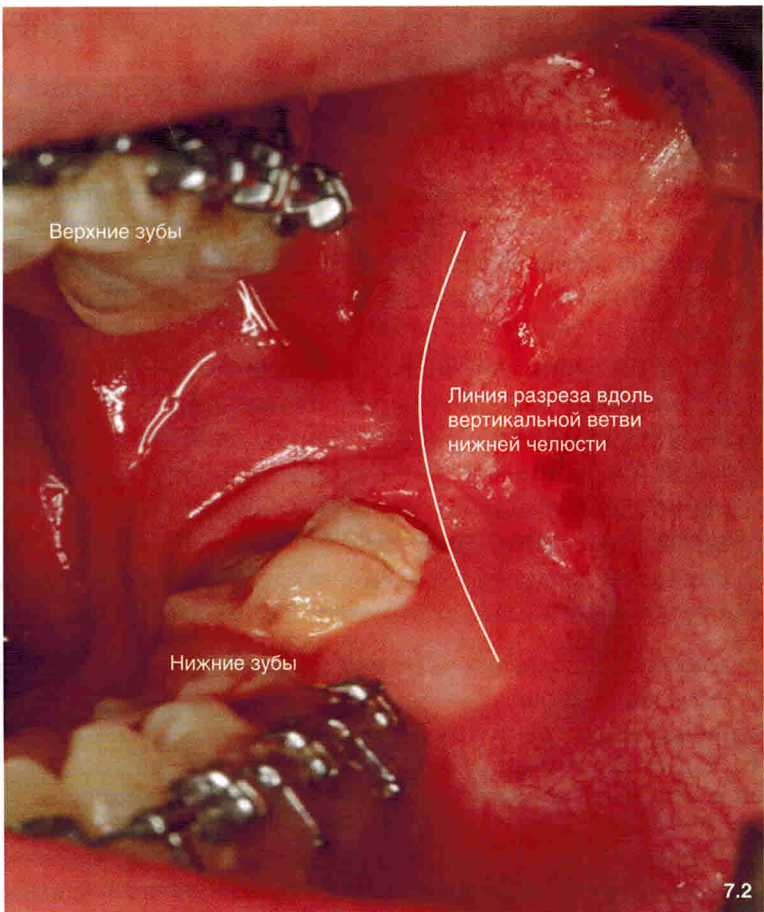
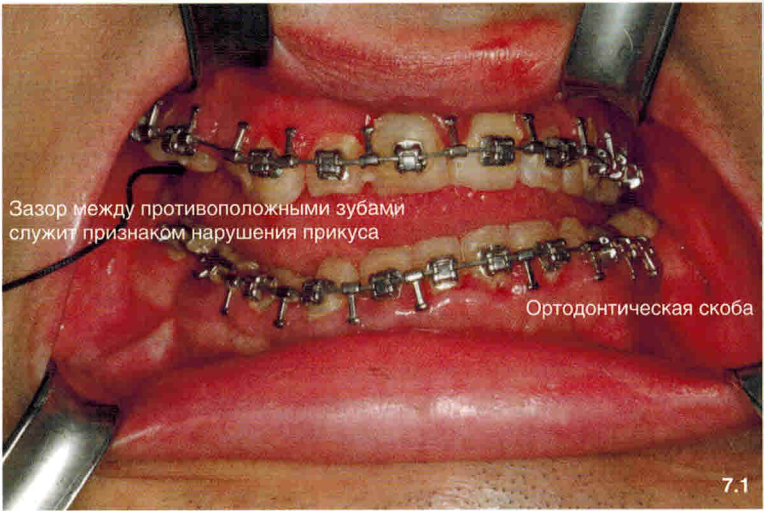1. Неправильное рассечение на уровне мышцелка.
2. Нейросенсорные нарушения (область иннервации подбородочного нерва).
3. Смещение в сагиттальной плоскости после выведения нижней челюсти.

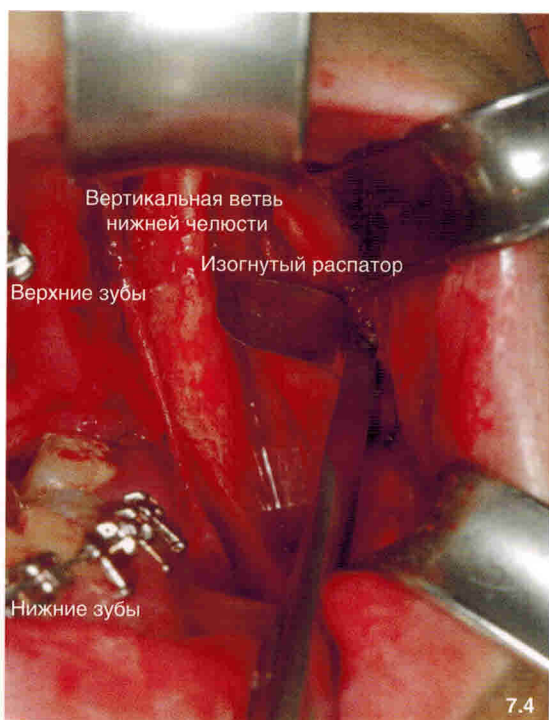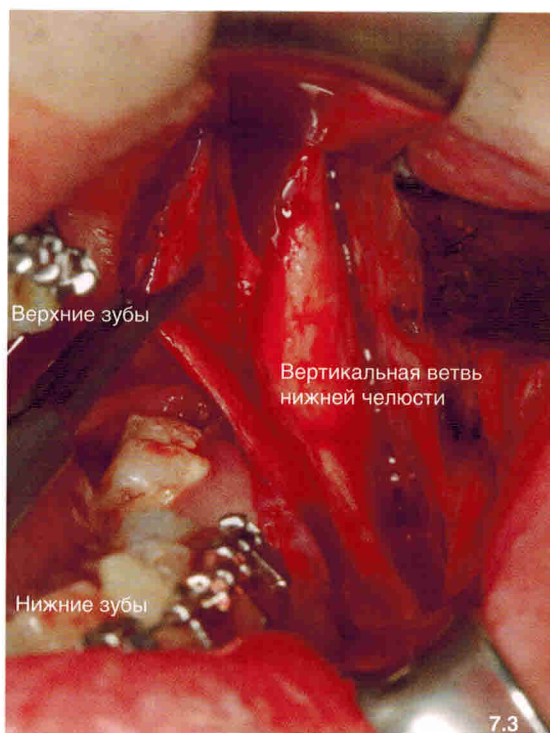
7.1.3. Рекомендованные методы решения

- 1.1. Применение пьезотома позволяет выполнить остеотомию с низким риском повреждения нерва.
- 1.2. Если произошел перелом, следует выполнить внутреннюю фиксацию перелома. При затруднительном доступе к перелому можно удалить венечный отросток.
 - 2.1. Применение пьезотома для снижения риска прямого повреждения нерва.
 - 2.2. Для снижения риска развития нейросенсорных нарушений следует использовать короткий остеотомический разрез, проходящий только по восходящей части ветви.
 - 2.3. В случае пересечения нижнего альвеолярного нерва во время операции требуется сопоставить и сшить пересеченные концы.
 - 3.1. Во время операции проверяют стабильность достигнутого требуемого положения нижней челюсти после остеосинтеза, надавливая на подбородок со стороны; при смещении непосредственно после этого приема показан повторный остеосинтез.
 - 3.2. Если смещение выявлено только в послеоперационном периоде, требуется операция для повторного остеосинтеза.

Справочные документы с описанием техник оперативного вмешательства

1. Nienke E., Vairaktaris E., Bauersachs A. et al. Superficial skin sensitivity impairment and skeletal stability after sagittal split ramus osteotomy // J. Craniofac. Surg. 2012. Vol. 23. P. 1900–1905.
2. Nienke E., Kessler P., Wiltfang J. et al. Hemoglobin value reduction and necessity of transfusion in bimaxillary orthognathic surgery // J. Oral. Maxillofac. Surg. 2005. Vol. 63. P. 623–628.
3. Nienke E., Zachow S., Benz M. et al. Fusion of computed tomography data and optical 3D images of the dentition for streak artefact correction in the simulation of orthognathic surgery // Dentomaxillofac. Radiol. 2004. Vol. 33. P. 226–232.





Глава 10

Операции на глазнице

10.1. Нижний транспальпебральный доступ

Стефано Селлари-Франческини

10.1.1. Этапы операции

1. Разрез (1) выполняют по кожной складке вдоль нижнего края тарзальной пластинки, проникая через круговую мышцу (рис. 10.1).

2. Край разреза (1) поднимают для завершения разреза мышцы (рис. 10.2).

3. Тарзальную пластинку, покрытую кожей (2), оттягивают вверх и фиксируют швом (1) (рис. 10.3).

4. На этом этапе хирург (1) встает у головного края стола и отделяет кожно-мышечный лоскут от тканей вокруг глаза (2) ножницами (рис. 10.4).

5. Край основания глазницы (1) и жировая клетчатка (2) нижнего отдела глазницы обнажаются после подъема кожно-мышечного лоскута (рис. 10.5).

6. При декомпрессии глазницы для проведения орбитопластики по Грейсу жировую ткань удаляют во время удаления костного основания. Часто медиальную жировую подушку разрезают на две меньшие части с перегородкой в области нижней косой мышцы. На этом уровне жировую ткань (1) мобилизуют и разрезают ножницами в латерально-медиальном направлении по нижнемедиальному краю глазницы вдоль нижней косой мышцы (рис. 10.6).

7. Определяют расположение нижней косой мышцы (1), от которой отсекают перешейки с жировой тканью. Жировую ткань в нижнемедиальной части (2) оттягивают, прижигают и аккуратно отсекают ножницами (рис. 10.7).

8. В зависимости от степени фиброза и при необходимости удаляют 0,5–1,5 см³ жира из нижнемедиальной части глазницы (2) (рис. 10.8); также можно определить жировую ткань нижнелатеральной части глазницы (1).

9. Нижнюю прямую мышцу защищают гибким ретрактором, визуальным образом определяют жировую ткань в нижнелатеральной части (1) (рис. 10.9). Жировую ткань тупым способом отделяют от стенки глазницы по надкостнице (окологлазничной) до верхушки.

10. Удаляют нижнебоковую жировую подушку (рис. 10.10).

11. На этом этапе хирург снова меняет положение и встает сбоку от пациента. Если также планируется сверление дна глазницы, удаляют надкостницу и определяют V2 ветвь тройничного нерва (стрелка) (рис. 10.11). Обязательно следует прижигать мелкие сосуды (1), проходящие между каналом V2 ветви тройничного нерва и надкостницей глазницы; в некоторых случаях эти сосуды помогают определить расположение нерва.

12. Сверление выполняют с помощью сверла с алмазным наконечником. Сверление начинают на дне глазницы латерально от V2 ветви тройничного нерва, включая часть скуловой кости (рис. 10.12).

13. Можно определить или удалить слизистую оболочку верхнечелюстной пазухи (2) (рис. 10.13); также видны V2 ветвь тройничного нерва (1) и скуловая кость (3).

14. Затем, если необходимо, сверлят дно глазницы медиальнее от V2, оставляя двухсантиметровую медиальную костную опору спереди (между дном и медиальной стенкой глазницы) и костный канал V2 ветви тройничного нерва. Видны V2 ветвь тройничного нерва (1), латеральная часть верхнечелюстной пазухи (2), медиальная часть верхнечелюстной пазухи (3), а также костный перешеек между дном и медиальной стенкой глазницы (4) (рис. 10.14).

15. Если хирург не хочет выполнять разрез кожи или если ему необходим более широкий доступ к дну и латеральной стенке глазницы, можно использовать доступ через веко. Производят разрез у наружного угла глаза на несколько миллиметров и до 2 см латерально в зависимости от необходимого размера разреза для доступа (рис. 10.15).

16. Веко отворачивают книзу и разрезают конъюнктиву вблизи тарзальной пластинки (рис. 10.16).

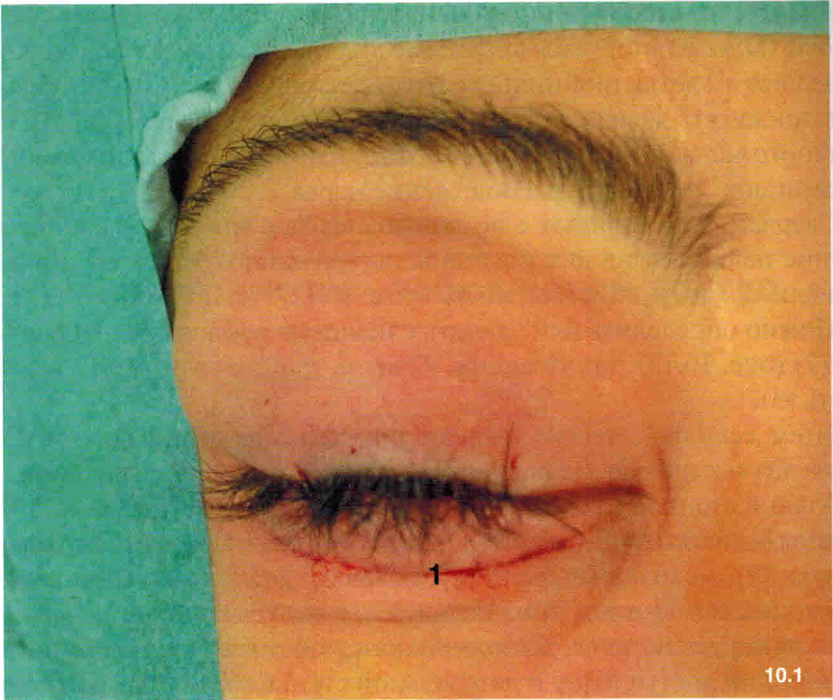17. Конъюнктиву натягивают и фиксируют к верхнему веку тремя викриловыми швами (5/0), перекрывая роговицу (рис. 10.17). На фото также видны конъюнктивa (1), медиальный шов (2) и второй шов (3). Операцию продолжают, как описано выше.

18. При прямом доступе к костному дну надкостницу разрезают на уровне костного остова и поднимают (рис. 10.18). Видны V2 ветвь тройничного нерва (1), латеральная часть дна глазницы (2) и медиальная часть дна глазницы (3).

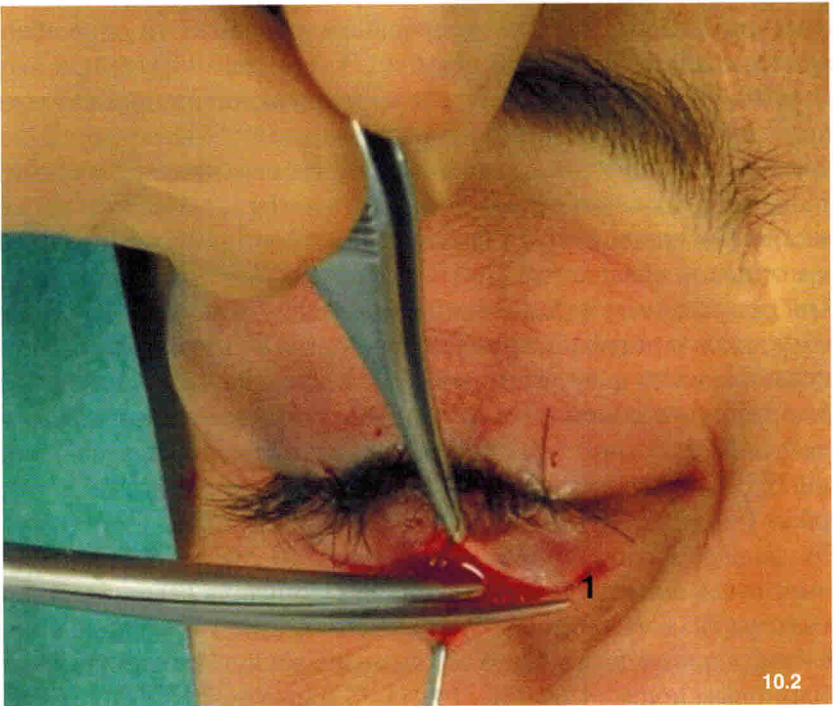19. При расположении опухолевых образований в пределах мышечной воронки глазницы в соответствующей области производят разрез надкостницы глазницы. Здесь показана шваннома между основанием глазницы и зрительным нервом (рис. 10.19).

20. Ее удаляют распашным доступом (рис. 10.20). На фото также видны дно глазницы (1), нижняя прямая мышца (2), опухоль (3), гибкий ретрактор (4) и элеватор (5).

21. В конце процедуры кожно-мышечный лоскут фиксируют непрерывным нейлоновым швом (4/0) (рис. 10.21).



10.1



10.2