

Оглавление

Предисловие	6
Часть I	
Общие положения малоинвазивной хирургии толстой кишки	
Введение	7
Глава 1. Ручной шов	10
1.1. Техника ручного шва и лигирования в эндоскопической хирургии	12
Литература	30
Глава 2. Аппаратный шов в хирургии толстой кишки	33
2.1. Циркулярные степлеры	34
2.2. Линейные степлеры	34
Литература	39
Глава 3. Хирургическая анатомия толстой кишки	40
3.1. Отделы толстой кишки	40
3.2. Кровообращение в толстой кишке	45
3.3. Лимфообращение в толстой кишке	52
3.4. Иннервация толстой кишки	58
3.5. Анатомия забрюшинного пространства	61
3.6. Фасции и клетчаточные пространства таза	65
Литература	69
Глава 4. Мобилизация толстой кишки	71
4.1. Мобилизация ободочной кишки	71
4.2. Мобилизация прямой кишки	75
Литература	82
Глава 5. Лимфаденэктомия при раке толстой кишки	82
5.1. Механизмы инвазии и метастазирования опухоли	84
5.2. Аортоподвздошная лимфодиссекция	90
5.3. Аортоподвздошно-тазовая лимфаденэктомия	95
Литература	105
Глава 6. Определение стадии рака толстой кишки	106
6.1. Дооперационный этап	109
6.2. Интраоперационный этап	115
6.3. Послеоперационный этап	117
6.4. Химиотерапия метастатического рака прямой кишки	121
6.5. Адьювантная химиотерапия рака прямой кишки	123
Литература	127

Часть II

Лапароскопические оперативные вмешательства

Глава 7.	Правосторонняя гемиколэктомия	129
7.1.	Техника операции	130
7.2.	Особенности правосторонней гемиколэктомии при раке	139
	Литература	143
Глава 8.	Резекция поперечной ободочной кишки	145
8.1.	Техника операции	146
8.2.	Результаты операции	147
	Литература	148
Глава 9.	Левосторонняя гемиколэктомия и резекция сигмовидной кишки	149
9.1.	Техника операции	150
9.2.	Результаты операции	154
	Литература	155
Глава 10.	Передняя резекция прямой кишки	157
10.1.	Техника операции	159
10.2.	Результаты операции	165
	Литература	168
Глава 11.	Брюшно-анальная резекция прямой кишки с низведением сигмовидной кишки	169
11.1.	Техника операции	170
11.2.	Результаты операции	174
	Литература	176
Глава 12.	Брюшно-промежностная экстирпация прямой кишки	178
12.1.	Техника операции	180
12.2.	Результаты операции	181
	Литература	185
Глава 13.	Субтотальная и тотальная колпроктэктомия	186
13.1.	Техника операции	187
13.2.	Результаты операции	190
	Литература	191
Глава 14.	Циторедуктивные операции	192
14.1.	Техника операции	193
14.2.	Результаты операции	193
	Литература	195
Глава 15.	Симптоматические операции	196
15.1.	Техника операции	197
15.2.	Результаты операции	198
	Литература	200

Глава 16.	Ректопексия	201
16.1.	Техника операции	202
16.2.	Результаты операции	204
	Литература	207
Глава 17.	Боковая (тангенциальная) резекция толстой кишки	208
17.1.	Техника операции	209
17.2.	Результаты операции	213
	Литература	214
Глава 18.	Восстановление непрерывности толстой кишки после операции Гартмана	215
18.1.	Техника операции	217
18.2.	Результаты операции	221
	Литература	222

Часть III

Трансанальные операции

Глава 19.	Трансанальное иссечение новообразований толстой кишки	225
19.1.	Техника операции	226
19.2.	Результаты операции	227
	Литература	228
Глава 20.	Трансанальная эндоскопическая микрохирургия	229
20.1.	Техника операции	232
20.2.	Результаты операции	242
	Литература	243
Глава 21.	Эндоскопические операции	245
21.1.	Техника операции	246
21.2.	Результаты операции	250
	Литература	251
Глава 22.	Малоинвазивные методы лечения геморроя	252
22.1.	Склеротерапия	254
22.2.	Лигирование геморроидальных узлов латексными кольцами	257
22.3.	Фото- и электрокоагуляция геморроидальных узлов	260
22.4.	Аппаратные методики геморроидэктомии	262
22.5.	Геморроидэктомия аппаратом «Liga Sure»	266
	Литература	270
Глава 23.	Операции при околопрямокишечных тератоидных образованиях	271
23.1.	Техника операции	272
23.2.	Результаты операции	275
	Литература	278
	Заключение	279

4.1. Мобилизация ободочной кишки

Большая часть ободочной кишки располагается интраперитонеально, поэтому при ее мобилизации, как правило, хирург не испытывает серьезных затруднений. Забрюшинно находятся лишь незначительные участки правого и левого флангов. При выделении сегмента кишки следует руководствоваться тремя основными принципами:

- хирург должен работать обеими руками;
- во время манипуляций необходимо использовать тракцию и протivotракцию;
- в качестве «второго ассистента» используется сила гравитации.

Выполнение манипуляций обеими руками позволяет оператору получать ощущение глубины тканей, которое нередко утрачивается при использовании двухмерных видеомониторов. Тракция и протivotракция необходимы для осуществления хорошей визуализации и безопасности секции тканей с использованием электрокоагуляции. А для обеспечения достаточного натяжения в зоне операции и улучшения экспозиции используется сила гравитации, что достигается вращением пациента на многофункциональном операционном столе.

4.1.1. Мобилизация забрюшинно расположенных отделов ободочной кишки

Мобилизация правых отделов

Рассекают брюшину по правому латеральному каналу, и непосредственно по преренальному листку забрюшинной фасции выделяют брыжейку ободочной кишки, удаляя префасциальную клетчатку, что особенно важно при наличии злокачественной опухоли (*рис. 4.1*). Работая в «нужном» слое, данный этап удается провести практически бескровно. При этом обнажается забрюшинное пространство (*рис. 4.2*). Аккуратное, анатомичное оперирование, на наш взгляд, является основным средством профилактики ятрогенных повреждений расположенных в непосредственной близости от линии диссекции органов (двенадцатиперстная кишка, почка, мочеточник и др.). В дальнейшем пересекают печеночно-ободочную и желудочно-ободочную связки.

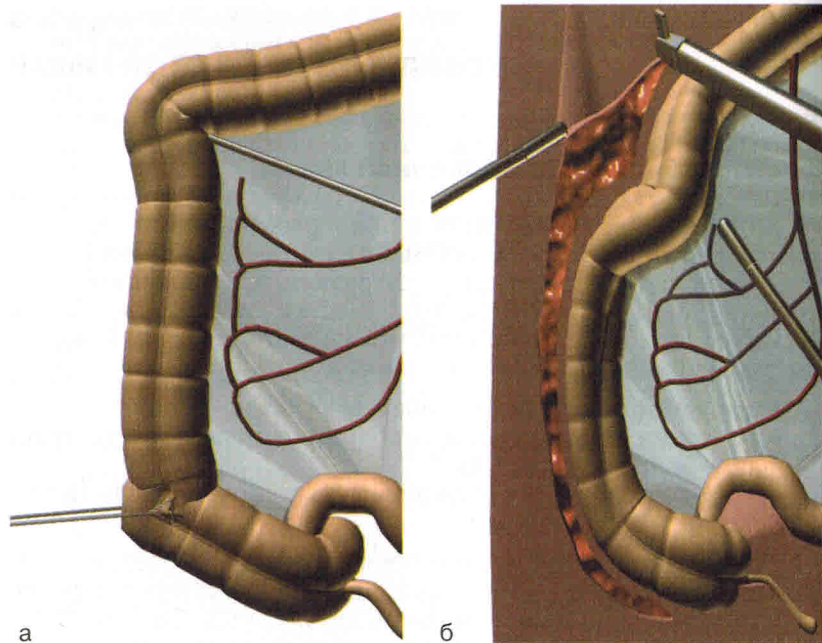


Рис. 4.1. Начальный этап мобилизации правого фланга ободочной кишки.

а — вид кишки до начала мобилизации; б — рассечение брюшины по правому латеральному каналу.

Мобилизация левых отделов

Идентичные манипуляции выполняют при мобилизации левой половины ободочной кишки.

Рассекают снизу вверх брюшину по левому латеральному каналу; при этом сразу обнажается предпочечный листок забрюшинной фасции. Тупым и острым путем сравнительно легко отсепааровывают околоободочную клетчатку. Постепенно обнажается забрюшинное пространство. Мелкие сосуды коагулируют. Продолжая дальнейшее выделение нисходящей ободочной кишки и ее левого изгиба, необходимо быть предельно внимательным, так как можно повредить расположенные рядом селезенку и хвост поджелудочной железы. Кроме того, встречаются варианты анатомического строения, когда левый изгиб интимно сращен с нижним полюсом селезенки. Следует отметить, что при доброкачественных заболеваниях фасциальной границей мобилизации забрюшинно расположенных отделов ободочной кишки является фасция Toldt, которая располагается между кор-

нем брыжейки и восходящей (или нисходящей) ободочной кишкой.

Перед фасцией Toldt лежат сосуды, нервы и регионарные лимфатические узлы соответствующих отделов толстой кишки, а кпереди от этих сосудисто-нервных и лимфатических образований располагается париетальная брюшина области синусов.

Учитывая изложенное выше, мобилизацию правых и левых отделов ободочной кишки при раке следует начинать у латерального края бокового канала, полностью отслаивая параколон и обнажая тем самым предпочечный листок забрюшинной фасции. При доброкачественных заболеваниях отсутствует необходимость широкого удаления жировой околоободочной клетчатки, следовательно, мобилизация проходит в пределах фасции Toldt, полностью сохраняя иннервацию кишечника.

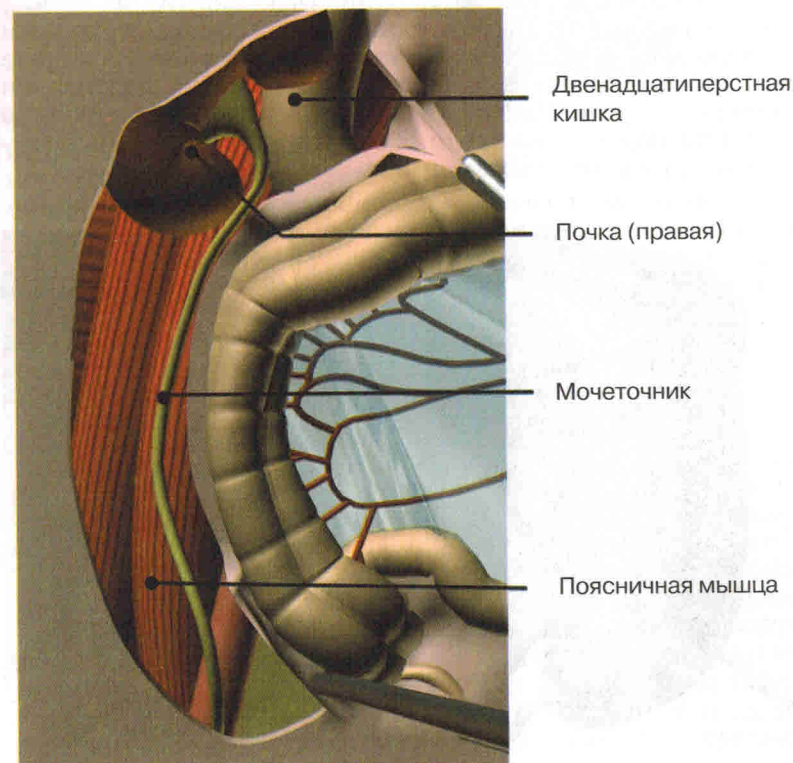


Рис. 4.2. Забрюшинное пространство справа после мобилизации правого фланга ободочной кишки.

4.1.2. Деваскуляризация

Следующим этапом операции при доброкачественных заболеваниях является деваскуляризация участка ободочной кишки (при раке лигирование магистральных сосудов должно предшествовать мобилизации кишечника). Ниже представлены тезисы, отражающие особенности различных способов деваскуляризации.

▲ Пересечение сосудов через мини-лапаротомный доступ — наиболее простой и дешевый способ деваскуляризации ободочной кишки.

▲ Самым распространенным методом интракорпорального пересечения сосудов является их клипирование (рис. 4.3). При этом на остающейся части оставляют 2—3 клипсы, а на «уходящей» — 1—2.

▲ Наиболее удобным, надежным, но одновременно с этим дорогостоящим, способом деваскуляризации является пересечение сосудов ободочной кишки линейным степлером (рис. 4.4). При этом отпадает необходимость выделения сосудов.

▲ Наш опыт показал, что достаточно надежным и удобным для пересечения брыжейки является использование аппарата Liga Sure, принцип действия которого основан на заваривании коллагена сосудов. Используя данный аппарат, мы надежно и быстро лигируем даже крупные магистральные сосуды (селезеночные, нижние брыжеечные).

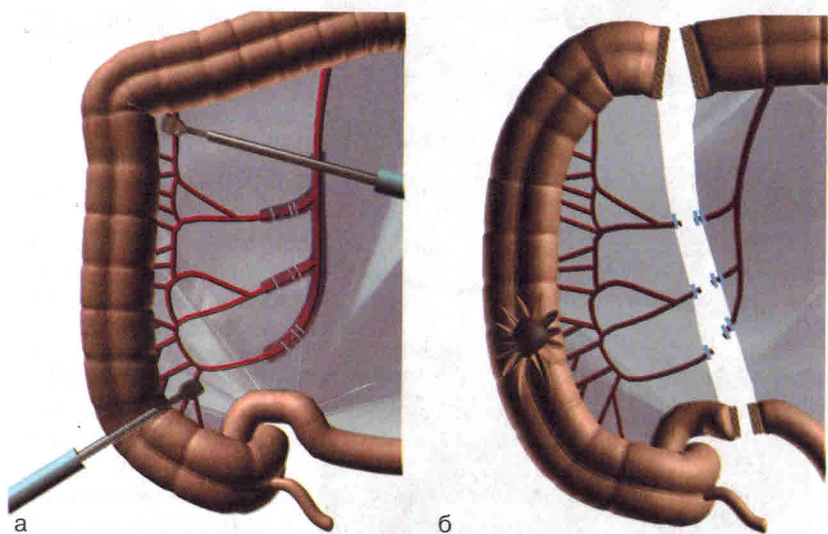


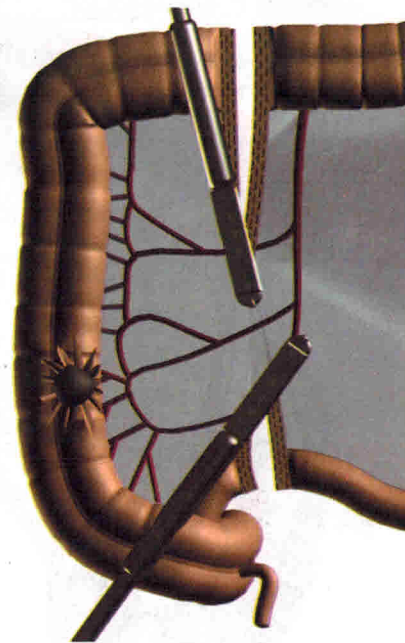
Рис. 4.3. Клипирование сосудов ободочной кишки.

а — наложение клипсы; б — пересечение сосудов между клипсами.

Рис. 4.4. Мобилизация и деваскуляризация брыжейки аппаратом ENDO-GIA-30.

Следует отметить, что принципиальным вопросом является уровень деваскуляризации при злокачественных и доброкачественных новообразованиях. Наличие рака требует раннего высокого лигирования магистральных сосудов с максимальным удалением брыжейки. При локализации карциномы в правых отделах высоко лигируют подвздошно-ободочные и правые ободочные сосуды, при раке левых отделов — нижние брыжеечные.

Пациентам же с доброкачественными новообразованиями с целью максимального сохранения иннервации и васкуляризации мобилизацию целесообразно осуществлять выше отхождения питающих кишку артериальных аркад. На рис. 4.5 показаны уровни мобилизации ободочной кишки при доброкачественных и злокачественных новообразованиях.



4.2. Мобилизация прямой кишки

Прежде чем приступать к выделению прямой кишки, следует определить границы резекции, т.е. объем мезоректум-эктомии, отвечающий характеру вмешательства. В связи с этим Т. Takahashi [7] выделяет три возможных уровня мобилизации: внутренний, средний и внешний (рис. 4.6). В своей практике мы используем все три уровня, поскольку применение среднего и внешнего уровней при доброкачественных заболеваниях приводит к необоснованному, на наш взгляд, увеличению травматичности операции и нарушению иннервации тазовых органов. Вместе с тем наличие у пациента злокачественной опухоли требует максимального удаления всех зон регионарного метастазирования, что становится возможным только при внешнем уровне мобилизации. Внутренний уровень проходит в параректальной клетчатке

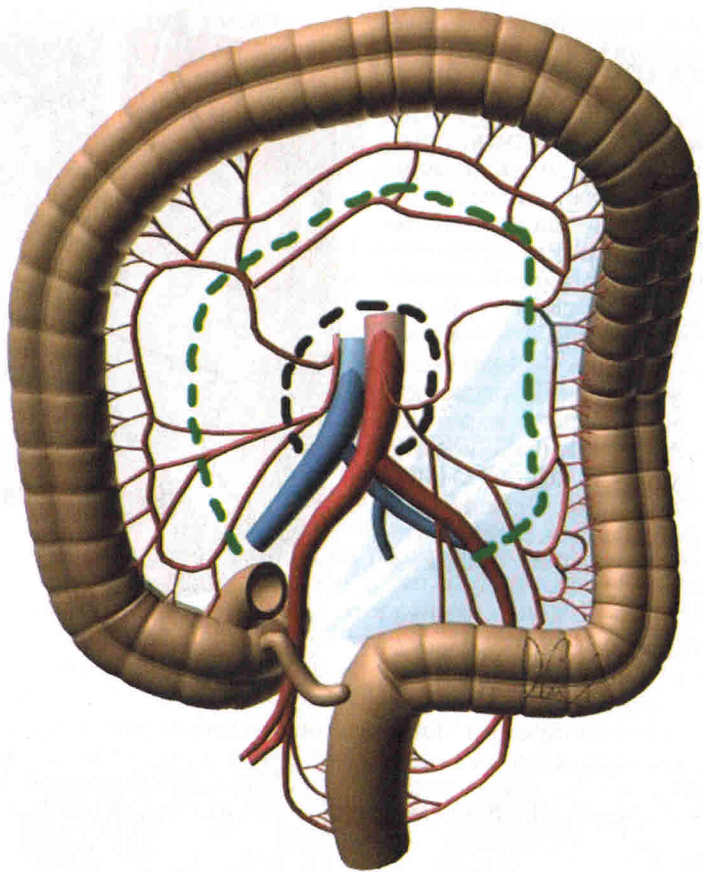
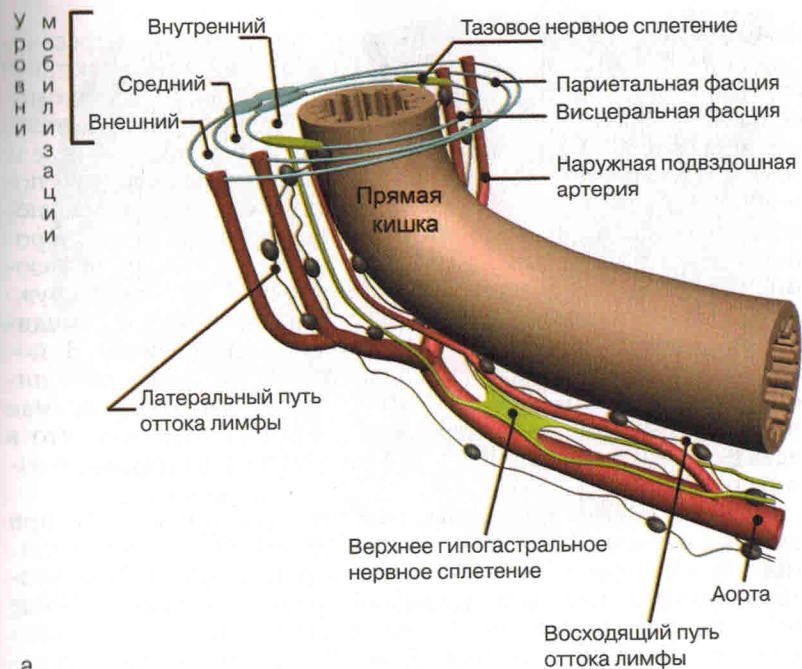


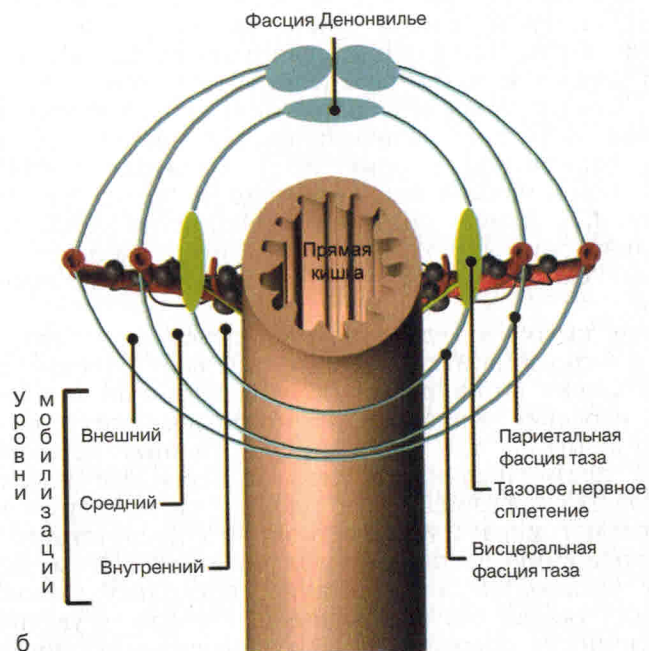
Рис. 4.5. Уровни мобилизации (девакуляризации) ободочной кишки при доброкачественных (зеленый пунктир) и злокачественных (черный пунктир) заболеваниях.

между стенкой кишки и висцеральной фасцией; средний уровень — между висцеральным и париетальным листками внутренней фасции таза; при внешнем уровне мобилизации прямая кишка выделяется за пределами париетальной фасции таза (см. рис. 4.6). Таким образом, показанием для использования внутреннего варианта считаем доброкачественные заболевания, среднего — стадия T1–T2 рака, внешнего — T3–T4.

Внутренний уровень мобилизации используют только у пациентов с доброкачественными заболеваниями прямой кишки (доброкачественные аденомы, эндометриоз и др.). Данная



а



б

Рис. 4.6. Уровни мобилизации прямой кишки.

а — сагиттальный срез; б — поперечный срез.

область обильно васкуляризирована, поэтому при пересечении тканей в непосредственной близости от прямой кишки нередко возникают кровотечения. На внутреннем уровне мобилизации сначала выполняют лирообразные разрезы тазовой брюшины. Пересекают брыжейку дистального отдела сигмовидной кишки до верхних прямокишечных сосудов, последние лигируют. Поскольку данная техника в подавляющем большинстве наблюдений используется для сфинктеросохраняющих операций, то кишку редко выделяют до тазовой диафрагмы. Сначала мобилизуют заднюю полуокружность прямой кишки. Осуществляя тракцию кишки в медиальном направлении, освобождают боковые стенки. В последнюю очередь выделяют переднюю стенку, соединяя лирообразные разрезы на намеченном уровне. При этом прямая кишка удлиняется и расправляется. Следует отметить, что в настоящее время внутренний уровень используется достаточно редко.

Средний и внешний уровни мобилизации применяют при ректальном раке. При небольшой опухоли (T1—T2) и отсутствии признаков метастазирования в регионарные лимфатические узлы используется *средний уровень выделения*. Чаще всего мобилизации прямой кишки предшествует аортоподвздошная лимфаденэктомия. Данный этап операции обеспечивает быстрое попадание в «нужный» для выделения прямой кишки слой, следуя вдоль внутрибрюшной фасции. При этом полностью мобилизованными оказываются сигмовидная кишка и часть верхнеампулярного отдела прямой кишки. Следуя вдоль позадипрямокишечного клетчаточного пространства (между висцеральным и париетальным листками внутренней фасции таза), начинается выделение задней стенки прямой кишки обычно до элементов тазового дна (рис. 4.7). Данная область в большинстве случаев скудно васкуляризирована, поэтому, если хирург работает в «правильном» слое, данный этап проходит практически бескровно.

Отводя кишку в медиальном направлении, в режиме моно- или биполярной коагуляции выделяют боковые стенки прямой кишки по направлению от выделенной задней стенки — к передней. Кровотечение может возникнуть при прохождении места, где собственную фасцию перфорируют средние прямокишечные сосуды с нервными волокнами. Для удобства и безопасности тракцию сигмовидную кишку распространению раковых клеток по кишке. Этому аспекту следует уделять особое внимание, поскольку выполнение диссекции тканей без необходимого натяжения увеличивает травматичность операции и риск повреждения внутренних органов.

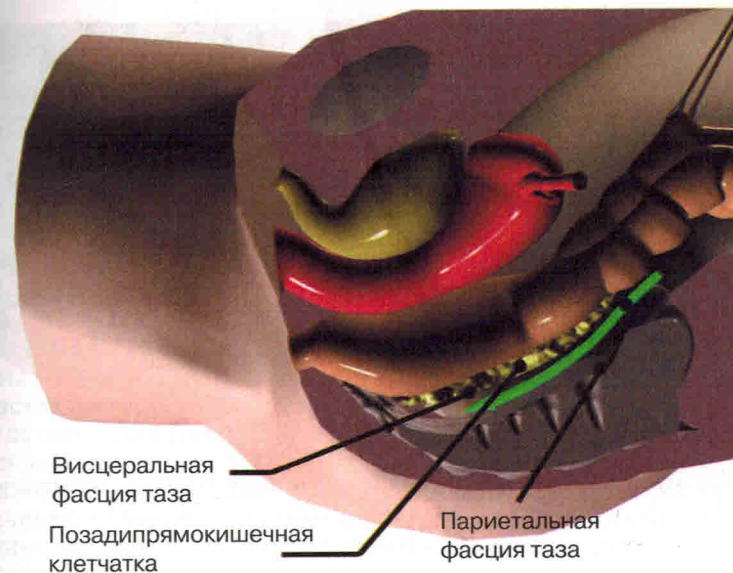


Рис. 4.7. Выделение прямой кишки по задней полуокружности.

В последнюю очередь мобилизуют переднюю стенку прямой кишки по направлению от боковых поверхностей к передней. При этом используется описанная выше слоистость фасции Денонвилле. С боковой поверхности легче попасть в «нужный» для диссекции слой, что предупреждает ранение элементов мочеполовой системы.

Границы резекции при среднем уровне мобилизации представлены на рис. 4.8 и рис. 4.9.

Внешний уровень мобилизации применяют, если имеется местнораспространенная опухоль или относительно небольшая карцинома, прорастающая висцеральную фасцию. В этих случаях мобилизацию следует проводить за пределами париетальной фасции. С целью сохранения вегетативной иннервации такую расширенную мезоректумэктомию проводят в два этапа: сначала выполняют резекцию прямой кишки в пределах висцеральной (собственной) фасции, а уже затем удаляют клетчатку совместно с париетальной фасцией. Для этого до лигирования верхней брыжеечной артерии необходимо идентифицировать сбоку от аорты симпатический левый поясничный внутренностный нерв примерно на 2 см медиальнее левого мочеточника. Билатерально сохраняя поясничный внутренностный нерв, выполняют аортоподвздошную лимфаденэктомию. На уровне крестца при выделении задней стенки прямой кишки данный нерв

Использование традиционных методов удаления крупных эпителиальных новообразований прямой кишки (трансанальное иссечение, эндоскопическая электроэксцизия, чрезбрюшинная резекция) сопровождается большим количеством осложнений вследствие ненадежности операции либо частыми рецидивами из-за нерадикальности вмешательства. Использование стандартной трансанальной техники ограничено началом среднеампулярного отдела (7—8 см от анального кольца). Выполнение чрезбрюшинных резекций прямой кишки для удаления доброкачественных опухолей и раннего рака сопровождается высокой травматичностью и значительной технической сложностью при выполнении сфинктерсохраняющих операций. Поэтому нередко хирургу психологически сложно решиться на выполнение брюшно-промежностной экстирпации при доброкачественном росте новообразования. Привлекательность использования разработанного G. Buess [5, 6] в начале 80-х годов XX в. метода трансанальной эндоскопической микрохирургии (ТЭМ) для удаления эпителиальных новообразований обусловлена сочетанием радикальности удаления, с одной стороны, и минимальной травматичностью — с другой. Для успешного выполнения таких операций необходимо наличие комплекта аппаратуры ТЭМ и специальных навыков хирурга в эндохирургии. Преимущества данных вмешательств в определенных случаях бесспорны. В настоящее время многие специалисты считают ТЭМ достойной альтернативой низкой передней резекции при доброкачественных аденомах дистального отдела толстой кишки.

Система ТЭМ состоит из стереоскопического операционного ректоскопа диаметром 4 см длиной 15—20 см с несколькими каналами для введения эндоинструментов (*рис. 20.1*). Центральный канал предназначен для бинокулярного операционного микроскопа, который соединяется с видеокамерой, что позволяет проецировать изображение на монитор. Оставшиеся 4 порта снабжены клапанами, препятствующими выходу газа, и используются для введения эндоинструментов (иглодержатель, зажим, ножницы, аспиратор-ирригатор и др.). Эндоинструменты для ТЭМ сходны с лапароскопическими [7, 10]. Единственным отличием является изогнутость бранш (*рис. 20.2*). Для резания тканей и коагуляции сосудов используют электрокоагулятор, который подключают к эндоинструментам, а также ультразвуковой или

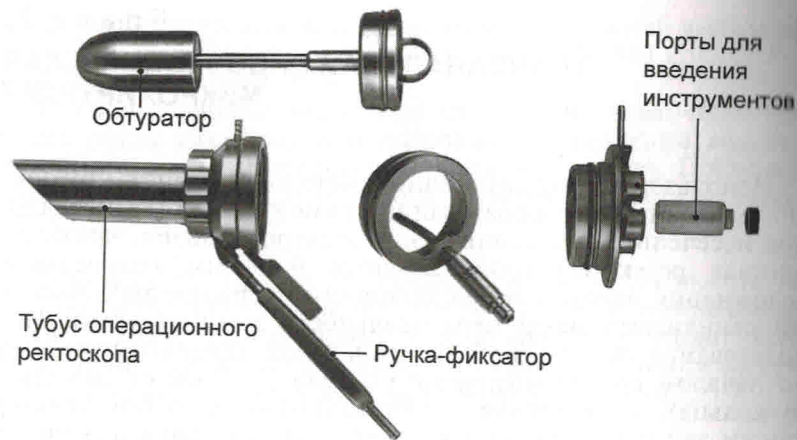


Рис. 20.1. Операционный ректоскоп.

лазерный скальпель [11]. Кроме того, для выполнения трансанальных операций по стандартной методике требуется постоянная инфуляция газа для предотвращения спадения стенок прямой кишки. Конструкция инфлятора позволяет поддерживать постоянное давление в просвете кишки (10—15 мм рт. ст.).

Показания: доброкачественные опухоли.

Удалению подлежат новообразования, расположенные на протяжении 15—20 см от заднепроходного отверстия. Наиболее часто данный способ применяют при локализации опухоли на расстоянии 9—20 см от заднепроходного отверстия, когда невозможно иссечь новообразование традиционным трансанальным доступом.

Основным показанием для использования ТЭМ при доброкачественных новообразованиях прямой кишки является наличие крупной (более 2 см) ворсинчатой аденомы на широком основании [12, 19], а также расположенной в подслизистом слое опухоли (лейомиома) [19], когда использование стандартной электроэксцизии петлей чревато развитием осложнений (перфорация, кровотечение), либо рецидивом вследствие нерадикальности вмешательства [9]. При этом в подавляющем большинстве наблюдений выполняют подслизистую резекцию опухоли [12, 13]. В редких случаях ТЭМ применяют при выпадении прямой кишки для ректопексии и при некоторых других доброкачественных заболеваниях [17].

При злокачественных новообразованиях ТЭМ используют как для радикального удаления раннего рака (Т1—Т2), так и в качестве паллиативных операций (при наличии отдаленных

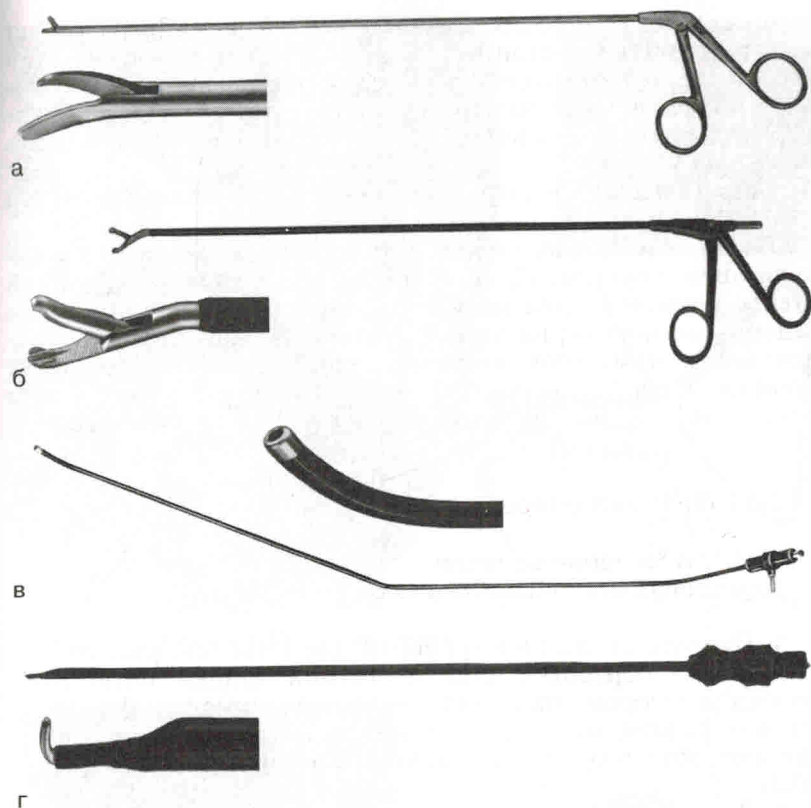

Рис. 20.2. Набор инструментов для ТЭМ.

а — ножницы с правым изгибом; б — зажим с правым и левым углом изгиба; в — зонд для ирригации и аспирации жидкости; г — электроскальпель («крючок»).

метастазов или для реканализации просвета кишки) с целью улучшения качества жизни пациентов [7, 14, 18]. Если опухоль прорастает все слои кишечной стенки (Т3), следует выполнять радикальное вмешательство. И лишь в крайних случаях у таких больных допускается использование ТЭМ: при наличии тяжелой сопутствующей патологии, если риск радикальной операции чрезвычайно велик или больной отказывается от традиционной резекции.

Большое значение при выборе способа операции многие авторы уделяют определению степени инвазии опухоли при доброкачественных опухолях и установлению стадии процесса при раке. Наиболее информативным методом в данной ситуации является ректальная ультрасонография. Эта относитель-

льно недорогая методика лучше, чем КТ и МРТ, позволяет идентифицировать слои кишечной стенки и определить тем самым степень инвазии. Кроме того, ректальное УЗИ позволяет получить информацию о наличии метастазов в околопрямокишечные лимфатические узлы, что может изменить лечебную тактику.

Обезболивание: эндотрахеальный наркоз, спинномозговая и местная анестезия.

Положение больного на операционном столе зависит от локализации опухоли. При расположении аденомы на задней стенке прямой кишки пациента укладывают на спину с разведенными ногами; на передней стенке — на живот с приведенными ногами (положение «складного ножа»); на боковых стенках — на бок с приведенными ногами, т.е. так, чтобы ректоскоп (см. рис. 20.1) находился строго над опухолью.

20.1. Техника операции

20.1.1. Иссечение опухоли в пределах подслизистого слоя

- Подготавливают инструменты для ТЭМ (см. рис. 20.2).
- После обработки стенки прямой кишки антисептическим раствором трансанально вводят ректоскоп, фиксируют его специальным держателем к операционному столу, удаляют obturator, расправляют газом прямую кишку (рис. 20.3).
- Для отслоения опухоли и уменьшения кровоточивости рассекаемых тканей в стенку кишки из нескольких точек делают инъекцию раствора адреналина.
- Электрокоагулятором намечают границу резекции на расстоянии 1 см от края опухоли (рис. 20.4).
- В режиме высокочастотной электрокоагуляции справа налево иссекают слизистую оболочку с ушиванием образовавшегося дефекта ручным швом. Дефект ушивают справа налево, непрерывным швом, обязательно в поперечном направлении (подробнее техника ушивания будет рассмотрена далее). По мере иссечения препарат приподнимается вверх, и дальнейшие манипуляции производят под ним.

➤ Обнаруженные кровоточащие сосуды коагулируют немедленно, поскольку если какой-то участок выпадает из поля зрения, обнаружить его в дальнейшем крайне трудно. При этом место манипуляции всегда должно находиться в центре обзора, для чего хирургу часто приходится изменять положение ректоскопа и наклон операционного стола.

➤ Инструменты во время операции удерживаются параллельно оси тубуса и не должны перекрещиваться.

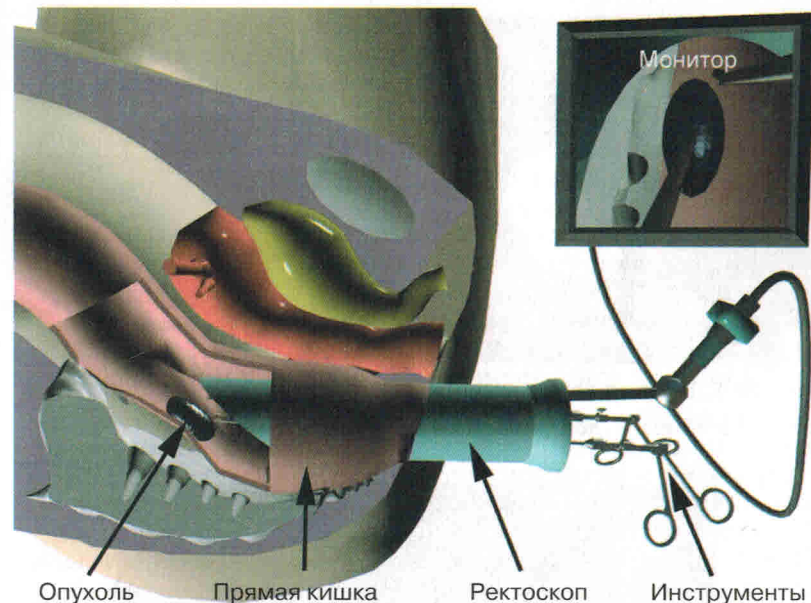


Рис. 20.3. Система ТЭМ подготовлена к работе.

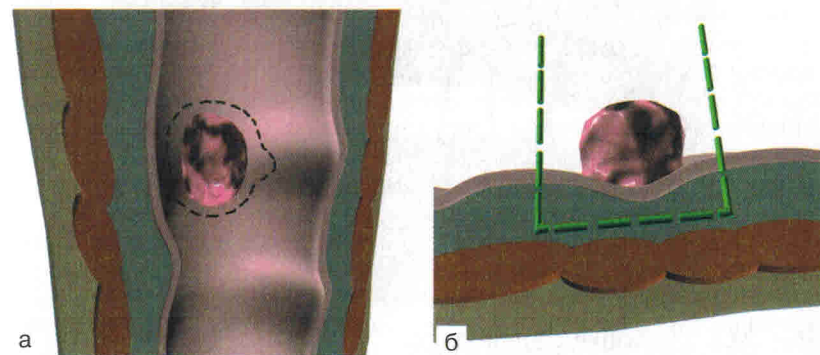


Рис. 20.4. Границы подслизистой резекции опухоли.
а — вид сверху; б — поперечный срез.

20.1.2. Полностенное иссечение опухоли

- Инъекцию адреналина применяют редко.
- В режиме высокочастотной электрокоагуляции справа налево полностенно иссекают стенку прямой кишки; при этом должна четко визуализироваться параректальная клетчатка.

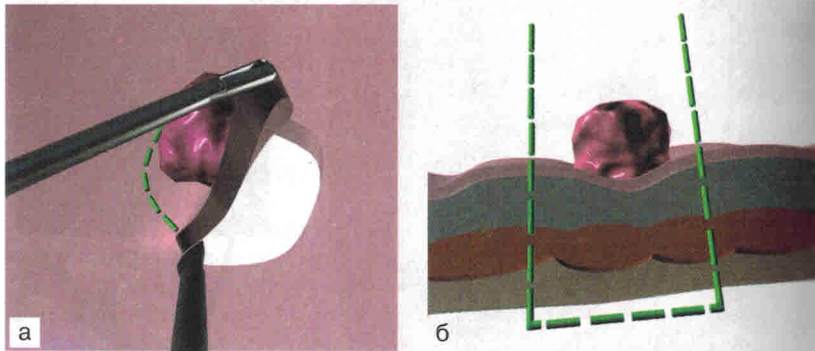


Рис. 20.5. Полностенное иссечение опухоли.
а — вид сверху; б — поперечный срез.

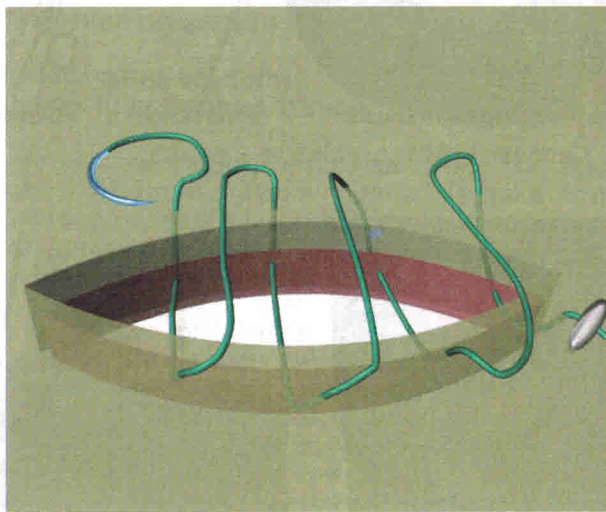


Рис. 20.6. Ушивание стенки кишки.

➤ Для ушивания раны обычно используют специальную нить PDS — 3.0 с серебряной скобкой на конце, что позволяет избежать завязывания узлов (**рис. 20.5**). Стенку ушивают в поперечном направлении справа налево непрерывным швом, с захватом всей толщи кишечной стенки (**рис. 20.6**).

➤ После окончания ушивания на конец нити накладывают серебряную клипсу.

20.1.3. Трансанальная видеоскопическая аппаратная резекция опухоли прямой кишки с помощью ректального экспандера

Недостатками способа ТЭМ являются:

- высокая частота несостоятельности швов ушитого после удаления опухоли дефекта кишечной стенки с развитием воспалительного процесса параректальной клетчатки;
- значительная интраоперационная кровопотеря;
- неадекватные экспозиция и визуализация опухоли;
- необходимость постоянной инсuffляции газа в кишку;
- значительная продолжительность операции;
- необходимость специальной подготовки хирурга [3].

Наиболее существенными факторами, сдерживающими внедрение ТЭМ в клинику, являются высокая стоимость комплекта оборудования (около 60 тыс. долларов) и низкая рентабельность (количество больных, для лечения которых может быть использована ТЭМ, не превышает 20—40 человек в год даже в крупнейших специализированных центрах) [1, 2, 4, 12].

С целью разработки доступного и надежного способа трансанального эндоскопического удаления новообразований прямой кишки нами предложена собственная техника операции. Вместо операционного ректоскопа используется специальное (разработано нами) пластиковое устройство-экспандер (заявка № 2001133226/0352114 от 06.12.01 г.).

Устройство состоит из прозрачного пластикового эластичного контейнера цилиндрической формы, диаметр средней части которого 5,5 см, с отверстиями для фиксации устройства, введения инструментов, лапароскопа, сшивающего аппарата и «окна» для доступа к опухоли.

Устройство работает следующим образом (**рис. 20.7, а—г**). При инвагинации пластины 1 и 2 внутрь цилиндра, уменьшается почти вдвое (до 3,0 см) его диаметр. В таком виде оно легко вводится в прямую кишку. Видеоконтроль обеспечивает быструю визуализацию опухоли и позволяет избежать травм кишки. Для расправления устройства снаружи через отверстие хирург вводит второй палец и, поочередно отжимая пластины 2 и 1, расправляет устройство. После завершения операции пальцем инвагинируют пластины 2 и 1, устройство тем самым принимает первоначальное (нерасправленное) состояние и легко выводится из прямой кишки.

Этапы операции (заявка № 2001133226/035214 от 06.12.01 г.).

➤ В прямую кишку под эндовидеоконтролем в нерасправленном положении вводят названное устройство совместно с лапароскопом и располагают «окном» над опухолью (**рис. 20.8**). Перед введением инструментов устройство расправляют пальцем, помещенным в него через просвет цилиндра.




Рис. 20.7. Устройство для ушивания.

а — расправленное состояние; б — нерасправленное состояние; в — расправление; г — приведение устройства в нерасправленное состояние.

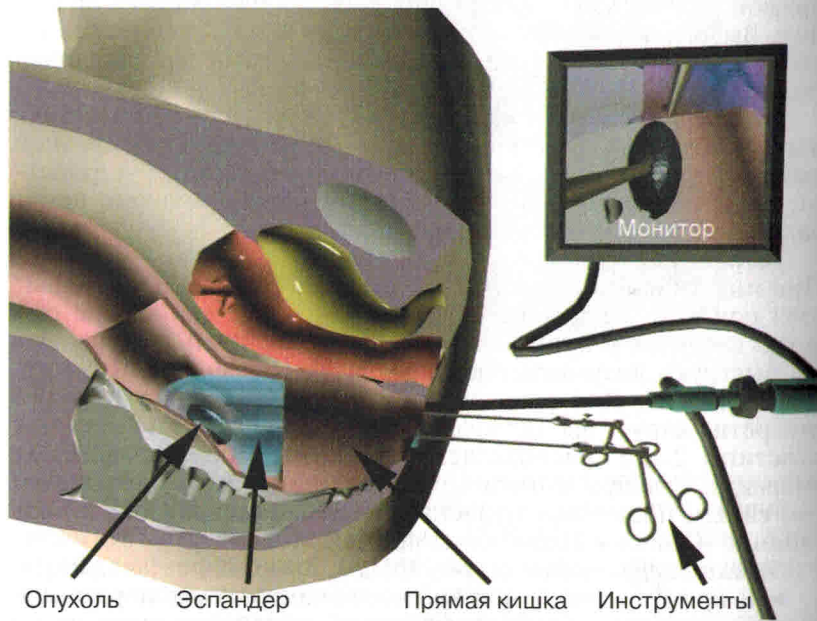


Рис. 20.8. Устройство введено в прямую кишку и фиксировано над опухолью.




Рис. 20.9. Клиновидная резекция опухоли.

а — первое прошивание; б — второе прошивание.

➤ Основание полипа прошивают через все слои Z-образным швом, берут на держалки и, осуществляя его тракцию в противоположную опухоли сторону, инвагинируют стенку кишки с опухолью внутрь устройства.

➤ Аденому клиновидно захватывают между браншами аппарата ENDO-GIA-30 (**рис. 20.9**), прошивают и отсекают участок кишки с опухолью.

➤ При необходимости проводят повторное прошивание с полным отсечением новообразования. При двукратном или трехкратном прошивании появляется необходимость в тракции стенки кишки проксимальнее опухоли книзу, что осуществляется специальным разработанным нами ретрактором, представляющим собой тонкую цилиндрическую трубку, изогнутую на конце под углом 90°.

➤ После этого удаляют резецированный сегмент кишки с опухолью. Перед извлечением устройства пальцем инвагинируют его нижнюю стенку таким образом, чтобы оно приняло первоначальное нерасправленное состояние. После этого инструмент легко извлекается из прямой кишки.

При лечении доброкачественных новообразований очень важно определить степень инвазии аденомы в кишечную стенку, которая определяется инъекцией раствора адреналина под основание аденомы. При глубокой инвазии выполняют клиновидное прошивание на всю толщину кишечной стенки.

В качестве примера успешного лечения больной раком прямой кишки разработанным нами способом приводим клиническое наблюдение.

Больная Я., 77 лет, находилась на стационарном лечении в отделении колопроктологии областной клинической больницы г. Рязани с 30.07.01 г. по 17.08.01 г. с диагнозом: рак прямой кишки T1N—M0; ИБС, стенокардия напряжения II ФК; гипертоническая болезнь II стадии; сердечно-сосудистая недостаточность 2-й стадии,

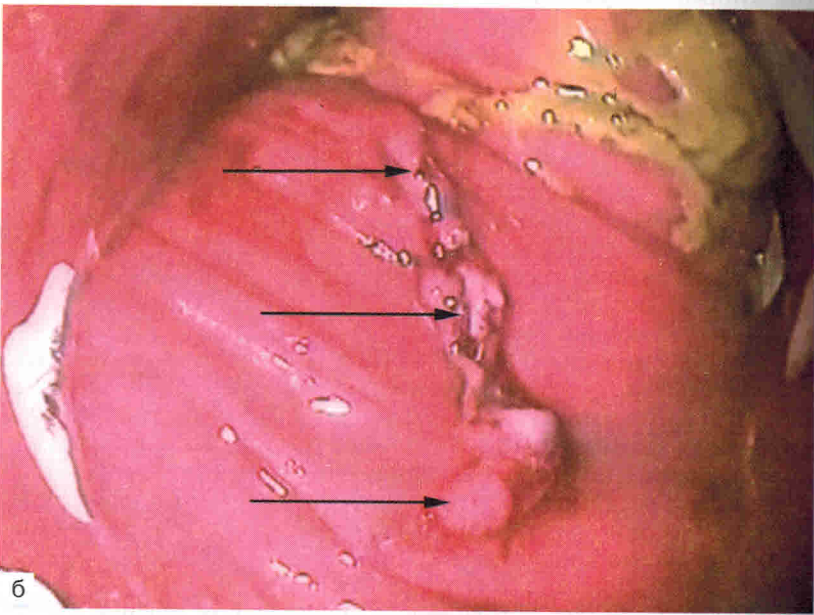
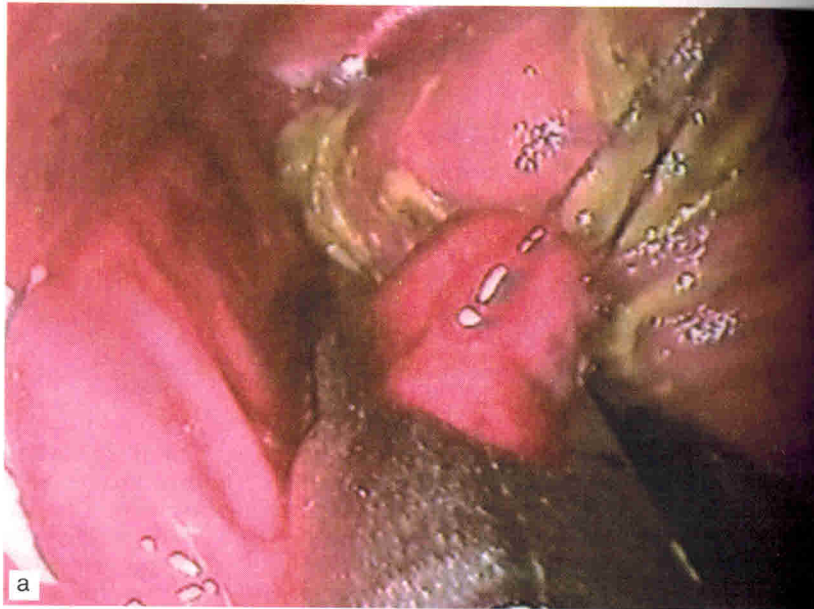
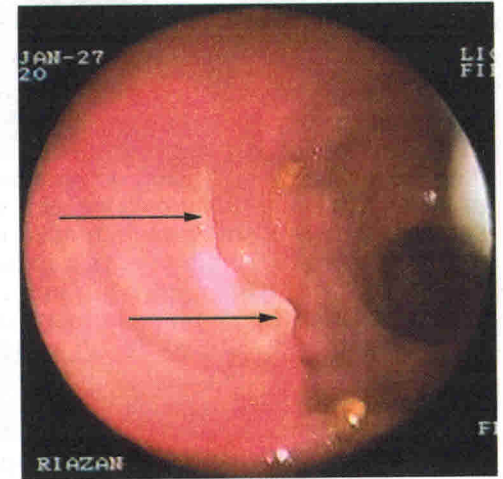


Рис. 20.10. Клиновидная резекция опухоли.

а — прошивание карциноида линейным степлером; б — вид после прошивания линейным степлером (шов указан стрелками).

Рис. 20.11. Вид рубца через 1 год после полностенной аппаратной резекции Т2-рака. Рубец располагается практически в поперечном направлении (указан стрелками).



сахарный диабет 2-го типа, среднетяжелое течение; ожирение III—IV стадии. На фиброколоноскопии и ректороманоскопии на высоте 10 см от заднепроходного отверстия на задней стенке обнаружено плотное полиповидное образование размером 2,5×2,0×2,5 см, диаметр основания 2 см. При гистологическом исследовании обнаружена высокодифференцированная аденокарцинома. Больная категорически отказалась от чрезбрюшинной операции. Выполнена трансанальная видеоэндоскопическая аппаратная резекция опухоли прямой кишки. Под видеоконтролем в прямую кишку введено устройство в нерасправленном виде совместно с лапароскопом, визуализирована опухоль, пальцем расправлено и фиксировано устройство над опухолью, введены инструменты. Z-образным швом через все слои прошито основание опухоли. Осуществляя тракцию опухоли вверх, захвачена стенка кишки через все слои между браншами аппарата ENDO-GIA-30, выполнено клиновидное прошивание и отсечение. Производя дальнейшую тракцию опухоли за держалки вверх и одновременную ретракцию вниз участка кишки проксимальнее опухоли, повторным прошиванием полностью иссечен и извлечен участок кишки с опухолью. После этого устройство приведено в первоначальное положение и извлечено из прямой кишки. При гистологическом исследовании обнаружены высокодифференцированная аденокарцинома прямой кишки и иссеченный мышечный слой. Послеоперационный период протекал гладко. Больная выписана на 3-и сутки в удовлетворительном состоянии. Осмотрена через 1, 3, 12 мес. ФКС, РРС — патологии не выявлено, линия шовной полосы определяется с трудом.

В последнее время мы накладываем аппарат под углом к оси прямой кишки, что способствует ротации послеоперационного рубца и препятствует развитию стеноза (*рис. 20.11*).