

Предисловие

Один из путей совершенствования медицинской помощи на современном этапе – разработка т.н. «гибридных» технологий, объединяющих в единое целое лучшие достижения классической и минимально инвазивной медицины. Представленная ниже технология относится к группе «гибридных» технологий нейропедиатрии.

Оглавление

| | |
|--|----|
| 1. Введение..... | 4 |
| 2. Общие сведения | 5 |
| 3. Показания и противопоказания..... | 7 |
| 4. Подготовка..... | 10 |
| 5. Проведение процедуры..... | 13 |
| 6. Лабораторные исследования ликвора | 21 |
| 7. Дополнительные сведения | 24 |
| 8. Шаблон протокола вентрикулярной пункции | 25 |
| 9. Дополнительная литература | 26 |
| 10. Список сокращений | 26 |
| 11. Тестовые задания | 27 |

3. Показания и противопоказания

Показания к диагностической вентрикулярной пункции:

- необходимость измерения внутрижелудочкового ликворного давления при окклюзионной гидроцефалии.
- подозрение на нейроинфекцию с блокадой путей ликворооттока;
- подозрение на внутрижелудочковое кровоизлияние с блокадой путей ликворооттока;
- необходимость контрастирования желудочков головного мозга (вентрикулографии) для уточнения уровня окклюзии путей ликворооттока.

Показаниями к лечебной вентрикулярной пункции является необходимость:

- быстрого уменьшения внутричерепного давления;
- интравентрикулярного введения препаратов (например, антибиотиков);
- выведения токсических продуктов, содержащихся в цереброспинальной жидкости (ЦСЖ) (например, продуктов распада крови при ВЖК);
- установки системы наружного дренирования желудочков головного мозга.

Противопоказания к вентрикулярной пункции:

- выраженный отек головного мозга со щелевидными желудочками головного мозга;
- выраженные нарушения гемостаза;
- необходимость проведения реанимационных мероприятий;
- тугое заполнение желудочков головного мозга свертками крови.

Воспалительные изменения кожи в области переднего родничка являются относительным противопоказанием, поскольку в этом случае можно провести ВП затылочным доступом (пункцию заднего рога).

Показания и противопоказания уточняются на основании анализа:

- клинических данных (осмотр неонатолога и невролога);
- лабораторных измерений (общий анализ крови и мочи, время свертывания и длительность кровотечения);
- структурных внутричерепных изменений (нейросонография, а при необходимости уточнения состояния – МРТ).

Следует получить информированное согласие родственников (прежде всего матери) на проведение пункции. Осуществление ВП без перечисленных выше сведений и информированного согласия родственников возможно только по жизненным показаниям.

Если поставленные перед ВП задачи могут быть решены с помощью люмбальной пункции, то предпочтение всегда надо отдавать последней. Люмбальная пункция значительно менее опасна и проста в исполнении.

Главной особенностью персонализированной технологии ВП является применение ультразвукографии (УС).

Ультрасонография. Перед ВП необходимо обязательно уточнить характер и локализацию структурных внутричерепных изменений у младенца. Для этого возможно использование МРТ или УС. Безусловно минимально инвазивной и гораздо более доступной технологией является УС. Однако стандартная техника чрезродничковой нейросонографии визуализирует лишь часть внутричерепного пространства. Причем, чем меньше размеры

переднего рожка, тем ниже качество диагностики. В последнее время этот недостаток приобретает все большее значение. Это связано с тем, что отмечается четкая тенденция к уменьшению размеров рожков у новорожденных.

Для уменьшения риска опасной врачебной ошибки при УС головного мозга нами была предложена методика транскраниально-чрезродничковой УС (ТЧУС) [8, 6]. Основными ее преимуществами являются визуализация всего внутрочерепного пространства, диагностика признаков дислокаций головного мозга и возможность применения строго ориентированных в пространстве плоскостей исследования. Последняя особенность имеет важное значение для ранней и точной диагностики постпункционных осложнений.

Оптимальным является использование двух мультисекторных УС-датчиков: секторного 2-4 МГц и линейного 4-8 МГц. Многолетний опыт применения этой технологии убедил нас в ее надежности.

В последнее время у новорожденных и младенцев мы используем МРТ очень редко и только тогда, когда надо подтвердить или уточнить данные УС.

КТ в неонатальной медицине применяется крайне редко, в основном для визуализации элементов сложной шунтирующей системы при ее дисфункции, при контрастировании желудочков головного мозга для выявления уровня окклюзии путей ликворооттока и при обследовании новорожденных с краниосиностозом.

На основании данных УС уточняются показания и противопоказания к ВП, а также выявляются дети с деформацией или дислокацией желудочков головного мозга, которые требуют применения специальных технологий ВП (например, пункции заднего или нижнего рога бокового желудочка).

При обычном расположении желудочков мозга пункция осуществляется по классическим внешним ориентирам. При УС уточняется только глубина залегания переднего рога бокового желудочка по траектории пункции (рис. 1).

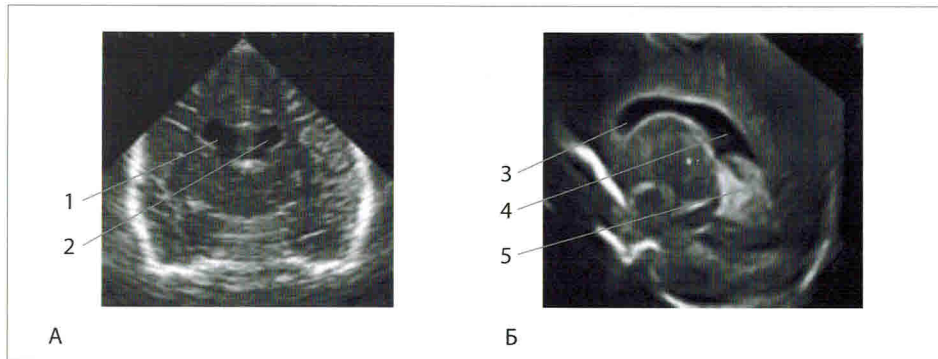


Рис. 1. УС-навигация при вентрикулярной пункции. А – фронтальное сканирование через передние рога боковых желудочков головного мозга. Б – сагиттальное сканирование через правый боковой желудочек. 1 – правый боковой желудочек; 2 – левый боковой желудочек; 3 – передний рог правого бокового желудочка; 4 – тело правого бокового желудочка; 5 – задний рог правого бокового желудочка. Толстой белой линией обозначена траектория введения иглы и глубина залегания бокового желудочка в области пункции.

Нейронавигация в этом случае указывает на отсутствие деформации и дислокации желудочков головного мозга. Поэтому можно использовать стандартные точку пункции и траекторию введения иглы, оптимальная глубина погружения иглы у данного ребенка – 35 мм. На рис. 2 представлены данные УС-навигации, которые требуют персонализации процедуры ВП.

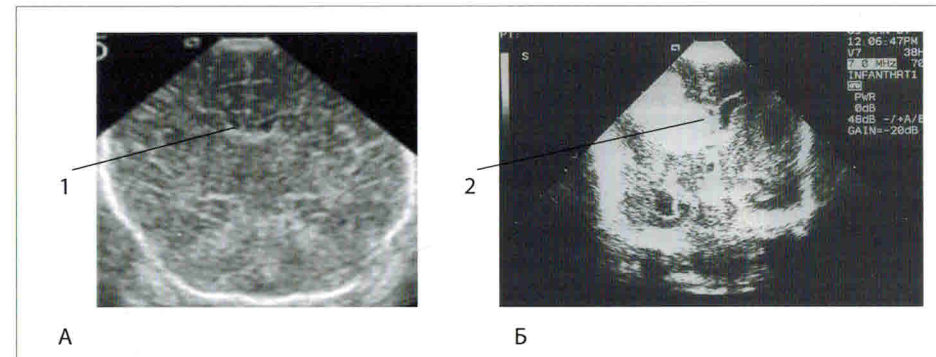


Рис. 2. Значение УС-навигации в уточнении показаний к вентрикулярной пункции. А – фронтальное сканирование, щелевидные передние рога боковых желудочков (1). Б – фронтальное сканирование, передний рог правого бокового желудочка полностью тампонируется свертком крови (2).

Учитывая полученные данные в первом случае (рис. 2А) от стандартной ВП необходимо воздержаться, поскольку попасть в щелевидный желудочек очень сложно. При острой необходимости можно провести ВП с УС-навигацией в режиме реального времени, наблюдая движение иглы к желудочку и момент его пункции.

Во втором случае (рис. 2Б) от стандартной ВП также следует воздержаться. Альтернативными вариантами диагностической тактики являются люмбальная пункция, ВП заднего рога справа или ВП переднего рога слева. Последний вариант оправдан только при острой необходимости исследования ликвора и невозможности его получения другими способами.

Диагностическая УС, УС-навигация и постпункционная УС должны выполняться врачами ультразвуковой диагностики или клиницистами, прошедшими специальную подготовку. УС-навигацию могут выполнять клиницисты с минимальной специальной подготовкой. При этом надо ответить лишь на три вопроса: а) на месте ли находится правый боковой желудочек; б) достаточна ли его ширина для введения иглы; в) на какой глубине располагается его передний рог (рис. 1). Особенности проведения УС-навигации при ВП подробно представлены в видеоприложении.