

УДК 616.317-007.254-053.1

ББК 56.6

М91

И.В. Муратов, М.Г. Семёнов. Орофациальные расщелины. Часть II: учебное пособие. – СПб.: Человек, 2017. – 64 с.

Авторы:

Игорь Васильевич Муратов – ассистент кафедры челюстно-лицевой хирургии и хирургической стоматологии им. А.А. Лимберга ФГБОУ ВО СЗГМУ им. И.И. Мечникова.

Михаил Георгиевич Семёнов – доктор медицинских наук, профессор, заведующий кафедрой челюстно-лицевой хирургии и хирургической стоматологии им. А.А. Лимберга ФГБОУ ВО СЗГМУ им. И.И. Мечникова.

Рецензент:

Ольга Анатольевна Кудрявцева – кандидат медицинских наук, доцент кафедры детской стоматологии ФГБОУ ВО СЗГМУ им. И.И. Мечникова

Данное пособие является второй частью из запланированной серии «Орофациальные расщелины» и посвящено проблемам хирургического лечения врождённых расщелин челюстно-лицевой области. Материал, изложенный в пособии, является результатом анализа и обобщения собственных клинических наблюдений и данных специализированной литературы российских и зарубежных авторов. Представлены хирургические методики, разработанные на кафедре челюстно-лицевой хирургии и хирургической стоматологии им. А.А. Лимберга ФГБОУ ВО СЗГМУ им. И.И. Мечникова.

Учебное пособие предназначено для челюстно-лицевых хирургов, хирургов-стоматологов, детских стоматологов.

Утверждено в качестве учебного пособия Методическим советом
ФГБОУ ВО СЗГМУ им. И.И. Мечникова,
протокол №3 от 06 октября 2017 г.

Издательство ООО «Человек»
Санкт-Петербург, 5-я линия В.О., 68, корп. 2.
Подписано в печать 07.12.2017. Формат 60×90/16.
Гарнитура Ариал. Усл. печ. л. 4. Тираж 500 экз.
Отпечатано в типографии «Артемиды».

ISBN 978-5-93339-395-5

© И.В. Муратов, М.Г. Семёнов, 2017
© Издательство «Человек», 2017

СОДЕРЖАНИЕ

Введение.....	4
Глава 1. Хирургическое лечение расщелин верхней губы.....	6
Глава 2. Хирургическое лечение расщелин нёба.....	16
Заключение	37
Тестовые задания к учебному пособию.....	38
Рекомендованная литература.....	42
Приложение А.....	43

ГЛАВА 1. ХИРУРГИЧЕСКОЕ ЛЕЧЕНИЕ РАСЩЕЛИН ВЕРХНЕЙ ГУБЫ

Как мы отмечали выше, формат данной работы не предусматривает детального описания и сравнения методик хирургического лечения пациентов с врождёнными расщелинами верхней губы и нёба. Однако считаем необходимым остановиться на некоторых существенных положениях в лечении пациентов с расщелинами верхней губы.

Возрастные сроки хирургического лечения пациентов с расщелинами верхней губы

При определении сроков хирургического лечения пациентов с расщелинами верхней губы и/или нёба всегда существует диссонанс в желании родителей быстрее избавить ребёнка от аномалии, а себя – от социального дискомфорта и возможностью провести это лечение без ущерба здоровью ребёнка. Основными критериями при выборе сроков хейлопластики являются вид расщелины и общее состояние здоровья ребёнка. Сроки хирургического лечения может определять и потребность в предоперационной ортодонтической подготовке. Естественно, необходимо строго придерживаться общих правил планирования реконструктивных операций (отсутствие местных воспалительных реакций и т.д.). В настоящее время большинство хирургов при определении сроков первичной операции при расщелине верхней губы, придерживаются «правила более 10» (Rule of 10s), сформулированного D.R. Millard в 1976 году:

- масса тела более 10 фунтов (4,5 кг);
- возраст более 10 недель;
- гемоглобин более 10 гр% (100 г/л).

Правила D.R. Millard являются лишь рекомендациями.

Все методики хейлопластики принято условно делить на линейные (V. Veau, 1938, и др.), лоскутные (Л.М. Обухова, 1949, G. Mirault, 1844, C.W. Tenisson, 1952, и др.), хейлопластика методом ротации и выдвижения (D.R. Millard, 1957 и др.). Причём лоскутную Z-пластику различают ещё и по месту расположения лоскута – в нижней трети губы, в средней трети или в верхней трети губы.

Методика хейлоринопластики кафедры ЧЛХ и ХС им. А.А. Лимберга

Приводим методику хейлопластики, принятую на кафедре челюстно-лицевой хирургии и хирургической стоматологии им. А.А. Лимберга ФГБОУ ВО СЗГМУ им. И.И. Мечникова.

Нами сохранены оригинальные стилистика, орфография и пунктуация, применённые при описании этой методики хейлопластики авторами В.А. Козловым, В.И. Знаменским, Г.А. Котовым (1982).

Операцию пластики губы в нашей клинике сначала производили по типичной методике Миро-Лимберга, описанной А.А. Лимбергом (1933, 1952), но с обязательным наложением отдельных швов на мышцу вместо пластиночного. Однако, учитывая, что эта методика не обеспечивает достаточной длины оперированной губы и устранения асимметрии носа, впоследствии в неё внесли дополнения и изменения (В.И. Знаменский). Она была дополнена оперативными приёмами пластики кожной части губы треугольными лоскутами по Обуховой и оперативными приёмами для исправления деформации крыла носа. Способы Миро-Лимберга-Обуховой, дополненные и усовершенствованные нами, считаем в настоящее время наиболее приемлемыми.

При односторонних полных расщелинах верхней губы выявляем исходные ориентиры. Ориентиры на коже и слизистой оболочке наносим тонкой инъекционной иглой. Цифровые обозначения на внутренней части расщелины и на наружной стороне дополняем знаком ‘. Вначале находим три типичные точки, соответствующие нормальным нагибам пограничной линии красной каймы дуги Купидона. На внутренней стороне расщелины всегда нетрудно определить две из этих точек: первую – точно по средней линии, на месте кожного выступа бугорка верхней губы; вторую – сбоку, на здоровой стороне, на месте верхнего изгиба пограничной линии и соответственно боковому валику губы, ограничивающему ее срединный желобок. Место для второй точки на внутренней стороне расщелины определяется по расчету с помощью линейки на одинаковом расстоянии от средней точки, соответственно положению точки нормальной стороны. Производя вкол инъекционной иглы в точке 2, ставим ее перпендикулярно пограничной линии и прокалываем ткани насквозь; место выкола обозначаем точкой 2”. Далее находим точку 3, которая определяется при подтягивании кончика носа на стороне расщелины как место условного пересечения трех линий: переходной складки, гра-

ницы кожной части на внутренней стороне верхней губы и складки, идущей от перегородки носа. Эта же точка на здоровой стороне отмечается также вколлом иглы на месте пересечения линий, идущих под основанием крыла носа и внутренней поверхности его края. На наружной стороне расщелины точку 3' определяем аналогичным способом. Далее находим точку 4 по складке у основания перегородки носа с обеих сторон. Измерив циркулем расстояние между точками 2–3, откладываем его на наружной стороне от точки 3' и находим точку 2'. Отмечая точку 2', мы также производим прокол иглой на границе кожи и красной каймы перпендикулярно к пограничной линии и через все слои. Место выкола обозначаем как точку 2" (рис. 2 А).

Для восстановления нормальной длины и формы верхней губы используем треугольные лоскуты по Обуховой. При этом очень важно правильно определить размеры лоскута и особенно его ширину у основания. Она должна быть равна разнице при измерении (циркулем и линейкой) расстоянию между точками 2–3–2'–3' на стороне расщелины и между точками 2–3 на здоровой стороне. Определенная таким образом разница и будет составлять ширину планируемого треугольного лоскута Обуховой. Основание его располагается от точки 2' перпендикулярно пограничной линии кожи и красной каймы и обозначается точкой 5 (рис. 2 А, Г). Стороны треугольника по Обуховой должны соответствовать полутора или двойному расстоянию основания.

Вершина лоскута (точка 6') располагается на линии освежения наружного края расщелины (2'–3'). Для этого лоскута планируем ложе на внутренней стороне расщелины следующим образом: длину стороны треугольника по Обуховой с помощью циркуля откладываем от точки 2 перпендикулярно линии освежения (между точками 2–3), а место вкола обозначаем точкой 6. Красная кайма, как правило, восстанавливается лоскутом по Миро. Основанием его считаем расстояние между точками 2' и 2", отложив на красной кайме двойную длину основания, находим вершину лоскута и обозначаем ее точкой 2"". Ложе для лоскута Миро определяем на внутренней стороне расщелины: точки 2–2"–2"". Далее планируется треугольный лоскут у основания крыла носа в области точек 3'–3". Точка 3" находится на пересечении трех линий: переходной складки преддверия рта, края расщелины альвеолярного отростка верхней челюсти и складки, идущей по верхней поверхности крыла носа.

Вершина лоскута находится у точки 2"" и ложе для этого лоскута – в области точек 3–7 на боковой поверхности порога и перегородки

носа. С помощью этого треугольного лоскута формируется порог носового входа – дно носа.

Мобилизация наружной части расщелины верхней губы и крыла носа для свободного сближения с внутренним краем расщелины производится следующим образом. При полных расщелинах верхней губы используем разрез «кочерги» по переходной складке преддверия рта на расстоянии от точки 3", равном ширине расщелины между точками 2–3'. Находим точку 10 и перпендикулярно предполагаемой линии разреза образуем точку 11 на слизистой оболочке щеки на расстоянии, равном половине ширины расщелины (рис. 2 Б).

С 1969 г. для исправления деформации крыла носа применяем встречные треугольные лоскуты с углами 90° и длиной сторон 5–6 мм. Вверх от точки 3", на гребне складки крыла носа, находится точка 8 на границе с передним краем бокового хряща крыла носа. Срединный разрез планируем по гребню складки крыла носа от точки 8 к краю крыла носа, где находится точка 9. Боковые разрезы треугольных лоскутов отмечаем вколами под углом 90° от точки 8 к краю крыла носа (точка 8') и точки 9 под углом 90° на слизистой оболочке свода носового хода (точка 9'). С 1973 г. рассечение уздечки верхней губы производим встречными треугольными лоскутами с углами 60° длиной сторон до 15 мм.

При неполных односторонних расщелинах верхней губы мы применяем комбинированную методику Миро-Лимберга-Обуховой. При использовании методики Миро лоскут укладываем в ложе, образованное на красной кайме иссечением слизистой оболочки по размерам лоскута Миро. В случаях выраженного укорочения губы в краях расщелины применяем методику Обуховой. Исправление деформации носа производим перемещением встречных треугольных лоскутов на внутренней поверхности деформированного крыла, то есть так же, как и при исправлении деформаций при полных расщелинах (рис. 3 А, Б).

Методика операции.

Операция разделяется на три этапа. На первом производим мобилизацию наружного края расщелины путем широкой отслойки тканей через разрезы в преддверии рта и на крыле носа соответственно ориентируем плана (см. рис. 4 Б, В). Распатором отделяем ткани верхней губы и крыла носа от верхней челюсти до свободного перемещения. Расслаиваем края раны в подслизистом слое, чтобы ткани из преддверия рта легко перемещались под основание крыла носа. Далее тонким изогнутым распатором отделяем латеральную ножку крыльного хряща

от кожи, расслаиваем медиальную ножку в области кончика носа. После этого образуем встречные треугольные лоскуты на внутренней крыльях носа с включением крыльчатого хряща и перемещением их в новое положение, накладывая швы тонким кетгутом. Рану в преддверии рта также ушиваем кетгутом, переместив ткани в новое положение. На этом этапе достигается формирование основания под крылом носа, свободное сближение краев расщелины и исправление формы крыла носа (см. рис. 2) Продолжительность операции 20–30 мин.

На втором этапе операции освежаем края расщелины и образуем треугольные лоскуты Миро, Обуховой, Лимберга и ложа для них. Освежение наружного края расщелины производим от точки 3' к точке 2'. Разрез образуем на коже, отступая на 1 мм от слизистой оболочки для избежания интерпозиции красной каймы. Лоскут Миро обрезаем клиновидно, чтобы не создавать избыток слизистой оболочки в области красной каймы от точки 2' к точкам 2''' и 2''. Далее образуем лоскут по Обуховой, проводя разрезы через толщу кожи и мышцы от точки 5 к точке 6', и лоскут Лимберга – от точки 2''' к точке 3'' по слизистой оболочке. Таким образом, лоскут Лимберга включает участок кожи и слизистой оболочки (см. рис. 2 Г; 3 А, Б).

На внутренней стороне расщелины разрез для освежения ее краев проводим от точки 2 к точке 3 по такой же методике. образуем ложе для треугольных лоскутов: Миро – в пределах точек 2–2''–2''' – иссечением участка слизистой оболочки соответственно величине этого лоскута, Обуховой – рассечением кожи и мышцы от точки 2 к точке 6, Лимберга – разрезам на боковой поверхности порога и перегородки носа от точки 3 к точке 7. Круговую мышцу верхней губы выделяем преобразованием лоскута Обуховой и ложа для него, и, кроме того, производим расслойку краев раны. Рассечение уздечки верхней губы осуществляем встречными треугольными лоскутами.

На третьем этапе операции формируем верхнюю губу, послойно сшивая освеженные края расщелины. Начинаем наложение швов кетгутом на слизистую оболочку губы, имея в виду, что тщательное ушивание необходимо не только для ее формирования, но и в последующем для роста переднего отдела верхней челюсти. Первоначально укладываем лоскут Лимберга в ложе на боковой поверхности порога и перегородки носа от точки 3 к точке 7 направляющими швами. Далее сшиваем круговую мышцу губы в области точек 3–3', 2–5, 2–2' с направлением положения узла к слизистой оболочке губы, после чего завязываем направляющие швы, наложенные на треуголь-

ный лоскут по Лимбергу. Затем сшиваем кожные края раны (см. рис. 2, Д; 5 В, Г). Первый шов накладываем в области точек 2–2' для более точного сопоставления пограничной линии красной каймы и кожи. Последующие швы накладываем на края раны треугольного лоскута Обуховой и его ложа в направлении точек 3–3'. Сшивание заканчиваем наложением швов тонким кетгутом на края раны лоскута Миро и его ложа. После окончания операции вводим марлевый тампон в носовой ход и накладываем повязку на губу, закрепляя ее узкими полосками лейкопластыря. Продолжительность операции в среднем 1 ч.

Операции при двусторонних расщелинах верхней губы.

В клинике нашей кафедры наибольшее распространение получил комбинированный способ Миро-Лимберга, который был дополнен и усовершенствован В.И. Знаменским (1969, 1971). На ряду с этим мы применяем способы Hagedorn-Barsky, Cordoso, Л.М. Обуховой и других авторов с нашими дополнениями. При планировании операции двусторонних расщелин верхней губы мы исходим из вышеизложенных принципов. Определяем и наносим исходные ориентиры точек: 1, 2–2, 3–3, 4–4, 2'–3', 3'', 2'–3', 3''' (рис. 4 А; 5 А). При полных симметричных и несимметричных расщелинах на стороне полной расщелины планируем образование порога носовых ходов встречными треугольными лоскутами с углами 30–90° в пределах точек 3'–3''–3–7. Для мобилизации губы и крыла носа планируем разрез «кочерги» (точки 10–11) и разрез на крыле носа в виде фигур встречных треугольных лоскутов 90–90° длиной до 5 мм в пределах точек 8–9 (рис. 4 Б; 5 Б).

Для создания мышечного окаймления верхней губы при всех формах двусторонних расщелин с обеих сторон выкраиваем лоскуты Миро длиной до 12–15 мм. У некоторых детей с резким недоразвитием среднего участка верхней губы применяем способ Хагедорна-Барского.

Операции хейлопластики двусторонних расщелин верхней губы производим одновременно на обеих сторонах. На первом этапе операции также проводим мобилизацию наружных краев расщелины верхней губы и крыльев носа поочередно с одной и другой стороны с одновременным исправлением положения и формы крыльев носа и перемещением краев раны до свободного сближения, так же как и при односторонних расщелинах (рис. 4 Б, В; 5 Б, Г).

На втором этапе операции освежаем края расщелины с образованием треугольных лоскутов по Лимбергу, Миро и ложе для них (рис. 4 В, Г; 5 В).

ГЛАВА 2. ХИРУРГИЧЕСКОЕ ЛЕЧЕНИЕ РАСЩЕЛИН НЁБА

В 1927 году основатель нашей кафедры Александр Александрович Лимберг опубликовал метод хирургического лечения врождённых расщелин нёба, который был назван «радикальной уранопластикой». Необходимыми элементами этой операции стали интерламинарная остеотомия и резекция заднего края большого нёбного отверстия. Применение этой методики не предусматривало лечения детей раннего возраста. В связи с этим, а также развитием анестезиологии различные клиники стали разрабатывать т.н. «щадящие» методики уранопластики, позволяющие оперировать детей раннего возраста. В нашей клинике некоторые элементы щадящих методик применяли с середины 60-х годов XX века, однако полный переход к щадящему способу уранопластики произошёл в начале 90-х годов XX века.

Уранопластика по щадящей методике

По нашему мнению, при планировании сроков и методов оперативного вмешательства на нёбе необходимо не только придерживаться клинико-анатомических критериев расщелины, учитывать соматический и неврологический статус больного, наличие ортодонтической и логопедической службы, адекватной применяемой методике уранопластики, но и реально оценивать возможности пациента находиться на длительном диспансерном наблюдении.

Получая высококвалифицированную специализированную помощь в крупном областном или межрегиональном центре, пациент зачастую не может рассчитывать на продолжение реабилитационного ортодонтического и логопедического лечения по месту постоянного жительства. В нашей клинике только 84% больных, находившихся на лечении по поводу врожденных расщелин верхней губы и нёба, были жителями Санкт-Петербурга. В силу этих условий, оказалось невозможным широкое применение современных методик лечения и реабилитации больных с расщелинами нёба (до 12 месяцев), предполагающих большую кратность посещения специалистов, требующих значительных материальных затрат как со стороны государства, так и со стороны родителей пациента.

Выход из этой ситуации видим в строгой индивидуализации сроков оперативного лечения и разработке альтернативных хирургических методик.

Собственная методика щадящей уранопластики

Уранопластику по собственной методике применяем с начала 1990-х годов (Муратов И.В., Котов Г.А. Патент РФ на изобретение № 2141264), подробное изложение которой приведено в учебном пособии Котова Г.А., Муратова И.В. «Щадящие методики уранопластики», 1999 г.

Принципиальными положениями при выполнении щадящей уранопластики считаем следующие:

- отказ от применения каких-либо рассечений костной ткани в области крючка и медиальной пластинки крыловидного отростка основной кости (интерламинарная остеотомия);
- резекцию кольца большого нёбного отверстия для мобилизации сосудисто-нервного пучка не проводят;
- слизистую оболочку носа не отсекают от заднего края твердого нёба и сшивают на всем протяжении расщелины твердого и мягкого нёба;
- сшивание краев расщелины в области твердого нёба проводят в два этажа, а в области мягкого – в три. При этом особое внимание уделяют тщательной и широкой отпрепаровке мышц нёба и нёбного апоневроза и сшиванию их в новом положении.

Выполнение интерламинарной остеотомии и резекция большого нёбного отверстия являются самыми травматичными этапами уранопластики. Эти вмешательства выполняют на костях основания черепа, результатом которых, по сути, является локальный перелом, при котором не может не страдать головной мозг. Нами проанализированы 80 карт наблюдения за больными в отделении реанимации и интенсивной терапии, поступавших для лечения в первые сутки после уранопластики. Из 30 больных оперированных с применением интерламинарной остеотомии в 12 (40%) случаях отмечалась рвота, из них в 8 (26%) – неоднократная. В 50 наблюдениях за больными, оперированными без применения интерламинарной остеотомии, рвота отмечена в 9 случаях (18%), повторная – в 4 (8%). Учитывая, что методика наркоза в обеих группах была одинакова, а также данные Л.В. Харькова (1992) об интенсивности ноцицептивной стимуляции во время уранопластики, результаты проведенного исследования можно трактовать

как косвенно свидетельствующие о полученной черепно-мозговой травме при выполнении интерламнарной остеотомии.

Восстановление анатомической целостности слизистой оболочки полости носа является одним из важных этапов уранопластики, определяющим не только анатомический, но и функциональный исход операции. Слизистая оболочка в значительной степени обеспечивает защитную и резонаторную функции носа. Отсечение носовой слизистой по заднему краю твердого нёба, применяемое при некоторых методиках уранопластики для обеспечения лучшей ретротраспозиции, приводит к образованию ромбовидного дефекта слизистой, заживающей вторичным натяжением. Происходящее вследствие этого грубое рубцевание носовой слизистой, может способствовать укорочению нёба, ограничению его подвижности и возникновению послеоперационных изъязвлений в этой области. Функциональные результаты уранопластики во многом зависят от полноценности восстановления в правильном положении соотношений мышц, обеспечивающих нёбно-глоточное замыкание. Мышцы нёба патологически прикреплены к заднему краю твердого нёба и по краю расщелины. Они ориентируются скорее параллельно расщелине, чем поперечно, как обычно при нормальном нёбе, и они не соединены между собой по средней линии.

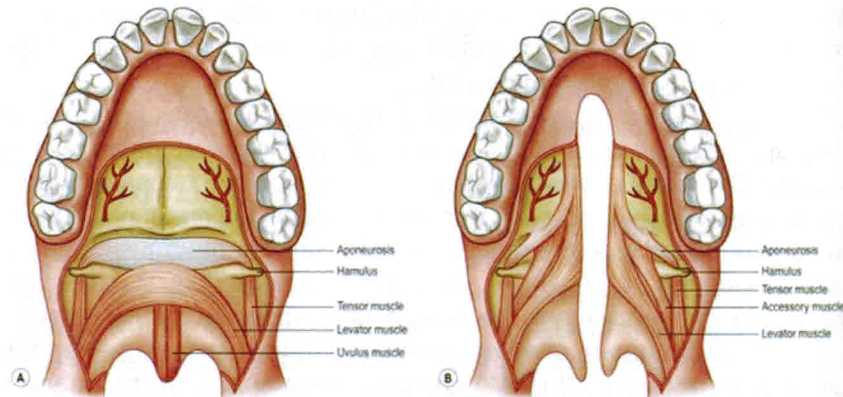


Рис. 5. Соотношение мышц мягкого нёба в норме «А» и при срединной расщелине «В» по W.Y. Hoffman

Нёбный апоневроз является рудиментарным, присоединение мышц к нему неполное, что препятствует сращению мышечной массы, требу-

емого для мягкого нёба и его функции. Наиболее выражены патологическая топографические изменения *m. levator veli palatini* и *m. pharyngopalatinus*, в основном, за счет порочного прикрепления их передних отделов к краям расщелины и твердому нёбу. Поэтому тщательная отпрепаровка названных мышц и апоневроза в переднем отделе мягкого нёба и последующее сшивание их в правильном положении являются необходимым условием для обеспечения нормального функционирования нёбно-глоточного замыкания. Следует заметить, что отсепаровка мышц от заднего края твердого нёба и соединение их между собой в новом положении применяется многими авторами в различных модификациях «*intravelarveloplasty*» по F. Braithwaite (1968) – Давыдов, Новоселов, 1997, Гончаков Г.В., 1998, M. Edgerton и A. Dellon, 1971, D.R. Millard, 1980; P. Randall и D. LaRossa, 1990. Более радикальные способы переориентации мышц нёба – Z-пластика носовой и ротовой слизистой оболочек мягкого нёба с мышечным массивом по L. Furlow – также нашли последователей. Однако H. Caffee (1986) не отметил существенных различий в функциональных результатах уранопластики по L. Furlow в сравнении с другими методиками. Кроме того, показанием к проведению Furlow-способа является изолированная расщелина нёба, где ширина расщелины не должна превышать 1 см.

Применяемая нами уранопластика по щадящей методике предполагает выполнение следующих этапов и оперативных приемов.

Освежение краев расщелины мягкого нёба. Проводят путем иссечения полоски слизистой края расщелины или рассечением ее на два листка. Иссечение предпочтительнее, если ребенок пользовался obturatorом нёба. Такой прием позволяет частично нивелировать неблагоприятное воздействие на слизистую нёба ортодонтических конструкций.

Освежение краев расщелины путем ее рассечения несколько экономичнее, но требует более тщательной последующей отпрепаровки слизистой для обеспечения адаптации краев раневых поверхностей, особенно в области язычка.

Освежение краев расщелины твердого нёба. Проводят путем рассечения слизистой, начиная от освеженного участка мягкого нёба (несколько кзади на 3–6 мм от границы твердого и мягкого нёба). Разрез проводят, отступая от края расщелины на 1–3 мм, перпендикулярно кости. Это позволяет получить запас ткани для воссоздания слизистой оболочки носа, особенно на границе твердого и мягкого нёба. В переднем отделе твердого нёба линия разреза проводится

в зависимости от вида расщелины и предполагаемого метода закрытия переднего отдела.

Формирование слизисто-надкостничных лоскутов выполняют посредством разрезов по Von Langenbeck. Линию разреза начинают от бугра верхней челюсти, несколько огибая его сзади, проводят перпендикулярно альвеолярному отростку. Конфигурация слизисто-надкостничных лоскутов зависит от типа расщелины и предлагаемого метода закрытия переднего отдела твердого нёба (рис. 6, 7).

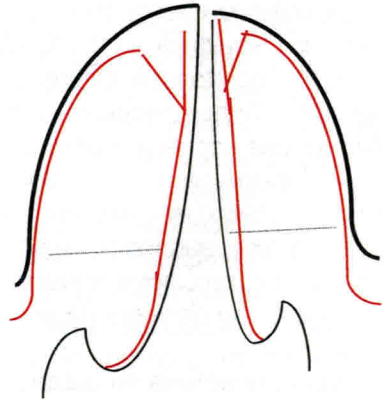


Рис. 6. Схема освежения краев расщелины нёба и выкраивания слизисто-надкостничных лоскутов (в переднем отделе твердого нёба лоскуты выкроены П.П. Львову)

Отслойка слизисто-надкостничного лоскута при правильно выполненных предыдущих этапах не вызывает трудностей.

Отсепаровка сосудисто-нервного пучка выполняется тупым способом, отслаивающими движениями, начиная от места его выхода из нёбного отверстия на протяжении 1–2 см. Одновременно проводят выведение пучка из канала прерывистыми подтягивающе-пружинящими движениями инструмента (бранши кровоостанавливающего зажима раскрывают и закрывают), введенного между пучком и лоскутом (модификация приема J. Bardach, 1972). Выполнение этого этапа требует особой тщательности и контроля прилагаемых усилий, во избежание травматизации сосудисто-нервного пучка.

Мобилизацию слизистой оболочки полости носа в области твердого нёба проводят тупым способом (лучше использовать распатор Trelat). Инструмент вводят между костью и соединительнотканной

основой слизистой оболочки и производят широкую отслойку слизистой (на глубину 2–5 см до боковых стенок полости носа). Эластичность слизистой оболочки полости носа и созданный при освежении краев расщелины запас тканей позволяет добиться непрерывности слизистой оболочки носа при ее сшивании на протяжении твердого нёба, даже при широких расщелинах (рис. 7).

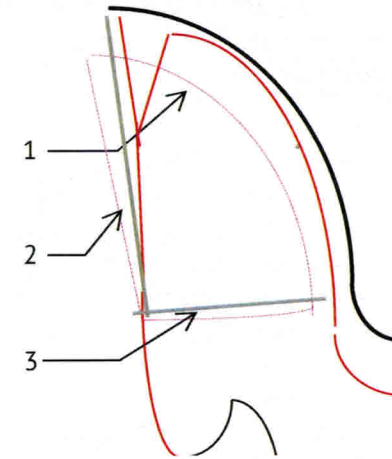


Рис. 7. 1 – слизистая оболочка с края расщелины опрокинута на 180° эпителизированной поверхностью в полость носа; широко отсепарована с носовой поверхности (пунктирная линия); 2 – костный край расщелины нёба; 3 – сохранена непрерывность слизистой оболочки полости носа по заднему краю твердого нёба

Мобилизацию слизистой оболочки носовой поверхности мягкого нёба на его границе с твердым выполняют острым способом. Отсепаровку проводят вместе с собственной пластинкой слизистой, которая на границе твердого и мягкого нёба переходит в нёбный апоневроз, прикрепляющийся к заднему краю твердого нёба (по некоторым данным нёбный апоневроз является самостоятельным образованием и прикрепляется к горизонтальной пластинке твердого нёба с ротовой поверхности). Отслаивание носовой слизистой и выделение апоневроза на границе твердого и мягкого нёба на глубину 0,5–2 см, позволяет восстановить ее непрерывность при сшивании и мобилизовать мышцы мягкого нёба в переднем отделе.

Отсепаровку мышц мягкого нёба со стороны расщелины производят острым способом. Носовую и ротовую слизистые мягкого нёба

Применение абсорбирующего раневого покрытия Тахокомб при хирургическом лечении больных с врожденными расщелинами нёба

Одной из актуальных проблем при хирургическом лечении больных с врожденными расщелинами нёба является решение задач фиксации сшитых между собой нёбных слизисто-надкостничных лоскутов к костной основе твердого нёба и защита послеоперационной раны от неблагоприятного влияния среды полости рта. До настоящего времени наиболее широко применяемым способом решения этих задач является использование для покрытия послеоперационной раны нёба и тампонирования открытых костных участков йодоформной марли и пластмассовой назубной защитной пластинки. Однако, несмотря на очевидные достоинства и доступность этого способа, он не может удовлетворять всем требованиям, предъявляемым к средствам и методам защиты послеоперационной раны на современном этапе развития оперативных методов лечения больных с врожденными расщелинами нёба. Негативными сторонами этого способа являются, прежде всего, цитотоксическое действие йодоформа, быстрое пропитывание марлевых тампонов раневым экссудатом и остатками пищи, трудности адекватной фиксации защитной пластинки у детей раннего возраста. Кроме того, раневое покрытие должно, по возможности, обладать гемостатическими, стимулирующими регенерацию свойствами и являться средством местной профилактики раневой инфекции. Однако нет и принципиально не может быть средств или методов, одинаково пригодных для лечения ран во всех фазах раневого процесса. Одним из перспективных направлений в решении этих проблем является использование в качестве раневого покрытия биологических трансплантатов и биополимеров, в частности различных лекарственных форм на основе коллагена. Применение препаратов коллагена в хирургии основано на его способности стимулировать заживление ран без какого-либо побочного действия типа аллергической или токсической реакции. Стимулирующий эффект коллагена основан на непосредственном влиянии продуктов распада коллагена по механизму обратной связи между распадом и биосинтезом коллагена, а также на защите раневой поверхности от инфицирования, уменьшения плазморагии. Кроме того, коллаген способен образовывать комплексы с рядом лекарственных и биоло-

гически активных веществ являясь в таком случае носителем и протектором лекарственного вещества.

Для защиты раневых поверхностей нёба после уранопластики, фиксации слизисто-надкостничных лоскутов, в качестве пластического материала и стимулирующего регенерацию средства мы предлагаем использовать абсорбирующее раневое покрытие Тахокомб, разработанное фирмой Никомед. Этот препарат применяется в основном в общехирургической практике для гемостаза и склеивания тканей при вмешательстве на паренхиматозных органах, а также для превентивного лечения лимфатических, желчных, ливорных фистул, в легочной и нейрохирургии в качестве герметизирующего и пластического материала. Тахокомб представляет собой сухую «пенистую» коллагеновую пластину толщиной 0,5 см, покрытую человеческим фибриногеном, бычьим тромбином, бычьим апротинином, рибофлавином (для обозначения клейкой поверхности). Высококонцентрированный фибриноген и тромбин активируют последнюю стадию каскада свертывания. При контакте препарата с раневой поверхностью, содержащиеся в покрытии факторы свертывания высвобождаются и возникает связь коллаген-носителя с подлежащей тканью. Тромбин превращает фибриноген в фибрин при расщеплении пептидов. Апротинин препятствует преждевременному рассасыванию сгустка фибрина плазмином. Раневая поверхность и коллаген надежно склеиваются во время полимеризации, пластина препарата становится эластичной и принимает контуры подлежащей поверхности. Препарат рассасывается в организме человека и замещается собственной соединительной тканью в течение 3–6 недель.

При уранопластике мы применяем Тахокомб на следующих этапах операции. После сшивания слизистой носа, на всем протяжении твердого и мягкого нёба покрываем препаратом раневую поверхность слизистой носа до границы твердого и мягкого нёба и на всю ширину дефекта. После необходимой экспозиции для полимеризации (3–5 мин), сшиваем нёбные слизисто-надкостничные лоскуты и накладываем коллагеновую пластину на их раневую поверхность. Затем подшиваем эти лоскуты к переднему отделу нёба.

Таким образом, две пластины Тахокомба оказываются заключенными между слизистой оболочкой носа и слизисто-надкостничными лоскутами нёба, заполнив весь костный дефект по ширине, выполняя роль гемостатика, герметизирующего, фиксирующего и пластического

материала. В боковых отделах нёба, в области разрезов по Лангенбеку, остающиеся незакрытые костные раневые поверхности, прилежащие латеральные раны слизисто-надкостничных лоскутов и альвеолярного отростка, перекрываем пластиной Тахокомба. Тем самым надежно фиксируем нёбные лоскуты к костному основанию нёба и защищаем послеоперационную рану от вредных влияний среды полости рта. Защитные пластинки не применяем.

Первые признаки резорбции препарата в полости рта наблюдаются на 4–5 день. Окончательная элиминация Тахокомба происходит на 9–12 сутки после операции. Этого времени вполне достаточно для заживления ран нёба.

Для контроля состояния коллагенового трансплантата, помещенного между листками слизистых оболочек полости рта и носа, мы использовали спиральную компьютерную томографию. При проведении исследования измеряли рентгенологическую плотность исследуемых тканей в единицах Хаундсфилда. Оследовано 3 больных, оперированных с применением Тахокомба. У одного ребенка 12 лет, оперированного по поводу срединной расщелины нёба, через 70 суток после операции в зоне локализации трансплантата рентгенологическая плотность составляла 102 единицы Хаундсфилда, что приближается к плотности хрящевой ткани. У двух детей, оперированных по поводу односторонней полной расщелины нёба, через 90 и 115 суток после вмешательства рентгенологическая плотность в области трансплантата составляла, соответственно, 98 и 100 единиц. На основании этого можно заключить, что Тахокомб заместился грубой соединительной тканью и является своеобразным каркасом в области закрытого дефекта нёба.

Таким образом, можно рекомендовать применение раневого покрытия Тахокомб при операциях по поводу врожденных расщелин нёба в качестве гемостатического, стимулирующего регенерацию препарата, дополнительного пластического материала, герметизирующего, фиксирующего и защитного средства.

Возрастные сроки уранопластики по щадящей методике

Строгих возрастных рамок для выполнения уранопластики по предложенной методике нет. При определении ранних сроков оперативного лечения больных с врожденными расщелинами нёба, ориентируются,

в основном, на желание достичь скорейшей речевой реабилитации. Несправедливо было бы утверждать, что лишь морфологические изменения речевого аппарата до и после операции на 100% определяют эту проблему.

В речевых зонах коры головного мозга строится детальная и координированная программа вокализации: как должны действовать мышцы губ, языка глотки и гортани. Эта программа затем передается прилежащему участку двигательной коры, оттуда на подкорковые структуры, управляющие аппаратом речеобразования. Таким образом, существует генетически детерминированная, нисходящая иерархическая нервная сеть, ответственная за функцию речи. Такая сеть, как любая иерархическая сложноорганизованная функциональная система страдает как целое при выпадении структурного функционального звена (центрального или периферического) на любом уровне. Любая инактивация любого уровня, вызванная ранением, заболеванием или врожденным недоразвитием, может частично или полностью вывести из строя всю систему. Следовательно, если у больного с расщелиной нёба имеется сопутствующая врожденная аномалия нервных структур, ответственных за функцию речи, уранопластика, выполненная в любом возрасте и по любой методике, может не принести желаемого результата в плане речевой реабилитации.

Как известно, нейроны не могут делиться, но они обладают большей, по сравнению с другими клетками, способностью к адаптивной перестройке, которая уменьшается с возрастом. Эта особенность имеет большое значение в формировании нервно-рефлекторных связей у детей с нормально развитой нервной цепью, ответственной за речь, но имеющих расщелину нёба. Длительная вынужденная адаптация нервных сетей к необычным условиям, определяемыми расщелиной нёба, приводит к формированию патологических рефлексов и компенсаторных механизмов речеобразования, которые прочно закрепляются в ЦНС. В реабилитационном периоде разрушение такого порочного рефлекса может быть очень трудным. В подобных случаях предпочтение ранней уранопластике становится очевидным.

Таким образом, сроки операции по предложенной методике определяются индивидуально, имея тенденцию к уменьшению – от 6 месяцев, при расщелинах мягкого нёба, до двух лет и старше при широких