

СОДЕРЖАНИЕ	
К 85-летию кафедры факультетской терапии имени профессора В. А. Вальдмана (Ю. Р. Ковалев)	5
Условные сокращения	13
Вопросы для самоконтроля	16
Болезни аорты и периферических артерий (Ю. Р. Ковалев, Е. А. Курникова, Я. Э. Булавко, Н. О. Гончар)	24
Болезни аорты	24
Вводная часть	24
Аневризмы аорты	25
Расслаивающая аневризма аорты	28
Артериит Такаясу	32
Болезни периферических артерий	36
Облитерирующий атеросклероз артерий нижних конечностей	36
Атероэмболизм (атероматозный эмболизм)	41
Острая артериальная окклюзия конечностей	44
Облитерирующий тромбангиит (болезнь Бюргера)	46
Фиброзно-мышечная дисплазия	48
Гигантоклеточный артериит (болезнь Хортона)	50
Болезнь и синдром Рейно	52
Тестовый контроль	56
Обморочные (синкопальные) состояния (Ю. Р. Ковалев, Е. А. Курникова, Я. Э. Булавко, Н. О. Гончар)	59
Вводная часть	59
Рефлекторные (сосудистые) обмороки	61
Кардиогенные обмороки	65
Обмороки при стенозирующем поражении прецеребральных артерий	66
Методы обследования, диагностика и дифференциальный диагноз обмороков	66
Лечение и профилактика обмороков	72
Тестовый контроль	76
Ревматизм (В. А. Исаков)	79
Тестовый контроль	89
Инфекционный эндокардит (В. А. Исаков)	93
Тестовый контроль	110
Приобретенные пороки клапанов сердца (В. А. Исаков, Е. В. Тимофеев)	114
Аортальный стеноз	114
Аортальная недостаточность	117
Митральный стеноз	121

БОЛЕЗНИ АОРТЫ И ПЕРИФЕРИЧЕСКИХ АРТЕРИЙ

Болезни аорты

Вводная часть

1. Что представляют собой патологические состояния, объединяемые в понятие «болезни аорты»?

Аорта — самый крупный сосуд в организме человека, и он испытывает наибольшее напряжение по сравнению с другими сосудистыми областями. Стенки аорты подвергаются действию «гемодинамического удара», а уровень давления в ней самый высокий. Эти факторы способствуют особой ранимости аорты, что отчетливо выступает на примере таких широко распространенных заболеваний, как гипертоническая болезнь и атеросклероз. При артериальной гипертензии (АГ) в средней оболочке аорты развиваются дистрофические изменения, увеличивающие жесткость аорты, что ухудшает условия гемодинамики. При атеросклерозе, который сопровождается гибелью эластических структур сосуда, может наблюдаться образование аневризмы аорты; кроме того, потеря эластичности аорты при атеросклерозе нередко приводит к появлению синдрома изолированной систолической АГ.

Заболевания аорты могут иметь наследственную природу и проявляются или в виде анатомических нарушений (коарктация, аномалии расположения дуги аорты и ее ветвей и др.), либо выражаются в структурных особенностях сосудистой стенки, например, в виде кистозной дегенерации меди и явлениями медианекроза (болезнь Эрдгейма). Эти структурные нарушения иногда наблюдаются на всем протяжении стенки аорты (и других сосудов), что бывает при наследственных заболеваниях соединительной ткани в виде синдромов Марфана, Элерса — Данло, но могут проявляться и в виде изолированного дефекта в отдельных участках аорты — чаще в области ее кольца, что приводит к аортоаннулярной эктазии и аортальной недостаточности.

Поражение аорты наблюдается при иммунообусловленных процессах (артериит Такаясу, гигантоклеточный артериит, ревматизм, ревматоидный артрит и др.), а также при инфекционных заболеваниях — сифилисе, сепсисе.

Полагают также, что существует множество наследственно обусловленных нарушений в структуре коллагена, эластина и других компонентов сосудистой стенки, которые сами по себе клинически ничем не проявляются, но могут служить фоном, благодаря которому такие патологические процессы, как атеросклероз, гипертоническая болезнь, иммуновоспалительные и инфекционные поражения сосудов, приводят к особенно тяжелым последствиям — образованию аневризм, расслоению стенки, разрывам аорты.

2. Какова классификация заболеваний аорты?

А. По этиологии:

- Атеросклероз.

- Артериальная гипертензия.
- Наследственные заболевания соединительной ткани.
- Иммунообусловленные и инфекционные процессы.
- Тромбозы и тромбоэмболии.
- Травмы.

Б. По клиническим проявлениям (с указанием этиологических факторов):

- Поражение корня аорты с явлениями аортоаннулярной эктазии и аортальной недостаточности: артериальная гипертензия, медианекроз, сифилис.
- Аневризмы аорты: атеросклероз, медианекроз, сифилис, туберкулез, микотические аневризмы¹ (стафилококк, стрептококк, сальмонеллы и др.); аортиты различной природы, травмы.
- Расслаивающаяся аневризма аорты: артериальная гипертензия, медианекроз, атеросклероз, сочетание этих патологических процессов.
- Аортит (аорто-артериит): сифилис, ревматизм, ревматоидный артрит, анкилозирующий спондилит, артериит Такаясу, гигантоклеточный артериит.
- Оклюзии аорты: атеросклероз, расслоение аорты, тромбоз, тромбоэмболия.

Аневризмы аорты

3. Какие виды и локализации аневризм аорты различают? Какие факторы лежат в основе развития аневризм аорты?

Под аневризмами аорты имеют в виду необратимое расширение одного из ее участков. В норме у взрослых диаметр аорты в восходящем отделе составляет около 3 см, в нисходящем отделе грудной части — 2,5 см и в брюшной части — 2 см.

Различают истинные аневризмы аорты, при которых происходит выпячивание всех трех слоев сосудистой стенки, и ложные (псевдоаневризмы); в последнем случае происходит выпячивание только наружного слоя, что бывает при разрыве интимы и среднего слоя.

Аневризмы могут образоваться не только в аорте, но и в ее ветвях, и в периферических артериях, они также подразделяются на истинные и ложные.

Истинные аневризмы бывают веретенообразные, когда происходит расширение сегмента аорты по всему периметру сосуда, и мешотчатые — они образуются при выпячивании только части сегмента сосуда.

Различают аневризмы грудного и брюшного отдела аорты. В грудном отделе аневризмы могут располагаться в восходящей части, дуге и нисходящей

¹ В 1885 г. W. Osler впервые описал у больных инфекционным эндокардитом в аневризматически измененной сосудистой стенке образования грибовидной формы, что и дало повод к названию «микотическая аневризма». Подобные аневризмы возникают в результате заноса септических эмболов в просвет сосуда, что часто сочетается с септическими микроэмболиями *vasa vasorum*. В этиологии микотических аневризм имеют значение бактериальные инфекции и очень редко — грибы. Обычно отмечается высокий риск разрыва микотических аневризм. Полагают, что микотические аневризмы могут возникать и у лиц без инфекционного эндокардита — в случае, когда у больных с измененной сосудистой стенкой (например, при тяжелом атеросклерозе аорты, коарктации аорты) наблюдается бактериемия.

части; в брюшном отделе аорты аневризмы чаще всего располагаются инфраренально. Возможно наличие множественных аневризм аорты: чаще всего встречается сочетание аневризм нисходящего отдела аорты и инфраренальных аневризм. Аневризмы брюшного отдела аорты являются преобладающими: их частота составляет около 85 %, а оставшаяся часть приходится на аневризмы грудного отдела аорты.

Ведущую роль в развитии аневризм аорты играет атеросклероз. Заметное место занимают и дистрофические процессы в средней оболочке на фоне наследственных нарушений в структуре соединительной ткани — синдромы Марфана, Элерса — Данло, синдром Эрдхайма (аортоаннулярная эктазия), наследственный дефицит эластина (*pseudoxanthoma elasticum*), неполные формы перечисленных заболеваний, а также нозологически менее четко очерченные варианты наследственных нарушений в структуре соединительной ткани.

О роли наследственных факторов свидетельствуют наблюдения, показавшие, что около 20 % больных с аневризмами аорты имеют близких родственников, страдающих той же патологией. Мутации в гене проколлагена III типа могут приводить к развитию аневризм аорты у нескольких членов семьи.

Аневризмы аорты бывают и при иммуновоспалительных и инфекционных поражениях аорты, однако их роль в развитии аневризм менее значительна.

Патогенез заболевания связывают с повышенной активностью протеиназ, что приводит к деструкции эластического каркаса аорты. В более широком плане играет роль нарушение баланса между активностью тканевых протеиназ, особенно металлопротеиназ, и их ингибиторов. Имеет значение и изменение структуры коллагена, связанное с наследственными факторами.

Наблюдаются различия в этиологии аневризм грудного и брюшного отделов аорты. Аневризмы *грудного отдела аорты* чаще встречаются при наследственных нарушениях в структуре соединительной ткани, врожденной извитости дуги аорты, при коарктации аорты. Однако атеросклероз, сифилис, аортиты и травмы также могут быть причинами развития аневризм грудного отдела аорты. В этиологии аневризм *брюшного отдела аорты* преобладает атеросклероз, сохраняет свое значение и травма; значительно реже образование аневризм этой локализации наблюдается в результате аортитов или наследственно обусловленных изменений в структуре соединительной ткани.

4. Каковы клинические проявления аневризмы брюшного отдела аорты?

Об аневризме брюшного отдела аорты говорят при расширении аорты более 3 см или когда диаметр расширенного участка аорты в 1,5 раза превышает диаметр брюшной аорты в нерасширенном участке. Чаще всего аневризмы этой локализации выявляются у курящих мужчин в возрасте старше 50 лет. В большинстве случаев аневризмы располагаются ниже отхождения почечной артерии, и если расширение достаточно протяженное, то оно может распространяться и на подвздошные артерии.

Клинические проявления чаще отсутствуют, и обычно аневризмы обнаруживают случайно — при физическом и/или инструментальном обследовании больного по другому поводу. Иногда больные предъявляют жалобы на пульсацию в животе или слабые боли в спине — последние чаще бывают при

аневризмах воспалительного происхождения (аортитах). При аускультации над аневризмой нередко выслушивается систолический шум, возникающий вследствие турбулентности в ней тока крови.

Поскольку аневризмы брюшного отдела аорты обычно развиваются на фоне атеросклероза, то объяснимо, что приблизительно у $\frac{1}{4}$ таких больных отмечается перемежающаяся хромота, а при аортографии у части пациентов обнаруживаются атеросклеротическое поражение почечных артерий. Замечено, что у больных с аневризмой брюшной аорты нередко находят и аневризму подколенной артерии. Даже небольшая аневризма может стать источником тромбоемболий — это вызывает различную степень недостаточности кровоснабжения нижних конечностей. Иногда аневризма «дает течь» — кровь проникает в сосудистую стенку, периваскулярное пространство, что сопровождается болями, болезненностью при пальпации и обычно предвещает разрыв аневризмы. Однако во многих случаях разрыв происходит внезапно, без предшествующих симптомов.

5. Что характеризует клиническую картину аневризм грудного отдела аорты?

Во многих случаях аневризмы грудного отдела аорты являются бессимптомными и распознаются при рентгенологическом и ультразвуковом исследовании, производимых по другим поводам. Однако у некоторых пациентов, преимущественно с большими аневризмами, могут наблюдаться боли за грудиной, в спине и в области шеи, которые носят упорный характер и не купируются приемом нитроглицерина («аорталгии»). Полагают, что эти боли связаны не только с расширением самой аорты, но и вызываются давлением аневризмы на окружающие ткани и нервные образования.

Сдавление аневризмой трахеи вызывает одышку, кашель, стридорозное дыхание; сдавление пищевода — дисфагию; левого возвратного нерва — охриплость голоса; верхней полой вены — отечность лица, шеи, набухание вен шеи. Реже наблюдается пульсация грудины, а при рентгенографии в таких случаях могут обнаруживаться эрозии грудины вследствие давления аневризмы.

При аневризмах восходящей части может расширяться аортальное кольцо и возникает аортальная регургитация с характерным протодиастолическим шумом. Вследствие турбулентности тока крови в аневризме при аускультации нередко отмечают систолический шум, локализация которого зависит от расположения аневризмы и от характера проведения шума.

В редких случаях — если кровь протекает в стенку аневризмы и периваскулярно, может возникать сообщение стенки аневризмы с бронхом и появляется кровохарканье. При аневризме нисходящей части грудного отдела аорты иногда наблюдаются плевральные боли, а также боли в плече, обусловленные раздражением диафрагмального нерва.

В аневризмах нередко образуются тромбы, что может привести к тромбоемболиям по большому кругу кровообращения.

6. Как клинически проявляется разрыв аневризмы аорты?

При разрыве аневризмы аорты наблюдаются сильнейшие боли в груди, животе, артериальная гипотензия с картиной шока. Большинство пациентов умирает в первые минуты, реже — первые часы после разрыва.

ОБМОРОЧНЫЕ (СИНКОПАЛЬНЫЕ) СОСТОЯНИЯ

Вводная часть

1. Как охарактеризовать понятие «обморок» (синкопальное состояние)?

Обморок (синоним «синкопе», гр. *synkope*) — потеря сознания в результате внезапного уменьшения мозгового кровообращения ниже уровня, необходимо для обеспечения мозга кислородом и глюкозой. Обморок может проявляться внезапной потерей сознания, но в ряде случаев ему предшествует предобморочное (пресинкопальное) состояние, обозначающееся как липотимия (лат. *lypnothimia*). Это состояние характеризуется внезапным легким затуманиванием сознания, ощущением «дурноты», общей слабости. У больных может отмечаться головокружение, шум в ушах и голове, зевота, похолодание рук и ног, тошнота, неприятные ощущения в эпигастрии. Наблюдается бледность кожных покровов, нередко — повышенное потоотделение, малый пульс, снижение АД, гиперпноэ, тахипноэ. Продолжительность липотимии несколько секунд, вслед за этим происходит потеря сознания. При наличии предобморочного состояния больной падает медленно («оседает»). При внезапной утрате сознания падение происходит быстро и может причинить ушибы и травмы. Во время обморока у пациентов наблюдается слабый пульс, дыхание поверхностное, АД резко снижено, отмечаются расширение зрачков, отведение глазных яблок кверху, диффузная мышечная гипотония. Сухожильные и кожные рефлексы не вызываются.

Обычно обморок длится 8—10 с, реже он продолжается несколько десятков секунд, и в этом случае у больного могут появляться судороги, иногда наблюдается непроизвольное мочеиспускание. После обморока некоторое время сохраняется общая слабость, тошнота, дискомфорт в брюшной полости.

В большинстве случаев обмороки являются следствием выраженной транзиторной артериальной гипотензии, которая может возникать или на фоне рефлекторных влияний, вызывающих расширение сосудов (рефлекторные обмороки), или в результате резкого уменьшения выброса крови желудочками сердца (кардиогенные обмороки). Однако в некоторых случаях даже небольшое понижение АД может приводить к обмороку, что бывает у больных с резким уменьшением кровоснабжения мозга в результате стенозирующих поражений прецеребральных артерий.

В развитии обморока нередко участвуют несколько патогенетических механизмов. Например, при рефлекторных обмороках, кроме расширения сосудов, могут наблюдаться выраженная брадикардия и периоды асистолии.

Прогноз при обмороках в большинстве случаев благоприятный, но иногда они могут быть и непосредственной причиной гибели больных — в тех случаях, когда наблюдается продолжительная ишемия мозга. В целом прогноз менее

благоприятен у пожилых больных и у пациентов с внезапно наступающей потерей сознания (что чаще наблюдается при кардиогенных обмороках).

С больными, страдающими обмороками, врачу приходится сталкиваться довольно часто. Полагают, что обмороки возникают почти у 3 % лиц старше 30 лет, но они нередко наблюдаются также у подростков и молодых людей.

2. Как классифицируют обмороки?

I. Рефлекторные (сосудистые) обмороки.

- Вазовагальные (нейрокардиальные):
 - обыкновенный обморок (у молодых людей);
 - злокачественный вазовагальный синдром (обычно у пожилых).
- Ситуационные (вазовагальные или висцерально-рефлекторные):
 - при кашле;
 - при глотании;
 - после приема пищи (постпрандиальные);
 - при мочеиспускании и дефекации.
- Синдром каротидного синуса.
- Ортостатическая гипотензия:
 - а) первичная (идиопатическая) вегетативная недостаточность;
 - б) вторичная ортостатическая гипотензия:
 - при вегетативной полинейропатии (СД, алкоголизм, амилоидоз);
 - медикаментозная (антигипертензивные препараты, сосудорасширяющие, нитраты, транквилизаторы и пр.);
 - вследствие гиповолемии (анемия, кровотечение, рвота, дегидратация и др.);
 - при длительном постельном режиме.

II. Кардиогенные обмороки.

- Обструктивные (стеноз устья аорты, гипертрофическая кардиомиопатия, миксома левого предсердия, легочная гипертензия и др.).
- Аритмогенные:
 - а) поражение проводящей системы (синдром слабости синусового узла, АВ-блокада);
 - б) пароксизмальная тахикардия (наджелудочковая, желудочковая);
 - в) синдром удлинения интервала QT;
 - г) фибрилляция желудочков;
 - д) проаритмогенные препараты;
 - е) нарушение работы кардиостимулятора.

III. Обмороки при стенозирующих поражениях прецеребральных артерий

- Двусторонняя окклюзия прецеребральных артерий.
- Артериит Такааясу.
- Синдром подключичного обкрадывания.

Рефлекторные (сосудистые) обмороки

3. Чем характеризуются рефлекторные обмороки в целом и их отдельные клинические варианты?

При рефлекторных вегетативных реакциях, вызывающих расширение сосудов, понижается общее периферическое сосудистое сопротивление, падает приток крови к правым отделам сердца и уменьшается сердечный выброс. Обморок обычно возникает в вертикальном положении, реже — в положении сидя.

Вазовагальные обмороки (нейрокардиогенные).

Полагают, что в патогенезе *вазовагальных обмороков* имеет значение снижение тонуса симпатической нервной системы с падением общего сосудистого периферического сопротивления, а также вторичная гиперреактивность парасимпатического отдела вегетативной нервной системы.

Вазовагальные обмороки имеют два клинических варианта. Один из них — *обыкновенный обморок*, является самым распространенным видом обмороков у молодых людей и нередко провоцируется стрессом, страхом или болью. Предрасполагают к обмороку усталость, голод, лихорадка, неприятная окружающая обстановка. Систолическое АД во время обморока падает ниже 50 мм рт. ст., возникает брадикардия. Обмороку почти всегда предшествует предобморочное состояние. Обычно подобные обмороки возникают лишь эпизодически, но у некоторых лиц они наблюдаются часто и иногда носят семейный характер.

В положении лежа, в котором пациент оказывается в результате обморока, венозный возврат восстанавливается, симпатическая иннервация начинает преобладать над парасимпатической (увеличиваются число и сила сердечных сокращений, нарастает вазоконстрикция), и обморок прекращается. Однако при быстром переходе в вертикальное положение обморок может повториться.

Второй вариант — так называемый *злокачественный вазовагальный синдром*; наблюдается обычно у пожилых людей и развивается без видимых провоцирующих моментов или при незначительных раздражителях, чаще эмоционального характера. Сознание утрачивается внезапно (без предшествующего предобморочного состояния), что нередко приводит к травмам при падениях.

Для развития вазовагальных обмороков необходимо достаточно длительное пребывание в ортостазе в сочетании с индивидуальными особенностями регуляции сосудистого тонуса. Существенную роль играют индивидуальные колебания венозного давления в сосудах нижних конечностей, что создает различия в количестве крови, притекающей к правому предсердию (ПП). Однако перечисленных факторов для развития данного вида обмороков недостаточно. При уменьшенном венозном возврате наблюдается сниженное наполнение и усиление сокращений желудочков сердца, что приводит к стимуляции заложенных в стенках желудочков механорецепторов. Упомянутые механорецепторы посылают импульсы по С-волокам блуждающего нерва — в результате усиливается парасимпатический тонус и развиваются брадикардия и вазодилатация. Страх и другие стрессорные ситуации играют при этом роль провоцирующих факторов.

При злокачественном вазовагальном синдроме, помимо перечисленных факторов, могут иметь значение и другие моменты, например, атеросклероз прецеребральных артерий с уменьшением резерва кровоснабжения мозга, возрастное понижение чувствительности барорецепторов дуги аорты и синокаротидной зоны и пр. Таким образом, тяжесть вазовагальных обмороков у пожилых людей обусловлена тем, что во многих случаях они развиваются на фоне других, предрасполагающих к обморокам, состояний.

Ваговагальные (ситуационные) обмороки.

Ситуационные обмороки (ваговагальные или висцерально-рефлекторные) могут возникать при кашле и глотании, при мочеиспускании и дефекации. В патогенезе их имеет значение увеличенная вагусная активность, обусловленная рефлексами, возникающими при раздражении слизистой оболочки глотки, гортани, бронхов, пищевода, при изменении положения или при растяжении внутренних органов, а также рефлексами со стороны плевры и брюшины. В ряде случаев при подобных обмороках имеет значение уменьшение венозного возврата к сердцу вследствие натуживания при кашле, мочеиспускании и т. д. (тот же механизм, что и при пробе Вальсальвы).

У пожилых людей обмороки могут возникать после приема пищи — постпрандиальная гипотензия. Полагают, что в патогенезе ее может иметь значение гипотензивное действие гормонов, участвующих в пищеварении. С возрастом также падает чувствительность барорецепторов, при этом функционально нарушенные барорецепторы не компенсируют повышенного чревного кровотока после еды.

Разновидностью ваговагальных обмороков являются обмороки при невралгии языкоглоточного нерва (IX пара). Это нечасто встречающееся заболевание проявляется болями в области зева, миндалин, боковой поверхности языка с иррадиацией в шею и ухо на той же стороне. Языкоглоточный нерв несет афферентные волокна к задней стенке глотки и к каротидному синусу. Обмороки у таких больных могут быть обусловлены как вазодилатацией, так и брадикардией — с периодами асистолии. Обмороки возникают спонтанно либо на фоне болей, а также могут появляться при жевании, глотании, чихании, кашле, зевоте, разговоре. Обморочные состояния могут быть спровоцированы приемом соленой, острой, кислой или другой раздражающей пищи.

4. Каковы представления о синдроме каротидного синуса?

Синдром каротидного синуса возникает при гиперчувствительности рецепторов каротидного синуса, причем обморочные состояния провоцируются незначительными раздражениями — например, поворотах головы, бритьем, ношением тесного воротника или галстука. В патогенезе обмороков имеют значение возникающие на фоне повышенной вагусной активности вазодилатация и резкая брадикардия. Этот синдром чаще проявляется у лиц с предшествующей брадикардией, обусловленной поражением проводящей системы сердца (нарушениями в области синусового или АВ-узла) или связанной с приемом лекарств (сердечные гликозиды, БАБ, антагонисты кальция и др.).

ПРИОБРЕТЕННЫЕ ПОРОКИ КЛАПАНОВ СЕРДЦА

1. Как определяется понятие «приобретенные пороки клапанов сердца»?

Приобретенными пороками клапанов называются возникающие в период послеплодного развития изменения в клапанном аппарате сердца. Самыми распространенными в настоящее время являются аортальные пороки, реже выявляются сочетанные аортально-митральные пороки. При пороках сердца образуется либо недостаточность клапанов вследствие их деформации, либо стеноз отверстия, либо комбинация тех и других изменений (комбинированный порок клапана). Возможно также одновременное поражение двух и более клапанов — сочетанные пороки.

Аортальный стеноз

2. Каковы причины аортального стеноза?

Ведущим механизмом аортального стеноза является склеро-дегенеративное поражение створок и кольца аортального клапана. Среди причин такого кальцифицирующего процесса (врожденный порок сердца) двустворчатый аортальный клапан (бicuspidальная аорта); повышает риск развития аортального стеноза артериальная гипертензия. Кальцифицирующий процесс затрагивает нередко не только створки клапана, но и восходящий отдел аорты и устья коронарных артерий. Частота аортального стеноза возрастает с возрастом и достигает максимума после 70 лет. Кроме того, причинами аортального стеноза может быть ревматический или, реже, инфекционный эндокардит с кальцификацией клапанных вегетаций. При этом изолированный аортальный стеноз ревматической природы встречается крайне редко, тогда как сочетание данного порока с поражением митрального клапана является типичным для ревматизма.

При некоторых заболеваниях — инфундибулярном сужении аорты или ГКМП, формируется соответственно надклапанная или подклапанная обструкция, что сопровождается развитием симптоматики, сходной с таковой при истинном аортальном стенозе.

3. Какова клиническая картина аортального стеноза?

В связи с высокими компенсаторными возможностями левого желудочка аортальный стеноз остается бессимптомным в течение многих лет. Жалобы появляются лишь на поздних стадиях и связаны в первую очередь с одышкой при физической нагрузке, к которой впоследствии присоединяется быстрая утомляемость и плохая переносимость нагрузок.

Часто выявляется стенокардический синдром, причем лишь у половины таких больных имеет место коронарный атеросклероз, а в остальных случаях

стенокардия обусловлена несоответствием между потребностями увеличенного ЛЖ в кислороде и его реальной доставкой в условиях повышенного систолического сдавления коронарных артерий. Кроме того, вследствие сужения устья кальцинатами уменьшается кровенаполнение коронарных артерий.

У больных с выраженным аортальным стенозом при физической нагрузке иногда случаются кратковременные потери сознания, причиной которых является вазодилатация в условиях фиксированного сердечного выброса. Иной причиной синкопальных состояний могут быть нарушения ритма сердца.

Кожа у лиц с аортальным стенозом бледная. Пульс малый, медленный и редкий (*p. parvus, tardus, rarus*), систолическое и пульсовое давление понижаются. Брадикардия является одним из факторов компенсации. Компенсаторный характер брадикардии заключается в том, что удлинение диастолы способствует улучшению кровенаполнения коронарных артерий.

При пальпации области сердца верхушечный толчок усилен и увеличен по площади, смещен вниз (в 6-е межреберье) и влево, что обусловлено развитием выраженной гипертрофии ЛЖ. Во втором межреберье справа от грудины, нередко в надключичной ямке, пальпируется систолическое дрожание, которое связано с завихрением крови при прохождении через суженное аортальное отверстие и является пальпаторным эквивалентом низкочастотного систолического шума. Кроме того, у больных с аортальным стенозом нередко развивается расширение дуги аорты, так называемое постстенотическое расширение аорты, связанное с растяжением дуги аорты сильной струей крови, выбрасываемой из ЛЖ. Это может приводить к появлению ретростернальной пульсации.

При перкуссии левая граница сердечной тупости смещена влево. Иногда увеличивается ширина сосудистого пучка в связи с постстенотическим расширением восходящего отдела аорты.

При аускультации определяется ослабление I тона на верхушке сердца вследствие гипертрофии ЛЖ и ослабление II тона на аорте за счет снижения АД в большом круге кровообращения.

Характерной особенностью стеноза устья аорты является наличие грубого систолического шума с максимумом силы во 2-м межреберье справа у грудины. Нередко шум выслушивается над всей поверхностью сердца, однако максимальное его звучание определяется во 2-м межреберье по правому краю грудины. Этот шум проводится по сосудам и по костям: он хорошо слышен в правой над- и подключичной ямках, на ключице, на правой сонной артерии, в межлопаточном пространстве и даже в области правого локтевого сгиба. Важно отметить, что интенсивность шума связана не со степенью сужения аортального отверстия, а с силой сокращений ЛЖ. Таким образом, при декомпенсации аортального стеноза и развитии дилатации ЛЖ шум может ослабевать. Шум имеет веретенообразную форму, длительность его — не менее половины систолы (рис. 3, см. табл. 3).

В стадию митрализации, наряду с нарастанием симптомов сердечной недостаточности, нередко появляются предсердные аритмии, в частности фибрилляция предсердий; возможен тромбэмболический синдром.

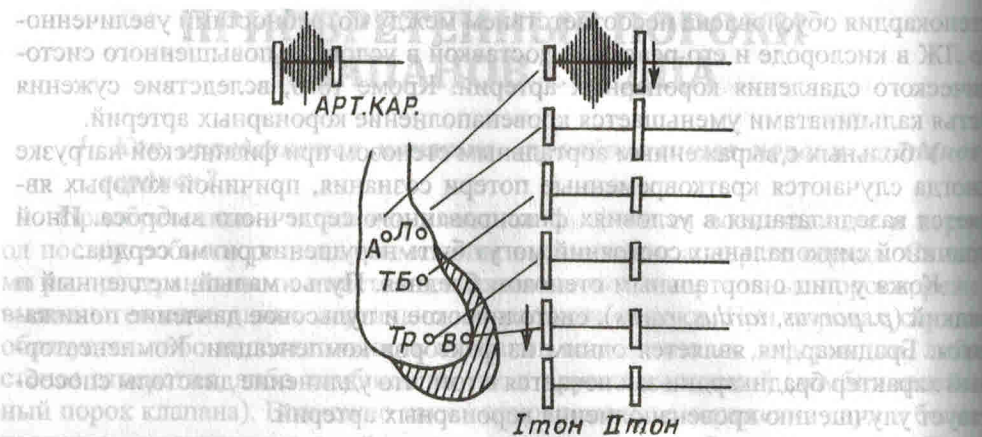


Рис. 3 (к табл. 3). Схема изменений, выявляемых при объективном осмотре больного с аортальным стенозом.

Основные точки аускультации: *А* — аортальный клапан; *Л* — клапан легочной артерии; *ТБ* — точка Боткина; *Тр* — трикуспидальный клапан; *В* — верхушка сердца; *Арт. Кар.* — артерия каротидная. Стрелками обозначено изменение звучности тонов, штриховкой — изменение границ сердца и шумы в точках максимума

4. Какие дополнительные методы исследования наиболее информативны для выявления аортального стеноза?

Электрокардиографический метод и рентгеновское исследование позволяют судить о наличии порока лишь косвенно. По ЭКГ можно выявить увеличение размеров левого желудочка, а на рентгенограммах иногда видно отложение кальция в проекции аортального клапана; кроме того, для аортального стеноза характерна аортальная конфигурация тени сердца с подчеркнутой талией.

Наиболее информативным неинвазивным методом диагностики и наблюдения остается ЭхоКГ. Этот метод позволяет определить не только выраженность гипертрофии ЛЖ, но и дает возможность оценить структуру клапана, наличие двустворчатости, кальциноза, подвижность створок и степень их раскрытия, площадь аортального отверстия. Допплерография используется для определения градиента давления между аортой и ЛЖ и скорости трансаортального потока.

Инвазивные методы: катетеризация сердца с вентрикулографией и коронароангиографией проводятся при подготовке к операции.

5. В чем заключается врачебная тактика при аортальном стенозе?

Консервативная терапия заключается в лечении сердечной недостаточности и нарушений сердечного ритма. Трудности консервативного ведения таких больных заключаются в том, что почти все применяемые для этого препараты (сердечные гликозиды, β -адреноблокаторы, диуретики) уменьшают частоту сердечных сокращений и объем циркулирующей крови, что еще больше усугубляет нарушение гемодинамики и сердечный выброс.

В субкомпенсированную стадию могут использоваться малые дозы β -адреноблокаторов и сердечных гликозидов (при значительном снижении фракции выброса) под контролем ЧСС и АД. В период декомпенсации, митрализации