

## Глава 5

# САРКОИДОЗ С ЗАТЯЖНЫМ ЛАБОРАТОРНЫМ ДЕБЮТОМ И ВЫСОКОЙ ИММУНОЛОГИЧЕСКОЙ АКТИВНОСТЬЮ

*Н.В. Чичкова, И.С. Щедрина*

Представленный в данной главе клинический случай интересен прежде всего в связи с необычностью растянувшегося почти на 5 лет лабораторного дебюта заболевания с яркой иммунной окраской, диагноз которого, несмотря на наличие убедительных морфологических данных и положительного эффекта специфической терапии, все еще расценивается лишь как наиболее вероятный.

**Больная К., 58 лет**, впервые поступила в терапевтическое отделение Факультетской терапевтической клиники им. В.Н. Виноградова в 2002 г. с жалобами на общую слабость.

*Анамнез жизни* без особенностей. Отмечалась аллергическая реакция на сумамед в виде крапивницы.

Из *анамнеза заболевания* (рис. 5.1) известно, что в 2000 г. впервые при случайном обследовании выявлено увеличение СОЭ до 29 мм/ч. С 2002 г. наблюдается

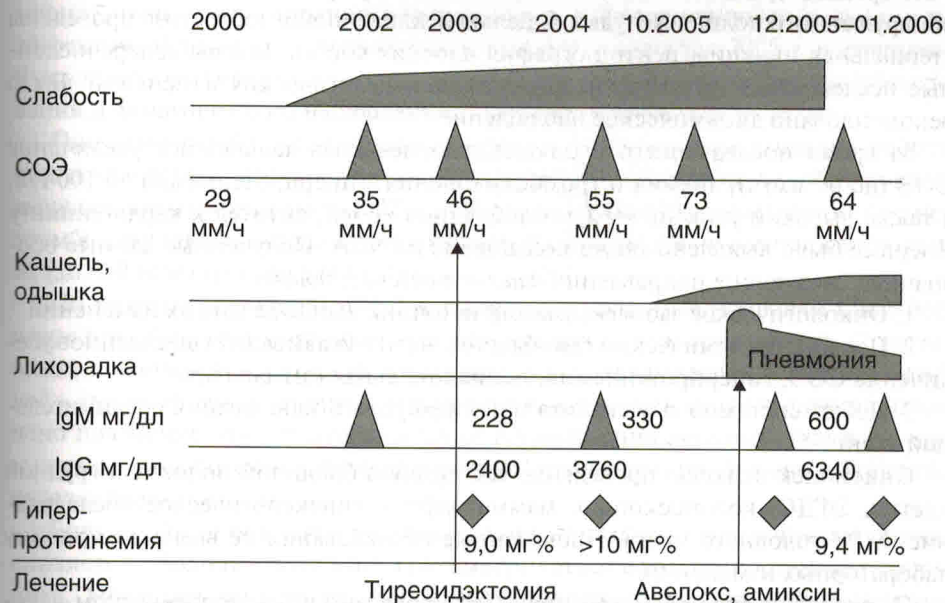


Рис. 5.1. Анамнез заболевания больной К., 58 лет (до 2006 г.)

в Факультетской терапевтической клинике им. В.Н. Виноградова, куда была госпитализирована в связи с появлением астенических жалоб.

При поступлении состояние было расценено как удовлетворительное. Кожные покровы и видимые слизистые оболочки обычной окраски. Лимфоузлы не увеличены. Число дыханий 16 в минуту. Дыхание везикулярное, хрипов нет. Границы сердца не расширены, тоны не изменены. ЧСС 80 ударов в минуту. АД 120/80 мм рт.ст. Живот безболезненный, печень и селезенка не увеличены.

В анализах крови обращало на себя внимание увеличение СОЭ до 35 мм/ч, были выявлены антитела к кардиолипину (Ig M 102 МЕ/мл, IgG 33,5 МЕ/мл), повышение титра АНФ (1:80), антикардиолипиновый тест на сифилис +++++. Было проведено тщательное обследование, в процессе которого выявлены многоузловой эутиреоидный зоб (произведена пункция щитовидной железы, цитологически — коллоидный зоб), формирующийся полип субкардиального отдела желудка. Среди возможных состояний, объясняющих данные лабораторные изменения, обсуждался диагноз первичного антифосфолипидного синдрома. Было рекомендовано хирургическое лечение многоузлового зоба, а также динамическое наблюдение в связи с выявленными лабораторными данными.

В 2003 г. произведена тиреоидэктомия, с этого времени получает заместительную терапию L-тироксином. После операции сохранялись астенические жалобы. При следующей госпитализации в Факультетскую терапевтическую клинику им. В.Н. Виноградова в августе 2003 г. выявлены увеличение СОЭ до 46 мм/ч, умеренная гипохромная анемия, а также повышение уровня общего белка до 90 г/л, IgM до 228 мг%, IgG до 2400 мг%, что потребовало дальнейшего более детального обследования. Был проведен онкопоиск, включавший УЗИ органов брюшной полости, ЭГДС, маммографию. Произведена биопсия обнаруженного полипа желудка. С целью исключения гемобластоза проведены стерильная пункция, рентгенография плоских костей. Все вышеперечисленные исследования не выявили каких-либо патологических изменений. Было рекомендовано динамическое наблюдение.

За время последующего наблюдения отмечалось дальнейшее увеличение СОЭ (до 66 мм/ч), анемия и тромбоцитопения, гиперпротеинемия до 100 г/л, а также высокий уровень иммуноглобулинов крови, антител к кардиолипину. Впервые было выявлено также повышение рАНСА. Полученные данные обозначили следующие направления *диагностического поиска*.

1. Онкологическое заболевание как источник вышеуказанных изменений.
2. Парапротеинемический гемобластоз, на что указывали существенное увеличение СОЭ, гиперпротеинемия, поликлональная гаммапатия.
3. Дебют системного васкулита или диффузного заболевания соединительной ткани.

Онкопоиск включал проведение КТ органов брюшной полости и грудной клетки, ЭГДС, колоноскопию, маммографию, гинекологическое обследование, МРТ головного мозга. Проведенные обследования не выявили причину лабораторных изменений.

Гематологическое обследование было проведено в Гематологическом научном центре РАМН и включало:

иммунохимическое исследование белков сыворотки крови — подтверждена поликлональная выраженная гипергаммаглобулинемия с высоким уровнем ЦИК;

трепанобиопсию костного мозга — кроветворная ткань представлена тремя ростками гемопоэза в умеренном количестве на всех стадиях созревания. Видны мелкие группы лимфоцитов, диффузно рассеянные плазматические клетки. Встречаются единичные белковые фолликулы.

По мнению гематологов, полученные результаты исключали парапротеинемический гемобластоз, изменения костного мозга могли расцениваться как вторичные. Подобное гематологическое обследование было повторно проведено в 2005 г. и имело сходные результаты.

Столь выраженные лабораторные изменения [стойкое увеличение СОЭ, гипергаммаглобулинемия до 43 отн%, повышение IgG до 3000 мг%, положительный антикардиолипидный тест на сифилис, вновь выявленный высокий уровень РФ (1530 МЕ/мл) и АНФ (1:40), значимое повышение рАНСА] не позволяли исключить *дебют диффузного заболевания соединительной ткани или системного васкулита*. В то же время отсутствовали критерии, необходимые для достоверной постановки конкретного нозологического диагноза. На данном этапе имели место лишь лабораторные изменения, не дающие представления о характере заболевания: больная предъявляла лишь астенические жалобы, которые могли быть связаны и с имевшимся у нее первичным гипотиреозом.

Следующий этап развития болезни следует отнести к 2005 г. Летом этого года больная отметила появление малопродуктивного приступообразного кашля, несколько позже — выделения из носа гнойного характера, повышение температуры тела до фебрильных цифр. По поводу предполагаемого гайморита проводилась терапия пероральными цефалоспоридами с некоторым эффектом. В связи с сохраняющимся кашлем в сентябре 2005 г. поступила в Факультетскую терапевтическую клинику им. В.Н. Виноградова для обследования и динамического наблюдения.

При осмотре обращало на себя внимание лишь жесткое дыхание, небольшое количество басовых хрипов. Проведенное лабораторное обследование выявило дальнейший рост СОЭ до 73 мм/ч, сохранение умеренной анемии, тромбоцитопении, гиперпротеинемии, повышения уровня иммуноглобулинов М (до 600 мг%) и G (до 6340 мг%).

По результатам оценки ФВД выявлялись умеренные признаки бронхообструкции. Характер мокроты расценивался как слизисто-гнойный. С учетом вновь появившейся легочной симптоматики была проведена *КТ органов грудной клетки*. Впервые за время наблюдения были выявлены изменения: отмечено появление зон сетчатого фиброза и уплотнения легочной ткани по типу «матового стекла» субплеврально в разных отделах легких, больше в базальных отделах левого легкого.

Больная была осмотрена *оториноларингологом*: атрофические изменения слизистой оболочки носа могли рассматриваться в рамках системного васкулита. Учитывая данную клинко-рентгенологическую картину, изменения со стороны ЛОР-органов, выявлявшееся ранее повышение титра рАНСА,

больная была направлена на консультацию к профессору Е.Н. Семенковой, по мнению которой убедительных данных в пользу системного васкулита недостаточно: отсутствуют поражение почек, характерные изменения слизистой оболочки носа, поражение нервной системы, эозинофилия. Обсуждался первичный амилоидоз легких как причина данных изменений паренхимы легких. Были выполнены *биопсия подкожно-жировой клетчатки* передней брюшной стенки, препараты удаленной щитовидной железы окрашены на амилоид. Проведенные морфологические исследования также не дали положительных результатов: амилоид в исследуемых тканях не был выявлен.

Для уточнения характера поражения легких обсуждалось проведение биопсии легочной ткани. Однако эта манипуляция не была проведена в связи со значительным ухудшением состояния больной, которое наступило 20.12.2005 г. Вскоре после контакта с больными респираторной вирусной инфекцией у пациентки повысилась температура тела до фебрильных цифр, появились малопродуктивный кашель, боль в грудной клетке при дыхании, одышка. В дальнейшем состояние прогрессивно ухудшалось, нарастала одышка. При рентгенологическом исследовании была выявлена картина двусторонней пневмонии, в связи с чем больная была госпитализирована в Факультетскую терапевтическую клинику им. В.Н. Виноградова.

*При поступлении* в клинику состояние расценивалось как тяжелое, отмечалась выраженная одышка до 36 в минуту, влажные разнокалиберные хрипы практически над всей поверхностью легких, ЧСС 110 ударов в минуту, АД 100/60 мм рт.ст.

В *анализах крови* выявлялись умеренный нейтрофильный лейкоцитоз, увеличение СОЭ до 69 мм/ч, нормохромная анемия. Характер мокроты лейкоцитарный. В посеве мокроты обнаружен рост *Str. pneum.*, *Str. gr. viridans* в диагностически значимых титрах.

При проведении *МСКТ легких органов грудной клетки* (рис. 5.2): в задних отделах обоих легких (6, 9, 10-й сегменты) определялись зоны пониженной воздушности легочной ткани типа «матового стекла». В субплевральных отделах тех же сегментов — участки консолидации неправильной формы. Во 2, 3 и 8-м сегментах правого легкого и язычковых сегментах левого легкого определялись участки «матового стекла» без четких границ. В верхушках обоих легких имелись участки фиброза. Стенки бронхов утолщены. В правой верхней паратрахеальной и трахеобронхиальной областях — увеличенные лимфатические узлы.

Были начаты *терапия* авелоксом в/в капельно, амиксином, оксигенация, инфузионная и бронхолитическая терапия. В связи с тяжестью состояния, тяжелой дыхательной недостаточностью (SatO<sub>2</sub> 82%) больная была переведена в отделение интенсивной терапии и реанимации. В результате проводимой антибактериальной, противовирусной, инфузионной терапии, оксигенотерапии состояние значительно улучшилось, температура тела нормализовалась, купировались явления дыхательной недостаточности. Была выполнена *МСКТ легких в динамике*: отмечено повышение воздушности легочной ткани во всех

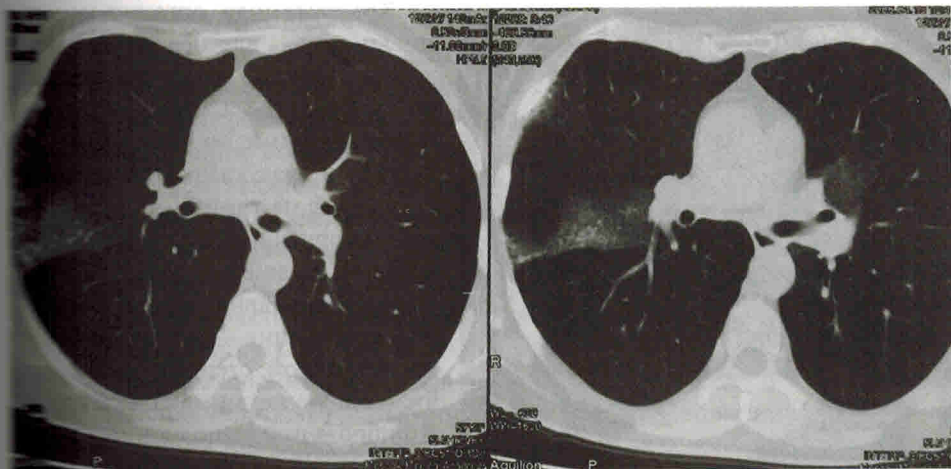


Рис. 5.2. КТ легких больной К. от 2005 г. (пояснения в тексте)

стекла», уменьшение участков «матового стекла» и участков консолидации, формирование фиброза в 6, 9, 10-м сегментах обоих легких, небольшие участки консолидации в 10-х сегментах легких, уменьшение размеров лимфоузлов средостения.

Дифференциальный диагноз проводился между двусторонней полисегментарной пневмонией и интерстициальной пневмонией. С учетом эпидемиологического анамнеза, высевания из мокроты возможного возбудителя заболевания, эффективности проведенной антибактериальной терапии, рентгенологического регресса выявленных изменений более вероятным представлялся диагноз двусторонней полисегментарной пневмонии. В то же время нельзя было не учитывать предшествующее развитие болезни, недавнее появление изменений легочной ткани, что могло быть очередной стадией развития *интерстициальной болезни легких*.

В дальнейшем больная оставалась под наблюдением. Сохранялись слабость, одышка при умеренной физической нагрузке, малопродуктивный кашель. При проведении *МСКТ легких*, выполненной в марте 2006 г. (рис. 5.3), отмечена отрицательная динамика в виде увеличения зон «матового стекла» и повышения их плотности, появления слева, в области диафрагмальной плевры, округлого мягкотканного образования размером 13×13 мм.

Из всего многообразия форм интерстициальных болезней легких в круг дифференциального диагноза у нашей больной могли быть включены следующие состояния.

Саркоидоз — в его пользу свидетельствовали клинические проявления (кашель, одышка), характер изменения паренхимы легких («матовое стекло», очаговые тени, фиброз), внутригрудная лимфоаденопатия. В то же время для саркоидоза не характерны затяжной лабораторный дебют (на протяжении 3 лет), столь выраженная иммунная активность, отсутствие четкой рентгенологической стадийности.

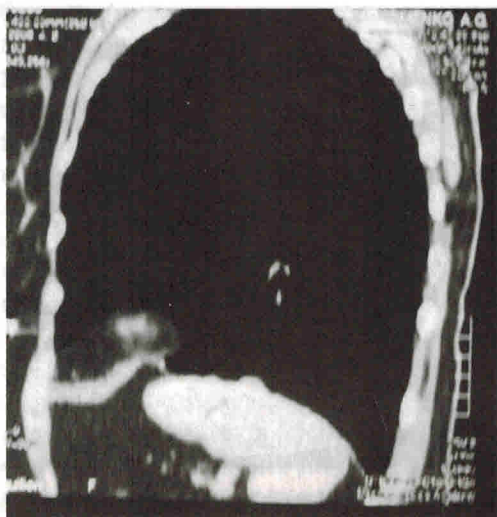


Рис. 5.3. КТ легких больной К. от марта 2006 г. (пояснения в тексте)

Криптогенная организуемая пневмония — для нее также характерны кашель, одышка, лихорадка, увеличение СОЭ в сочетании с изменениями по типу «матового стекла» и участками консолидации и столь же не типичны длительный лабораторный дебют и выраженные иммунные сдвиги.

Лимфоцитарная интерстициальная пневмония — этому диагнозу до некоторой степени противоречило обнаружение локальных теней и фиброза при выполнении КТ легких, однако высокая иммунологическая активность и затяжное течение как раз достаточно типичны для этого варианта интерстициального поражения легких.

После стабилизации состояния больной 28.04.2006 г. в Национальном медико-хирургическом центре им. Н.И. Пирогова была выполнена видеоторакоскопия с атипичной резекцией 8 и 10-го сегментов правого легкого. При ревизии ткань легкого резко уплотнена, ригидна при инструментальной пальпации. Лимфоузлы в средостении не увеличены.

При морфологическом исследовании биоптатов легкого (кафедра патологической анатомии ММА им. И.М. Сеченова, профессор Е.А. Коган) выявлены явления альвеолита с выраженной лимфоплазматической и макрофагальной инфильтрацией легочного интерстиция со скоплением макрофагов, гигантских многоядерных клеток типа Пирогова—Лангханса, инородных тел, лимфоцитов в просветах альвеол и со склерозом альвеолярных перегородок. В зоне воспалительного инфильтрата — картина продуктивного васкулита мелких сосудов. Легочная ткань также содержит множество саркоидных гранул из эпителиоидных клеток, гигантских многоядерных клеток типа Пирогова—Лангханса и лимфоцитов. По периферии гранул имеется незначительный фиброз. Явления выраженного хронического обструктивного панбронхита и бронхиолита с воспалительной лимфогистиоцитарной и плазматочной инфильтрацией. Имеются также признаки развивающейся легочной гипертензии.

Препараты были также исследованы в патологоанатомическом отделении НИИ онкологии им. П.А. Герцена: диагностирован продуктивный воспалительный процесс с наличием гигантских многоядерных клеток, лимфоплазматочной и гистиоцитарной инфильтрацией, микроскопический альвеолит, бронхиолит. Опухолевого роста не обнаружено. Больная была также обследована в НИИ фтизиопульмонологии, диагноз туберкулеза исключен.

Данный клинический случай имеет ряд особенностей. Прежде всего его отличает затяжной лабораторный дебют с высокой иммунологической

# ГЕМАТОЛОГИЯ

## Глава 30

### **АНЕМИИ ХРОНИЧЕСКИХ ЗАБОЛЕВАНИЙ: СОВРЕМЕННЫЕ ПРЕДСТАВЛЕНИЯ О ПАТОГЕНЕЗЕ И ПОДХОДЫ К ЛЕЧЕНИЮ**

---

*Е.А. Лукина, А.В. Недоступ, О.В. Благова*

Данная глава является непосредственным продолжением предыдущей, в которой обсуждался необычный вариант течения висцерального туберкулеза с рефрактерной анемией и были затронуты вопросы патогенеза и лечения так называемой анемии хронических состояний.

Здесь мы представляем развернутое сообщение гематолога, профессора Гематологического научного центра РАМН Е.А. Лукиной на эту тему, за которым следует клиническое наблюдение. В нем обсуждается достаточно типичная для отделения кардиологии больная с ревматическим пороком сердца и многочисленной сопутствующей патологией, у которой в анализах крови определяется нетяжелая, но стойкая анемия с нормальным цветовым показателем. После использования дополнительных лабораторных возможностей (в частности, помогающих дифференцировать анемию хронических заболеваний от других) предлагаются наиболее вероятные гипотезы о происхождении анемии у больной с протезированным клапаном, хронической сердечной и почечной недостаточностью, которые анализируются гематологом. В качестве ведущего механизма анемии у больной рассматривается микроангиопатический, обсуждаются вопросы лечения.

#### **Профессор Гематологического научного центра РАМН Е.А. Лукина**

Я представлю взгляд гематолога на проблему, которая, безусловно, вам знакома. Думаю, что многие вещи, о которых я буду говорить, известны в Факультетской терапевтической клинике им. В.Н. Виноградова Московской медицинской академии им. И.М. Сеченова. Но мое желание выступить перед вами продиктовано тем, что я много лет консультирую больных в терапевтическом отделении поликлиники и часто встречаюсь с проблемами дифференциальной диагностики железодефицитной анемии и анемии, связанной с воспалением. В последние годы сложность диагностики связана не только с медицинскими проблемами, но и с чисто социальными факторами. После того как исчезло понятие диспансеризации, у многих пациентов, приходящих в поликлинику с катаральными явлениями, острым воспалительным процессом, острыми респираторными вирусными заболеваниями, проводится анализ

крови, и доктора, отмечая сниженный уровень гемоглобина, эритроцитов и, как правило, сывороточного железа, ставят диагноз железodefицитной анемии, назначают препараты железа, причем зачастую вместе с антибиотиками. Ниже представлены современные знания, которые существенно изменились за последние годы.

*Железо* — один из 15 эссенциальных (необходимых) микроэлементов, физиологическая роль которого определяется ролью тех белков, в состав которых оно входит:

- 1) широко известные гемоглобин и миоглобин;
- 2) ферменты, участвующие в биологическом окислении, а следовательно, в детоксикации ксенобиотиков и продуктов эндогенного распада;
- 3) ферменты, нейтрализующие активные формы кислорода;
- 4) ферменты, участвующие в синтезе белка и делении клеток.

Отсюда вытекает роль железа в обновлении клеток крови, реализации не только специфического иммунного ответа, но и неспецифической иммунной резистентности.

Кроме того, хорошо известно на сегодняшний день, что железо является потенциально весьма токсичным микроэлементом. Это переходный металл, легко отдающий один радикал и активно участвующий в свободнорадикальных реакциях, которые могут приводить к перекисному окислению липидов (и повреждению мембраны). Повреждения белка и рибонуклеиновых кислот очень трудно клинически доказать, но на сегодняшний день они хорошо известны; известны также мутагенные эффекты перегрузки железом и инактивация ферментов. Если раньше мы больше внимания уделяли вредным последствиям дефицита железа, то в последние годы в клинике и в эксперименте гораздо большее значение придается его патологической роли.

Она очень хорошо известна гематологам (меньше — терапевтам) на модели наследственного гемохроматоза, при котором избыток железа приводит к поражению печени с развитием цирроза, сердца, легких. В последние годы существенное внимание привлекает кардиотоксичность свободного железа. В качестве двух основных механизмов кардиотоксичности рассматриваются нарушение проводимости и свободнорадикальное повреждение кардиомиоцитов. Наконец, значительный интерес прикован к патогенезу нейродегенеративных заболеваний. Неправильный обмен железа и его отложение в нервной ткани связывают со многими патологическими симптомами при нейродегенеративных заболеваниях. Имеется первый опыт применения хилаторов железа (препаратов, выводящих этот элемент) в лечении таких заболеваний.

Основанием для такого внимания послужили некоторые наследственные дефекты в метаболизме железа, например ацерулоплазминемию, и экспериментальные модели, где сознательно были «выбиты» гены, отвечающие за некоторые белки, которые участвуют в обмене железа. Было обнаружено, что эти наследственные дефекты генов ассоциируются с клинической картиной нейродегенерации со сложной симптоматикой, зачастую психической, неврологической. Разрабатываются новые хилаторы железа. На сегодняшний день в клинике доступен лишь внутривенно вводимый десферал,



но в Европе за последние годы зарегистрировано несколько пероральных хилаторов железа. Один из них почти зарегистрирован в России, и скоро мы получим возможность его применения, в том числе в терапевтической и кардиологической практике.

Дефицит железа, как и перегрузка железом, имеет катастрофические последствия для организма человека. Общее количество этого элемента в организме поддерживается в достаточно узких рамках, что позволяет говорить о его гомеостазе. Практически все железо в организме человека связано с белками — в свободной форме оно практически не встречается, а если встречается, то его токсические эффекты крайне опасны. Следующая часть моего сообщения будет посвящена краткой характеристике тех белков, которые участвуют в метаболизме железа и используются нами в лабораторной диагностике железодефицитной анемии и анемии хронических заболеваний.

Хорошо известен *трансферрин* — белок, который отвечает за внеклеточный транспорт железа. Он циркулирует в сыворотке крови в довольно большом количестве (2–3 г/л). Основным продуцентом этого белка являются клетки печени, поэтому снижение уровня трансферрина в сыворотке крови наблюдается при нарушении функции печени или свидетельствует о перегрузке железом. Но, к сожалению, в жизни эти закономерности несколько сложнее, и ориентироваться на уровень трансферрина в дифференциальной диагностике сложно. Именно с трансферрином, переносчиком железа, связаны хорошо известные показатели — *железо сыворотки* (по сути, это количество железа, которое транспортируется главным образом трансферрином), *ОЖСС* (общая железосвязывающая способность сыворотки, отражает резервную, незаполненную железом емкость трансферрина) и показатель, который высчитывается на основании уровня сывороточного железа и ОЖСС — *НТЖ* (насыщение трансферрина железом). Если в одном из основных показателей ошибка, то неправильным будет и третий.

Как работает трансферрин? Практически все клетки нуждаются в железе, поэтому любая из них имеет поверхностный рецептор для трансферрина. Это трансмембранный гликопротеин, функция которого — фагоцитоз трансферрина, насыщенного железом. Наиболее значительное количество таких рецепторов имеют клетки, которые сильно нуждаются в железе: быстро размножающиеся (в том числе и опухолевые), но особенно эритроидные. Соответственно этот показатель (количество трансферриновых рецепторов) характеризует состояние эритропоэза. В сыворотке крови циркулируют растворимые фрагменты рецепторов трансферрина (*растворимые трансферриновые рецепторы*), которые слущиваются с поверхности клетки. Их количество отражает физиологическое состояние гемопоэза (наличие/отсутствие дефицита железа), но при гематологических заболеваниях этот показатель работает плохо. Его снижение отражает угнетение эритропоэза, а при гемолитических анемиях показатель значительно увеличивается за счет эритроидной гиперплазии. Иными словами, в этих случаях уровень трансферриновых рецепторов не отражает состояния метаболизма железа. Но этот показатель оказался очень полезен, потому что он не реагирует на воспаление.

После того как трансферрин, насыщенный железом, соединился с трансферриновым рецептором на поверхности клетки, этот комплекс поступает внутрь клетки, расщепляется, трансферриновые рецепторы возвращаются на поверхность мембраны и функционируют как прежде; лишенный железа трансферрин поступает в плазму крови, а железо остается в клетке и используется для синтетических процессов. Избытки железа соединяются с белком, который носит название *ферритин* и призван депонировать железо преимущественно внутриклеточно. Это очень крупный белок (его молекулярный вес практически идентичен молекулярному весу фибриногена), он может вмещать колоссальное количество атомов железа (по сути дела это ядро, вокруг которого располагается до 4500 атомов железа). Но, помимо внутриклеточного ферритина, в сыворотке крови непрерывно циркулирует определенное количество так называемого сывороточного ферритина. Предполагается, что этот белок секретируется клетками печени, макрофагами. В физиологических условиях он отражает запасы железа в организме, но при наличии воспаления (инфекция, опухоль) он работает как белок острой фазы, отмечается его значительное повышение (более 1000 мкг/л).

В последние годы описан целый ряд других белков, которые участвуют в обмене железа. В полости двенадцатиперстной кишки имеется так называемый пищевой переносчик двухвалентных металлов (*DMT-1 ~ Nramp-1*, т.е. *natural resistance-associated macrophage protein* — рН-зависимая помпа  $Fe^{2+}$ ,  $Mn^{2+}$  из фагосом), и пищевое железо транспортируется с помощью этого белка внутрь энтероцита. Очень важен белок *ферропортин*, функция которого — экспорт, т.е. выведение железа из клетки. Поступление железа в клетку обеспечивается и трансферрином, и пищевым переносчиком двухвалентных металлов, и макрофагами, которые могут поглощать железо и эритроциты, но выход железа из клетки обеспечивается только ферропортином. Описаны наследственные дефекты генов, кодирующих ферропортин, в результате которых железо блокируется в энтероцитах, макрофагах, гепатоцитах. Фенотип этого заболевания характеризуется глубокой гипохромной, зачастую микроцитарной анемией, которая по всем признакам соответствует железодефицитной, но сочетается с тканевой перегрузкой железа. Выделены соответствующие формы гемохроматоза.

Очень важны ферменты *феррооксидазы* ( $Cu^{+}$ ), которые в составе внутриклеточного ферритина переводят двухвалентное железо в трехвалентное (такое железо может соединиться с трансферрином). И, наконец, самое важное открытие последних 5 лет, которое явилось маленькой революцией в представлениях об обмене железа, — это белок *гепсидин* (*Hepaticus + Caeder*), который продуцируется клетками печени и регулирует внеклеточный пул железа. Он связывается с ферропортином, который представляет собой трансмембранный белок, интернализируется (поступает внутрь клетки) и блокирует внутриклеточное железо — оно не выходит из энтероцитов, гепатоцитов, макрофагов, при этом развивается малокровие, которое симулирует железодефицитную анемию.

Коротко о *метаболизме железа в организме*. Оно не синтезируется в организме, стартовый запас плод получает через плаценту (примерно 300 мг), далее в раннем детском возрасте за счет пищевого железа быстро достигается