

Оглавление

Предисловие к изданию на русском языке	12
Предисловие к третьему изданию на английском языке	13
Предисловие к первому изданию на английском языке	14
Коллектив авторов	15
Посвящение	19
Благодарности	19
Список сокращений.....	20
Глава 1. Грудная клетка	21
1.1. Общее представление о грудной клетке.....	21
1.2. Плевральный выпот.....	25
1.3. Плевральная бляшка.....	30
1.4. Плевральные образования.....	30
1.5. Медиастинальная лимфаденопатия.....	31
1.6. Сосудистые поражения средостения	32
1.7. Кистозные образования средостения	33
1.8. Диафрагма.....	34
Глава 2. Поражения шеи	39
2.1. Щитовидная железа.....	39
2.1.1. Одиночные узлы в щитовидной железе.....	39
2.1.2. Карциномы	46
2.1.3. Кальцификация щитовидной железы	49
2.1.4. Дифференциальный диагноз на основании экзогенности узлов щитовидной железы.....	50
2.1.5. Кистозный узел щитовидной железы	51
2.2. Слюнная железа	53
2.2.1. Увеличение слюнной железы.....	53
2.3. Образования шеи	57
2.4. Шейная лимфаденопатия.....	63
Глава 3. Гепатобилиарная система и брюшная полость	67
Дифференциальная диагностика поражений печени	67
3.1. Общее усиление экзогенности печени	67
3.2. Общее уменьшение экзогенности печени	71

3.3. Одиночные эхогенные образования печени.....	73
3.4. Образование в печени с затенением	76
3.5. Гепатома, поражение печени в виде бычьего глаза или мишени	78
3.6. Перипортальная гиперэхогенность печени	79
Нецирротическая портальная гипертензия.....	81
3.7. Перипортальная гипозэхогенность	81
Печень.....	81
3.8. Очаговые гипозэхогенные поражения	81
3.9. Кистозные образования в печени	85
3.10. Смешанные кистозные и солидные образования.....	93
3.11. Паттерны метастазов печени	97
3.12. Отсутствие визуализации желчного пузыря на ультразвуке	99
3.13. Диффузное утолщение желчного пузыря	102
3.14. Очаговое утолщение желчного пузыря	103
3.15. Эхогенный жир в печеночно-дуоденальной связке	106
3.16. Врожденная киста желчных протоков	107
3.17. Дифференциальный диагноз для жидкости вокруг пузыря	109
3.18. Дифференциальный диагноз для расширения внутрипеченочных желчных путей.....	110
3.19. Дифференциальный диагноз расширения внепеченочных желчных протоков	111
3.20. Образования брюшной стенки.....	113
3.21. Острый живот.....	118
3.22. Абдоминальная лимфаденопатия.....	127
Глава 4. Селезенка	130
4.1. Отсутствие визуализации селезенки на ультразвуке	130
4.2. Кистозные образования в селезенке	131
4.3. Солидные образования селезенки	134
4.4. Гиперэхогенное образование селезенки	138
Глава 5. Поджелудочная железа	140
5.1. Дифференциальный диагноз для кистозных образований поджелудочной железы	140
5.2. Дифференциальный диагноз для солидных/комплексных образований.....	143

Глава 6. Желудочно-кишечный тракт	149
6.1. Ультразвуковой дифференциальный диагноз для желудочно-кишечного тракта	149
6.2. Желудок	151
6.3. Дилатация желудка	152
6.4. Двенадцатиперстная кишка	155
6.5. Тонкий и толстый кишечник	156
6.6. Дифференциальный диагноз для острого аппендицита (поражений аппендикса)	163
6.7. Роль ректальной эндосонографии	167
Глава 7. Ретроперитонеальное пространство	169
7.1. Дифференциальный диагноз для солидных образований	169
7.2. Дифференциальный диагноз псевдообразований	174
7.3. Дифференциальный диагноз кистозных поражений и скопления жидкости	174
Глава 8. Почки	176
8.1. Дифференциальный диагноз почечной псевдоопухоли	176
8.2. Дифференциальный диагноз кистозной болезни почек	178
8.3. Дифференциальный диагноз для сложных/солидных образований почки	181
8.4. Дифференциальный диагноз для гипоехогенного почечного синуса	184
8.5. Дифференциальный диагноз для гиперэхогенных почечных узелков	185
8.6. Дифференциальный диагноз дилатированной чашечно-лоханочной системы и мочеточников	186
Глава 9. Мочевой пузырь	192
9.1. Дифференциальный диагноз для утолщения стенки мочевого пузыря	192
9.2. Дифференциальный диагноз контура мочевого пузыря и аномалия размеров	196
Глава 10. Надпочечник	200
10.1. Билатеральные большие надпочечники	200
10.2. Унилатеральные образования надпочечников	202
10.3. Большие солидные образования надпочечника	204

10.4. Кистозные образования надпочечника	205
10.5. Псевдообразования надпочечника.....	206
10.6. Кальцификации надпочечника	206
Глава 11. Образования брюшины и брыжейки	207
11.1. Круглые солидные образования в брыжейке.....	207
11.2. Плохо очерченное образование.....	208
11.3. Разделенные на камеры кистозные образования брюшины.....	211
11.4. Сольдные перитонеальные поражения	212
Глава 12. Мошонка	219
12.1. Дифференциальный диагноз острой мошонки	219
12.2. Дифференциальный диагноз кальцификации мошонки.....	222
12.3. Дифференциальный диагноз газа в мошонке.....	224
12.4. Дифференциальный диагноз образований мошонки	224
Глава 13. Яичко и придаток яичка.....	229
13.1. Дифференциальный диагноз кистозных поражений яичка.....	229
13.2. Образования в яичках у детей.....	231
13.3. Дифференциальный диагноз поражений придатка яичка	235
Глава 14. Простата	237
14.1. Дифференциальный диагноз кисты простаты.....	237
14.2. Мюллерова киста	237
14.3. Киста семяизвергательного канала	238
14.4. Киста семенных пузырьков	238
14.5. Гипоэхогенные поражения.....	239
14.6. Кальцификация в простате.....	241
Глава 15. Молочные железы.....	242
15.1. Кистозные поражения	243
15.2. Гиперэхогенные поражения	245
15.3. Гипоэхогенные поражения.....	245
15.4. Дилатация протоков.....	247
15.5. Доброкачественная опухоль по сравнению со злокачественной	248
15.6. Мастит	249
15.7. Доброкачественные поражения	250
15.8. Злокачественные поражения.....	253

Глава 16. Скелетно-мышечная система	257
16.1. Гиперэхогенные очаги внутри синовиальной оболочки	257
16.2. Кистозные образования в подколенной ямке	257
16.3. Выпот в тазобедренном суставе у взрослых	258
16.4. Проллиферативный синовит	258
16.5. Разрывы сухожилий	258
16.6. Тазобедренный сустав у детей: общие сведения	260
16.7. Причины кальцификации суставного хряща	272
Глава 17. Глазница	273
17.1. Анатомия	273
17.2. Соноанатомия глазницы и техника	275
17.3. Ультразвуковая патология	279
17.4. Сонологические признаки болезней глазницы	280
17.5. Заболевания сетчатки	288
17.6. Патологии глазницы	291
Глава 18. Мозг у новорожденных и младенцев	302
18.1. Кистозные поражения	302
18.2. Солидные поражения	303
18.3. Выраженная сосудистая оболочка	304
18.4. Деструктивные поражения мозга	305
18.5. Вентрикуломегалия	307
18.6. Врожденные и связанные с развитием мальформации	311
18.7. Инфекционные кистозные поражения	313
18.8. Сосудистые поражения	315
18.9. Травматические кистозные поражения	316
18.10. Внутрочерепное кровоотечение	317
18.11. Асфиксия	319
18.12. Солидные инфекционные поражения	320
18.13. Опухоли	320
18.14. Врожденные внутрочерепные инфекции у младенцев и детей	321
18.15. Менингит	323
18.16. Увеличенное сосудистое сплетение	324
Глава 19. Спинальный мозг новорожденных и младенцев	325
19.1. Спинальная дизрафия	326
19.2. Не покрытые кожей образования спины (Spina Bifida Aperta)	327

19.3. Покрытые кожей образования спины (Spina Bifida Cystica)	327
19.4. Скрытая спинальная дизрафия	329
19.5. Натянутый спинной мозг	333
19.6. Спинальная травма	334
19.7. Опухоли	334
Глава 20. Акушерство и гинекология	336
20.1. Свободная жидкость в прямокишечно-маточном углублении	336
20.2. Кистозные образования малого таза	339
20.3. Комплексные образования малого таза	342
20.4. Солидные образования малого таза	344
20.5. Придатковые образования	344
20.6. Опухоли яичников	350
20.7. Образования матки	354
20.8. Диффузное увеличение матки	358
20.9. Утолщенный эндометрий	358
20.10. Дифференциальный диагноз утолщенной плаценты	369
20.11. Ультразвуковые симптомы хромосомных аномалий	370
20.12. Отсутствующий тест на беременность с отсутствующей беременностью	373
20.13. Аномалии количества вод, причины со стороны плода	374
20.14. Внутрибрюшная кальцификация у плода	377
20.15. Дифференциальный диагноз аномалий грудной клетки плода ...	380
20.16. Неуспешная в I триместре беременность	383
20.17. Кровотечение в I триместре	384
20.18. Водянка плода	387
20.19. Двуплодная беременность/многоплодная беременность	390
20.20. Дифференциальный диагноз эхогенных почек у плода	393
20.21. Дифференциальный диагноз синдромов, ассоциированных с почечными мальформациями	395
20.22. Дифференциальный диагноз гидронефроза у плода	396
20.23. Голова, шея и лицо плода	400
20.24. Дифференциальный диагноз микрогнатии	400
20.25. Дифференциальный диагноз синдромов, ассоциированных с гипертелоризмом	401
20.26. Дифференциальный диагноз синдромов, ассоциированных с выступающими лобными буграми	402

20.27. Дифференциальный диагноз синдромов, ассоциированных с краниосиностозом и другими причинами	403
20.28. Дифференциальный диагноз расщелины губы с расщелиной нёба/без него	404
20.29. Дифференциальный диагноз состояний, ассоциированных с расщелиной губы и нёба	405
20.30. Центральная нервная система плода.....	407
20.31. Дефекты брюшной стенки плода	415
20.32. Шейная складка и прозрачность	417
20.33. Пренатальная сонографическая диагностика пороков сердца	418
Предметный указатель.....	424

Грудная клетка

1.1. ОБЩЕЕ ПРЕДСТАВЛЕНИЕ О ГРУДНОЙ КЛЕТКЕ

Ультразвуковое исследование (УЗИ) — это неинвазивный, относительно недорогой и очень полезный метод, не несущий бремени излучения, но не использовавшийся широко вследствие базовых (неотъемлемых) свойств ультразвуковых волн, которые не проходят через костную клетку и заполненные воздухом легкие. Тем не менее за последние несколько лет УЗИ показало себя как полезный инструмент в оценке широкого круга запутанных клинических проблем в грудной клетке, возникающих вследствие наличия жидкости в плевральной полости, опеченения или ателектаза легкого или даже опухоли, дающих возможность ультразвуковым волнам проникнуть, что помогало диагностике определенных состояний, или ограничить дифференциальную диагностику рассматриваемых состояний.

I. Грудная стенка (рис. 1.1.1): УЗИ помогает в диагностике абсцессов мягких тканей, образований, остеомиелита, опухолей ребер и даже их переломов, в то время как простой рентген показывает лишь отек или облитерацию реберно-диафрагмального угла (может быть из-за плевральной жидкости или иногда опухолью ребра), а также когда эрозия ребра вызвана карциномой. Иногда, когда клинически обнаруженное образование похоже на переломы, УЗИ может быть использовано как первый метод исследования, особенно у детей, с целью избегания излучения от рентгена грудной клетки.

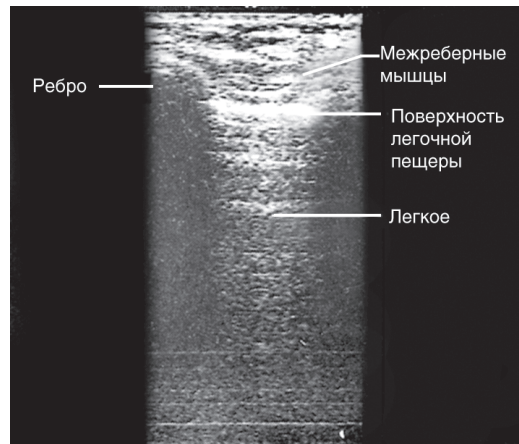


Рис. 1.1.1. Нормальное легкое в поперечном разрезе. Показаны ребра с дистальным затенением и межреберными мышцами. Поверхность легочной плевры видна как эхогенная линия

II. Средостение: переднее средостение может быть очень хорошо оценено с помощью УЗИ через надгрудинное окно путем поднимания плеч и вытягивания шеи. Даже паратрахеальная и прикорневая аденопатия может быть диагностирована, в особенности у пациентов с туберкулезом, где это помогает не только в диагностике, но и в динамическом контроле детей на антитуберкулезной терапии, таким образом позволяя избежать ненужного излучения от повторных рентгеновских исследований.

III. Паренхима легких: УЗИ также полезно в дифференцировке кистозных поражений легочной паренхимы, таких как эхинококкоз (рис. 1.1.2), опеченение (рис. 1.1.3–1.1.5), коллапс, а также и опухоль легкого. Помогает дифференцировать опухоль легкого от плеврального выпота/опеченения выше диафрагмы (субпульмонарный выпот) ниже диафрагмы.

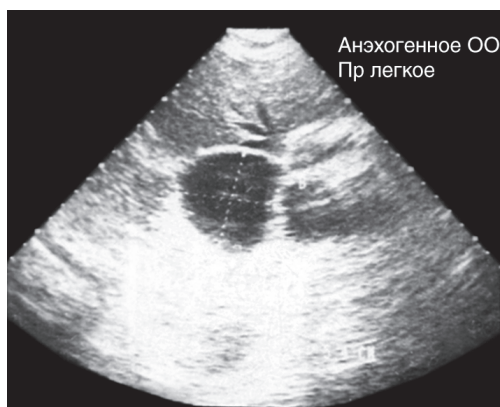

Рис. 1.1.2. Наблюдается эхинококкоз легкого как анэхогенное кистозное образование на поперечном скане легкого (ОО: объемное образование; Пр: правый)

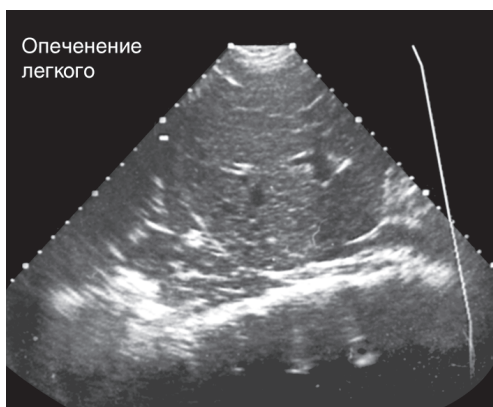


Рис. 1.1.3. Опеченение — рассматривается как однородное гипоэхогенное поражение с воздушной бронхограммой в правой нижней доле легкого

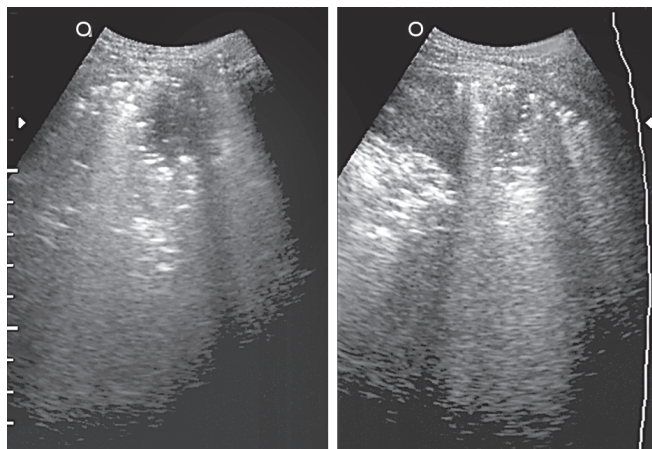
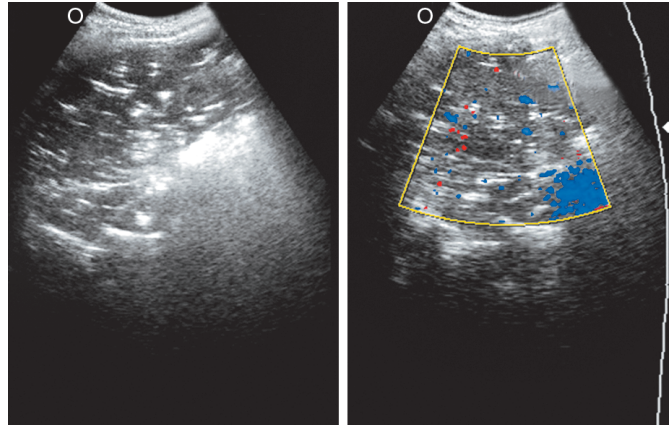


Рис. 1.1.4. Ультразвуковые сканы, показывающие опеченение с кавитацией в нижней доле (О: образование)

Рис. 1.1.5. Ультразвуковые сканы показывают долевое опеченение с цветовым картированием при цветовой доплеровской визуализации (О: образование)



IV. Плевра: УЗИ — это хороший метод для дифференцировки плевральных поражений от паренхиматозных. Оно также помогает диагностировать минимальное количество жидкости в плевральной полости, даже 5–10 мл, таким образом позволяя избежать снимков в позиции лежа на боку/боковой проекции грудной клетки.

1. Оно также указывает на этиологию плевральной жидкости благодаря своему проявлению как анэхогенная, гипоэхогенная, эхогенная, наличию осадка, узелков и типов перегородок.
2. Анэхогенная — все трансудаты анэхогенны, однако не все анэхогенные скопления являются трансудатами. Около одной трети экссудативных скоплений имеют тенденцию вначале быть анэхогенными.
3. Гипоэхогенная — обычно экссудативные скопления, эмпиема и поздние стадии гемоторакса.
4. Эхогенная — гемоторакс или эмпиема.
5. Осадок — представлен осадившимися гнойными клетками, клетками крови и т.д.
6. Перегородки — обычно представляют собой процесс осумкования и фиброза, возникающего при плевральном выпоте. Тонкие чистые перегородки с минимальным осадком или без такового — туберкулярный плевральный выпот. Однако толстые ворсинчатые перегородки с осадком — пиогенный плевральный выпот.
7. Плевральные узелки/образования (рис. 1.1.6) представлены мезотелиомой, метастатическими узелками и туберкулемами. В дополнение к характеристикам перегородок толщина париетальной и комбинированной (париетальной + висцеральной) плевры также дает этиологический диагноз. В случае туберкулезного плеврального выпота толщина париетальной плевры варьирует от 2 до 8 мм, комбинированной плевры — от 4 до 10 мм. При пиогенном плевральном выпоте толщина париетальной плевры варьирует от 5 до 22 мм и комбинированной от 8 до 27 мм. При гемотораксе (посттравматическом) видна толстая неровная

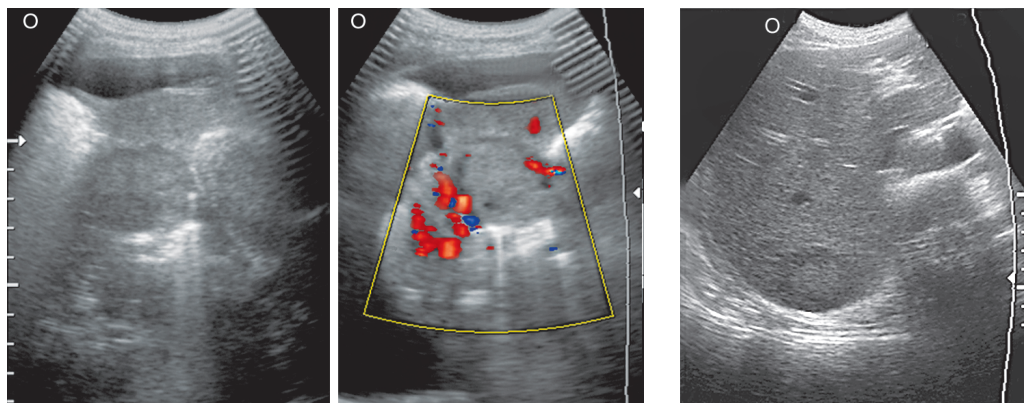


Рис. 1.1.6. Ультразвуковые сканы показывают легочное образование с цветовым картированием, ассоциированное с небольшим плевральным выпотом, вызывающим компрессионный ателектаз прилегающей паренхимы и метастазы в печень (О: образование)

оболочка из плевры вокруг плеврального скопления, толщина плевры варьирует от 12 до 18 мм.

Плевральный выпот по сравнению с асцитом: симптом внебрюшинного поля — если граница жидкости примыкает к внебрюшинному полю печени, то это плевральный выпот, а если нет, то это асцит.

- Симптом ножки диафрагмы — плевральный выпот располагается заднелатерально и выше по отношению к ножке диафрагмы, в то время как асцит — переднемедиально и ниже ножки диафрагмы.

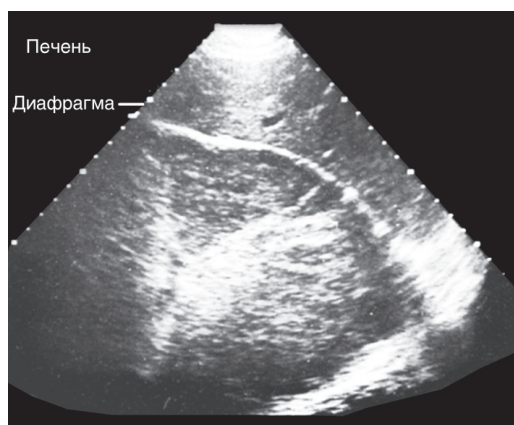


Рис. 1.1.7. Абсцесс легкого — большое, главным образом гипозоногенное объемное образование с внутренними перегородками и задним усилением наблюдается в нижней доле правого легкого. Аспирация показала гной. Наблюдается инверсия диафрагмы

V. Вмешательство: УЗИ очень помогает в тонкоигольной аспирационной биопсии, плевральной пункции, направляемой плевральной аспирации и установке дренажей.

VI. ОРИТ: УЗИ очень помогает в отслеживании ежедневных изменений у критически больных пациентов с травмой, которые нуждаются в повторных рентгеновских исследованиях, с поражениями типа опеченения и абсцессов легких (рис. 1.1.7), в особенности когда невозможно расположить пациента нужным образом, и качество рентгеновских снимков не соответствует должному.

Ограничения

- Пневмоторакс/гидропневмоторакс.
- Ограниченная информация о средостении, корнях легких и проксимальных дыхательных путях:
 - ограниченная информация о подлежащей паренхиме легких в контексте сложного заболевания плевры и паренхимы;
 - не является предпочтительным для сложных процедур, таких как дренирование эмпиемы с катетером типа пигтейл или биопсии плевральных образований.
- Ограниченное поле зрения.
- Осведомленность клинициста.
- Зависимость от оператора.

Другие преимущества

- Низкая стоимость.
- Увеличенная гибкость.
- Нет излучения.
- Хороший инструмент для направления вмешательств.
- Повторные исследования без излучения.
 - Мобильность в условиях ОРИТ.
 - Лучше в дифференцировке плеврального выпота и утолщения плевры.
 - Большая чувствительность, чем у рентгеновского исследования, в дифференцировке плевральной жидкости от опеченения.
 - Направление с помощью УЗИ ассоциировано с уменьшенным риском пневмоторакса при торакоцентезе.

Способность к обнаружению брюшных поражений, связанных с вызвавшим их грудным поражением, как абсцесс печени, ведущий к плевральному выпоту.

1.2. ПЛЕВРАЛЬНЫЙ ВЫПОТ

Плевральный выпот может быть трансудативным и экссудативным.

Симптомы плевральной жидкости на УЗИ:

- Трансудативный выпот: плевральная (жидкость), которая меняет свою форму при дыхании.
- Экссудативный выпот:
 - жидкость с плавающими акустическими плотностями;
 - перегородки — толстые и ворсинчатые (рис. 1.2.1);
 - волокна фибрина;
 - может быть анэхогенная жидкость;
 - эхогенная жидкость (рис. 1.2.2);
 - плевральные узелки;
 - утолщенная плевра.