

УЧЕБНИК

ТРАВМАТОЛОГИЯ И ОРТОПЕДИЯ

Под редакцией
профессора Н.В. Корнилова,
профессора А.К. Дулаева

4-е издание,
переработанное
и дополненное

Министерство науки и высшего образования РФ

Рекомендовано Координационным советом по области образования «Здравоохранение и медицинские науки» в качестве учебника для использования в образовательных учреждениях, реализующих основные профессиональные образовательные программы высшего образования уровня специалитета по направлениям подготовки 31.05.01 «Лечебное дело», 31.05.02 «Педиатрия»

Регистрационный номер рецензии 785 от 20 июня 2019 года



Москва
ИЗДАТЕЛЬСКАЯ ГРУППА
«ГЭОТАР-Медиа»
2020

ОГЛАВЛЕНИЕ

Авторский коллектив	8
Предисловие	9
Предисловие к третьему изданию	10
Список сокращений и условных обозначений	11
Краткая история травматологии и ортопедии	12
Основные достижения травматологии и ортопедии XX века	21
Основные достижения, способствовавшие прогрессу травматологии и ортопедии в XX веке	22
ЧАСТЬ I. ТРАВМАТОЛОГИЯ	23
Глава 1. Травмы. Виды повреждений. Травматизм	25
Классификация травм по МКБ-10	28
Травмы, отравления и некоторые другие последствия воздействия внешних причин (S00–T98)	28
Термические и химические ожоги (T20–T32)	29
Терминологический словарь	30
Специфические термины для длинных костей	30
Специфические термины для проксимального и дистального сегментов	30
Специфические термины для повреждений таза	31
Универсальная классификация переломов	31
Анатомическая локализация	32
Кодирование диагноза	35
Методика использования и дополнительные возможности классификации	36
Классификация повреждений мягких тканей	67
Шкала тяжести	68
Повреждения кожи	69
Повреждение мышц и сухожилий	70
Повреждения нервов и сосудов	70
Примеры	70
Глава 2. Организация травматологической и ортопедической помощи	71
Организация амбулаторной травматологической помощи	74
Организация стационарной травматолого-ортопедической помощи взрослым	86
Экспертная работа	92
Оценка качества травматолого-ортопедической помощи	95
Глава 3. Методы исследования в травматологии и ортопедии	103
Лучевые методы исследования	112
Глава 4. Принципы и основные методы лечения переломов	118
Глава 5. Общая реакция организма на травму	134
Травматический шок	139
Синдром длительного сдавления	149
Синдром позиционного сдавления	151
Травматическая асфиксия	152
Электротравма	153
Утопление	155
Репаративная регенерация костной ткани	157

Глава 6. Травмы плечевого пояса и верхней конечности	160
Переломы лопатки	160
Переломы ключицы	162
Вывихи ключицы	166
Вывих акромиального конца ключицы	166
Вывих грудинного конца ключицы	170
Вывихи плеча	172
Способы вправления вывиха плеча	176
Застарелые вывихи плеча	179
Привычный вывих плеча	179
Повреждение вращательной манжеты плеча	181
Повреждения двуглавой мышцы плеча	184
Переломы плечевой кости в проксимальной части	186
Переломы диафиза плечевой кости	191
Переломы плечевой кости в дистальной части	194
Вывихи предплечья	198
Переломы проксимального отдела костей предплечья	201
Переломы диафиза костей предплечья	202
Переломы дистального метаэпифиза лучевой кости	207
Вывихи кисти	211
Переломы костей запястья	213
Переломы фаланг	218
Повреждения сухожилий сгибателей пальцев кисти	225
Повреждения периферических нервов	230
Схема лечения последствий сочетанных повреждений сухожилий и нервов предплечья и кисти	233
Глава 7. Травмы нижней конечности	236
Вывихи бедра	236
Переломы шейки бедренной кости	239
Чрезвертельные переломы бедренной кости	244
Переломы диафиза бедренной кости	247
Переломы мыщелков бедренной кости	251
Ушибы коленного сустава	255
Повреждение менисков коленного сустава	256
Повреждения связочного аппарата коленного сустава	258
Повреждения сухожилия четырехглавой мышцы бедра и связки надколенника	265
Тендинит связки надколенника	266
Переломы надколенника	267
Вывихи надколенника	269
Вывихи голени	270
Переломы межмышцелкового возвышения большеберцовой кости	272
Переломы мыщелков большеберцовой кости	272
Переломы диафиза костей голени	275
Повреждения пяточного (ахиллова) сухожилия	279
Переломы лодыжек	279
Переломы дистального метаэпифиза большеберцовой кости	285
Повреждение связок голеностопного сустава	286
Вывихи стопы	287
Переломы таранной кости	288

Переломы пяточной кости	290
Переломы плюсневых костей	294
Переломы фаланг пальцев стопы	297
Вывихи в подтаранном суставе	298
Вывихи в поперечном суставе предплюсны	300
Вывихи в предплюсне-плюсневых суставах	300
Вывихи пальцев стопы	301
Глава 8. Повреждения таза	303
Переломы костей таза	303
Повреждения тазовых органов при переломах таза	313
Глава 9. Позвоночно-спинномозговая травма	317
Повреждения шейного отдела позвоночника	328
Повреждения грудного и поясничного отделов позвоночника	333
Глава 10. Травмы груди	338
Переломы ребер	338
Переломы грудины	343
Повреждения внутренних органов при травмах груди	344
Глава 11. Черепно-мозговая травма	348
Глава 12. Политравма	355
Принципы лечения множественных переломов	361
Глава 13. Раны и раневая инфекция	364
Принципы лечения ран	366
Особенности огнестрельной раны	369
Раневая инфекция	373
Ампутации при травмах	379
Глава 14. Термические поражения	388
Термические ожоги	388
Поражение холодом	395
ЧАСТЬ II. ОРТОПЕДИЯ	399
Глава 15. Осложнения повреждений опорно-двигательного аппарата	401
Глава 16. Инфекционные заболевания костей и суставов	414
Малые формы нагноения	414
Остеомиелит	416
Пиогенные артриты	423
Глава 17. Неспецифические артриты	424
Ревматоидный артрит	424
Болезнь Бехтерева, или анкилозирующий спондилоартрит	428
Глава 18. Деформирующий артроз	432
Молекулярные механизмы этиопатогенеза остеоартроза	433
Коксартроз	439
Гонартроз	445
Деформирующий артроз голеностопного сустава	455
Деформирующие артрозы суставов верхней конечности	457
Асептический некроз головки бедренной кости	460
Юношеский эпифизеолиз головки бедренной кости	463

Глава 19. Остеодистрофии	466
Деформирующая остеодистрофия, или деформирующий остейт (болезнь Педжета)	466
Гиперпаратиреоидная остеодистрофия (болезнь Реклингхаузена)	467
Остеохондропатии	469
Глава 20. Аномалии развития позвоночника	478
Количественные аномалии развития позвоночника	478
Аномалии развития тел позвонков	480
Спинальная дизрафия	482
Спондилолиз	484
Спондилолистез	485
Глава 21. Статические и дистрофические деформации скелета	489
Нарушения осанки	489
Кифоз	492
Сколиоз	494
Остеохондроз позвоночника	501
Деформации стопы	515
Продольное плоскостопие	520
Поперечное плоскостопие	525
Молоткообразные пальцы стопы	530
Приобретенные деформации костно-мышечной системы вследствие рахита	531
Глава 22. Врожденные деформации и диспластические заболевания костно-мышечной системы	535
Врожденная косорукость	535
Синдактилия	536
Врожденный вывих бедра	538
Врожденная косолапость	544
Врожденная мышечная кривошея	548
Амниотические перетяжки	551
Диспластические заболевания костей	552
Глава 23. Опухоли и опухолевидные образования костей	554
Особенности диагностики опухолевых поражений костей	555
Доброкачественные опухоли	558
Злокачественные опухоли	564
Глава 24. Приобретенные деформации после полиомиелита и детского церебрального паралича	569
Приобретенные деформации после полиомиелита	569
Приобретенные деформации после детского церебрального паралича	576
Глава 25. Заболевания кисти	582
Синдром запястного канала (карпальный синдром)	582
Ульнарный синдром запястья	584
Крепитирующий тендовагинит	585
Болезнь де Кервена	585
Стенозирующий лигаментит кольцевидных связок пальцев (болезнь Нотта, защелкивающийся палец)	586
Контрактура Дюпюитрена	588
Пятнистый посттравматический остеопороз	591

Тестовые задания	593
Травматология	593
Методы исследования, основные принципы и методы лечения	593
Повреждения верхней конечности	594
Переломы плечевого пояса и ребер	595
Повреждения нижней конечности	597
Повреждения позвоночника и таза	598
Ортопедия	600
Осложнения повреждений опорно-двигательного аппарата	600
Инфекционные заболевания костей и суставов	600
Артриты	601
Деформирующий артроз	602
Остеодистрофии	603
Врожденные и приобретенные деформации позвоночника	603
Статические и дистрофические деформации скелета	604
Врожденные деформации костно-мышечной системы	605
Приобретенные деформации костно-мышечной системы, диспластические заболевания костей, опухоли и опухолевидные образования костей	606
Заболевания кисти	606
Эталоны ответов к тестовым заданиям	607
Травматология	607
Ортопедия	607
Ситуационные задачи	609
Перелом хирургической шейки плечевой кости	609
Перелом лучевой кости в типичном месте	609
Перелом грудины	610
Переломы ребер	611
Переломы ключицы	611
Переломы шейки бедренной кости	612
Чрезвертельные переломы бедренной кости	613
Надмышелковые переломы бедренной кости	613
Переломы надколенника	614
Вывих плеча	614
Эталоны ответов к ситуационным задачам	615
Список литературы	616
Приложения	619
Приложение 1. Средние сроки временной нетрудоспособности при травмах	619
Приложение 2. Схема клинической истории болезни больного с повреждениями опорно-двигательной системы	637
Приложение 3. План предоперационного эпикриза	638
Приложение 4. Трудовые действия и необходимые умения при оказании медицинской помощи пациенту с травмами и заболеваниями опорно- двигательного аппарата, которыми должен владеть студент по окончании обучения по специальности «Лечебное дело», уровень специалитета	638
Предметный указатель	647

Глава 22

ВРОЖДЕННЫЕ ДЕФОРМАЦИИ И ДИСПЛАСТИЧЕСКИЕ ЗАБОЛЕВАНИЯ КОСТНО-МЫШЕЧНОЙ СИСТЕМЫ

ВРОЖДЕННАЯ КОСОРУКОСТЬ

Врожденная косоруко́сть — врожденное укорочение сухожильно-мышечного и связочного аппаратов предплечья и кисти при отсутствии или недоразвитии лучевой или, реже, локтевой кости. По тяжести косметических недостатков и степени функциональных нарушений косоруко́сть занимает особое место среди деформаций опорно-двигательного аппарата, представляя собой важную социальную и медицинскую проблему. Тяжесть заболевания определяется не столько выраженностью анатомического дефекта, сколько степенью утраты функции верхней конечности.

Этиология и патогенез. Этиологические факторы возникновения врожденной косоруко́сти аналогичны тем, которые имеют место у детей с другими врожденными деформациями опорно-двигательного аппарата (врожденный вывих бедра, врожденная мышечная кривошея, врожденная косолапость). Встречается врожденная косоруко́сть достаточно редко и диагностика ее не вызывает сомнений. Это патологическое состояние, как правило, сочетается с другими врожденными деформациями, такими как артрогрипоз, косолапость, расщелина нёба и т.д.

Клиническая картина. **Врожденная лучевая косоруко́сть** сопровождается недоразвитием мышц лучевой стороны предплечья, I пальца, I пястной и ладьевидной костей. При этом кисть резко смещается в лучевую сторону, в результате отсутствия I пальца страдает хватательная функция кисти (рис. 22.1). В зависимости от величины поражения лучевой кости выделяют четыре степени деформации. При I степени отмечается частичная гипоплазия ее дистального отдела; при II степени гипоплазия лучевой кости составляет не более 50% нормальной ее длины; при III степени величина гипоплазии луча превышает 50% его длины; при IV степени отмечается полное отсутствие лучевой кости.

Врожденная локтевая косоруко́сть (рис. 22.2) встречается реже лучевой. Она характеризуется отсутствием мышц предплечья по локтевому краю, частичным или полным отсутствием локтевой кости с одновременным отсутствием IV и V пальцев кисти, IV и V пястных костей, крючковидной, гороховидной и трехгранной костей запястья. Деформация вызывает локтевое приведение кисти и нарушение ее функции.

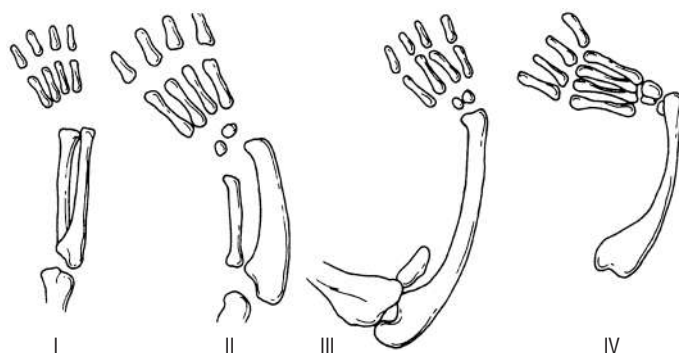

Рис. 22.1. Продольная лучевая косорокуость. I–IV — степени

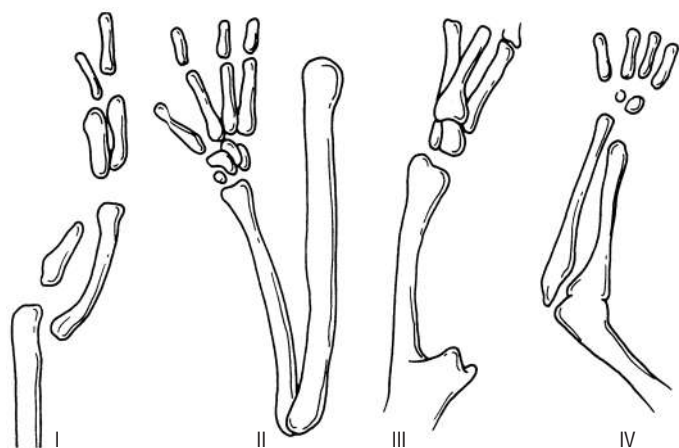


Рис. 22.2. Продольная локтевая косорокуость. I–IV — степени

Лечение врожденной косорокуости следует начинать с первых недель жизни ребенка. При этом важно не только устранить элементы косорокуости, но и восстановить нормальные анатомические и функциональные пропорции верхней конечности. Консервативное лечение включает редрессирующие этапные гипсовые повязки, фиксацию ортезами, физиотерапевтические процедуры (тепло- и электролечение), ЛФК и массаж. Однако консервативное лечение малоэффективно.

Хирургическое лечение позволяет исправить деформацию предплечья, хотя функция кисти остается прежней. Его необходимо проводить после 10–12 лет. Его суть состоит в коррекции деформаций предплечья с использованием дистракторных и костно-пластических методов (рис. 22.3, 22.4).

СИНДАКТИЛИЯ

Синдактилия — один из врожденных пороков развития кисти, проявляющийся сращением пальцев кисти и нарушением функции верхней конечности. Синдактилия чаще встречается у мальчиков.

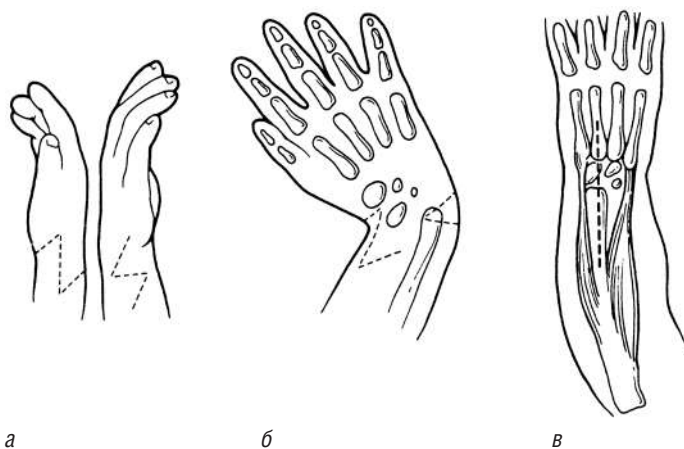


Рис. 22.3. Техника централизации кисти с резекцией головки лучевой, локтевой костей (а–в)

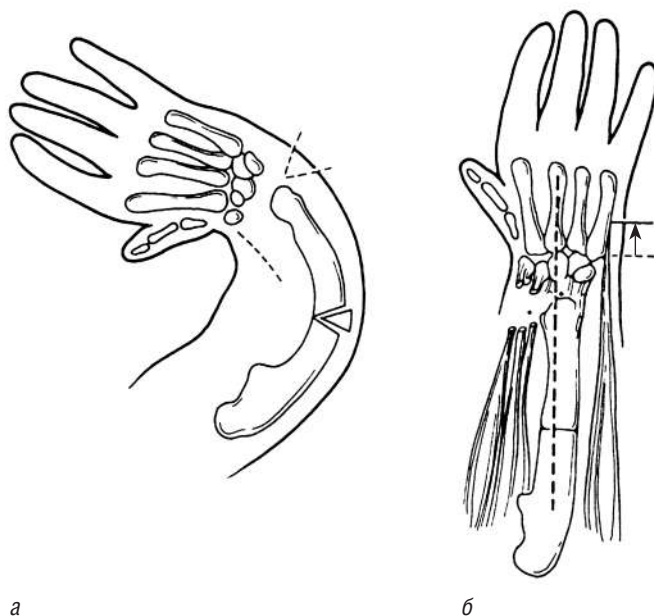


Рис. 22.4. Техника централизации кисти с тенотомией: а — до операции; б — после операции

Этиология. Этиологические факторы развития синдактилии аналогичны тем, которые имеют место у детей с другими врожденными деформациями опорно-двигательного аппарата (врожденный вывих бедра, врожденная мышечная кривошея, врожденная косолапость).

Наряду с синдактилией среди врожденной патологии кисти встречаются экстродактилия (аномалия дистальных фаланг пальцев), экстрасиндактилия (сочетание экстродактилии с синдактилией), брахидактилия (уменьшение или исчезновение средних фаланг пальцев), брахисиндактилия (сочетание

брахидактилии с синдактилией), гипоплазия кисти (аномалия проксимальных фаланг пальцев), адактилия (отсутствие пальцев), аплазия (отсутствие пястных костей), врожденное расщепление кисти.

Клиническая картина. Классификация синдактилии:

- ▶ по протяженности:
 - неполная (сращение основных или основных и части средних фаланг);
 - полная (сращение всех фаланг);
- ▶ по виду сращения:
 - мягкотканная;
 - костная;
- ▶ по состоянию пораженных пальцев:
 - простая форма (сращение нормально развитых пальцев, имеющих полный объем движений);
 - сложная форма (сращение пальцев со стабильной контрактурой, клинодактилией, недоразвитием и т.д.).

Как правило, соединяются между собой III и IV пальцы кисти, однако подвижность обоих пальцев сохраняется. Кожная форма синдактилии встречается наиболее часто, при этом оба пальца срастаются на всем протяжении.

При костной форме синдактилии возможно сращение на уровне одной фаланги или сращение всех фаланг. Встречается концевая форма, когда не разъединены лишь дистальные фаланги.

Лечение синдактилии только оперативное. При сложных ее формах лечение проводят в возрасте 6–12 мес, при простых мягкотканых формах — между первым и вторым годом жизни.

При кожной форме операция разъединения фаланг сопровождается свободной кожной пластикой. Межпальцевая складка формируется из собственных тканей кисти. Сращенные пальцы разъединяют так, чтобы на ладонной поверхности была зигзагообразная линия разреза. Дефекты боковых поверхностей пальцев после устранения синдактилии замещают путем свободной пересадки кожи. Деформацию пальцев устраняют одновременно с их разъединением (капсулотомия межфаланговых суставов, корригирующие остеотомии и др.). В послеоперационном периоде кисть фиксируют гипсовой лонгетой. После снятия гипсовой лонгеты показаны физиотерапевтическое лечение, массаж и лечебная гимнастика.

ВРОЖДЕННЫЙ ВЫВИХ БЕДРА

Одной из наиболее часто встречающихся врожденных патологий опорно-двигательного аппарата у детей является врожденная нестабильность тазобедренного сустава в виде дисплазии, подвывиха и вывиха. В зависимости от региона, частота врожденного вывиха бедра варьирует от 5 до 9 человек на 1000 родившихся и занимает первое место среди врожденных деформаций опорно-двигательного аппарата. У девочек врожденный вывих бедра встречается в 5–10 раз чаще, чем у мальчиков, значительно реже наблюдается двусторонний вывих бедра. Врожденный вывих бедра почти не встречается у африканцев,

вьетнамцев, китайцев, так как женщины в этих странах детей не пеленают и носят на подвздошных костях с разведенными ногами. Трудность диагностики в раннем возрасте, неадекватность консервативного и оперативного лечения приводят в последующем к нарушению биомеханических взаимоотношений в тазобедренном суставе, дистрофическим осложнениям с развитием диспластического коксартроза в пубертатном периоде, приводящего к инвалидизации в молодом возрасте. На фоне врожденного вывиха бедра коксартроз формируется в 30–70% случаев.

Этиология:

- ▶ механические причины, наличие у беременной фибромиомы («тесная квартира для плода»);
- ▶ травматическая теория — неадекватность действия в родах;
- ▶ порок первичного развития, задержка внутриутробного развития плода;
- ▶ теория детерминации — пожилой возраст родителей, генетические мутации, отрицательное влияние лекарственных препаратов, витаминный дисбаланс, радиация, стресс, токсикозы и нефропатия беременных, сопровождающаяся нарушением водно-солевого и белкового обменов и пр.;
- ▶ гормональная теория — повышенное количество прогестерона расслабляет мышцы и связки, способствуя при прочих равных условиях нестабильности тазобедренного сустава.

Патогенез. При врожденном вывихе бедра развивается гипоплазия вертлужной впадины, замедляется развитие головки бедренной кости, верхний край которой поворачивается кпереди (антеторсия), нарушается развитие нервно-мышечного и связочного аппаратов, возникает децентрация головки бедра.

Классификация:

- ▶ дисплазия тазобедренного сустава;
- ▶ подвывих бедра;
- ▶ вывих бедра.

При дисплазии тазобедренного сустава скошена крыша вертлужной впадины, ацетабулярный угол больше 25° , возможна гипоплазия головки бедра.

При подвывихе увеличивается шеечно-диафизарный угол, скошена крыша вертлужной впадины, отмечается гипоплазия и частичная децентрация головки бедра, формируется мышечный дисбаланс.

При вывихе изменяется точка опоры, крыша вертлужной впадины не контактирует с головкой, происходит полная децентрация головки бедра, крыша вертлужной впадины развивается сама по себе, а головка — сама по себе, нарушается кровообращение, образуются мышечные контрактуры.

Клиническая картина. Основными клиническими проявлениями врожденного вывиха бедра являются следующие (рис. 22.5).

- ▶ Асимметрия кожных складок бедра, которая зависит от тонуса мышц и может встречаться и у здоровых малышей. На внутренней стороне бедра их больше, они выше и глубже.
- ▶ Ограничение отведения бедер при сгибании в тазобедренных суставах — головка бедра не центрирована, приводящие мышцы спазмируются и затрудняют разведение бедер. В норме отведение бедра возможно до $80-90^\circ$.

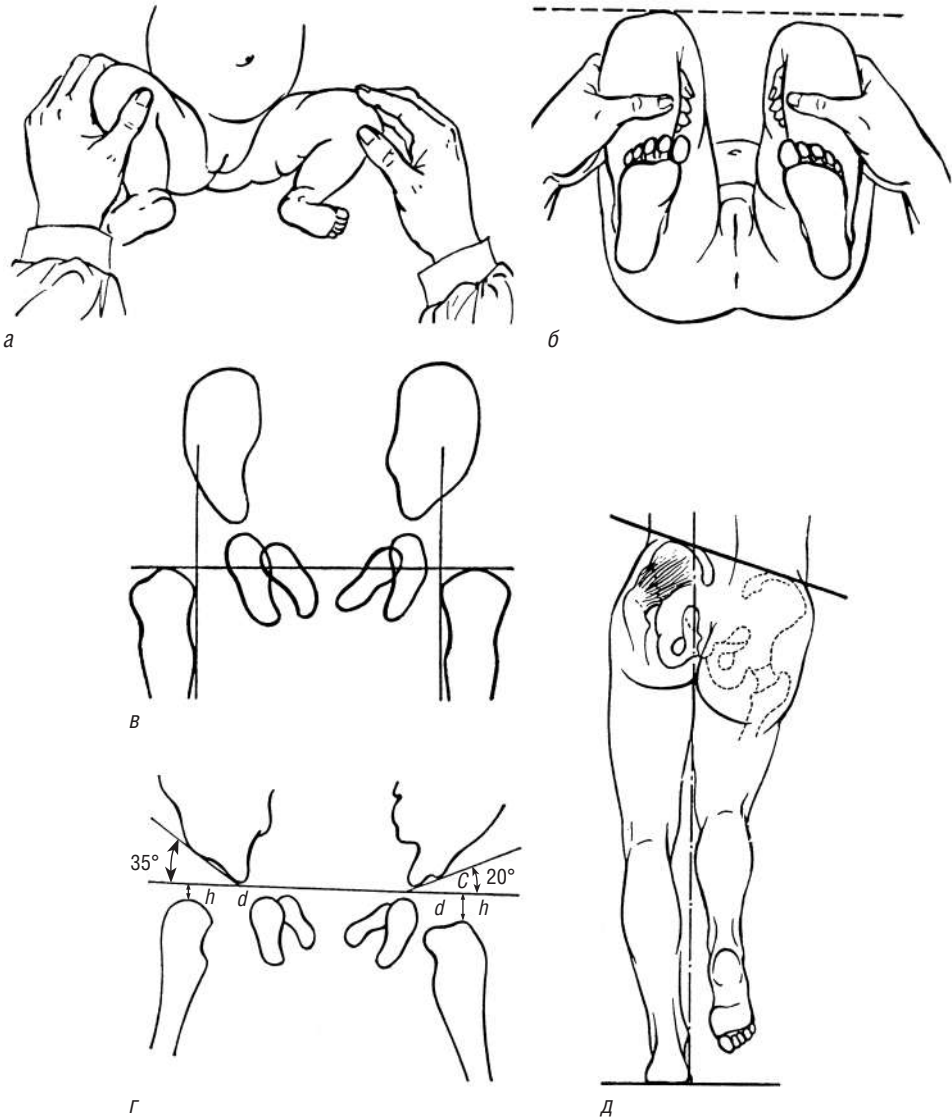


Рис. 22.5. Диагностика врожденных вывихов бедра: а — ограничение отведения бедер; б — определение разницы в длине нижних конечностей; в — схема Путти; г — схема Хильгенрайнера; д — положительный симптом Тренделенбурга

- ▶ Симптом «щелчка» Маркса—Ортолани — данный симптом достоверен только в течение 7–10 дней в период физиологической мышечной гипотонии ребенка.
- ▶ Укорочение бедра — укорочение относительное, а не абсолютное, связанное со смещением головки бедра вверх и наружу.
- ▶ Симптом наружной ротации — связан с преобладанием тонуса наружных ротаторов, особенно когда ребенок спит.

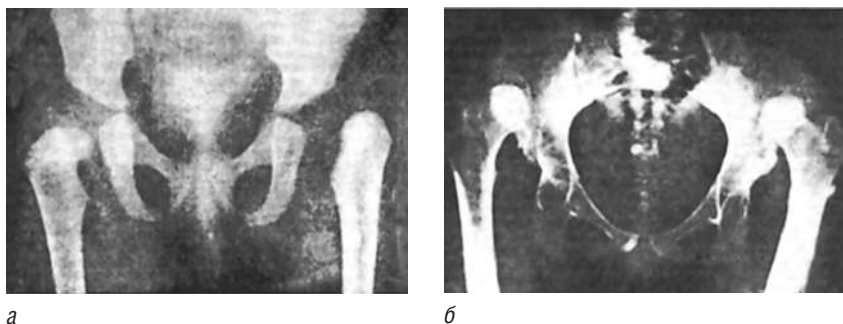


Рис. 22.6. Рентгенограммы при врожденном вывихе бедра у ребенка 4 мес (а) и при врожденном двустороннем вывихе бедра у ребенка 12 лет (б)

- ▶ Симптом Тренделенбурга положительный, так как головка бедра смещается и изменяются места прикрепления мышц, что приводит к опусканию ягодичной складки на здоровой стороне и перекосу таза в положении стоя в опоре на вывихнутой ноге.
- ▶ Поясничный гиперлордоз возникает при двустороннем вывихе вследствие высокого стояния головок бедренных костей и наклона таза кпереди.
- ▶ После года, когда ребенок начинает ходить, при одностороннем вывихе появляется хромота, при двустороннем — утиная походка.

Рентгенологическая диагностика при врожденном вывихе бедра проводится с трех месяцев. Этот вид исследования выполняют с помощью схем Хильгенрайнера и Путти (см. рис. 22.5, 22.6). При врожденном вывихе определяется повышенная скошенность вертлужной впадины, смещение бедра кверху и позднее появление ядра окостенения (триада Путти). Нарушается линия Шентона. В последние годы наряду с рентгенодиагностикой применяют ультразвуграфию тазобедренных суставов, которую можно проводить раньше 3 мес жизни ребенка.

Лечение необходимо начинать, как только поставлен диагноз. С первого месяца жизни применяется широкое пеленание и ношение абдукционной подушки Фрейка в течение 2–3 мес. Наиболее эффективен метод функционального лечения с постепенным атравматичным вправлением головки бедра в вертлужную впадину с дозированным отведением и вытяжением бедра в течение 21–27 сут, затем на 2,5–3 мес накладывается гипсовая повязка по Лоренцу в первой позиции, через 3 мес во второй позиции и еще через 3 мес



Рис. 22.7. Подушка Фрейка

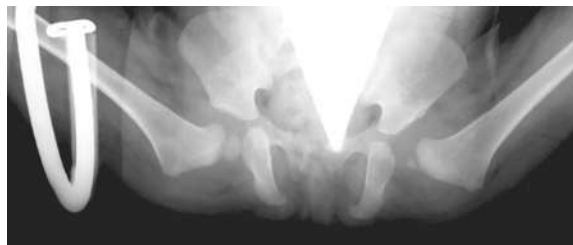
в третьей позиции. Гипсовая повязка может быть заменена пластмассовой шиной М. В. Волкова, могут использоваться на различных этапах также абдукционная подушка Фрейка, стремена Павлика, шина Виленского, шина Кошля, аддукционно-ротационный аппарат Мирзоевой и др. (рис. 22.7–22.9).

Существует четыре группы методик оперативного лечения больных с врожденным вывихом бедра:

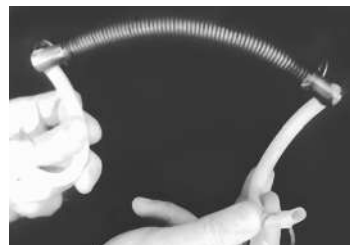- 1) открытое вправление бедра;
- 2) открытое вправление бедра с углублением вертлужной впадины (по Богданову);
- 3) реконструктивные внесуставные операции;
- 4) паллиативные операции на суставе (операция Хиари, остеотомия таза по Солтеру, рис. 22.10).

Важным моментом в лечении врожденного вывиха бедра должна быть рентгенологическая оценка взаимоотношений бедренного и тазового компонентов сустава (рис. 22.11). Это угол антеверсии проксимального конца бедренной кости, угол вертикального соответствия вертлужной впадины и степень костного покрытия головки бедренной кости.

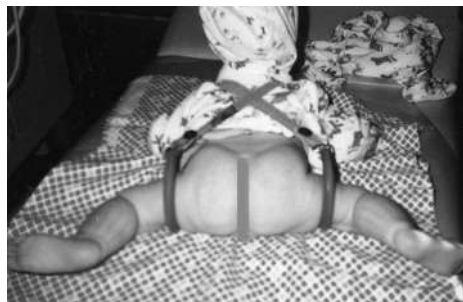Наряду с ортопедическим лечением, важно проводить реабилитацию, включая физиотерапевтические процедуры, гимнастику и массаж. Для снятия напряжения приводящих мышц бедра назначаются тепловые процедуры (парафин, озокерит), для улучшения кровообращения в области тазобедренного сустава рекомендуется электрофорез с аминофиллином (Эуфиллином[▲]) и магнитотерапия.



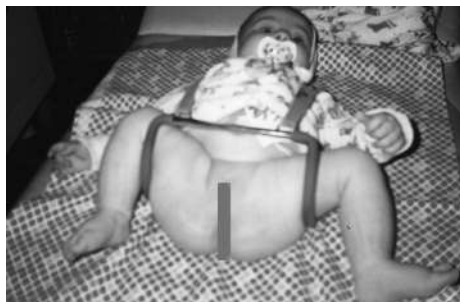а



б



в



г

Рис. 22.8. Использование модифицированной шины Кошля для лечения врожденного вывиха бедра: а — рентгенограмма; б — шина Кошля; в, г — шина Кошля, надетая на ребенка

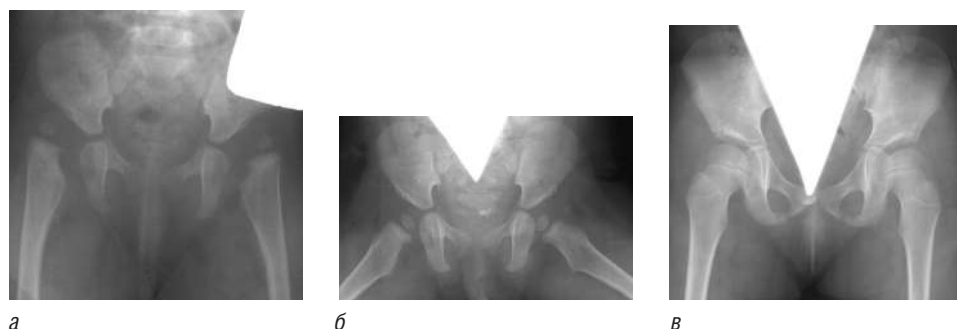

Рис. 22.9. Неоперативное лечение врожденного вывиха бедра. Рентгенограммы: *a* — до лечения (8 мес); *б* — через 6 мес после начала лечения; *в* — после вправления (через 4 года)

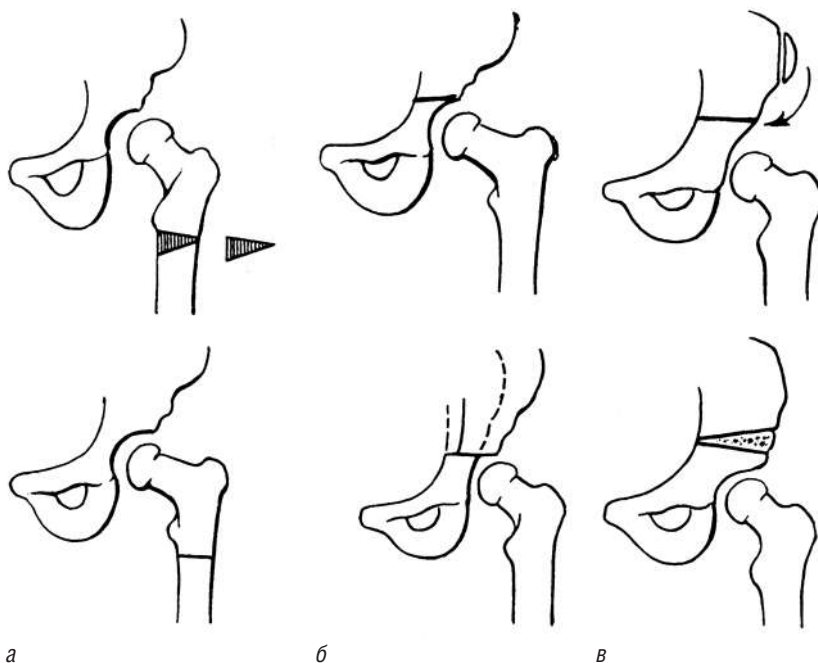


Рис. 22.10. Схемы внутрисуставных оперативных методов лечения врожденного вывиха бедра: *a-в* — варианты

Курс массажа по 15 процедур проводят в области поясничного отдела позвоночника, ягодичной области, передней и задненаружной поверхности бедер каждые 3 мес. Гимнастика наряду с общеразвивающими упражнениями должна включать упражнения на сгибание, отведение и наружную ротацию бедер. Положительный терапевтический эффект также наблюдается от плавания. Гимнастические упражнения и плавание следует применять систематически. Ходьба назначается не ранее, чем через год от начала лечения. Диспансерное наблюдение с рентгенологическим контролем проводится до 14 лет.

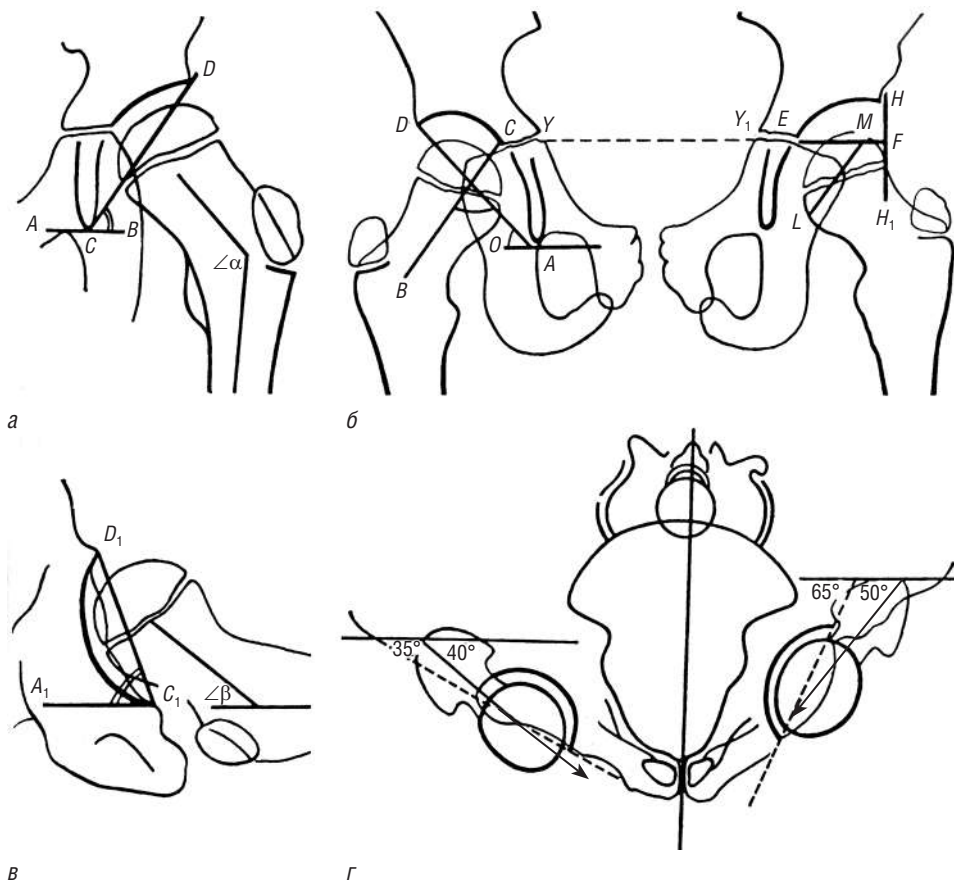


Рис. 22.11. Схемы вычислений антеверсии проксимального конца бедренной кости, фронтальной инклинации вертлужной впадины по задней (а) и аксиальной (в) рентгенограммам; схемы определения индексов стабильности тазобедренного сустава (б, г)

ВРОЖДЕННАЯ КОСОЛАПОСТЬ

Врожденная косолапость (*pes equino vara, excavatus congenitus*) является одним из частых врожденных заболеваний опорно-двигательного аппарата и занимает третье место после врожденного вывиха бедра и врожденной мышечной кривошеи, составляя 1–2 случая на 1000 родившихся. Ежегодно в мире рождается более 100 тыс. детей с данным пороком. Как правило, наблюдается двусторонняя косолапость. Наиболее часто врожденная косолапость встречается у мальчиков.

Этиология и патогенез. Врожденная косолапость — заболевание полиэтиологичное. Причины ее возникновения могут быть разными: сращение амниона с поверхностью конечности плода, давление пуповины или амниотических перетяжек на стопу, фибромиома матки, давление матки на наружную поверхность стопы при малом количестве околоплодных вод, токсоплазмоз, нарушение развития нижних конечностей в первые 3 мес жизни и пр.

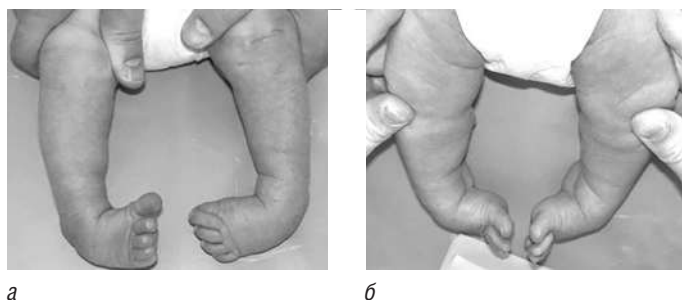


Рис. 22.12. Врожденная двусторонняя косолапость (а, б)

При врожденной косолапости развивается эквино-варо-аддукционная деформация стоп.

Клиническая картина. Для врожденной косолапости характерна трехкомпонентная деформация: супинация стопы, приведение переднего отдела стопы и эквинус (рис. 22.12). Деформация стопы приводит к подошвенной флексии и аддукции в талокруральном и талотарсальном сочленениях, при этом таранная кость уплощена и клиновидно скошена кзади, шейка ее удлинена и изогнута. Ладьевидная кость в форме клина. Лодыжки ротированы кнутри, вследствие чего наружная лодыжка оказывается впереди, а внутренняя кзади. Задняя часть суставной капсулы голеностопного сустава сморщена и уплотнена, происходит взаимное смещение костей стопы, с возрастом формируется торсия голени, мышцы голени атрофируются.

Выделяют легкую, среднюю и тяжелую степени тяжести врожденной косолапости.

Консервативное лечение врожденной косолапости было предложено еще Гиппократом, который разработал основы моделирующей редрессации с первого месяца жизни ребенка. Подробное описание врожденной косолапости и методов ее лечения с последующей коррекцией ортопедической обувью было дано французским врачом А. Парэ. Со второй половины XIX в. широкое внедрение получили гипсовые повязки, были предложены метод фиксации достигнутой коррекции фланелевым бинтом по Финку—Эттингену и этапные редрессации с частой сменой гипсовых повязок с первых дней жизни ребенка. В 1893 г. Н.Ф. Гагман рекомендовал при лечении косолапости применять гимнастику, массаж и специальную ортопедическую обувь (рис. 22.13).

В.Я. Виленский предложил наиболее физиологический способ консервативного лечения косолапости с помощью этапных гипсовых повязок, меняя их через 1—2 нед в возрасте до месяца ребенка, а у более старших детей — через 3—4 нед. После достигнутой коррекции конечность фиксируют циркулярной гипсовой повязкой в течение 3—6 мес, после чего проводят курс реабилитационной терапии (физиотерапия, ЛФК, массаж). Однако нередко после применения этапных гипсовых повязок и редрессации возникает рецидив косолапости, поэтому после снятия гипсовых повязок в различных странах в разные годы было предложено ношение шин. Использовались шины Тейлора, Венеля, Барденхойера, Кэлота, Брауна, Голембо и Гена, Павленко и др.

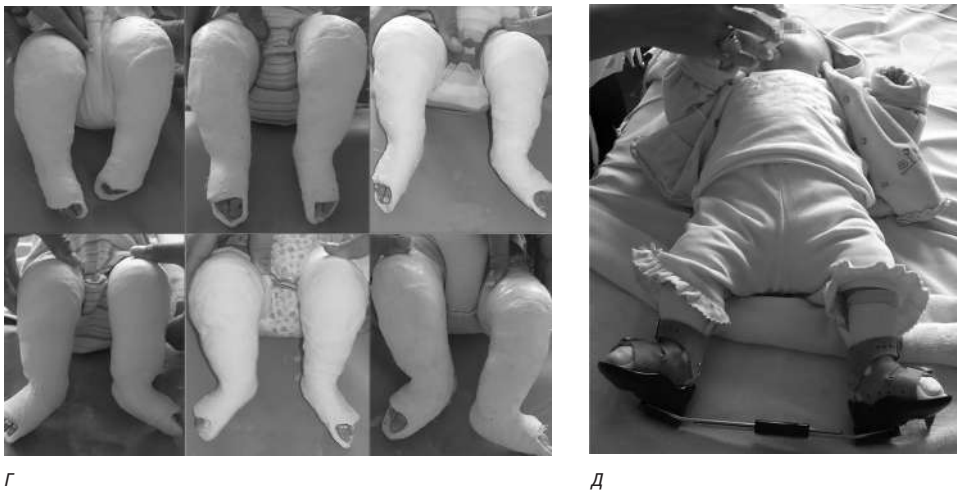
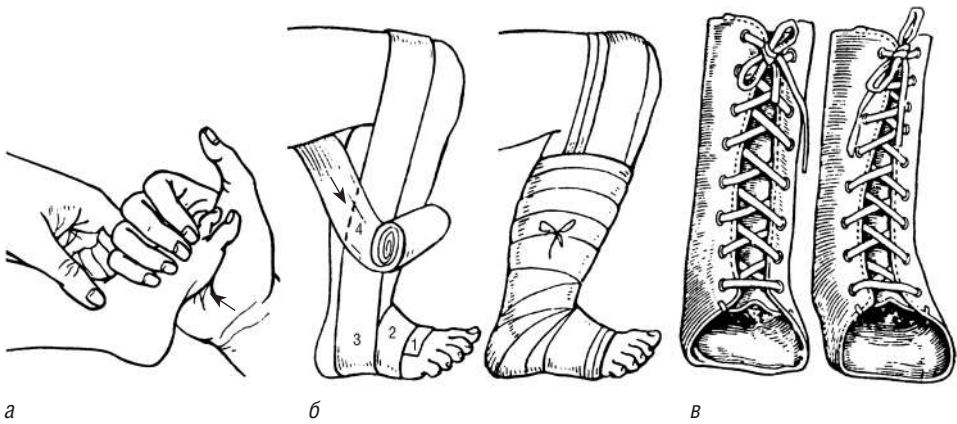


Рис. 22.13. Лечение косолапости: *а* — ручная редрессация, коррекция подошвенного сгибания; *б* — фиксация результатов коррекции с помощью бинтования; *в* — шина из полиэтилена, применяемая при лечении врожденной косолапости; *г* — этапная коррекция косолапости гипсовыми повязками; *д* — фиксация стоп в ортезе

Для исправления деформации различных компонентов косолапости ряд авторов успешно применяют аппарат Илизарова (Е.А. Абросимова, А.М. Миронов, Л.И. Поляков и др.).

В настоящее время используются многочисленные конструкции аппаратов, шин, отличающихся друг от друга разной степенью сложности устройств, но схожих тем, что редрессирующее воздействие постоянное и подвижность коленного сустава сохраняется в процессе лечения косолапости. Однако даже наиболее распространенные аппараты не отвечают всем требованиям для коррекции деформации стоп.

Оперативное лечение. Оперативное вмешательство при врожденной косолапости может быть на мягких тканях и на костях стопы. Различными авторами

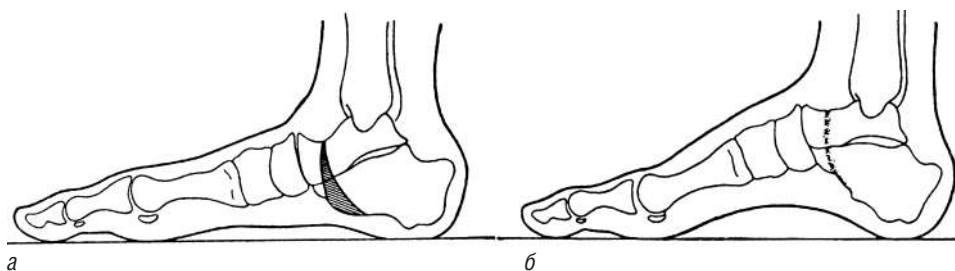


Рис. 22.14. Схема резекции стопы по М.И. Куслику: *а* — серповидный клин; *б* — положение после коррекции

в разное время предложены были следующие операции: по Т.С. Зацепину, лигаментокапсулотомия по В.А. Штурму, подкожная ахиллотомия по Байеру, фибротомия по Ульзибату, операции по Мак-Кею, Цинциннати, при тяжелых формах косолапости серповидная резекция костей стопы по М.И. Куслику (рис. 22.14).

В 1990-е годы в США, Европе и многих развивающихся странах получил широкое распространение метод лечения врожденной косолапости, предложенный Понсети. Сущность метода состоит в биомеханически обоснованной этапной смене гипсовых повязок, выполняемых по строгому алгоритму 1 раз в 5 сут, через 5–7 этапов гипсования — подкожная тенотомия ахиллова сухожилия с последующей гипсовой повязкой на 3 нед. После снятия последней гипсовой повязки используют специальные брейсы с разведением и разгибанием стоп в течение 3 мес, затем до 3–4-летнего возраста ребенка брейсы накладываются на время дневного и ночного сна. В дальнейшем до окончания роста ноги ребенка рекомендуется ношение специальной ортопедической обуви и прохождение курсов реабилитации.

Важно устранить дисбаланс между малоберцовой и большеберцовой группами мышц и нормализовать биомеханику ходьбы. С этой целью широко применяются методы физиотерапевтического лечения, ЛФК, массаж, функциональное биоуправление с помощью биологической обратной связи, плавание.

Рекомендуются тепловые процедуры (парафиновые, озокеритовые, грязевые аппликации) по 20 мин ежедневно или через день (15 на курс). Используется также метод электростимуляции разгибателей стопы и малоберцовых мышц по 10–15 мин (10–15 на курс).

Физические упражнения выполняются в разгрузке (сидя, лежа), в воде, в ходьбе по следовым дорожкам ежедневно. Упражнения следует сочетать с курсами массажа. Назначают дифференцированный массаж — расслабляющий на заднюю группу мышц голени и тонизирующий на разгибательную и малоберцовую группы мышц (15 сеансов), повторяют курсы массажа через 2–3 мес. Хороший результат дают в сочетании с массажем и гимнастикой плавание брассом и занятия на приборах биологической обратной связи.

Ношение ортопедической обуви и диспансерное наблюдение должны проводиться до завершения роста ребенка.

ВРОЖДЕННАЯ МЫШЕЧНАЯ КРИВОШЕЯ

Врожденная мышечная кривошея характеризуется стойким укорочением грудино-ключично-сосцевидной мышцы, сопровождающимся наклоном головы, ограничением подвижности шейного отдела позвоночника, а в тяжелых случаях — деформацией черепа и позвоночника. Врожденная мышечная кривошея занимает второе место после врожденного вывиха бедра среди врожденных заболеваний опорно-двигательного аппарата у детей, частота распространения — около 3 человек на 1000 родившихся, чаще болеют девочки.

Этиология. Факторами риска развития кривошеи являются: роды в ягодичном, ножном или поперечном предлежании, тяжело протекавшие роды, обвитие шеи пуповиной, крупный по массе плод, наследственная предрасположенность, множественные пороки развития опорно-двигательного аппарата, врожденное недоразвитие тазобедренных суставов.

- ▶ Теория травматического повреждения — кривошея является следствием повреждения грудино-ключично-сосцевидной мышцы в родах у детей с ягодичным предлежанием, при тяжелых родах, сопровождающихся переломом ключицы, парезом плечевого сплетения, при кесаревом сечении и пр.
- ▶ Теория порочного развития плода — кривошея нередко сочетается с другими пороками развития, так называемым врожденным вывихом бедра (40%). Во время беременности возможно неправильное положение головы плода, давление плеча, обвитие шеи пуповиной и пр.
- ▶ Инфекционный миозит — внутриутробно в мышцу проникают микробы с последующим развитием инфекционного миозита, во время родов укороченная мышца травмируется, и в области разрыва формируется гематома, которая замещается фиброзной тканью.
- ▶ Длительное наклонное положение головы в полости матки — при узкой полости матки, амниотических перетяжках голова плода длительное время находится в вынужденном положении, что приводит к укорочению мышцы и травме в родах.

Патогенез. В грудино-ключично-сосцевидных мышцах при врожденной мышечной кривошее происходят дистрофические, атрофические и некробиотические процессы. Постепенно мышечные волокна замещаются соедини-

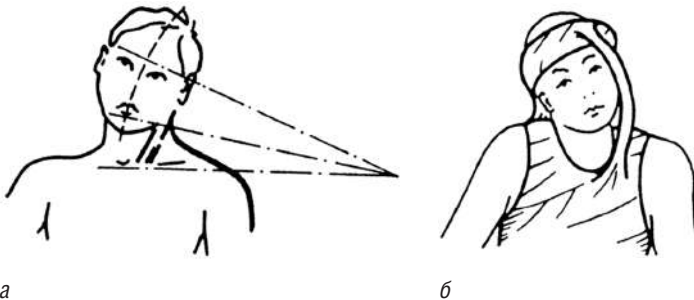


Рис. 22.15. Левосторонняя мышечная кривошея до (а) и в процессе (б) коррекции

тельной тканью разной степени зрелости. Вследствие этого мышца укорачивается и теряет свои функциональные способности.

Клиническая картина. В зависимости от сроков появления клинической картины врожденной мышечной кривошеи принято различать две ее формы: раннюю и позднюю. При ранней форме с первых дней жизни ребенка обнаруживается укорочение грудино-ключично-сосцевидной мышцы. При поздней форме в начале третьей недели жизни у больных в средней части мышцы появляется плотной консистенции утолщение, которое увеличивается до 4–6 нед, при этом появляются наклон и поворот головы (рис. 22.15).

Основные клинические проявления врожденной мышечной кривошеи:

- ▶ асимметрия лицевой и мозговой частей черепа — лицевая часть развивается преимущественно в ширину, замедлен рост костей в вертикальном направлении на стороне наклона по закону Гютера–Фолькманна; затылок скошен на здоровой стороне, так как эта часть черепа больше нагружается, когда ребенок лежит;
- ▶ неправильное положение головы ребенка, она наклонена в больную сторону и повернута в противоположную;
- ▶ ограничение подвижности шейного отдела позвоночника, сколиотическое искривление.

Дифференциальная диагностика. Неправильное положение головы и шеи может быть вызвано не только врожденной мышечной кривошеей, но и другими заболеваниями и нарушениями, например:

- ▶ кривошея при врожденных крыловидных складках шеи, аномалиях развития трапециевидной мышцы и мышцы, поднимающей лопатку;
- ▶ дерматогенная кривошея после обширных повреждений кожи (ожогов, воспалительных процессов);
- ▶ миогенная кривошея вследствие хронических воспалительных процессов грудино-ключично-сосцевидной мышцы;
- ▶ остеогенная кривошея — внутриутробное формирование шейных ребер, болезнь Клиппеля–Фейля;
- ▶ кривошея вследствие травмы и заболеваний шейного отдела позвоночника (переломы, опухоли, остеомиелит, туберкулез);
- ▶ паралитическая кривошея — при одностороннем парезе или параличе мышц шеи, при спастических параличах, полиомиелите;
- ▶ компенсаторная кривошея при заболеваниях внутреннего уха и глаз.

Консервативное лечение. Чем раньше начато консервативное лечение, тем оно более эффективно. Лечение должно быть функциональным, щадящим и длительным. Особенное значение имеет «лечение положением» в домашних условиях. Для пассивной коррекции измененной мышцы ребенка укладывают здоровой половиной шеи к стене. При кормлении ребенка, ношении его на руках необходимо следить, чтобы голова была наклонена в сторону неизменной мышцы и повернута в противоположную сторону. Когда ребенок укладывается на спину, между плечом и головой размещается валик или мешочек с песком для противодействия наклону. Можно применять укладку по Козловскому, фиксируя двумя мешочками с песком туловище, а третьим — голову в центральном положении. Игрушки в коляске и кровати надо размещать так, чтобы они

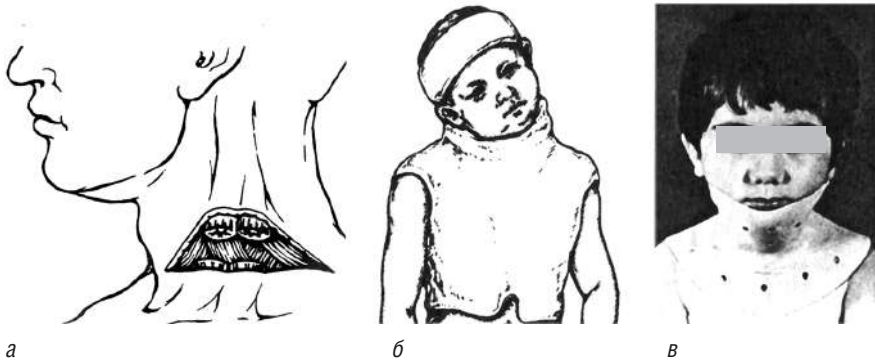


Рис. 22.16. Операция при мышечной кривошее по С.Т. Зацепину (а), фиксация головы после операции гипсовой повязкой (б) и головодержателем (в)

находились с больной стороны. После 4 мес жизни ребенка рекомендуется использовать съемный ватно-картонный воротник Штурма.

В амбулаторных условиях лечение врожденной мышечной кривошеи проводят курсами с применением физиотерапии, гимнастики и массажа.

С целью улучшения кровообращения грудино-ключично-сосцевидной мышцы назначают парафиновые аппликации ежедневно или через день. Для рассасывания рубцовой ткани в мышце применяют электрофорез с гиалуронидазой (Лидазой*) или калия йодидом. Курсы физиотерапевтического лечения следует повторять от 2 до 4 раз в год в зависимости от степени тяжести кривошеи.

Редрессирующие упражнения направлены на коррекцию положения головы. Важно избегать грубых насильственных движений. При фиксированном плечевом поясе выполняется поворот головы в больную сторону и наклон в здоровую. Повторять упражнения от 20 до 40 раз.

Массаж начинают со здоровой стороны, затем следует переходить на больную. Со здоровой стороны применяются стимулирующие приемы массажа, а с больной — расслабляющие. Кроме массажа грудино-ключично-сосцевидной мышцы проводится массаж воротниковой зоны.

Хирургическое лечение показано, когда консервативные методы лечения исчерпывают свои возможности и не дают значимых клинических результатов. Оперативное лечение назначают в возрасте 2–3 лет. Все методы хирургического вмешательства можно разделить на три группы:

- 1) методы, основанные на пересечении укороченной грудино-ключично-сосцевидной мышцы (по С.Т. Зацепину, по Ланге, рис. 22.16);
- 2) методы пластического удлинения за счет мышцы или за счет пластического материала [по Фодерлю (Foderl)];
- 3) комбинированные методы, объединяющие первую и вторую группы хирургических вмешательств: при первой группе методов используется открытая миотомия, при второй — пластическое удлинение мышцы за счет пересечения ножек кивательной мышцы на разном уровне и создания одной более длинной стеральной порции.

Основными задачами послеоперационного периода являются сохранение достигнутой гиперкоррекции головы и шеи, профилактика рубцовых измене-

ний, устранение мышечного дисбаланса, выработка правильного стереотипа положения головы. Диспансерное наблюдение за больными осуществляется до окончания их роста.

АМНИОТИЧЕСКИЕ ПЕРЕТЯЖКИ

Амниотические перетяжки (тяжи Симонара, амниотические сращения) — это врожденные нитевидные вдавления на протяжении сегментов конечностей или пальцев. Они возникают в результате образования тяжей и перемычек между стенками амниона в раннем периоде беременности. Эти тяжи могут проходить через полость плодного пузыря, а также опутывать, связывать или нарушать тело плода или пуповину, что приводит к порокам развития. Если в результате возникновения амниотических тяжей появляются нарушения развития плода, говорят о синдроме амниотических перетяжек.

Этиология и патогенез. Существует несколько теорий появления амниотических перетяжек.

В соответствии с первой из них при частичном прорыве амниотического пузыря (при сохранении его внешней оболочки) в начале беременности образующиеся волокнистые нити начинают перемещаться в амниотической жидкости и могут опутывать какие-то выступающие части плода. Когда плод растет, а нити не увеличиваются, возникают вдавления на его теле и нарушения кровотока. Опутывание плода амниотическими тяжами приводит к нарушениям кровотока в соответствующих частях его тела, в результате чего могут возникать разные по степени тяжести последствия: отек или застой лимфы, приводящие в крайних случаях к некрозу тканей; кольцевые вдавления пальцев и конечностей, врожденная косолапость, сращения пальцев рук или ног, врожденные отсутствия частей конечностей и др.

Другая теория рассматривает в качестве причины появления перетяжек нарушение кровообращения в конечностях эмбриона. В качестве других возможных причин рассматриваются внутриматочные инфекции, травмы половых органов, эндометрит, маловодие и другие заболевания.

Клиническая картина. На коже различных частей конечностей выявляются циркулярные борозды различной глубины (вплоть до кости). Чаще амниотические перетяжки встречаются на голени, предплечье, кисти. Они бывают поверхностными и глубокими. Чем глубже перетяжка, тем тяжелее изменения, расположенные дистальнее нее, которые выражаются в расстройстве кровообращения, лимфотока и нередко приводят к омертвлению дистального сегмента, вплоть до полной ампутации. Возможно также сочетание амниотической перетяжки с врожденной косолапостью.

Лечение. Поверхностные перетяжки не требуют лечения. Если же перетяжки глубокие и имеется отечность конечности, показано раннее оперативное лечение на первом году жизни. Существуют два варианта оперативного пособия:

- 1) циркулярное иссечение перетяжки с последующим сближением краев раны;
- 2) после циркулярного иссечения малоподвижной и рубцово-измененной кожи, рассечения фасции и освобождения от рубцов сосудов и нервов дефект кожи закрывают с помощью встречных треугольных лоскутов.

ДИСПЛАСТИЧЕСКИЕ ЗАБОЛЕВАНИЯ КОСТЕЙ

Физарные дисплазии представляют собой группу заболеваний, при которых происходит нарушение хондрогенеза в зоне физарного росткового хряща (обеспечивающего рост в длину всех трубчатых костей), в то время как другие источники энхондрального и периостального окостенения остаются интактными или вовлекаются в патологический процесс вторично. К ним относятся экзостозная хондродисплазия, болезнь Блаунта, поражающая только нижние конечности, болезнь Маделунга, поражающая только верхние конечности, ахондроплазия, при которой поражаются проксимальный отдел плечевой кости, дистальный отдел бедра и голени, формируется изодактилия (одинаковая длина всех пальцев), происходит деформация лицевого и мозгового черепа.

Экзостозная хондродисплазия наблюдается в 27% всех случаев опухолей. Это порок развития эпифизарного хряща в виде разрастания метафизарной части кости. Впервые описал костно-хрящевые экзостозы как костные опухоли К. Гален во II в. 30 ноября 1899 г. на заседании Лионского общества хирургов Л. Оллье (L.L.X.E. Ollier) сделал доклад о множественных костно-хрящевых экзостозах.

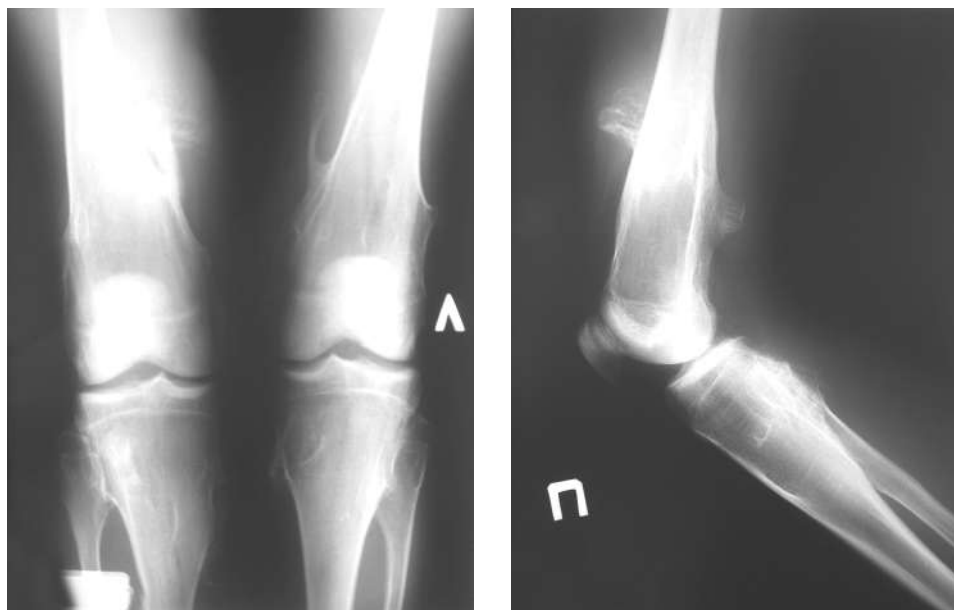
Клиническая картина. При экзостозной хондроплазии происходит дезориентация костных балок, вследствие которой образуются солитарные (единичные) или множественные костные выросты — экзостозы в разных частях скелета, связанные с хрящевой ростковой пластинкой (рис. 22.17). Экзостозы представляют собой образования костной плотности, резко отграниченные от мягких тканей, неподвижные и твердые на ощупь. Их размеры варьируют от горошины до крупного яблока, при этом кожа не поражена и безболезненна, общее состояние больного не изменено. Большинство экзостозов растут до наступления синостоза эпифиза с метафизом, то есть до окончания роста скелета. Обычно костно-хрящевые экзостозы в начале развития располагаются вблизи эпифизарно-хрящевой пластинки со стороны метафиза. У детей старшего возраста они располагаются ближе к диафизу. По отдаленности экзостоза от эпифиза кости судят о давности его появления. Экзостозы при одиночных поражениях имеют плотное основание, а при множественной форме их ножка порозна.

Различают три степени экзостозной хондроплазии:

- ▶ I степень — неосложненные экзостозы;
- ▶ II степень — пролиферирующие экзостозы;
- ▶ III степень — озлокачествленные экзостозы.

Лечение больных с экзостозной хондродисплазией II и III степени только оперативное и должно проводиться по всем правилам абластики. Выполняют сбивание экзостоза долотом у основания его ножки с надкостницей и хрящевым чехлом.

Мраморная болезнь. Врожденная мраморная болезнь является следствием патологии развития мезенхимы, ведущей к нарушению процесса окостенения костей и избыточному развитию их компактного вещества. При этом возникает дисбаланс развития костной и кроветворной тканей за счет атрофии костно-мозговой ткани и гиперостоза большинства костей. Впервые это заболевание



а

б

Рис. 22.17. Экзостозная хондродисплазия бедренной и большеберцовой костей. Рентгенограммы: а — в прямой проекции; б — в боковой проекции

было описано в 1907 г. Г. Альберсом-Шёнбергом (H. Albers-Schönberg). Известны его семейные формы, обычно оно начинается с рождения и диагностируется в раннем детском возрасте, хотя нередко выявляется и у взрослых.

Клиническая картина. Для мраморной болезни характерна триада симптомов: генерализованный склероз кости, хроническая гипохромная анемия и патологические переломы костей. Для заболевания также свойственны повышенная утомляемость, боль в конечностях, иногда возникают деформации костей. Одновременно у детей появляются признаки гидроцефалии и атрофии зрительного нерва. Вследствие нарушения эндостального компонента остеобластического процесса в кости и резкого уменьшения губчатого вещества на рентгенограмме скелета определяется более выраженный склероз метафизов трубчатых костей по сравнению с диафизом. Ребра, ключицы, тазовые кости резко склерозированы. Кости мозгового и лицевого черепа уплотнены. Диплоическое вещество отсутствует, нет пневматизации сосцевидных отростков.

Мраморной болезнью болеют в основном дети. Взрослые составляют примерно 28% общего числа больных, и клинические симптомы более чем у 45% из них отсутствуют. У взрослых выявляются патологические переломы, утолщения и деформации костей, нередко возникает остеомиелит. Рентгенологически обнаруживают системный остеосклероз. В ряде случаев у таких больных увеличиваются печень и селезенка, выявляется полиморфный тип кроветворения.

Лечение мраморной болезни симптоматическое. При возникновении патологических переломов их лечат по общим правилам.