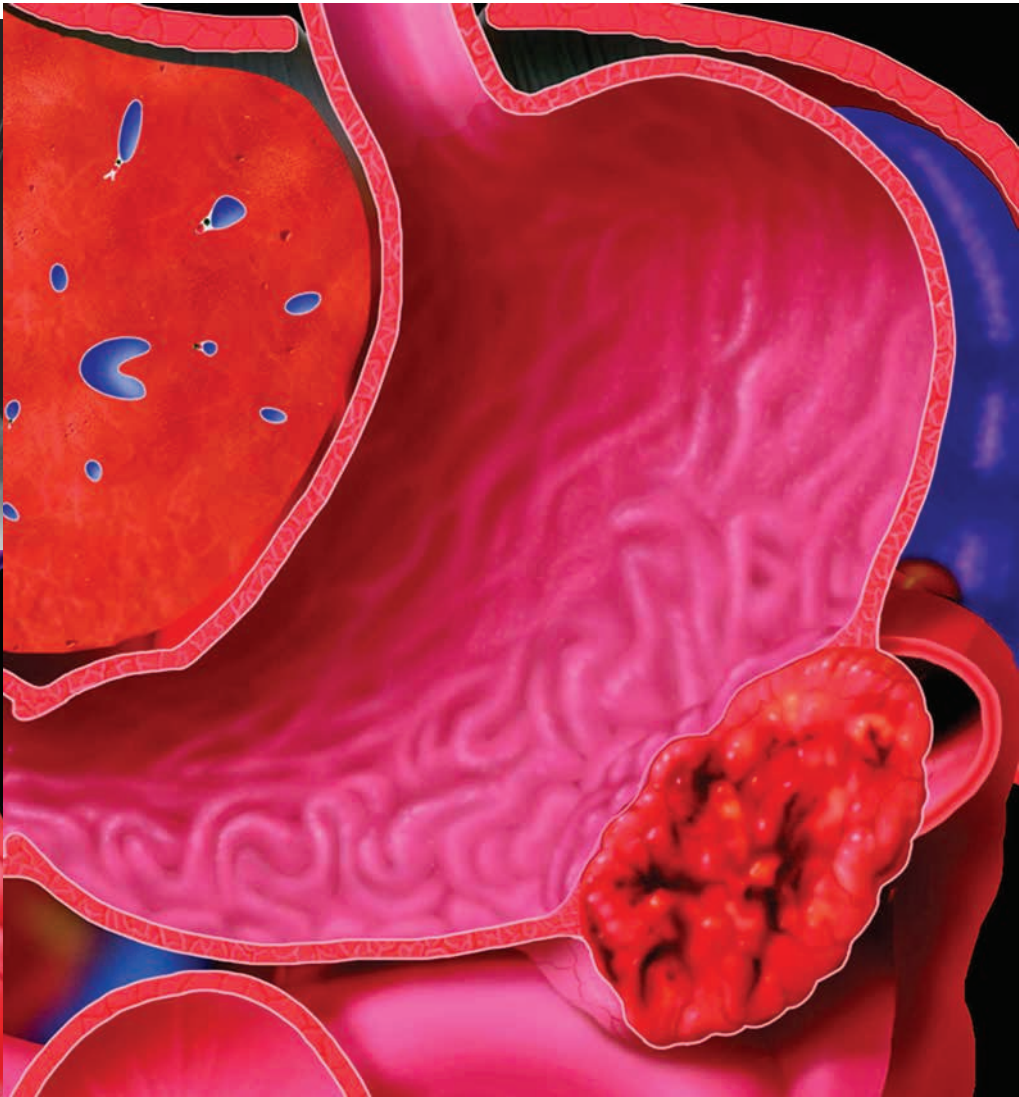
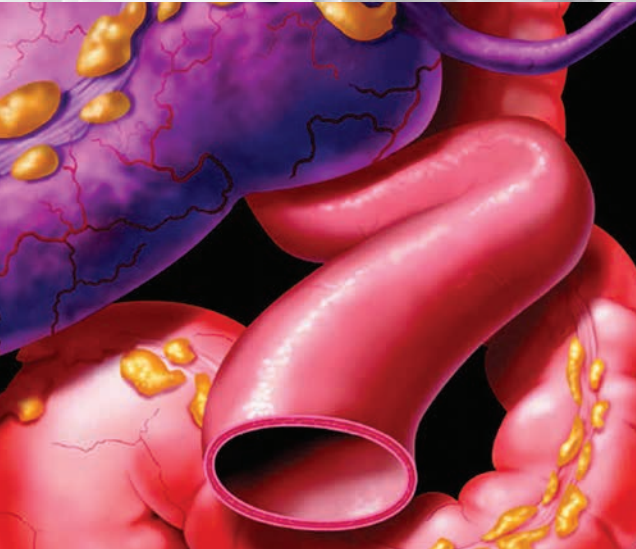
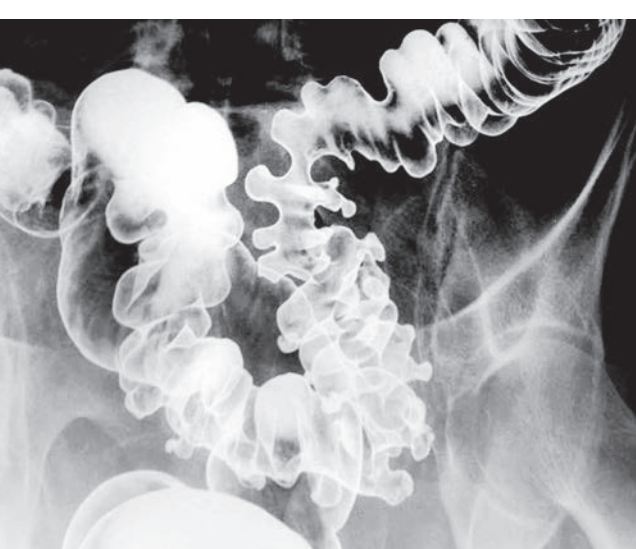*Лучевая диагностика*

# Органы брюшной ПОЛОСТИ

*Diagnostic Imaging*

# Gastrointestinal



**Michael P. Federle, MD**

Professor and Associate Chair for Education  
Department of Radiology  
Stanford University Medical Center  
Stanford, California

**Siva P. Raman, MD**

Assistant Professor of Radiology  
Johns Hopkins University School of Medicine  
Baltimore, Maryland

*Лучевая диагностика*

# Органы брюшной полости

**Майкл П. Федерле  
Шива П. Раман**

Перевод с английского  
**В. Н. Вишняков**



Москва, 2019

УДК 616-073.75+616.3  
ББК 53.6+54.1  
Ф32

**Федерле, Майкл П. и Раман, Шива П.**

Ф32 Лучевая диагностика. Органы брюшной полости / М.П. Федерле, Ш.П. Раман и др.; перев. с англ. – М.: Издательство Панфилова, 2019. – 1088 с.: илл.  
ISBN 978-5-91839-101-3

Книга посвящена вопросам лучевой анатомии, технике визуализации и современным подходам к диагностике практически всех заболеваний органов брюшной полости. Издание содержит более 3500 высококачественных тщательно подобранных иллюстраций. В книге сохранен великолепный стиль изложения материала, характерный для всех изданий серии *Diagnostic Images*: выделение отдельных нозологических форм с их логической интеграцией в более широкие разделы. Компактный формат теста Amirsys позволил в наглядном и доступном виде отразить значительный объем наиболее важной для клинициста информации. Подробно рассматриваются вопросы лучевой диагностики заболеваний брюшины, брыжейки, брюшной стенки, пищевода, желудка, двенадцатиперстной кишки, тонкой кишки, толстой кишки, селезенки, печени, билиарной системы и поджелудочной железы, а также особенности лучевой визуализации при внутрибрюшных проявлениях системных заболеваний. Книга предназначена для специалистов по лучевой диагностике и гастроэнтерологов.

**УДК 616-073.75+616.3  
ББК 53.6+54.1**

#### **Предупреждение**

Современная медицина находится в процессе непрерывного развития, поэтому все данные, особенно для диагностики и лечения, соответствуют уровню научных знаний лишь на момент выхода книги из печати. Все аспекты диагностических рекомендаций были проработаны максимально тщательно. В свою очередь, читатели не должны пренебрегать прилагаемыми инструкциями и информацией в целях контроля, чтобы в сомнительных случаях обратиться за консультацией к специалисту. Читатель сам несет ответственность за любое диагностическое или терапевтическое применение. Зарегистрированные торговые знаки (защищенные торговые марки) в данном издании специально не оговаривались. Однако отсутствие соответствующей ссылки не дает оснований для вывода о свободном торговом наименовании. Каждый раздел данной книги защищен авторскими правами. Любое ее использование вне положений закона об авторском праве при отсутствии письменного согласия издательства недопустимо и наказуемо. Ни одна из частей данной книги не может быть воспроизведена в какой-либо форме без письменного разрешения издательства.

В соответствии с действующим законодательством Elsevier не несет ответственности за любой ущерб лицам и/или имуществу в результате фактического или предполагаемого использования материалов этого издания, нарушения прав интеллектуальной собственности или права на конфиденциальность, а также ненадлежащего применения или эксплуатации в результате халатности или иным образом при использовании идей, инструкций, описания процедур, средств или методов, содержащихся в этой книге.

This edition of *Diagnostic Imaging: Gastrointestinal 3<sup>rd</sup> edition* by **Michael P. Federle, MD, FACR and Siva P. Raman, MD** is published by arrangement with Elsevier Inc.

Это издание *Diagnostic Imaging: Gastrointestinal 3<sup>rd</sup> edition* by **Michael P. Federle, MD, FACR and Siva P. Raman, MD** публикуется на русском языке по соглашению с Elsevier Inc.

**Copyright © 2015 by Elsevier. All rights reserved.**  
ISBN 9780323377553.

© 2019 Перевод на русский язык, подготовка оригинал-макета, верстка, оформление  
ООО «Издательство Панфилова»

**ISBN 978-5-91839-101-3**

# Соавторы

## **Amir A. Borhani, MD**

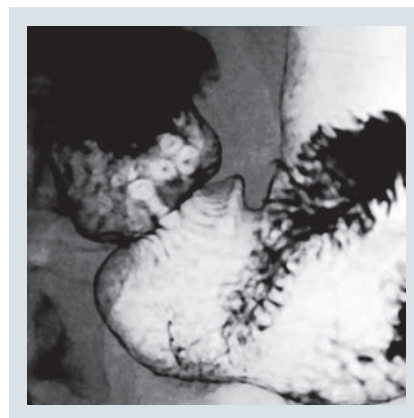
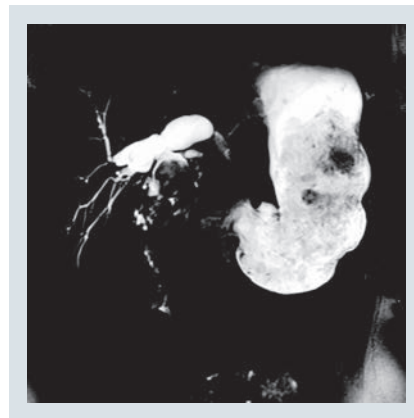
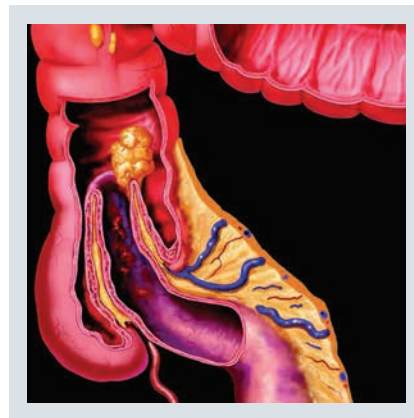
Assistant Professor of Radiology  
University of Pittsburgh School of Medicine  
Pittsburgh, Pennsylvania

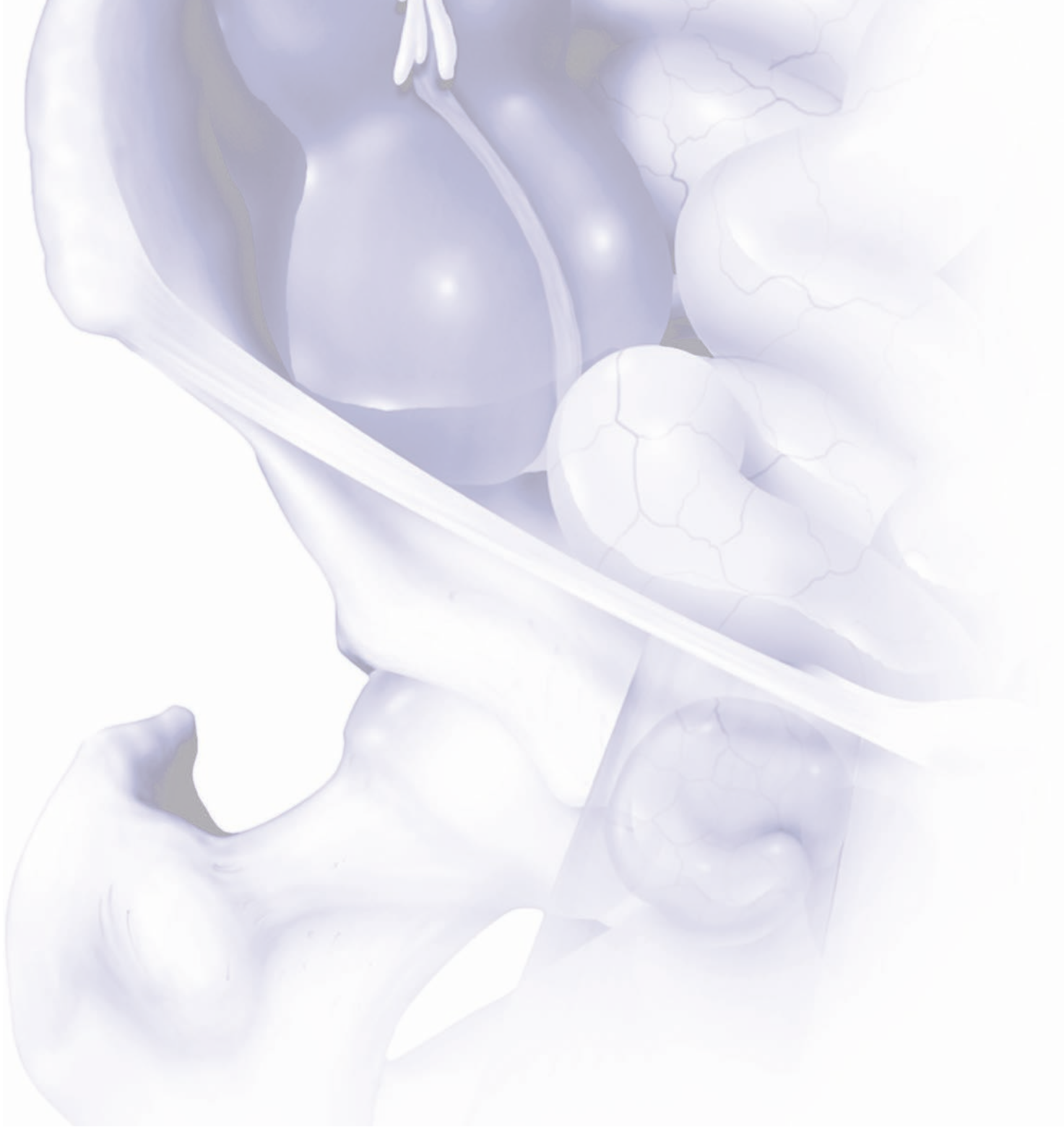## **Mitchell Tublin, MD**

Professor and Vice Chairman  
Chief of Abdominal Imaging  
Department of Radiology  
University of Pittsburgh School of Medicine  
Pittsburgh, Pennsylvania


## **R. Brooke Jeffrey, MD**

Professor and Vice Chairman  
Department of Radiology  
Stanford University School of Medicine  
Stanford, California





# Предисловие



Второе издание книги «*Лучевая диагностика. Органы брюшной полости*» стало существенным расширением первого издания, поскольку дополнительно включало в себя более 150 нозологических форм. Работая над представленным третьим изданием, мы поняли, что охватить все достижения в области визуализации патологических изменений органов брюшной полости и малого таза в рамках одного тома невозможно. Поэтому вопросы лучевой диагностики заболеваний органов брюшной полости мы решили осветить в этом издании, а исследования органов мочеполовой системы — в отдельной книге.

Текст по-прежнему написан в классическом формате Amirsys, что позволило нам как минимум в половину сократить объем, сохранив при этом удобство чтения. Также мы сохранили популярные разделы «Введение и обзор», изложенные в относительно свободном стиле, которые помогут читателям лучше разобраться в основных вопросах анатомии, технике визуализации и общих подходах к диагностике наиболее часто встречающихся и клинически значимых заболеваний органов брюшной полости.

Кроме того, в каждый раздел «Введение и обзор» был включен список наиболее значимых с точки зрения дифференциальной диагностики нозологических форм, чтобы читателю было проще определиться с этиологией, например, «объемного образования поджелудочной железы кистозного характера». Ссылки на конкретные главы, посвященные наиболее вероятным нозологическим формам, помогут специалистам быстрее и точнее установить диагноз.

Рентгеноскопия/рентгенография в эпоху КТ и эндоскопических методов исследования развивалась в основном в направлении до- и послеоперационной оценки состояния пациентов, перенесших хирургическое лечение. Таким образом, мы подчеркнули значение рентгенолога в расширении отбора пациентов для бариатрической хирургии, антирефлюксных вмешательств, резекции пищевода и кишечника и т. д.

Здесь приведено большое количество «классических», не нуждающихся в каких-либо дополнениях и изменениях, изображений второго издания. Однако все ссылки и текст были обновлены, чтобы ознакомить читателей с актуальными на момент издания книги в новой редакции материалами.

Быстрый выход в свет этого издания стал отчасти возможен благодаря разделению работы между двумя опытными и хорошо мотивированными авторами, подготовившими текст и изображения более чем к 200 главам. Мы надеемся, что это новое издание «*Лучевая диагностика. Органы брюшной полости*» займет достойное место в Вашей библиотеке после того, как Вы изучите его полностью!

## **Michael P. Federle, MD**

Professor and Associate Chair for Education  
Department of Radiology  
Stanford University Medical Center  
Stanford, California

## **Siva P. Raman, MD**

Assistant Professor of Radiology  
Johns Hopkins University School of Medicine  
Baltimore, Maryland

# Краткое содержание

**РАЗДЕЛ 1: Внутрибрюшные проявления системных заболеваний**

**РАЗДЕЛ 2: Брюшина, брыжейка и брюшная стенка**

**РАЗДЕЛ 3: Пищевод**

**РАЗДЕЛ 4: Желудок**

**РАЗДЕЛ 5: Двенадцатиперстная кишка**

**РАЗДЕЛ 6: Тонкая кишка**

**РАЗДЕЛ 7: Толстая кишка**

**РАЗДЕЛ 8: Селезенка**

**РАЗДЕЛ 9: Печень**

**РАЗДЕЛ 10: Билиарная система**

**РАЗДЕЛ 11: Поджелудочная железа**



# Содержание

## РАЗДЕЛ 1: ВНУТРИБРЮШНЫЕ ПРОЯВЛЕНИЯ СИСТЕМНЫХ ЗАБОЛЕВАНИЙ

### ВВЕДЕНИЕ И ОБЗОР

<b>Внутрибрюшные проявления системных заболеваний</b>	<b>4</b>
<i>Michael P. Federle, MD</i>	

### ИНФЕКЦИЯ

<b>ВИЧ/СПИД</b>	<b>8</b>
<i>Siva Raman, MD</i>	
<b>Туберкулез</b>	<b>12</b>
<i>Siva Raman, MD</i>	
<b>Мононуклеоз</b>	<b>16</b>
<i>Siva Raman, MD</i>	

### РАССТРОЙСТВА МЕТАБОЛИЗМА

<b>Муковисцидоз (кистозный фиброз)</b>	<b>18</b>
<i>Siva Raman, MD</i>	
<b>Серповидноклеточная анемия</b>	<b>22</b>
<i>Siva Raman, MD</i>	
<b>Амилоидоз</b>	<b>26</b>
<i>Siva Raman, MD</i>	
<b>Саркоидоз</b>	<b>28</b>
<i>Michael P. Federle, MD</i>	

### ЗАБОЛЕВАНИЯ СОСУДОВ

<b>Системная гипотензия</b>	<b>34</b>
<i>Siva Raman, MD и Michael P. Federle, MD</i>	
<b>Обструкция верхней полой вены</b>	<b>36</b>
<i>Siva Raman, MD</i>	
<b>Васкулиты</b>	<b>38</b>
<i>Siva Raman, MD</i>	

### ТРАВМА

<b>Инородные тела</b>	<b>42</b>
<i>Siva Raman, MD</i>	
<b>Баротравма</b>	<b>48</b>
<i>Siva Raman, MD и Amir A. Borhani, MD</i>	

### ТРАНСПЛАНТАЦИЯ

<b>Посттрансплантационное лимфопролиферативное заболевание</b>	<b>50</b>
<i>Siva Raman, MD</i>	

### ЗЛОКАЧЕСТВЕННЫЕ ОПУХОЛИ

<b>Лейкемия и лимфома</b>	<b>54</b>
<i>Siva Raman, MD</i>	

<b>Метастатическая меланома</b>	<b>58</b>
<i>Siva Raman, MD</i>	
<b>Саркома Капоши</b>	<b>62</b>
<i>Siva Raman, MD и Michael P. Federle, MD</i>	

## РАЗДЕЛ 2: БРЮШИНА, БРЫЖЕЙКА И БРЮШНАЯ СТЕНКА

### ВВЕДЕНИЕ И ОБЗОР

<b>Подходы к визуализации брюшины, брыжейки и брюшной стенки</b>	<b>66</b>
<i>Michael P. Federle, MD</i>	

### ИНФЕКЦИЯ

<b>Внутрибрюшной абсцесс</b>	<b>72</b>
<i>Siva Raman, MD</i>	

### ВОСПАЛИТЕЛЬНЫЕ ЗАБОЛЕВАНИЯ

<b>Перитонит</b>	<b>76</b>
<i>Siva Raman, MD</i>	
<b>Склерозирующий мезентерит</b>	<b>80</b>
<i>Siva Raman, MD</i>	

### ДЕГЕНЕРАТИВНЫЕ ЗАБОЛЕВАНИЯ

<b>Асцит</b>	<b>84</b>
<i>Siva Raman, MD</i>	
<b>Инфаркт сальника</b>	<b>88</b>
<i>Siva Raman, MD</i>	

### НАРУЖНЫЕ ГРЫЖИ

<b>Паховая грыжа</b>	<b>92</b>
<i>Siva Raman, MD</i>	
<b>Бедренная грыжа</b>	<b>96</b>
<i>Siva Raman, MD</i>	
<b>Запирательная грыжа</b>	<b>98</b>
<i>Siva Raman, MD и Michael P. Federle, MD</i>	
<b>Вентральная грыжа</b>	<b>100</b>
<i>Siva Raman, MD</i>	
<b>Грыжа спигелиевой линии</b>	<b>101</b>
<i>Siva Raman, MD</i>	
<b>Поясничная грыжа</b>	<b>102</b>
<i>Siva Raman, MD и Amir A. Borhani, MD</i>	
<b>Пупочная грыжа</b>	<b>103</b>
<i>Siva Raman, MD и Amir A. Borhani, MD</i>	

### ВНУТРЕННИЕ ГРЫЖИ

<b>Парадуоденальная грыжа</b>	<b>104</b>
<i>Siva Raman, MD</i>	
<b>Чрезбрыжеечная послеоперационная грыжа</b>	<b>108</b>
<i>Siva Raman, MD</i>	

# Содержание

<b>Грыжа Бохдалека</b>	<b>112</b>		
<i>Siva Raman, MD</i>			
<b>Грыжа Морганьи</b>	<b>113</b>		
<i>Siva Raman, MD</i>			
<b>НАРУШЕНИЕ ВЕНОЗНОГО КРОВотоКА</b>			
<b>Портальная гипертензия и варикозное расширение вен</b>	<b>114</b>		
<i>Siva Raman, MD</i>			
<b>ТРАВМА</b>			
<b>Травматическая грыжа брюшной стенки</b>	<b>118</b>		
<i>Siva Raman, MD</i>			
<b>Травматический разрыв диафрагмы</b>	<b>120</b>		
<i>Siva Raman, MD</i>			
<b>ПОСЛЕОПЕРАЦИОННЫЕ ИЗМЕНЕНИЯ</b>			
<b>Состояние после оперативного вмешательства на органах брюшной полости</b>	<b>124</b>		
<i>Siva Raman, MD</i>			
<b>Изменения в местах выполнения разрезов и инъекций</b>	<b>126</b>		
<i>Siva Raman, MD</i>			
<b>Перитонеальная инклюзионная киста</b>	<b>130</b>		
<i>Siva Raman, MD</i>			
<b>ДОБРОКАЧЕСТВЕННЫЕ ОПУХОЛИ</b>			
<b>Лимфангиома (киста брыжейки)</b>	<b>132</b>		
<i>Siva Raman, MD</i>			
<b>Десмоидная опухоль</b>	<b>136</b>		
<i>Siva Raman, MD</i>			
<b>ЗЛОКАЧЕСТВЕННЫЕ ОПУХОЛИ</b>			
<b>Мезотелиома брюшины</b>	<b>140</b>		
<i>Siva Raman, MD и Michael P. Federle, MD</i>			
<b>Метастазы по брюшине</b>	<b>144</b>		
<i>Siva Raman, MD</i>			
<b>Псевдомиксома брюшины</b>	<b>148</b>		
<i>Siva Raman, MD</i>			
<b>ДРУГИЕ ЗАБОЛЕВАНИЯ</b>			
<b>Эвентрация и паралич диафрагмы</b>	<b>152</b>		
<i>Siva Raman, MD</i>			
<b>Викарная экскреция</b>	<b>153</b>		
<i>Siva Raman, MD и Michael P. Federle, MD</i>			
<b>РАЗДЕЛ 3: ПИЩЕВОД</b>			
<b>ВВЕДЕНИЕ И ОБЗОР</b>			
<b>Подходы к визуализации пищевода</b>	<b>156</b>		
<i>Michael P. Federle, MD</i>			
<b>ИНФЕКЦИЯ</b>			
<b>Кандидозный эзофагит</b>	<b>162</b>		
<i>Michael P. Federle, MD</i>			
<b>Вирусный эзофагит</b>	<b>164</b>		
<i>Michael P. Federle, MD</i>			
<b>Болезнь Шагаса</b>	<b>165</b>		
<i>Michael P. Federle, MD</i>			
<b>ВОСПАЛИТЕЛЬНЫЕ ЗАБОЛЕВАНИЯ</b>			
<b>Рефлюкс-эзофагит</b>	<b>166</b>		
<i>Michael P. Federle, MD</i>			
<b>Пищевод Барретта</b>	<b>170</b>		
<i>Michael P. Federle, MD</i>			
<b>Эзофагит в результате химического воздействия</b>	<b>172</b>		
<i>Michael P. Federle, MD</i>			
<b>Лекарственно-индуцированный эзофагит</b>	<b>174</b>		
<i>Michael P. Federle, MD</i>			
<b>Лучевой эзофагит</b>	<b>175</b>		
<i>Michael P. Federle, MD</i>			
<b>Эозинофильный гастроэнтерит и эзофагит</b>	<b>176</b>		
<i>Michael P. Federle, MD</i>			
<b>Эпидермолиз и пемфигоид</b>	<b>177</b>		
<i>Michael P. Federle, MD</i>			
<b>ДЕГЕНЕРАТИВНЫЕ ЗАБОЛЕВАНИЯ</b>			
<b>Мембраны пищевода</b>	<b>178</b>		
<i>Michael P. Federle, MD</i>			
<b>Перстневидно-глочная ахалазия</b>	<b>179</b>		
<i>Michael P. Federle, MD</i>			
<b>Ахалазия кардиального отдела</b>	<b>180</b>		
<i>Michael P. Federle, MD</i>			
<b>Дискинезии пищевода</b>	<b>184</b>		
<i>Michael P. Federle, MD</i>			
<b>Поражение пищевода при склеродермии</b>	<b>188</b>		
<i>Michael P. Federle, MD</i>			
<b>Кольцо Шацкого</b>	<b>192</b>		
<i>Michael P. Federle, MD</i>			
<b>Грыжа пищеводного отверстия диафрагмы</b>	<b>194</b>		
<i>Michael P. Federle, MD</i>			
<b>НАРУШЕНИЕ ВЕНОЗНОГО КРОВотоКА</b>			
<b>Варикозное расширение вен пищевода</b>	<b>198</b>		
<i>Michael P. Federle, MD</i>			
<b>ДИВЕРТИКУЛЫ ПИЩЕВОДА</b>			
<b>Дивертикул Ценкера</b>	<b>202</b>		
<i>Michael P. Federle, MD</i>			
<b>Интрамуральный псеводивертикулез</b>	<b>206</b>		
<i>Michael P. Federle, MD</i>			
<b>Тракционный дивертикул</b>	<b>208</b>		
<i>Michael P. Federle, MD</i>			
<b>Пульсионный дивертикул</b>	<b>209</b>		
<i>Michael P. Federle, MD</i>			
<b>ТРАВМА</b>			
<b>Инородное тело пищевода</b>	<b>210</b>		
<i>Michael P. Federle, MD</i>			
<b>Перфорация пищевода</b>	<b>212</b>		
<i>Michael P. Federle, MD</i>			
<b>Синдром Бурхаве</b>	<b>216</b>		
<i>Michael P. Federle, MD</i>			
<b>СОСТОЯНИЯ, СВЯЗАННЫЕ С ХИРУРГИЧЕСКИМ ЛЕЧЕНИЕМ</b>			
<b>Эзофагэктомия Айвора Льюиса и другие способы резекции пищевода</b>	<b>218</b>		
<i>Michael P. Federle, MD</i>			

# Содержание

## ДОБРОКАЧЕСТВЕННЫЕ ОПУХОЛИ

- Доброкачественные опухоли стенки пищевода** 224  
*Michael P. Federle, MD*
- Фиброваскулярный полип** 226  
*Michael P. Federle, MD*
- Воспалительный полип пищевода** 227  
*Michael P. Federle, MD и Amir A. Borhani, MD*

## ЗЛОКАЧЕСТВЕННЫЕ ОПУХОЛИ

- Рак пищевода** 228  
*Michael P. Federle, MD*
- Метастазы в стенке пищевода и лимфома** 232  
*Michael P. Federle, MD*

## РАЗДЕЛ 4: ЖЕЛУДОК

### ВВЕДЕНИЕ И ОБЗОР

- Подходы к визуализации желудка** 236  
*Michael P. Federle, MD*

### ВРОЖДЕННЫЕ ЗАБОЛЕВАНИЯ

- Дивертикул желудка** 242  
*Michael P. Federle, MD*

### ВОСПАЛИТЕЛЬНЫЕ ЗАБОЛЕВАНИЯ

- Гастрит** 244  
*Michael P. Federle, MD*
- Язва желудка** 248  
*Michael P. Federle, MD*
- Синдром Золлингера–Эллисона** 252  
*Michael P. Federle, MD*
- Болезнь Менетрие** 256  
*Michael P. Federle, MD*
- Химический ожог желудка и двенадцатиперстной кишки** 258  
*Michael P. Federle, MD*

### ДЕГЕНЕРАТИВНЫЕ ЗАБОЛЕВАНИЯ

- Гастропарез** 259  
*Michael P. Federle, MD*
- Безоар желудка** 260  
*Michael P. Federle, MD*
- Заворот желудка** 262  
*Michael P. Federle, MD*

### ОСЛОЖНЕНИЯ ЛЕЧЕНИЯ

- Ятрогенное повреждение зондами для искусственного кормления** 268  
*Michael P. Federle, MD*
- Резекция желудка по Бильроту** 270  
*Michael P. Federle, MD*
- Осложнения фундопликации** 274  
*Michael P. Federle, MD*
- Лучевая диагностика в бариатрической хирургии** 280  
*Michael P. Federle, MD*

## ДОБРОКАЧЕСТВЕННЫЕ ОПУХОЛИ

- Полипы желудка** 286  
*Michael P. Federle, MD*
- Интрамуральные доброкачественные опухоли желудка** 290  
*Michael P. Federle, MD*

## ЗЛОКАЧЕСТВЕННЫЕ ОПУХОЛИ

- ГИСО желудка** 294  
*Michael P. Federle, MD и R. Brooke Jeffrey, MD*
- Рак желудка** 298  
*Michael P. Federle, MD*
- Метастазы в стенке желудка и лимфома** 304  
*Michael P. Federle, MD*

## РАЗДЕЛ 5: ДВЕНАДЦАТИПЕРСТНАЯ КИШКА

### ВВЕДЕНИЕ И ОБЗОР

- Подходы к визуализации двенадцатиперстной кишки** 310  
*Michael P. Federle, MD*

### ВАРИАНТЫ НОРМЫ И АРТЕФАКТЫ

- Псевдоопухоль изгиба двенадцатиперстной кишки** 314  
*Michael P. Federle, MD*

### ВРОЖДЕННЫЕ ЗАБОЛЕВАНИЯ

- Дивертикул двенадцатиперстной кишки** 315  
*Michael P. Federle, MD*

### ВОСПАЛИТЕЛЬНЫЕ ЗАБОЛЕВАНИЯ

- Дуоденит** 316  
*Michael P. Federle, MD*
- Язва двенадцатиперстной кишки** 318  
*Michael P. Federle, MD*
- Гиперплазия бруннеровых желез** 322  
*Michael P. Federle, MD и Amir A. Borhani, MD*

### СОСУДИСТЫЕ РАССТРОЙСТВА

- Синдром верхней брыжеечной артерии** 324  
*Michael P. Federle, MD и Amir A. Borhani, MD*

### ТРАВМА

- Повреждения желудка и двенадцатиперстной кишки** 326  
*Michael P. Federle, MD*

### ОСЛОЖНЕНИЯ ЛЕЧЕНИЯ

- Аорто–энтеральная фистула** 328  
*Michael P. Federle, MD и R. Brooke Jeffrey, MD*

## ДОБРОКАЧЕСТВЕННЫЕ ОПУХОЛИ

- Полипы двенадцатиперстной кишки** 330  
*Michael P. Federle, MD*

# Содержание

<b>ЗЛОКАЧЕСТВЕННЫЕ ОПУХОЛИ</b>			
<b>Рак двенадцатиперстной кишки</b>	<b>334</b>		
<i>Michael P. Federle, MD</i>			
<b>Метастазы в стенке двенадцатиперстной кишки и лимфома</b>	<b>338</b>		
<i>Michael P. Federle, MD и R. Brooke Jeffrey, MD</i>			
<b>РАЗДЕЛ 6: ТОНКАЯ КИШКА</b>			
<b>ВВЕДЕНИЕ И ОБЗОР</b>			
<b>Подходы к визуализации тонкой кишки</b>	<b>342</b>		
<i>Michael P. Federle, MD</i>			
<b>ВРОЖДЕННЫЕ ЗАБОЛЕВАНИЯ</b>			
<b>Мальротация</b>	<b>348</b>		
<i>Michael P. Federle, MD</i>			
<b>Дупликационная киста</b>	<b>350</b>		
<i>Michael P. Federle, MD</i>			
<b>Дивертикул тонкой кишки</b>	<b>351</b>		
<i>Michael P. Federle, MD и R. Brooke Jeffrey, MD</i>			
<b>Дивертикул Меккеля</b>	<b>352</b>		
<i>Michael P. Federle, MD</i>			
<b>ИНФЕКЦИИ</b>			
<b>Мезаденит и энтерит</b>	<b>356</b>		
<i>Michael P. Federle, MD</i>			
<b>Паразитарная инвазия кишечника</b>	<b>358</b>		
<i>Michael P. Federle, MD</i>			
<b>Оппортунистические кишечные инфекции</b>	<b>360</b>		
<i>Michael P. Federle, MD</i>			
<b>ВОСПАЛИТЕЛЬНЫЕ ЗАБОЛЕВАНИЯ</b>			
<b>Целиакия</b>	<b>364</b>		
<i>Michael P. Federle, MD</i>			
<b>Болезнь Уиппла</b>	<b>368</b>		
<i>Siva Raman, MD</i>			
<b>Мастоцитоз</b>	<b>369</b>		
<i>Michael P. Federle, MD</i>			
<b>Болезнь Крона</b>	<b>370</b>		
<i>Michael P. Federle, MD</i>			
<b>Склеродермия кишечника</b>	<b>376</b>		
<i>Michael P. Federle, MD</i>			
<b>Ангиоэдема (ангионевротический отек) кишечника</b>	<b>380</b>		
<i>Michael P. Federle, MD и Amir A. Borhani, MD</i>			
<b>Стриктура тонкой кишки, обусловленная приемом НПВС</b>	<b>382</b>		
<i>Michael P. Federle, MD</i>			
<b>МЕТАБОЛИЧЕСКИЕ ИЛИ НАСЛЕДСТВЕННЫЕ ЗАБОЛЕВАНИЯ</b>			
<b>Лимфангиэктазия кишечника</b>	<b>384</b>		
<i>Michael P. Federle, MD</i>			
<b>ДЕГЕНЕРАТИВНЫЕ ЗАБОЛЕВАНИЯ</b>			
<b>Илеус</b>	<b>386</b>		
<i>Michael P. Federle, MD и R. Brooke Jeffrey, MD</i>			
<b>Обструкция тонкой кишки</b>	<b>388</b>		
<i>Michael P. Federle, MD</i>			
<b>Интестинальный пневматоз</b>	<b>394</b>		
<i>Michael P. Federle, MD</i>			
<b>Инвагинация</b>	<b>398</b>		
<i>Michael P. Federle, MD</i>			
<b>Состояния, сопровождающиеся мальабсорбцией</b>	<b>402</b>		
<i>Michael P. Federle, MD</i>			
<b>Кишечная непроходимость, обусловленная желчным конкрементом</b>	<b>403</b>		
<i>Michael P. Federle, MD</i>			
<b>Тонкокишечные фистулы и свищевые ходы</b>	<b>404</b>		
<i>Michael P. Federle, MD и Siva Raman, MD</i>			
<b>СОСУДИСТЫЕ РАССТРОЙСТВА</b>			
<b>Ишемический энтерит</b>	<b>412</b>		
<i>Michael P. Federle, MD</i>			
<b>ТРАВМА</b>			
<b>Травма тонкой кишки и брыжейки</b>	<b>416</b>		
<i>Michael P. Federle, MD</i>			
<b>ОСЛОЖНЕНИЯ ЛЕЧЕНИЯ</b>			
<b>Изменения со стороны кишечника после оперативных вмешательств</b>	<b>422</b>		
<i>Michael P. Federle, MD</i>			
<b>Лучевой энтерит и колит</b>	<b>426</b>		
<i>Michael P. Federle, MD</i>			
<b>ТРАНСПЛАНТАЦИЯ</b>			
<b>Трансплантация тонкой кишки</b>	<b>430</b>		
<i>Michael P. Federle, MD</i>			
<b>ДОБРОКАЧЕСТВЕННЫЕ ОПУХОЛИ</b>			
<b>Интрамуральные мезенхимальные опухоли тонкой кишки</b>	<b>434</b>		
<i>Michael P. Federle, MD</i>			
<b>Липома и жировая инфильтрация илеоцекального клапана</b>	<b>435</b>		
<i>Michael P. Federle, MD</i>			
<b>Синдромы гамартомного полипоза</b>	<b>436</b>		
<i>Michael P. Federle, MD</i>			
<b>ЗЛОКАЧЕСТВЕННЫЕ ОПУХОЛИ</b>			
<b>Карциноидная опухоль</b>	<b>438</b>		
<i>Michael P. Federle, MD</i>			
<b>Рак тонкой кишки</b>	<b>442</b>		
<i>Michael P. Federle, MD</i>			
<b>Метастазы в стенке тонкой кишки и лимфома</b>	<b>444</b>		
<i>Michael P. Federle, MD</i>			
<b>ГИСО тонкой кишки</b>	<b>448</b>		
<i>Michael P. Federle, MD и Amir A. Borhani, MD</i>			
<b>РАЗДЕЛ 7: ТОЛСТАЯ КИШКА</b>			
<b>ВВЕДЕНИЕ И ОБЗОР</b>			
<b>Подходы к визуализации толстой кишки</b>	<b>452</b>		
<i>Michael P. Federle, MD</i>			

# Содержание

<b>ИНФЕКЦИОННЫЕ ЗАБОЛЕВАНИЯ</b>	
<b>Инфекционный колит</b>	<b>458</b>
<i>Michael P. Federle, MD</i>	
<b>Нейтропенический колит (тифлит)</b>	<b>464</b>
<i>Michael P. Federle, MD</i>	
<b>ВОСПАЛИТЕЛЬНЫЕ ЗАБОЛЕВАНИЯ И ИШЕМИЯ</b>	
<b>Язвенный колит</b>	<b>466</b>
<i>Michael P. Federle, MD</i>	
<b>Токсический мегаколон</b>	<b>470</b>
<i>Michael P. Federle, MD</i>	
<b>Ишемический колит</b>	<b>474</b>
<i>Michael P. Federle, MD</i>	
<b>Аппендицит</b>	<b>478</b>
<i>Michael P. Federle, MD</i>	
<b>Мукоцеле червеобразного отростка</b>	<b>484</b>
<i>Michael P. Federle, MD</i>	
<b>Дивертикулез толстой кишки</b>	<b>488</b>
<i>Michael P. Federle, MD</i>	
<b>Дивертикулит</b>	<b>492</b>
<i>Michael P. Federle, MD</i>	
<b>Эпиплоический аппендагит</b>	<b>498</b>
<i>Michael P. Federle, MD</i>	
<b>ДЕГЕНЕРАТИВНЫЕ ЗАБОЛЕВАНИЯ</b>	
<b>Заворот сигмовидной кишки</b>	<b>502</b>
<i>Michael P. Federle, MD</i>	
<b>Заворот слепой кишки</b>	<b>506</b>
<i>Michael P. Federle, MD</i>	
<b>Илеус толстой кишки и синдром Огилви</b>	<b>508</b>
<i>Michael P. Federle, MD</i>	
<b>Копролиты и стеркоркальные язвы</b>	<b>512</b>
<i>Michael P. Federle, MD</i>	
<b>Выпадение и инвагинация прямой кишки</b>	<b>513</b>
<i>Michael P. Federle, MD</i>	
<b>ТРАВМА</b>	
<b>Повреждение прямой и ободочной кишки</b>	<b>514</b>
<i>Michael P. Federle, MD</i>	
<b>ДОБРОКАЧЕСТВЕННЫЕ ОПУХОЛИ</b>	
<b>Полипы толстой кишки</b>	<b>516</b>
<i>Siva Raman, MD</i>	
<b>Ворсинчатая аденома</b>	<b>520</b>
<i>Michael P. Federle, MD</i>	
<b>ЗЛОКАЧЕСТВЕННЫЕ ОПУХОЛИ</b>	
<b>Рак толстой кишки</b>	<b>524</b>
<i>Michael P. Federle, MD</i>	
<b>Рак прямой кишки</b>	<b>530</b>
<i>Michael P. Federle, MD</i>	
<b>Семейный полипоз и синдром Гарднера</b>	<b>534</b>
<i>Michael P. Federle, MD</i>	
<b>Опухоли червеобразного отростка</b>	<b>540</b>
<i>Michael P. Federle, MD</i>	
<b>Метастазы в стенке толстой кишки и лимфома</b>	<b>541</b>
<i>Michael P. Federle, MD и R. Brooke Jeffrey, MD</i>	
<b>РАЗДЕЛ 8: СЕЛЕЗЕНКА</b>	
<b>ВВЕДЕНИЕ И ОБЗОР</b>	
<b>Подходы к визуализации селезенки</b>	<b>544</b>
<i>Michael P. Federle, MD</i>	
<b>ВАРИАНТЫ НОРМЫ И АРТЕФАКТЫ</b>	
<b>Добавочная селезенка</b>	<b>548</b>
<i>Siva Raman, MD</i>	
<b>ВРОЖДЕННЫЕ ЗАБОЛЕВАНИЯ</b>	
<b>Аспления и полиспления</b>	<b>550</b>
<i>Siva Raman, MD</i>	
<b>ИНФЕКЦИОННЫЕ ЗАБОЛЕВАНИЯ</b>	
<b>Инфекционные поражения и абсцесс селезенки</b>	<b>554</b>
<i>Siva Raman, MD</i>	
<b>ДЕГЕНЕРАТИВНЫЕ ЗАБОЛЕВАНИЯ</b>	
<b>Спленомегалия и гиперспленизм</b>	<b>558</b>
<i>Siva Raman, MD</i>	
<b>СОСУДИСТЫЕ РАССТРОЙСТВА</b>	
<b>Инфаркт селезенки</b>	<b>562</b>
<i>Siva Raman, MD</i>	
<b>ТРАВМА</b>	
<b>Повреждения селезенки</b>	<b>566</b>
<i>Siva Raman, MD и R. Brooke Jeffrey, MD</i>	
<b>Спленоз</b>	<b>570</b>
<i>Siva Raman, MD</i>	
<b>ДОБРОКАЧЕСТВЕННЫЕ ОПУХОЛИ</b>	
<b>Киста селезенки</b>	<b>572</b>
<i>Siva Raman, MD</i>	
<b>Первичные опухоли селезенки</b>	<b>574</b>
<i>Siva Raman, MD</i>	
<b>ЗЛОКАЧЕСТВЕННЫЕ ОПУХОЛИ</b>	
<b>Метастазы в селезенке и лимфома</b>	<b>578</b>
<i>Siva Raman, MD</i>	
<b>РАЗДЕЛ 9: ПЕЧЕНЬ</b>	
<b>ВВЕДЕНИЕ И ОБЗОР</b>	
<b>Подходы к визуализации печени</b>	<b>584</b>
<i>Michael P. Federle, MD</i>	
<b>ВРОЖДЕННЫЕ ЗАБОЛЕВАНИЯ</b>	
<b>Врожденный фиброз печени</b>	<b>590</b>
<i>Michael P. Federle, MD</i>	
<b>Аутосомно-доминантная поликистозная болезнь печени</b>	<b>594</b>
<i>Michael P. Federle, MD</i>	
<b>Врожденное отсутствие некоторых сегментов печени</b>	<b>598</b>
<i>Michael P. Federle, MD</i>	

# Содержание

<b>ИНФЕКЦИОННЫЕ ЗАБОЛЕВАНИЯ</b>	
<b>Пиогенный абсцесс печени</b>	<b>600</b>
<i>Michael P. Federle, MD</i>	
<b>Туберкулез и грибковые инфекции печени</b>	<b>604</b>
<i>Michael P. Federle, MD</i>	
<b>Амебный абсцесс печени</b>	<b>608</b>
<i>Michael P. Federle, MD</i>	
<b>Гидатидная киста печени</b>	<b>612</b>
<i>Michael P. Federle, MD</i>	
<b>Шистосомоз печени</b>	<b>616</b>
<i>Michael P. Federle, MD</i>	
<b>Вирусные гепатиты</b>	<b>620</b>
<i>Michael P. Federle, MD</i>	
<b>ВОСПАЛИТЕЛЬНЫЕ ЗАБОЛЕВАНИЯ</b>	
<b>Алкогольная болезнь печени</b>	<b>626</b>
<i>Michael P. Federle, MD</i>	
<b>Аутоиммунный гепатит</b>	<b>630</b>
<i>Michael P. Federle, MD</i>	
<b>Стеатоз и стеатогепатит</b>	<b>632</b>
<i>Michael P. Federle, MD</i>	
<b>Токсическое поражение печени</b>	<b>638</b>
<i>Michael P. Federle, MD</i>	
<b>Цирроз</b>	<b>642</b>
<i>Michael P. Federle, MD</i>	
<b>Первичный билиарный цирроз</b>	<b>652</b>
<i>Michael P. Federle, MD</i>	
<b>Очаговый сливной фиброз</b>	<b>658</b>
<i>Michael P. Federle, MD</i>	
<b>Нодулярная регенераторная гиперплазия</b>	<b>662</b>
<i>Michael P. Federle, MD</i>	
<b>Регенераторные и диспластические узлы</b>	<b>668</b>
<i>Michael P. Federle, MD</i>	
<b>Солитарный некротический узел</b>	<b>676</b>
<i>Michael P. Federle, MD</i>	
<b>Периклиальные кисты</b>	<b>677</b>
<i>Michael P. Federle, MD</i>	
<b>МЕТАБОЛИЧЕСКИЕ ИЛИ НАСЛЕДСТВЕННЫЕ ЗАБОЛЕВАНИЯ</b>	
<b>Болезни накопления гликогена</b>	<b>678</b>
<i>Michael P. Federle, MD</i>	
<b>Гемохроматоз</b>	<b>680</b>
<i>Michael P. Federle, MD</i>	
<b>Болезнь Вильсона–Коновалова</b>	<b>684</b>
<i>Michael P. Federle, MD</i>	
<b>ДЕГЕНЕРАТИВНЫЕ ЗАБОЛЕВАНИЯ</b>	
<b>Гепатомегалия</b>	<b>688</b>
<i>Michael P. Federle, MD</i>	
<b>СОСУДИСТЫЕ РАССТРОЙСТВА</b>	
<b>Преходящие различия плотности или интенсивности печени</b>	<b>690</b>
<i>Michael P. Federle, MD</i>	
<b>Артерио–портальный шунт</b>	<b>696</b>
<i>Michael P. Federle, MD</i>	
<b>Окклюзия воротной вены</b>	<b>700</b>
<i>Michael P. Federle, MD</i>	
<b>Пассивное полнокровие печени</b>	<b>706</b>
<i>Michael P. Federle, MD</i>	
<b>Синдром Бадда–Киари</b>	<b>710</b>
<i>Michael P. Federle, MD</i>	
<b>Веноокклюзионная болезнь</b>	<b>716</b>
<i>Michael P. Federle, MD</i>	
<b>Инфаркт печени</b>	<b>718</b>
<i>Michael P. Federle, MD</i>	
<b>Пелиоз печени</b>	<b>722</b>
<i>Michael P. Federle, MD</i>	
<b>Наследственная геморрагическая телеангиэктазия</b>	<b>726</b>
<i>Michael P. Federle, MD</i>	
<b>HELLP-синдром</b>	<b>732</b>
<i>Michael P. Federle, MD</i>	
<b>ТРАВМА</b>	
<b>Травматическое повреждение печени</b>	<b>736</b>
<i>Michael P. Federle, MD</i>	
<b>ОСЛОЖНЕНИЯ ЛЕЧЕНИЯ</b>	
<b>Радиационное поражение печени</b>	<b>740</b>
<i>Michael P. Federle, MD</i>	
<b>Изменения печени после оперативных вмешательств</b>	<b>744</b>
<i>Michael P. Federle, MD</i>	
<b>Трансюгулярное внутривенное портосистемное шунтирование (ТВПШ)</b>	<b>748</b>
<i>Michael P. Federle, MD</i>	
<b>Трансплантация печени</b>	<b>754</b>
<i>Michael P. Federle, MD</i>	
<b>ДОБРОКАЧЕСТВЕННЫЕ ОПУХОЛИ И ОПУХОЛЕПОДОБНЫЕ СОСТОЯНИЯ</b>	
<b>Киста печени</b>	<b>764</b>
<i>Michael P. Federle, MD</i>	
<b>Кавернозная гемангиома печени</b>	<b>772</b>
<i>Michael P. Federle, MD</i>	
<b>Очаговая узелковая гиперплазия</b>	<b>780</b>
<i>Michael P. Federle, MD</i>	
<b>Аденома печени</b>	<b>786</b>
<i>Michael P. Federle, MD</i>	
<b>Билиарная гамартома</b>	<b>794</b>
<i>Michael P. Federle, MD</i>	
<b>Ангиомиолипома и липома печени</b>	<b>798</b>
<i>Michael P. Federle, MD</i>	
<b>Воспалительная псевдоопухоль печени</b>	<b>802</b>
<i>Michael P. Federle, MD</i>	
<b>ЗЛОКАЧЕСТВЕННЫЕ ОПУХОЛИ</b>	
<b>Гепатоцеллюлярный рак</b>	<b>806</b>
<i>Michael P. Federle, MD</i>	
<b>Фиброламеллярный рак</b>	<b>814</b>
<i>Michael P. Federle, MD</i>	
<b>Периферическая (внутрипеченочная) холангиокарцинома</b>	<b>820</b>
<i>Michael P. Federle, MD</i>	
<b>Эпителиоидная гемангиоэндотелиома</b>	<b>826</b>
<i>Michael P. Federle, MD</i>	

# Содержание

<b>Билиарная цистаденокарцинома</b>	<b>832</b>	<b>Аутоиммунный (IgG4-обусловленный) холангит</b>	<b>930</b>
<i>Michael P. Federle, MD</i>		<i>Siva Raman, MD</i>	
<b>Ангиосаркома печени</b>	<b>838</b>	<b>Первичный склерозирующий холангит</b>	<b>934</b>
<i>Michael P. Federle, MD</i>		<i>Siva Raman, MD</i>	
<b>Недифференцированная саркома печени</b>	<b>842</b>		
<i>Michael P. Federle, MD</i>		<b>ДЕГЕНЕРАТИВНЫЕ ЗАБОЛЕВАНИЯ</b>	
<b>Метастазы и лимфома печени</b>	<b>844</b>	<b>Билома</b>	<b>938</b>
<i>Michael P. Federle, MD</i>		<i>Siva Raman, MD</i>	
		<b>СОСУДИСТЫЕ РАССТРОЙСТВА</b>	
<b>РАЗДЕЛ 10: БИЛИАРНАЯ СИСТЕМА</b>		<b>Повреждение желчных протоков в результате ишемии</b>	<b>942</b>
<b>ВВЕДЕНИЕ И ОБЗОР</b>		<i>Siva Raman, MD</i>	
<b>Подходы к визуализации билиарной системы</b>	<b>854</b>		
<i>Michael P. Federle, MD</i>		<b>ТРАВМА</b>	
		<b>Травматическое повреждение билиарной системы</b>	<b>946</b>
<b>ВАРИАНТЫ НОРМЫ И АРТЕФАКТЫ</b>		<i>Siva Raman, MD</i>	
<b>Варианты нормы и артефакты</b>	<b>862</b>	<b>ОСЛОЖНЕНИЯ ЛЕЧЕНИЯ</b>	
<i>Siva Raman, MD</i>		<b>Холангит, обусловленный химиотерапией</b>	<b>950</b>
		<i>Siva Raman, MD и Mitchell Tublin, MD</i>	
<b>ВРОЖДЕННЫЕ ЗАБОЛЕВАНИЯ</b>		<b>ДОБРОКАЧЕСТВЕННЫЕ ОПУХОЛИ И ОПУХОЛЕПОДОБНЫЕ СОСТОЯНИЯ</b>	
<b>Врожденные аномалии желчного пузыря</b>	<b>866</b>	<b>Полипсы желчного пузыря</b>	<b>952</b>
<i>Siva Raman, MD</i>		<i>Siva Raman, MD и Mitchell Tublin, MD</i>	
<b>Болезнь Кароли</b>	<b>870</b>	<b>ЗЛОКАЧЕСТВЕННЫЕ ОПУХОЛИ</b>	
<i>Siva Raman, MD</i>		<b>Рак желчного пузыря</b>	<b>956</b>
<b>Кисты желчных протоков</b>	<b>874</b>	<i>Siva Raman, MD</i>	
<i>Siva Raman, MD</i>		<b>Рак ампулы фатерова сосочка</b>	<b>960</b>
		<i>Siva Raman, MD</i>	
<b>ИНФЕКЦИОННЫЕ ЗАБОЛЕВАНИЯ</b>		<b>Метастатическое поражение билиарной системы и лимфома</b>	<b>964</b>
<b>Рецидивирующий пиогенный холангит</b>	<b>878</b>	<i>Siva Raman, MD</i>	
<i>Siva Raman, MD</i>		<b>Билиарный папилломатоз</b>	<b>965</b>
<b>Восходящий холангит</b>	<b>882</b>	<i>Siva Raman, MD и Mitchell Tublin, MD</i>	
<i>Siva Raman, MD</i>		<b>Интрадуктальная папиллярная муцинозная опухоль желчных протоков</b>	<b>966</b>
<b>Паразитарная инвазия панкреатобилиарной системы</b>	<b>886</b>	<i>Siva Raman, MD</i>	
<i>Siva Raman, MD</i>			
<b>Холангиопатия при СПИД</b>	<b>890</b>	<b>РАЗДЕЛ 11: ПОДЖЕЛУДОЧНАЯ ЖЕЛЕЗА</b>	
<i>Siva Raman, MD</i>		<b>ВВЕДЕНИЕ И ОБЗОР</b>	
<b>Водянка и эмпиема желчного пузыря</b>	<b>892</b>	<b>Подходы к визуализации поджелудочной железы</b>	<b>972</b>
<i>Siva Raman, MD</i>		<i>Michael P. Federle, MD</i>	
		<b>ВРОЖДЕННЫЕ ЗАБОЛЕВАНИЯ</b>	
<b>ВОСПАЛИТЕЛЬНЫЕ ЗАБОЛЕВАНИЯ</b>		<b>Агенезия дорсальных отделов поджелудочной железы</b>	<b>980</b>
<b>Желчные камни и сладж</b>	<b>896</b>	<i>Siva Raman, MD</i>	
<i>Siva Raman, MD</i>		<b>Анулярная поджелудочная железа</b>	<b>981</b>
<b>Острый калькулезный холецистит</b>	<b>902</b>	<i>Siva Raman, MD</i>	
<i>Siva Raman, MD</i>		<b>Разделенная поджелудочная железа</b>	<b>982</b>
<b>Акалькулезный холецистит</b>	<b>906</b>	<i>Siva Raman, MD</i>	
<i>Siva Raman, MD</i>			
<b>Ксантогранулематозный холецистит</b>	<b>910</b>		
<i>Siva Raman, MD и Mitchell Tublin, MD</i>			
<b>Эмфизематозный холецистит</b>	<b>914</b>		
<i>Siva Raman, MD</i>			
<b>Синдром Мирizzi</b>	<b>918</b>		
<i>Siva Raman, MD</i>			
<b>Гиперпластический холецистоз</b>	<b>922</b>		
<i>Siva Raman, MD</i>			
<b>«Фарфоровый» желчный пузырь</b>	<b>926</b>		
<i>Siva Raman, MD</i>			
<b>Взвесь кальция в желчи</b>	<b>928</b>		
<i>Siva Raman, MD и Mitchell Tublin, MD</i>			

# Содержание

<b>Асимметричная жировая долька поджелудочной железы</b>	<b>986</b>		
<i>Siva Raman, MD</i>			
<b>Эктопия поджелудочной железы</b>	<b>988</b>		
<i>Siva Raman, MD</i>			
<b>ВОСПАЛИТЕЛЬНЫЕ ЗАБОЛЕВАНИЯ</b>			
<b>Острый панкреатит и его осложнения</b>	<b>990</b>		
<i>Siva Raman, MD</i>			
<b>Хронический панкреатит</b>	<b>1000</b>		
<i>Siva Raman, MD</i>			
<b>Парадуоденальный (бороздчатый) панкреатит</b>	<b>1004</b>		
<i>Siva Raman, MD</i>			
<b>Аутоиммунный (Ig4-обусловленный) панкреатит</b>	<b>1008</b>		
<i>Siva Raman, MD</i>			
<b>ДЕГЕНЕРАТИВНЫЕ ЗАБОЛЕВАНИЯ</b>			
<b>Липоматозная псевдогипертрофия поджелудочной железы</b>	<b>1012</b>		
<i>Siva Raman, MD и Michael P. Federle, MD</i>			
<b>ТРАВМА</b>			
<b>Травма поджелудочной железы</b>	<b>1014</b>		
<i>Siva Raman, MD</i>			
<b>ОСЛОЖНЕНИЯ ЛЕЧЕНИЯ</b>			
<b>Изменения после оперативных вмешательств на поджелудочной железе</b>	<b>1018</b>		
<i>Siva Raman, MD</i>			
<b>Трансплантация поджелудочной железы</b>	<b>1022</b>		
<i>Siva Raman, MD</i>			
<b>ДОБРОКАЧЕСТВЕННЫЕ ОПУХОЛИ И КИСТЫ</b>			
<b>Серозная цистаденома поджелудочной железы</b>		<b>1026</b>	
<i>Siva Raman, MD</i>			
<b>Неопухольевые кисты поджелудочной железы</b>		<b>1030</b>	
<i>Siva Raman, MD</i>			
<b>ЗЛОКАЧЕСТВЕННЫЕ НОВООБРАЗОВАНИЯ</b>			
<b>Протоковый рак поджелудочной железы</b>		<b>1034</b>	
<i>Siva Raman, MD</i>			
<b>Муцинозная кистозная опухоль поджелудочной железы</b>		<b>1042</b>	
<i>Siva Raman, MD</i>			
<b>Внутрипротоковая папиллярно-муцинозная опухоль (ВПМО) поджелудочной железы</b>		<b>1048</b>	
<i>Siva Raman, MD</i>			
<b>Нейроэндокринные опухоли поджелудочной железы</b>		<b>1054</b>	
<i>Siva Raman, MD</i>			
<b>Солидная и псевдопапиллярная опухоль поджелудочной железы</b>		<b>1060</b>	
<i>Siva Raman, MD</i>			
<b>Метастатическое поражение поджелудочной железы и лимфома</b>		<b>1064</b>	
<i>Siva Raman, MD</i>			
<b>Атипичные и редкие опухоли поджелудочной железы</b>		<b>1068</b>	
<i>Siva Raman, MD</i>			