

# ОГЛАВЛЕНИЕ

Список авторов .....	3
Предисловие .....	5
Введение (А.А. Курьгин) .....	6
Глава 1. Диагностика и лечение острых заболеваний брюшной полости на догоспитальном этапе (В.Ф. Озеров, В.А. Негрей) .....	10
1.1. Общие принципы диагностики острых хирургических заболеваний органов брюшной полости на догоспитальном этапе .....	12
1.2. Частные вопросы диагностики и врачебной тактики при острых хирургических заболеваниях и повреждениях органов брюшной полости на догоспитальном этапе .....	16
1.2.1. Острый аппендицит .....	16
1.2.2. Прободная язва желудка и двенадцатиперстной кишки .....	19
1.2.3. Острые желудочно-кишечные кровотечения .....	20
1.2.4. Острый холецистит .....	22
1.2.5. Острый панкреатит .....	24
1.2.6. Ущемленные грыжи .....	26
1.2.7. Острая кишечная непроходимость .....	29
1.2.8. Острые нарушения мезентериального кровообращения .....	31
1.2.9. Внематочная (эктопическая) беременность .....	32
1.2.10. Закрытые повреждения живота .....	33
1.2.11. Острый разлитой перитонит .....	35
Глава 2. Лабораторная диагностика при острых заболеваниях живота (Л.П. Пивоварова) .....	37
2.1. Клинический анализ крови .....	37
2.2. Биохимические исследования .....	46
2.3. Бактериологические исследования .....	52
2.4. Иммунологические методы исследования .....	52
2.5. Инфекционная диагностика .....	54
2.6. Диагностика аутоиммунных заболеваний органов брюшной полости .....	55
2.7. Лабораторная диагностика опухолевых заболеваний брюшной полости .....	57
2.8. Исследование биологических жидкостей и секретов .....	57
2.9. Иммуноцитохимические и иммуногистохимические методы исследования .....	64
2.10. Литература .....	65

Глава 3. Нарушения обменных процессов при острых заболеваниях органов брюшной полости (клиника, диагностика, коррекция) (В.Н. Лапшин, Б. Н. Шах, В.С. Афончиков) .....	66
3.1. Нарушение гомеостаза при перитоните, остром панкреатите и кишечной непроходимости .....	66
3.1.1. Эксикоз .....	66
3.1.2. Электролитный дисбаланс .....	67
3.1.3. Изменения кислотно-основного баланса .....	69
3.1.4. Эндотоксикоз .....	70
3.1.5. Гипоксия .....	73
3.2. Интенсивная терапия острой хирургической патологии органов живота .....	75
3.2.1. Инфузионная терапия .....	76
3.2.2. Респираторная поддержка .....	80
3.2.3. Адекватное обезболивание .....	82
3.2.4. Мониторинг .....	84
3.2.5. Антибактериальная терапия .....	85
3.2.6. Литература .....	87
Глава 4. Перфоративные язвы желудка и двенадцатиперстной кишки (А.А. Курыгин, С.И. Перегудов) .....	88
4.1. Клиническая картина перфоративной язвы .....	89
4.2. Оперативное лечение прободных дуоденальных язв .....	93
4.3. Оперативное лечение перфоративных язв желудка .....	101
4.4. Консервативное лечение перфоративных гастродуоденальных язв .....	103
4.5. Бактериологические особенности перфоративных гастродуоденальных язв как основа антибактериальной терапии .....	105
4.6. Литература .....	107
Глава 5. Перитонит (С.И. Перегудов, А.В. Рудакова) .....	108
5.1. Классификация перитонита .....	108
5.2. Клиническая картина разлитого перитонита .....	112
5.3. Предоперационная подготовка .....	115
5.4. Хирургические вмешательства .....	118
5.5. Послеоперационное ведение больных распространенным перитонитом .....	120
5.6. Литература .....	132
Глава 6. Спонтанный асцит-перитонит при циррозе печени (А.А. Курыгин) .....	133
6.1. Литература .....	137
Глава 7. Острый аппендицит (А.А. Курыгин, Л.С. Серова, С.И. Перегудов) .....	138
7.1. Классификация острого аппендицита и морфологические изменения в червеобразном отростке .....	139

7.2. Клиническая картина острого аппендицита .....	140
7.2.1. Общие проявления заболевания, локальная симптоматика и патофизиологическое обоснование симптомов острого аппендицита ...	141
7.2.2. Клиническое проявление острого аппендицита в зависимости от его формы .....	148
7.2.3. Атипичная клиника острого аппендицита при различном анатомическом расположении червеобразного отростка .....	151
7.2.4. Острый аппендицит в особых условиях. Острый аппендицит у людей старших возрастов .....	154
7.2.5. Дифференциальная диагностика острого аппендицита .....	159
7.2.6. Значение лабораторных и инструментальных методов исследования при остром аппендиците .....	168
7.2.7. Хирургическое лечение острого аппендицита .....	174
7.2.7.1. Операция аппендэктомии .....	174
7.2.7.2. Техника аппендэктомии с лапароскопической поддержкой .....	183
7.2.7.3. Хирургическая тактика при вторичном аппендиците .....	183
7.2.8. Симультанные операции при остром аппендиците .....	184
7.2.9. Осложнения во время аппендэктомии .....	185
7.2.10. Особенности хирургической тактики у беременных .....	186
7.2.11. Особенности техники оперативного лечения аппендицита у детей .....	187
7.2.12. Послеоперационное ведение больных острым аппендицитом .....	188
7.3. Литература .....	189
Глава 8. Острый холецистит ( <i>Г.И. Синенченко, Ю.В. Пелипась</i> ) .....	190
8.1. Этиология и патогенез .....	190
8.2. Классификация .....	191
8.4. Диагностика острого холецистита .....	195
8.4.1. Лабораторные исследования .....	196
8.4.2. Внутривенная и пероральная холеграфия .....	199
8.4.3. Ультразвуковое исследование (УЗИ) .....	200
8.4.4. Компьютерная томография (КТ) .....	203
8.4.5. Магнитно-резонансная холангиопанкреатография .....	203
8.4.6. Гепатобилиосцинтиграфия (ГБСГ) .....	203
8.4.7. Фиброгастродуоденоскопия .....	205
8.4.8. Эндоскопическая ретроградная холангиопанкреатография (ЭРХПГ) ...	205
8.4.9. Трансдуоденальное УЗИ .....	206
8.4.10. Чрескожная чреспеченочная холангиография (ЧЧХ) .....	206
8.4.11. Диагностическая лапароскопия .....	207

8.5. Лечебная тактика .....	208
8.6. Консервативная терапия .....	210
8.7. Хирургическое лечение .....	213
8.7.1. Традиционная (лапаротомическая, открытая) холецистэктомия .....	214
8.7.2. Трансдуоденальная папиллосфинктеротомия и папиллосфинктеропластика .....	221
8.7.3. Лапароскопическая холецистэктомия .....	222
8.7.4. Эндоскопическая ретроградная папиллосфинктеротомия (ЭПСТ) с последующей литоэкстракцией .....	224
8.7.5. Антеградная интраоперационная папиллосфинктеротомия .....	225
8.7.6. Холецистэктомии из минилапаротомного доступа .....	226
8.8. Этапный подход к лечению острого холецистита у больных с высоким риском оперативного вмешательства .....	228
8.9. Послеоперационный период .....	232
8.10. Литература .....	235
Глава 9. Острый панкреатит ( <i>С.Ф. Багненко, В.Р. Гольцов</i> ) .....	236
9.1. Классификация .....	236
9.2. Этиология .....	239
9.3. Патогенез .....	242
9.4. Клиническая картина острого панкреатита в ферментативной фазе заболевания .....	245
9.5. Диагностика острого панкреатита в ферментативной фазе заболевания .....	246
9.6. Тактика лечения острого панкреатита в ферментативной фазе заболевания .....	249
9.6.1. Острый панкреатит легкой степени .....	250
9.6.2. Острый панкреатит средней степени .....	251
9.6.3. Острый панкреатит тяжелой степени .....	252
9.7. Диагностика острого панкреатита в реактивной фазе заболевания .....	253
9.7.1. Лечение острого деструктивного панкреатита в реактивной фазе заболевания .....	255
9.8. Диагностика острого деструктивного панкреатита в фазе гнойных осложнений .....	255
9.8.1. Лечение острого деструктивного панкреатита в фазе гнойных осложнений .....	257
9.9. Литература .....	258
Глава 10. Острый парапанкреатит ( <i>В.П. Панов</i> ) .....	260
10.1. Этиология и патогенез .....	260

10.2. Классификация .....	262
10.3. Клиническая картина и диагностика .....	263
10.4. Хирургическая тактика при остром парапанкреатите .....	267
10.5. Основы медикаментозной терапии .....	269
10.6. Литература .....	272
Глава 11. Ущемленные наружные грыжи живота (А.А. Курыгин, С.Д. Тарбаев) .....	273
11.1. Классификация наружных грыж живота .....	274
11.2. Классификация послеоперационных вентральных грыж .....	275
11.3. Механизмы развития ущемления .....	276
11.4. Патологическая анатомия .....	277
11.5. Диагностика .....	278
11.6. Дифференциальная диагностика ущемленной грыжи .....	281
11.7. Лечение .....	282
11.8. Осложнения оперативных вмешательств по поводу паховых и бедренных грыж .....	287
11.9. Принципы послеоперационного лечения больных, оперированных по поводу ущемленных наружных грыж живота .....	289
11.10. Литература .....	290
Глава 12. Гастродуоденальные кровотечения (А.А. Курыгин, Ал.А. Курыгин) ....	291
12.1. Введение .....	291
12.2. Краткая историческая справка .....	292
12.3. Клиническая картина острых гастродуоденальных кровотечений .....	293
12.4. Классификация острых гастродуоденальных кровотечений .....	295
12.5. Диагностика гастродуоденальных кровотечений .....	297
12.6. Консервативное лечение гастродуоденальных кровотечений .....	302
12.6.1. Эндоскопические методики гемостаза .....	303
12.6.2. Традиционная электрохирургическая коагуляция (диатермокоагуляция) .....	303
12.6.3. Орошение источника кровотечения раствором капрофера .....	303
12.6.4. Эндоскопические вмешательства при кровотечении из варикозно расширенных вен пищевода .....	304
12.6.5. Принципы инфузионно-трансфузионной терапии .....	305
12.6.6. Антисекреторная терапия .....	306
12.6.7. Гемостатическая терапия и коррекция гемокоагуляционных расстройств .....	307
12.7. Хирургическая тактика при острых гастродуоденальных кровотечениях .....	309

12.7.1. Хирургическая тактика при хронических язвах желудка и двенадцатиперстной кишки, осложненных кровотечением .....	309
12.7.2. Хирургическая тактика при пептических язвах тощей кишки и рецидивных дуоденальных язвах, осложненных кровотечением .....	313
12.7.3. Хирургическая тактика при кровотечении из острых гастродуоденальных язв .....	314
12.7.4. Хирургическое лечение синдрома Меллори—Вейсс .....	314
12.7.5. Хирургическая тактика при опухолях желудка, осложненных кровотечением .....	315
12.7.6. Хирургическая тактика при кровотечении из варикозно расширенных вен пищевода .....	316
12.8. Литература .....	317
Глава 13. Острое расширение желудка ( <i>А.А. Курыгин, Ал.А. Курыгин</i> ) .....	318
13.1. Литература .....	321
Глава 14. Тромбоз мезентериальных сосудов ( <i>Л.С. Серова</i> ) .....	322
14.1. Патогенез тромбообразования .....	323
14.2. Неокклюзионная мезентериальная ишемия .....	325
14.3. Клиника .....	325
14.4. Объективные данные .....	327
14.5. Диагностика .....	329
14.5.1. Лапароскопия .....	329
14.5.2. Рентгенологическое исследование .....	330
14.5.3. Ангиография .....	330
14.5.4. Компьютерная томография .....	331
14.5.6. Ультрасонография .....	331
14.5.6. Лабораторные исследования .....	331
14.6. Хроническая мезентериальная ишемия .....	335
14.6.1. Лечение .....	335
14.6.2. Оперативное лечение .....	335
14.6.3. Доступы к брыжеечным сосудам .....	337
14.6.4. Эмболектомия .....	339
14.6.5. Резекция тонкой и толстой кишок .....	341
14.7. Консервативное лечение .....	342
14.8. Литература .....	344
Глава 15. Сочетанные закрытые повреждения живота ( <i>Ю.Б. Шапов, А.Н. Тулунов</i> ) .....	345
15.1. Введение .....	345
15.2. Принципы оказания медицинской помощи пострадавшим с сочетанными закрытыми повреждениями живота .....	346

15.3. Диагностика сочетанных закрытых повреждений живота .....	347
15.4. Клиническая и лабораторная диагностика .....	347
15.5. Лучевая диагностика .....	352
15.5.1. Рентгенография и ангиография .....	352
15.5.2. Компьютерная томография .....	354
15.5.3. Ультрасонография .....	355
15.6. Лапароцентез и перитонеальный лаваж .....	356
15.7. Лапароскопия .....	359
15.8. Лечебно-тактическое прогнозирование .....	362
15.9. Особенности диагностики и лечения повреждений отдельных органов живота .....	369
15.9.1. Повреждения печени и желчевыводящих путей .....	369
15.9.3. Повреждения поджелудочной железы .....	377
15.9.4. Забрюшинные гематомы .....	380
15.9.5. Повреждения желудка .....	382
15.9.6. Повреждения двенадцатиперстной кишки .....	383
15.9.7. Повреждения тонкой кишки .....	389
15.9.8. Повреждения толстой кишки .....	391
15.9.9. Повреждения прямой кишки .....	393
15.9.10. Повреждения мочевыделительных органов .....	395
15.10. Заключение .....	397
15.11. Литература .....	398
Глава 16. Аневризма брюшной аорты. Клиническая картина нарушения ее целостности, диагностика, лечение ( <i>В.В. Сорока</i> ) .....	399
16.1. Частота .....	399
16.2. Хронология .....	400
16.3. Этиология .....	400
16.4. Патологическая анатомия .....	401
16.5. Механизм разрыва аорты .....	401
16.6. Классификация аневризм брюшной аорты .....	403
16.7. Клиника .....	403
16.7.1. Клиника разрыва аневризмы брюшной аорты .....	404
16.7.2. Разрыв аневризмы в забрюшинное пространство .....	405
16.7.3. Разрыв аневризмы в свободную брюшную полость .....	405
16.7.4. Разрыв аневризмы в органы желудочно-кишечного тракта .....	405
16.7.5. Разрыв аневризмы в нижнюю полу вену или ее ветви .....	406
16.7.6. Инструментальная диагностика .....	407

---

16.7.6.1. Рентгенологические исследования живота .....	407
16.7.6.2. Ультразвуковое исследование .....	407
16.7.6.3. Компьютерная томография .....	407
16.7.6.4. Ядерно-магнитно-резонансная томография и дигитальная субтракционная ангиография .....	407
16.7.6.5. Дифференциальный диагноз .....	407
16.8. Лечение .....	408
16.8.1. Хирургическое лечение .....	409
16.8.1.1. Предоперационный период .....	409
16.8.1.2. Операция .....	410
16.8.1.3. Эндоваскулярные вмешательства .....	412
16.8.1.4. Послеоперационный период .....	412
16.8.1.5. Летальность .....	413
16.9. Заключение .....	413
16.10. Литература .....	413
Глава 17. Острая кишечная непроходимость (С.В. Коновалов) .....	415
17.1. Определение, частота, историческая справка .....	415
17.2. Классификация острой кишечной непроходимости .....	416
17.3. Этиология и патогенез .....	419
17.4. Клиническая картина .....	423
17.5. Диагностика .....	424
17.6. Дифференциальный диагноз .....	435
17.6.1. Прободная язва желудка и двенадцатиперстной кишки .....	435
17.6.2. Острый аппендицит .....	436
17.6.3. Острый холецистит .....	436
17.6.4. Острый панкреатит .....	436
17.6.5. Расслаивающая аневризма брюшного отдела аорты .....	437
17.6.6. Нарушения артериального мезентерального кровообращения .....	437
17.6.7. Функциональная кишечная непроходимость .....	438
17.6.8. Почечная колика .....	439
17.6.9. Нарушенная внематочная беременность .....	439
17.6.10. Энтероколит и токсическая форма дизентерии .....	440
17.6.11. Пищевая токсикоинфекция .....	440
17.6.12. Абдоминальная форма инфаркта миокарда .....	440
17.6.13. Нижнедолевая пневмония .....	440
17.6.14. Уремия .....	441



17.7. Лечебно-диагностические мероприятия в хирургическом отделении стационара .....	442
17.8. Хирургическая тактика при острой кишечной непроходимости .....	444
17.9. Выбор метода оперативного вмешательства при различных формах острой кишечной непроходимости .....	446
17.9.1. Сдавление кишки спайкой или рубцом .....	447
17.9.2. При obtурационной кишечной непроходимости, вызванной каловыми, желчными камнями, безоарами или инородными телами и глистами .....	447
17.9.3. Obtурация кишки злокачественной опухолью .....	448
17.9.4. Острая непроходимость толстой кишки .....	448
17.9.5. Странгуляционная кишечная непроходимость .....	449
17.9.6. Признаки нежизнеспособности кишки .....	440
17.9.7. Заворот илеоцекального отдела кишечника .....	440
17.9.8. Заворот сигмовидной кишки .....	450
17.9.9. Заворот и узлообразование тонкой кишки .....	450
17.9.10. Инвагинация кишечника .....	451
17.10. Дренирование тонкой кишки при острой кишечной непроходимости .....	452
17.11. Особенности ведения послеоперационного периода .....	456
17.12. Заключение .....	457
17.13. Литература .....	458
Глава 18. Инородные тела желудочно-кишечного тракта (А.А. Курыгин) .....	459
18.1. Виды инородных тел .....	459
18.2. Клинические проявления инородных тел .....	461
18.3. Лечение .....	463
18.4. Литература .....	464
Глава 19. Наиболее часто встречающиеся терапевтические заболевания органов грудной клетки, которые могут протекать с клиникой острого живота (А.М. Жирков, О.А. Абакумова) .....	465
19.1. Острая правосторонняя внебольничная пневмония .....	466
19.2. Плевриты .....	467
19.3. Перикардит .....	469
19.4. Острая правожелудочковая недостаточность .....	470
19.5. Инфаркт миокарда (ИМ) .....	470
19.6. Опоясывающий лишай (herpes zoster) .....	473
19.7. Литература .....	474

---

Глава 20. Острый живот в гинекологии ( <i>Н.Н. Рухляда</i> ) .....	475
20.1. Заболевания яичников (апоплексия яичника, разрыв опухоли яичника, кисты желтого тела) .....	476
20.2. Перекрут ножки опухоли яичника .....	478
20.3. Разрыв капсулы опухоли яичника .....	478
20.4. Эндометриозная болезнь (эндометриоз) .....	479
20.5. Внематочная (эктопическая) беременность (ВБ) .....	483
20.6. Сальпингоофорит (аднексит) .....	490
20.7. Пиосальпинкс и tuboовариальный абсцесс .....	494
20.8. Пельвиоперитонит .....	497
20.9. Литература .....	500
Заключение .....	501

## ГЛАВА 4. Перфоративные язвы желудка и двенадцатиперстной кишки

**П**од прободением (перфорацией) язвы желудка или двенадцатиперстной кишки следует понимать прорыв язвы в свободную брюшную полость с поступлением в нее желудочно-дуоденального содержимого. Это одно из тяжелейших и опасных для жизни осложнений язвенной болезни, ведущее к быстрому развитию разлитого перитонита. Реже содержимое желудка и двенадцатиперстной кишки поступает в сальниковую сумку, в просвет другого полого органа, в забрюшинное пространство. Указанные атипичные перфорации язвы в общей сложности составляют около 1–2%. Проникновение язвы в паренхиматозный орган (поджелудочная железа, печень) называется пенетрацией и встречается у 10–15% оперируемых больных язвенной болезнью.

Среди острых хирургических заболеваний органов брюшной полости перфоративные гастродуоденальные язвы составляют от 2 до 5%. Летальность при этом осложнении язвенной болезни остается довольно высокой, достигая 5–18% (Майстренко Н.А., Мовчан К.Н., 2000; Ефименко Н.А. и др., 2001). Уменьшение числа больных язвенной болезнью, нуждающихся в плановом оперативном лечении, связывают с применением блокаторов  $H_2$ -гистаминорецепторов, однако в настоящее время нет убедительных данных, что эти или какие-либо другие противоязвенные препараты как-то влияют на частоту осложнения желудочных и дуоденальных язв перфорацией.

Наиболее часто (в 76% случаев) перфорирует язва луковицы двенадцатиперстной кишки. Около четверти наблюдений относятся к перфорации язв желудка, среди которых преобладают язвы пилорического канала (16,6% случаев). Реже перфорируют язвы, расположенные в теле желудка и антральном отделе (4,2 и 2,6% случаев, соответственно). Самыми редкими являются прободения язв кардиального отдела желудка и залуковичного отдела двенадцатиперстной кишки (по 0,6% случаев). Перфорация почти всегда возникает на передней стенке желудка или двенадцатиперстной кишки. Прободение язв задней стенки органа бывает только у 1% больных. Обычно эти язвы пенетрируют в соседние органы, прежде всего в поджелудочную железу.

#### 4.1. Клиническая картина перфоративной язвы

Главными клиническими признаками прободной язвы являются:

- внезапное появление острой боли в животе;
- доскообразное напряжение мышц передней брюшной стенки;
- исчезновение печеночного притупления;
- типичный язвенный анамнез.

У подавляющего большинства больных перфорация гастродуоденальной язвы начинается внезапно на фоне полного благополучия, сопровождается резчайшими болями в животе и клинической картиной перитонита. Боли бывают настолько сильными, что их принято называть «кинжальными». Они носят постоянный характер, быстро распространяясь из эпигастриальной области или правого подреберья по правому фланку. У части (15–20%) пациентов боли иррадиируют в правые надплечье, лопатку или надключичную область, в спину.

Язвенный анамнез, если он есть, является важным подспорьем для постановки диагноза. Однако надо иметь в виду, что примерно у трети больных перфорация может быть первым симптомом язвенной болезни.

Общее состояние пациентов, как правило, тяжелое. Характерен вид больных. Они принимают вынужденное положение на спине или на правом боку с ногами, согнутыми в коленях, избегают малейшего движения, которое может усилить боли. Выражение лица испуганное, страдальческое. Отмечаются бледность кожи и видимых слизистых оболочек, похолодание конечностей, холодный пот на лице.

Пульс в первые 12 часов после перфорации, в отличие от перитонита другой этиологии, замедленный или нормальной частоты, далее, с развитием перитонита, возникает тахикардия. Артериальное давление снижается. Дыхание частое, поверхностное, с полной неподвижностью мышц живота. Часто отмечается задержка стула и газов. Температура тела вначале обычно бывает нормальная или даже пониженная, затем — повышается при прогрессировании воспаления брюшины.

При прободении язвы наблюдаются и симптомы общей интоксикации, связанные с прогрессированием перитонита: сухость во рту, жажда, тошнота. Примерно у трети больных наблюдается рвота рефлекторного характера, учащающаяся с прогрессированием внутрибрюшной инфекции.

Характерным симптомом перфоративной язвы является напряжение мышц передней брюшной стенки (*defense musculaire*). Мышцы, особенно прямые мышцы живота, при этом сильно напряжены («доскообразны»), в связи с чем у пациентов с тонкой подкожной клетчаткой становится видимым острый боковой край апоневроза прямых мышц и даже углубления, соответствующие сухожильным перемычкам. Дефанс обычно настолько выражен, что при исследовании даже слабое надавливание

на брюшную стенку вызывает очень сильные боли. Только в редких случаях, как правило, у пациентов старых возрастов напряжение мышц может быть не столь резко выражено.

Ярко манифестируют перитонеальные симптомы, прежде всего симптом Щеткина—Блюмберга. Кроме этого, у части пациентов выявляются некоторые специфичные для прободной язвы признаки:

- симптом Дзабановского — поперечная складка кожи на уровне или выше пупка;
- симптом Спизарского — определяется зона высокого тимпанита в эпигастральной области;
- симптом Жобера — исчезновение печеночного притупления или уменьшение его размеров;
- симптом Гюстена — прослушивание сердечных тонов до уровня пупка;
- симптом Кенигсберга — прослушивается жесткое дыхание в эпигастрии;
- симптом Куленкампа — при пальцевом исследовании прямой кишки определяется резкая болезненность в дуэласовом пространстве.

В клиническом течении перфоративных гастродуоденальных язв выделяют 3 периода.

1. Период болевого шока (внезапных резких болей) соответствует непосредственно фазе перфорации язвы, когда в брюшную полость через прободное отверстие внезапно изливается желудочно-дуоденальное содержимое, вызывая резкое раздражение нервного аппарата брюшины. Он длится около 6 часов и проявляется типичной клинической картиной перфорации язвы. В связи с бактерицидным действием желудочного сока перитонит в этот период имеет характер небактериального химического воспаления.

2. В период мнимого (кажущегося) благополучия общее состояние и самочувствие больных несколько улучшаются. Нормализуются пульс, артериальное давление. Этот период может наблюдаться между 7 и 12 часами с момента прободения язвы и ввести в заблуждение как больного, так и врача. Первый в связи с некоторым улучшением состояния может отказаться от операции, а второй в результате диагностической ошибки — упустить благоприятное время для оперативного вмешательства.

3. Период прогрессирующего перитонита наступает примерно через 12 часов с момента перфорации, когда бактерицидное действие желудочного сока прекращается и начинает развиваться бактериальный гнойный перитонит, вызываемый чаще всего кишечной палочкой, стрепто- и стафилококками.

Для уточнения диагноза показана обзорная рентгенография живота, при которой в большинстве (75–80%) случаев выявляют газовый пузырь под диафрагмой, отделяющий от нее тень печени. В сомнительных ситуациях выполняют пневмогастрографию путем введения через желудочный зонд воздуха и повторного рентгенологического исследования.

Экстренная фиброгастродуоденоскопия позволяет не только определить локализацию перфоративной язвы, ее характер и наличие второй «зеркальной язвы», что наблюдается примерно у четверти таких больных, но и установить возможное сочетание перфорации и кровотечения, которое встречается в 5–10% случаев.

К диагностической лапароскопии прибегают, как правило, при стертой клинической картине прободной язвы у пациентов старых возрастов, а также *при атипичных формах перфорации*. К последним относятся:

- прикрытая перфорация (5–8% случаев);
- сочетание перфорации и кровотечения из язвы (5–10% случаев);
- перфорация язвы задней стенки желудка или двенадцатиперстной кишки (1–2% случаев);
- перфорация в полость, ограниченную спайками, (около 1% случаев);
- перфорация в плевральную полость (крайне редко);
- перфорация в брюшную аорту, сердце (казуистика).

Диагностика этих осложнений язвенной болезни, как правило, представляет большие трудности по сравнению с типичными случаями. При закрытии небольшого перфорационного отверстия фибрином, кусочком пищи, сальником, печенью, ободочной кишкой или желчным пузырем клиническая картина прободной язвы становится менее ясной. В брюшную полость при этом попадает сравнительно малое количество жидкости и воздуха, вызывающее развитие отграниченного перитонита. Как правило, это наблюдается у пациентов с частыми обострениями язвенной болезни. Приступ болей при возникновении перфорации бывает у них менее резким, чем при перфорации язвы в свободную брюшную полость. Боль, сопровождающаяся сильным напряжением мышц передней брюшной стенки, болезненностью при пальпации живота и перитонеальными симптомами, через 2–3 часа проходит, а состояние больного улучшается. Порою врач, обследующий больного через несколько часов, не находит признаков перфорации и может только предположить, что она имела место. Тем не менее у многих таких пациентов все же сохраняются вышеперечисленные признаки, но они слабо выражены. Кроме того, отсутствуют такие важные симптомы перфорации, как исчезновение печеночного притупления, наличие свободного газа в брюшной полости (*рис. 1*). Чтобы избежать диагностической ошибки, необходимо обратить внимание на язвенный анамнез, приступ необычно острых болей в эпигастрии. Лапароскопическое исследование может оказать существенную помощь в диагностике.

Перфорация в сочетании с кровотечением встречается, как правило, у мужчин пожилого возраста. Летальность при этом достигает 48% (Сацукевич В.Н., Сацукевич Д.В., 1999). Наиболее часто кровотечение возникает из перфорировавшей язвы, располагающейся в пилородуоденаль-

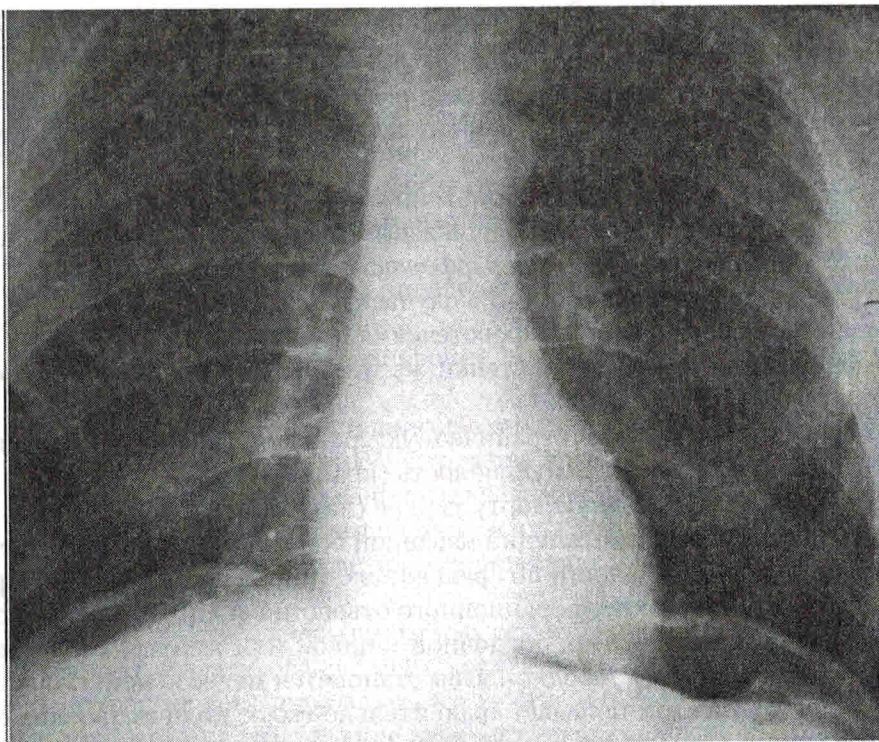


Рис.1. Обзорная рентгенограмма живота больного с перфоративной язвой двенадцатиперстной кишки. Под диафрагмой с обеих сторон виден газ в свободной брюшной полости

ной зоне. Примерно в четверти случаев кровотечение развивается из второй «зеркальной» язвы задней стенки органа. Как правило, перфорация возникает на фоне язвенного кровотечения (в 75% случаев); примерно у 17% больных эти осложнения развиваются одновременно и у 8% — кровотечение следует за прободением язвы. Кровь из язвы может изливаться в желудочно-кишечный тракт или в свободную брюшную полость. В связи с этим клинические проявления такого сочетанного осложнения бывают весьма разнообразными. В большинстве случаев клиническая картина перфорации кровоточащей язвы сглажена, что связано с разбавлением попадающего в свободную брюшную полость агрессивного желудочного содержимого кровью. Однако при этом больной часто покрывается холодным потом, в рвотных массах нередко появляется примесь измененной крови, прогрессирует вздутие живота. Часто одновременно с появлением болей в эпигастральной области рвота прекращается. Примерно у трети пациентов наблюдается оформленный или жидкий черный стул. Обязательное пальцевое исследование прямой кишки в 78% случа-

ев позволяет его выявить. Важным моментом для установления диагноза этого сочетанного осложнения является учет данных лабораторного исследования крови, особенно снижения уровней гемоглобина и эритроцитов. При малейшем подозрении на кровотечение необходимо срочно выполнить фиброгастродуоденоскопию.

Еще более сложна диагностика перфорации язвы задней стенки органа, когда его содержимое изливается или в сальниковую сумку, а затем через винсловое отверстие в свободную брюшную полость, или в забрюшинное пространство. Как правило, при этом отсутствуют все важнейшие признаки перфорации. Аналогичные трудности возникают при других атипичных формах прободной язвы.

Дифференциальную диагностику перфоративных гастродуоденальных язв следует проводить со всеми нозологическими формами, входящими в группу «острого живота», а также с заболеваниями, его имитирующими.

## 4.2. Оперативное лечение прободных дуоденальных язв

Дискуссия о способе оперативного лечения перфоративных дуоденальных язв концентрируется главным образом вокруг понятия «острая» или «хроническая» язва. К сожалению, обе эти категории плохо поддаются определению, поскольку такие критерии у разных авторов различные (Курыгин А.А., Перегудов С.И., 1999). Проведение дифференциальной диагностики между острыми и хроническими язвами по длительности их симптоматики весьма затруднительно. У больных часто бывает трудно собрать достоверный, подробный анамнез, поскольку все предшествовавшие признаки язвы меркнут в сравнении с болью, вызываемой перфорацией. Некоторые авторы пытаются различать «острые» и «хронические» язвы непосредственно во время операции, основываясь на деформации луковицы двенадцатиперстной кишки и обширности окружающего перфорационное отверстие инфильтрата, однако местные проявления внутрибрюшного воспаления делают эти различия нечеткими.

Таким образом, в настоящее время не существует надежных объективных критериев, позволяющих до или в процессе операции отличить острые перфоративные дуоденальные язвы от хронических, следовательно, выбор оптимального метода оперативного лечения на этой основе не возможен.

Как свидетельствуют данные современной литературы, подавляющее большинство больных перфоративными язвами во всех странах мира лечат с помощью операции. Выполняют ушивание перфорационного отверстия или радикальную операцию. Последняя не только спасает жизнь больному, но и избавляет в большинстве случаев от дальнейшего развития язвенной болезни.



*Традиционный метод лечения* перфоративных дуоденальных язв заключается в простом ушивании перфорационного отверстия (рис. 2), санации, дренировании брюшной полости и проведении терапии антибиотиками широкого спектра. Одним из вариантов ушивания является тампонада перфорационного отверстия прядью большого сальника (способ Оппеля—Поликарпова, однако впервые этот метод предложили Н. Braun и W.H. Bennett, 1898) (рис. 3), а также применяется иссечение язвы и ушивание дефекта стенки. Нередко по окружности перфорации подшивают прядь большого сальника на сосудистой ножке или круглую связку печени. Недавними исследованиями японских авторов доказано, что имплантация сальника ускоряет заживление и предотвращает рецидив язвы. Некоторые авторы предлагают пластические методы ушивания прободных язв, в том числе достаточно сложные, например, серозно-мышечным лоскутом желудка на сосудистой ножке, однако последние не получили широкого распространения.

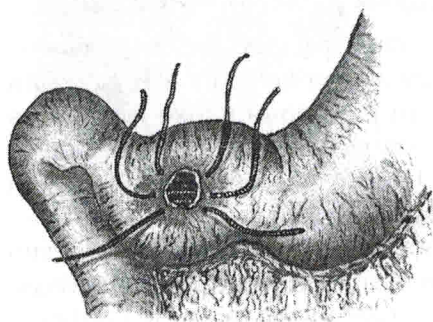


Рис. 2. Схема ушивания перфоративной язвы желудка

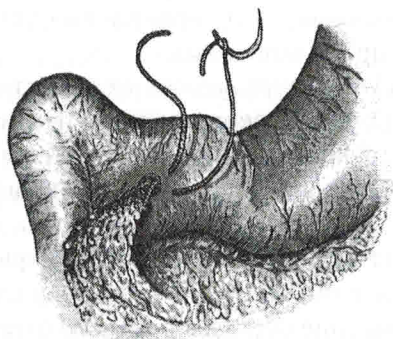


Рис. 3. Схема ушивания перфоративной язвы желудка с помощью пряди сальника по Оппелю—Поликарпову (исторически справедливее называть по Н. Braun и W. Bennett)

За последние несколько лет арсенал оперативных вмешательств, применяемых при прободных язвах, пополнился современными эндовидеохирургическими методами лечения. С помощью эндовидеохирургической техники достаточно эффективно можно ушить перфорационное отверстие и санировать брюшную полость. Продолжительность лапароскопического ушивания составляет в среднем 100–135 мин, значительно уменьшается потребность в обезболивающих препаратах в раннем послеоперационном периоде, а длительность нахождения в стационаре после операции не превышает 5–8 сут. Если для закрытия перфорационного отверстия использовать клеевые композиции на основе фибрина, то сроки операции уменьшаются в среднем до 61 минуты. Тем не менее эндовидеохирургическая техника ушивания не имеет никаких преимуществ

перед обычным лапаротомным доступом в плане непосредственных результатов операции.

*Ушивание перфоративной язвы* — операция вынужденная и паллиативная. Она не влияет на этиопатогенетические механизмы, приводящие к развитию язвенной болезни, и все же остается наиболее распространенным оперативным вмешательством. Причинами этого являются техническая простота операции и доступность ее дежурным хирургам, которым, как правило, приходится оперировать таких больных. Этим же объясняется и применение ушивания при повторной перфорации, хотя таким пациентам безусловно показано радикальное хирургическое вмешательство.

Операция ушивания пользуется большой популярностью при лечении «острых» перфоративных язв, поскольку, по данным некоторых исследователей, избавляет от симптомов язвенной болезни до 75% таких пациентов. Тем не менее 25–31% больных продолжают страдать от язвы, и часть из них в последующем нуждается в радикальной операции. В случае «хронической» язвы — результат диаметрально противоположный. Примерно у 70% больных симптоматика язвенной болезни сохраняется.

Принимая во внимание вышеизложенные сведения о трудности до- и интраоперационной дифференциации «острых» перфоративных язв от «хронических», хирург оказывается в затруднительном положении: какой вид операции выполнить — паллиативный или радикальный?

По мнению большинства хирургов, простое ушивание предпочтительно у пациентов с повышенным риском оперативного вмешательства, в то время как у остальных преимущества радикальных операций давно и многократно доказаны. Тем не менее многие хирурги по-прежнему считают простое ушивание перфоративной хронической язвы более безопасным, чем радикальная операция, несмотря на то что число больных, нуждающихся после этого в повторном вмешательстве, весьма велико. Часть исследователей надеется, что медикаментозная противоязвенная терапия в послеоперационном периоде позволит им снизить процент рецидива язвы.

В классическом исследовании J. Воеу и соавт. (1987) на большом клиническом материале определены *факторы риска, достоверно влияющие на летальность* после операций по поводу прободных гастродуоденальных язв. Это возраст больных старше 60 лет, сопутствующие заболевания, дооперационный шок и длительность перфорации свыше 24 часов. Летальность прогрессивно возрастает с увеличением числа факторов риска: 0, 10%, 45,5% и 100% у больных с отсутствием, одним, двумя или тремя факторами риска, соответственно. По мнению большинства хирургов, простое ушивание перфорационного отверстия при наличии перечисленных факторов риска — наиболее благоразумное решение.

Все же в настоящее время не существует удовлетворительных способов отбора больных перфоративными язвами, действительно нуждающихся в радикальном лечении. Следует согласиться с теми хирургами, которые утверждают, что поскольку летальность после радикальных и паллиативных операций при отсутствии факторов операционного риска практически одинаковая, то целесообразно сразу оперировать радикально всех таких больных.

Многие исследователи пришли к заключению, что *ваготомия и гемирезекция желудка*, пропагандируемые М. DeBakey, являются наилучшей операцией в плане предупреждения рецидива язвы. К сожалению, этот вид операции, как и традиционная резекция желудка, связан с большим количеством пострезекционных расстройств в виде демпинг-синдрома, диареи, рефлюкс-гастрита и т. д. Эти последствия ограничивают использование ваготомии с гемирезекцией желудка, тем более, что не все больные перфоративными язвами для предупреждения рецидива заболевания действительно нуждаются в первичной радикальной операции.

В настоящее время многие отечественные и зарубежные хирурги считают, что резекцию  $2/3$  желудка следует исключить из арсенала методов хирургического лечения прободных дуоденальных язв. Вместо нее следует шире ставить показания к стволовой ваготомии с дренирующей желудок операцией (рис. 4, 5) (Курьгин А.А., Румянцев В.В., 1992; Майстренко Н.А., Мовчан К.Н., 2000; Flynn А.М., 1998). Патогенетическая обоснованность и адекватность этой операции, а также значительно меньшая частота послеоперационных осложнений и низкая, по сравнению с резекцией желудка, летальность доказаны большим количеством работ. Многие считают, что стволовая ваготомия с иссечением перфоративной язвы и пилоропластикой является более приемлемой операцией, чем ваготомия с гемирезекцией желудка. Она технически проще, следовательно, безопаснее резекции желудка. В условиях неотложной помощи многие хирурги, как правило, отдают предпочтение стволовой ваготомии как более простой операции, требующей минимальных затрат времени (рис. 6). Кроме того, проведенными нами исследованиями доказано, что операционный риск при ваготомии по поводу перфоративной язвы двенадцатиперстной

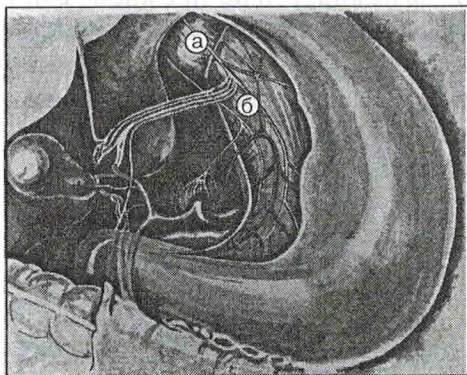


Рис. 4. Схема ветвления блуждающего нерва в области малой кривизны желудка. От передней хорды нерва (а) отходят желудочные и печеночные ветви, от задней хорды (б) — желудочные и чревная ветви

желудка. Она технически проще, следовательно, безопаснее резекции желудка. В условиях неотложной помощи многие хирурги, как правило, отдают предпочтение стволовой ваготомии как более простой операции, требующей минимальных затрат времени (рис. 6). Кроме того, проведенными нами исследованиями доказано, что операционный риск при ваготомии по поводу перфоративной язвы двенадцатиперстной

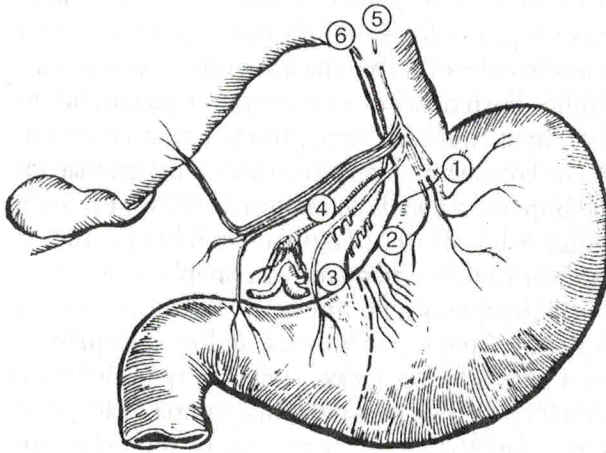


Рис. 5. Схема стволовой и проксимальной селективной ваготомии. Пунктирной линией обозначена проксимальная граница антрального отдела желудка. 1–2 – пересечены желудочные ветви обеих хорд блуждающего нерва, иннервирующие кислотообразующую часть желудка; 3 – сохранены ветви, идущие к антруму (нервы Латарже); 4 – печеночные и чревные ветви блуждающего нерва; 5–6 – пересечены обе хорды нерва (стволовая ваготомия)

кишки не превышает такового при операции ушивания. К тому же, частота и степень тяжести постваготомических расстройств значительно меньше, чем пострезекционных (Курыгин А.А., Перегудов С.И., 1999).

Летальность после ваготомии у больных старше 60 лет в 4,6 раза ниже, чем после ушивания язвы, и в 7,5 раза ниже, чем после резекции желудка. Уровень летальности у больных с дооперационным шоком, то есть системной артериальной гипотензией с систолическим давлением, не превышающим 90 мм рт. ст., составляет 30,2%, в том числе после паллиативных операций – 45,8%, после ваготомии с пилоропластикой – 10,5%. Общая летальность при сроках с момента перфорации свыше 24 ч составляет 31,5%, в том числе после ушивания язвы – 49,3%, после ваготомии с иссечением язвы и пилоропластикой – 4,4%.

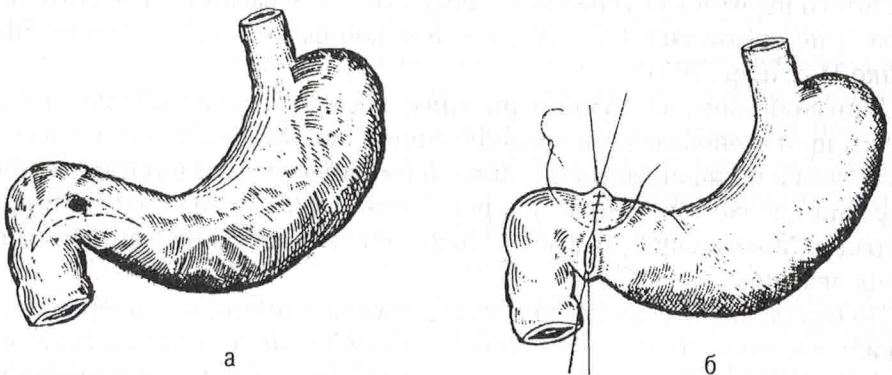


Рис. 6. Схема операции при перфоративной язве двенадцатиперстной кишки: а – иссечение язвы в пределах здоровой ткани; б – пилоропластика по Гейнеке–Микуличу (в сочетании с поддиафрагмальной стволовой ваготомией)

Кроме вышеперечисленных факторов риска, признанных большинством хирургов, указывается еще ряд субъективных факторов, склоняющих в пользу паллиативных вмешательств. Главным аргументом в пользу простого ушивания перфорационного отверстия выступает разлитой перитонит, страх перед которым у практических хирургов воспитан настолько, что они нередко, сами того не сознавая, умеренные воспалительные изменения в брюшине гипертрофируют в своем сознании до такой степени, которая психологически оправдывает отказ от радикальной операции.

Действительно, с нарастанием тяжести перитонита операционная летальность возрастает после всех операций, но при этом после стволовой ваготомии она значительно ниже. Среди различных видов хирургических вмешательств выделяется *резекция желудка* — самая травматичная и сложная из всех используемых для лечения перфоративных гастродуоденальных язв операций — она характеризуется наивысшими показателями летальности при всех формах перитонита. После этого вида хирургического вмешательства умирает до 30% больных.

Паллиативные операции приводят к неблагоприятному непосредственному результату у 4,5% больных местным перитонитом, у 8% — реактивной фазой, 38,9% — токсической и 100% — терминальной фазой внутрибрюшной инфекции. Основными причинами, приводящими к гибели пациентов после таких вмешательств на фоне местного перитонита, в двух третях случаев выступают перитонит и острые желудочно-кишечные кровотечения, развившиеся в ранние сроки после паллиативных вмешательств.

Стволовая ваготомия с пилоропластикой даже при тяжелых формах перитонита сопровождается относительно невысокой летальностью. В отличие от результатов паллиативных операций при реактивной фазе разлитого перитонита уровень летальности после ваготомии значительно ниже и не превышает 1,4%, при токсической фазе — 10% случаев (Ефименко Н.А. и др., 2001).

Таким образом, разлитой перитонит, даже в токсической фазе, не является противопоказанием к выполнению стволовой ваготомии с иссечением язвы и пилоропластикой. Лишь терминальная фаза внутрибрюшной инфекции должна склонить хирурга в пользу любого вида паллиативной операции, поскольку этот выбор никак не повлияет на неблагоприятный исход лечения.

По отдаленным результатам, нуждаемости в повторной операции радикальные вмешательства значительно лучше паллиативных. Материалы нашей кафедры свидетельствуют о том, что отличные и хорошие результаты наблюдаются после стволовой ваготомии с пилоропластикой у подавляющего большинства (85,2%) больных перфоративными гастродуоденальными язвами. Удовлетворительными (Visick III) признаны

результаты лечения всего у 4% пациентов. Характерной особенностью данной группы было то, что клинические проявления различных нарушений у обследованных больных уже не купировались лишь соблюдением диеты и ограничением количества пищи, а требовали специального медикаментозного лечения в условиях поликлиники или стационара. Неудовлетворительными (Visick IV) оказались результаты операции у 10,8% больных. Эту группу составляют пациенты с рецидивом язвы, однако сюда же относятся сочетание диареи и рефлюкс-гастрита средней тяжести, а также демпинг-синдром с эрозивным гастродуоденитом. Если исключить пациентов, у которых во время операции ошибочно не был пересечен задний ствол блуждающего нерва, то число неудовлетворительных исходов ваготомии снижается до 9,8% (Перегудов С.И., 1998).

Непреходящую роль играет стволовая ваготомия с пилоропластикой в лечении особой категории больных, у которых перфорация сочетается с кровотечением. *Сочетание перфорации хронических гастродуоденальных язв с желудочно-кишечными кровотечениями* — одно из наиболее грозных осложнений язвенной болезни желудка и двенадцатиперстной кишки, сопровождающееся летальностью, достигающей 72%. Послеоперационная летальность в среднем составляет 48%. Одним из недостатков паллиативных операций является то, что ушивая перфоративную язву, хирург не может осмотреть внутреннюю поверхность пораженного органа и, следовательно, установить наличие кровотечения. По мнению большинства хирургов, операцией выбора в такой ситуации является стволовая ваготомия в сочетании с одним из способов пилоропластики, при которой иссекается прободная и кровоточащая язва передней стенки, а в случае кровотечения из второй, «зеркальной» язвы — ее прошивают.

Идеальная радикальная операция при перфоративной дуоденальной язве должна сопровождаться незначительной летальностью, надежно защищать от рецидива язвы и не вызывать нежелательных послеоперационных диспепсических расстройств у пациентов, которые не нуждаются в радикальном хирургическом лечении для предупреждения рецидива язвы. Основываясь на прекрасных результатах *селективной проксимальной ваготомии* при лечении дуоденальных язв, многие хирурги стали использовать ее при перфоративных язвах. Некоторые авторы даже сообщали о нулевой летальности после этой операции.

При сравнении результатов лечения перфоративной язвы двенадцатиперстной кишки селективной проксимальной и стволовой ваготомией с пилоропластикой оказалось, что после стволовой ваготомии рецидив язвы развивается в 9% случаев, в повторной операции нуждаются 6% пациентов. После селективной — язва рецидивирует у 3% больных, в повторной операции никто не нуждался. В многочисленных исследовани-

ях подтверждены невысокий процент рецидива язвы и практическое отсутствие нежелательных постваготомических расстройств после лечения прободных язв двенадцатиперстной кишки селективной проксимальной ваготомией.

Р.Н. Jr. Jordan и С. Morrow (1988) из США проанализировали результаты лечения больных перфоративной дуоденальной, пилорической и препилорической язвой. Всем им вне зависимости от того, «острая» это язва или «хроническая», выполнены селективная проксимальная ваготомия с закрытием перфорационного отверстия «заплатой» из выкроенного лоскута большого сальника на сосудистой ножке. При сроках наблюдения свыше 2 лет только у 6% пациентов с дуоденальной язвой обнаружен рецидив язвенной болезни. Напротив, при локализации перфорировавшей язвы в пилорическом или препилорическом отделах желудка процент рецидива достигал 20%. В повторной операции нуждались 2,3% больных.

Некоторыми хирургами в качестве альтернативы селективной проксимальной ваготомии при перфоративных дуоденальных язвах предлагается *трансгастральная ваготомия*, при которой денервация достигается рассечением серозной и мышечной оболочек передней и задней стенок желудка вдоль малой кривизны и ниже пищеводно-желудочного перехода. Эта операция технически проще, однако целесообразность ее использования остается проблематичной и мало изученной.

По мнению многих зарубежных исследователей, селективная проксимальная ваготомия с закрытием перфорационного отверстия «заплатой» из выкроенного лоскута большого сальника на сосудистой ножке является операцией выбора во всех случаях перфоративных язв двенадцатиперстной кишки. Исключения составляют перфорация «острых язв, связанных с приемом лекарств или острым стрессом», а также больные с высоким операционным риском, которым показано закрытие перфорационного отверстия «заплатой» из большого сальника. Такой точки зрения с 1992 г. придерживается большинство хирургов в Соединенных Штатах Америки (Feliciano D.V., 1992).

Тем не менее, несмотря на очевидные преимущества селективной проксимальной ваготомии перед другими видами оперативных вмешательств, эта операция не находит широкого применения в хирургии перфоративных гастродуоденальных язв, что, по сводным данным отечественной и зарубежной литературы, объясняется несколькими причинами:

- селективная проксимальная ваготомия является технически сложной, требует относительно большого количества времени, что не отвечает основным принципам экстренных операций;

- часто отмечаемая при перфорации язв воспалительная инфильтрация печеночно-желудочной связки создает значительные технические трудности при скелетировании малой кривизны желудка и нередко яв-

ляется противопоказанием к выполнению СПВ из-за высокой вероятности повреждения нервов Latarjet;

- при некоторых анатомических особенностях парасимпатической иннервации желудка стандартное выполнение селективной проксимальной ваготомии может сопровождаться повреждением главных стволов блуждающих нервов вблизи малой кривизны или неполной ваготомией париетальных клеток кардиофундального отдела желудка;

- скелетирование малой кривизны желудка из-за особенностей кровоснабжения этого отдела может сопровождаться развитием некроза и перфорацией стенки желудка в ранние сроки после операции;

- разрушение связочного аппарата пищеводно-желудочного перехода и скелетирование абдоминального отдела пищевода при выполнении селективной проксимальной ваготомии создает угрозу развития терминального эзофагита, что, по мнению ряда авторов, требует применения фундопликации, которая не только усложняет основную операцию, но и значительно удлиняет общую продолжительность хирургического вмешательства;

- нарушение в результате селективной проксимальной ваготомии кровоснабжения малой кривизны желудка может быть одной из причин рецидива язвы в отдаленные сроки после операции;

- кроме того, при дуоденальных язвах, осложненных одновременно перфорацией и кровотечением, большинство хирургов рекомендуют дополнять селективную проксимальную ваготомию пилоропластикой, что снижает ее ценность как пилоросохраняющей операции.

Таким образом, в настоящее время не существует операции при перфоративных дуоденальных язвах, которая отвечала бы всем требованиям «идеального» хирургического вмешательства. Наиболее близка к нему селективная проксимальная ваготомия, однако ряд существенных ограничений не позволяет рекомендовать ее для всех ситуаций неотложной хирургии и для всех больных с прободными язвами двенадцатиперстной кишки. Материалы наших исследований свидетельствуют в пользу более широкого применения стволовой ваготомии с иссечением язвы и однорядным швом пилороластики, как одного из наиболее безопасных и надежных способов хирургического лечения перфоративных пилородуоденальных язв.

### 4.3. Оперативное лечение перфоративных язв желудка

Перфоративные язвы желудка, как правило, располагаются на передней стенке антрального отдела или в области угла желудка вблизи малой кривизны. Язвы передней стенки перфорируют в свободную брюшную полость и вызывают симптоматику, сходную с проявлениями перфоративных



дуоденальных язв. Язвы задней стенки, перфорирующие в полость малого сальника, трудны для диагностики, поэтому летальность при них выше. К счастью, перфоративные язвы кардиального отдела желудка, располагающиеся вблизи кардиопищеводной зоны, встречаются редко (0,6% случаев), как и вообще язвы этой локализации.

Общая летальность при перфоративных язвах желудка высока — от 10 до 40%. Она значительно превышает общую летальность при перфоративных пилородуоденальных язвах. Высокая летальность при перфорации желудочных язв связана с большим возрастом больных и, соответственно, большим числом сопутствующих заболеваний, как правило, значительным размером язвы и задержкой операции в связи с трудностями диагностики атипичной перфорации язв задней стенки желудка.

Предлагаемая некоторыми авторами *резекция желудка* на фоне активизации язвенного процесса, осложненного перфорацией, особенно при «высоких» и «гигантских» язвах, резко выраженной воспалительной инфильтрации вокруг язвы, нередко пенетрирующей в соседние анатомические образования, не только технически трудновыполнима, но и сопровождается высокой летальностью, которая возрастает с увеличением объема удаляемого органа и возраста больного.

В качестве альтернативы резекции желудка отдельные хирурги предлагают *операцию Т. Taylor*, то есть производить переднюю серомиотомию тела и фундального отдела желудка в сочетании с задней стволовой ваготомией. Эта методика лишена ряда недостатков, присущих селективной проксимальной ваготомии, однако в плане непосредственных и отдаленных результатов у больных перфоративными язвами желудка недостаточно изучена.

Лечение прободных язв желудка, локализующихся вблизи пилорического жома, сходно с лечением перфоративных дуоденальных язв. Широко распространенное за рубежом закрытие перфорационного отверстия заплатой из большого сальника многие хирурги считают способом выбора при «острых» язвах. Этот метод некоторые авторы рекомендуют использовать и при лечении острых перфоративных язв желудка другой локализации, особенно если язва связана с применением ульцерогенных медикаментов. Необходимо помнить о возможности малигнизации желудочной язвы и обязательно забирать участок тканей ушиваемой язвы для гистологического исследования. Кроме того, следует с осторожностью ушивать перфоративные язвы вблизи пилорического жома, чтобы не вызвать развития стеноза выходного отдела желудка.

Учитывая особенности патогенеза желудочных язв, располагающихся в антральном отделе, некоторые хирурги рекомендуют в случае их перфорации применять *селективную проксимальную ваготомию в сочетании с дренирующей желудок операцией*. Доказано, что частота рецидива язвы

у больных с пилорическими и препилорическими язвами желудка после селективной проксимальной ваготомии с пилоропластикой значительно меньше, чем у больных, которым произвели изолированную ваготомию. Для улучшения функциональных результатов селективной проксимальной ваготомии больным желудочными язвами III типа по Н.Д. Johnson (1965), осложненными перфорацией, предложено дополнять ее поперечной пилоропластикой с реконструкцией привратника (типа J.V. Aust или F. Holle). Так, при сочетании перфорации язвы и формирующегося стеноза предлагается иссечение язвы «бабочкой» и пилоропластика по Holle с последующим выполнением передней серомиотомии тела и кардиофундального отдела желудка в сочетании с задней стволовой ваготомией.

Селективная проксимальная ваготомия с закрытием перфорационного отверстия заплатой из большого сальника не является методом выбора при препилорических язвах, так как частота рецидива язвы после такого вмешательства достигает 30%. В связи с тем, что препилорические язвы клинически и патогенетически сходны с дуоденальными, некоторые хирурги предлагают лечить их перфорацию с помощью *стволовой ваготомии и пилоропластики или ваготомией с гемирезекцией желудка*.

Наилучшим способом лечения перфоративных язв желудка, по мнению большинства хирургов, является радикальная операция. При локализации язвы в области «угла» желудка (I тип по Н.Д. Johnson) некоторые хирурги отдают предпочтение *резекции желудка по Billroth I*. Однако в последние годы многие отечественные хирурги склоняются к мнению, что показания к первичной резекции желудка должны быть ограничены сочетанием прободения язвы с острым кровотечением и подозрением на малигнизацию. В остальных случаях тактически оправданным считается ушивание прободной язвы. Если язва I типа сочетается с дуоденальной или препилорической (II тип) или перфорирует язва препилорического отдела желудка (III тип), то есть в патогенезе язвы важную роль играет повышенная кислотность желудочного сока, то патогенетически обоснованной будет стволовая ваготомия с иссечением язвы и пилоропластикой.

#### **4.4. Консервативное лечение перфоративных гастродуоденальных язв**

Когда перфоративные язвы только научились распознавать клинически, консервативный метод лечения был единственным. Как отмечал F. Frömmler (1886), этот метод был равносильен эвтаназии, поскольку в те годы каждый такой больной погибал.

Практически неизменной ситуация сохранилась и до наших дней, так как к подобному способу лечения прибегают лишь у наиболее соматически тяжелых пациентов.

Консервативное лечение, как альтернативу операции, возродили О.Н. Wangensteen (1935) и Н. Taylor (1957). Так, Н. Taylor сообщал, что общая летальность при неоперативном лечении перфоративной дуоденальной язвы составила всего 11%, а желудочной — 25%.

По мнению некоторых авторов, консервативное лечение перфоративных гастродуоденальных язв может быть методом выбора у больных, поступивших в крайне тяжелом состоянии. В то же время, J. Воеу и соавт. (1987) отмечали, что из 14 больных с тремя факторами риска 13 выжили после простого ушивания, что свидетельствует о несомненной успешности этого самого простого метода оперативного лечения у данной категории пациентов. Отечественные хирурги считают, что консервативное лечение по поводу прободных язв желудка и двенадцатиперстной кишки допустимо лишь при абсолютной невозможности оказания оперативного пособия.

A.J. Donovan и соавт. (1979) рекомендовали данный способ лечения для молодых людей с «прикрытой» перфорацией «острой» язвы, а также для пациентов с «хронической» язвой, у которых крайне высок риск оперативного вмешательства. Авторы использовали контрастные рентгенологические методики C.J. Verne и L. Rosoff (1986) для определения «прикрытой» перфорации. Последние два автора, основываясь на большом клиническом материале, сообщали, что 40% перфоративных язв на момент гастродуоденографии были «прикрытыми». Самопроизвольное «прикрытие» перфорационного отверстия наиболее часто наблюдалось у пациентов с небольшими, «острыми» перфорациями, в то время как у больных с хронической язвой и деформированной двенадцатиперстной кишкой, а также у больных, принимавших нестероидные противовоспалительные средства и гормоны, перфорационное отверстие прикрывалось редко. По мнению этих исследователей, консервативное лечение в редких случаях можно применять у пациентов с крайне высоким риском оперативного вмешательства, даже при отсутствии «прикрытой» перфорации.

D. Lecomte и G. Niebel (1986) считают *показанием к консервативному лечению перфоративной язвы* критическое состояние пациента, при котором анестезиологическое пособие ему противопоказано. Кроме того, полученные этими авторами данные показывают, что четырехчасовая аспирация желудочного содержимого на фоне интенсивной инфузионной и антибактериальной терапии не ухудшает прогноз лечения, а, напротив, способствует улучшению непосредственных результатов операции у больных при наличии факторов высокого риска. *Критерием эффективности* такого рода лечения считается отчетливая положительная динамика в состоянии больного в течение ближайших 24 часов. В противном случае показана экстренная операция, независимо от тяжести состояния пациента.

*Методика лечения больных перфоративными язвами без операции* по Н. Taylor (1957) и А. J. Donovan и соавт. (1979) заключается в следующем: на фоне сбалансированной инфузионной и антибактериальной терапии через назогастральный зонд осуществляют постоянную активную аспирацию желудочного содержимого. При отсутствии положительной динамики в течение 4–6 часов лечение считается неэффективным, и в таком случае показана экстренная операция. Используя эти критерии, авторы успешно вылечили без образования внутрибрюшных абсцессов 24 из 25 пациентов. Летальных исходов не было. В последние годы в программу длительной терапии у таких больных рекомендуется включать внутривенное введение блокаторов  $H_2$ -гистаминорецепторов или ингибиторов протонной помпы.

Обобщая сведения по этой проблеме, можно сделать заключение, что консервативное лечение может оказаться успешным у определенных больных перфоративными гастродуоденальными язвами, но выделить их из общей массы крайне затруднительно. Для того, чтобы определить конкретные показания к такому виду лечения, требуется провести комплексное рандомизированное исследование на основе значительного клинического материала, учитывающее в том числе и факторы высокого операционного риска. Однако надежды на то, что это когда-либо будет сделано, крайне призрачны.

#### **4.5. Бактериологические особенности перфоративных гастродуоденальных язв как основа антибактериальной терапии**

Внутрибрюшная микрофлора у больных перфоративными язвами, как правило, скудная. Риск бактериального перитонита возрастает с течением времени. Посевы обычно стерильные или дают небольшой рост через 12 часов после перфорации. Поэтому процент нагноений после своевременно проведенной операции не превышает 2% и обычно не связан с выделенными из брюшной полости микроорганизмами. По-видимому, это связано с санацией брюшной полости и использованием антибиотиков широкого спектра.

Тем не менее через 24 ч после перфорации позитивный бактериологический результат посевов экссудата из брюшной полости получают в 62% случаев. Особенно обильный микробный рост наблюдается у пациентов со сроком перфорации свыше 48 ч, в таких случаях нередко развиваются септические осложнения. Отсрочка операции при перфоративных гастродуоденальных язвах может привести к образованию поддиафрагмальных, подпеченочных или межпетельных абсцессов брюшной полости.

Данная форма перитонита характеризуется относительным постоянством микробного пейзажа возбудителей. Доминирующую роль здесь

играют факультативно-анаэробные грамотрицательные палочки семейства Enterobacteriaceae. Ведущим возбудителем внутрибрюшной инфекции при перитоните язвенной этиологии является кишечная палочка. Среди других важных этиологических агентов следует отметить высокий удельный вес золотистого стафилококка, энтерококков и грибов рода *Candida*. Условно-патогенные микроорганизмы могут оказывать непосредственное влияние не только на эпителиальную выстилку брюшной полости, но и на слизистую оболочку верхнего отдела желудочно-кишечного тракта, вызывая и поддерживая в ней патологический процесс. Гемолитические штаммы *E.coli*, *Proteus spp.*, грибы рода *Candida* и другие условно-патогенные микроорганизмы своими токсическими веществами способствуют разрушению клеточной стенки, дистрофическим, деструктивным и некротическим изменениям слизистой оболочки. Следовательно, главной целью химиотерапии должно быть освобождение организма от патогенных и условно-патогенных бактерий при сохранении автохтонных микроорганизмов. Поэтому антибактериальная терапия играет важную роль в лечении перитонита у больных прободными язвами, оказывая непосредственное влияние на исход заболевания и частоту развития ранних послеоперационных осложнений.

Наш опыт показывает, что у больных перфоративными гастродуоденальными язвами с местным серозным перитонитом при тщательном осушивании брюшной полости вполне возможно обойтись без применения антибактериальных средств в раннем послеоперационном периоде. При гнойном или фибринозно-гнойном выпоте в брюшной полости, токсической и терминальной фазах заболевания антибактериальная терапия абсолютно показана.

Наши данные свидетельствуют о высокой эффективности при перфоративных гастродуоденальных язвах *цефалоспориновых антибиотиков III поколения*. Синтетические и полусинтетические цефалоспорины III поколения обладают принципиальной особенностью подавлять рост синегнойной палочки и большинства видов семейства энтеробактерий (в том числе *E.coli*, *Enterobacter spp.* и *Proteus spp.*), резистентных к цефалоспориновым первым двух групп. Минимальная подавляющая концентрация антибиотиков этого поколения для большинства клинических штаммов грамотрицательных бактерий в 100 раз ниже, чем препаратов предыдущих групп, соответственно ниже и токсичность терапевтических доз, вследствие чего они высокоэффективны при тяжелых инфекциях, сопровождающихся бактериемией и септицемией. Кроме того, цефалоспориновые антибиотики III поколения высокоактивны против большинства видов грамположительных бактерий, в том числе устойчивых к другим антибиотикам (например, энтерококков), поэтому ими можно проводить монотерапию реактивной фазы гнойного и фибринозно-гной-

ного перитонита при перфоративных гастродуоденальных язвах (Ефименко Н.А. и др., 2001).

При токсической и терминальной фазах внутрибрюшной инфекции, когда за счет бактериальной транслокации из кишечника вероятность участия строгих анаэробных бактерий резко возрастает, препараты цефалоспоринового ряда целесообразно комбинировать с антибиотиками антианаэробной направленности.

#### 4.6. Литература

1. Ефименко Н.А., Курыгин А.А., Стойко Ю.М., Перегудов С.И. и др. Перфоративные гастродуоденальные язвы. — М.; СПб., 2001. — 202 с.
2. Курыгин А.А., Румянцев В.В. Ваготомия в хирургической гастроэнтерологии. — СПб.: Гиппократ, 1992. — 304 с.
3. Курыгин А.А., Перегудов С.И. Спорные вопросы хирургического лечения перфоративных гастродуоденальных язв // Хирургия. — 1999. — № 6. — С. 15–19.
4. Майстренко Н.А., Мовчан К.Н. Хирургическое лечение язвы двенадцатиперстной кишки. — СПб.: Гиппократ, 2000. — 360 с.
5. Сацукевич В.Н., Сацукевич Д.В. Факторы риска острых осложненных гастродуоденальных язв. — М.: Леберя, 1999. — 416 с.
6. Boey J., Choi S.K.Y., Poom A., Alagaratnam T.T. et al. Risk stratification in perforated duodenal ulcers: A prospective validation of predictive factors // Ann. Surg. — 1987. — Vol. 205, № 1. — P. 22–26.
7. Feliciano D.V. Do perforated duodenal ulcers need an acid-decreasing surgical procedure that omeprazole is available? // Surg. Clin. North Amer. — 1992. — Vol. 72, № 2. — P. 369–380.
8. Flynn A.M. Хроническая язва двенадцатиперстной кишки // Секреты гастроэнтерологии: Пер. с англ. / Под ред. П.Р. МакНелли. — М.: Изд-во Бином, 1998. — С. 870–879.
9. Jordan P.H. Jr., Morrow C. Perforated peptic ulcer // Surg. Clin. North Amer. — 1988. — Vol. 68, № 2. — P. 315–329.