

ОГЛАВЛЕНИЕ

Список сокращений и условных обозначений	5
Предисловие	6

Глава 1. Переломы костей плечевого пояса и верхней конечности у детей	7
1.1. Переломы ребер	7
1.2. Переломы грудины	9
1.3. Переломы ключицы	11
1.4. Переломы лопатки	23
1.5. Переломы плечевой кости	27
1.5.1. Переломы в области проксимального метаэпифиза плечевой кости	27
1.5.2. Переломы диафиза плечевой кости	33
1.5.3. Переломы в области дистального метаэпифиза плечевой кости	38
1.6. Переломы костей предплечья	73
1.6.1. Переломы в области проксимального конца лучевой кости (эпи- и остеоэпифизолизы, переломы шейки лучевой кости)	74
1.6.2. Переломы проксимального отдела локтевой кости	80
1.6.3. Переломы диафизов лучевой и локтевой костей	100
1.6.4. Переломы дистального метаэпифиза лучевой и локтевой костей	111
1.7. Переломы костей кисти и пальцев	125

Глава 2. Переломы костей таза	153
2.1. Краевые переломы костей таза, переломы копчика, переломы без нарушения целостности тазового кольца	155
2.2. Переломы с нарушением целостности тазового кольца	161

Глава 3. Переломы костей нижней конечности	175
3.1. Переломы бедренной кости	175
3.1.1. Переломы проксимального метаэпифиза бедренной кости	175
3.1.2. Переломы диафиза бедренной кости	183

3.1.3. Переломы в области дистального метаэпифиза бедренной кости	189
3.2. Переломы надколенника	193
3.3. Переломы костей голени	197
3.3.1. Переломы межмышечкового возвышения большеберцовой кости	197
3.3.2. Травматический эпифизолиз и остеоэпифизолиз проксимального конца большеберцовой кости	199
3.3.3. Переломы диафиза костей голени	202
3.3.4. Переломы дистального конца костей голени	205
3.4. Переломы костей стопы и пальцев	210
Глава 4. Критические повреждения конечностей у детей (анализ клинической серии)	217
Заключение	236
Список литературы	237

СПИСОК СОКРАЩЕНИЙ И УСЛОВНЫХ ОБОЗНАЧЕНИЙ

♣	— торговое наименование лекарственного средства
АО	— Ассоциация остеосинтеза
КТ	— компьютерная томография
СКТ	— спиральная компьютерная томография
УЗИ	— ультразвуковое исследование
ЭОП	— электронно-оптический преобразователь (С-дуга)
DCP	— динамическая компрессирующая пластина (от англ. dynamic compression plate)
LCP	— компрессирующая пластина с ограниченным контактом (от англ. limited contact compression plate)
MESS	— шкала оценки тяжести повреждения конечности (от англ. Mangled Extremity Severity Score)

Глава 1

Переломы костей плечевого пояса и верхней конечности у детей

1.1. ПЕРЕЛОМЫ РЕБЕР

Травма грудной клетки является тяжелым повреждением, тем более что она возникает при тяжелых, сочетанных травмах. Так, травма грудной клетки составляет до 13% в структуре сочетанных повреждений у детей (Кузнецихин Е.П., Немсадзе В.П., 1999). В своей докторской диссертации «Судебно-медицинская характеристика смертельной тупой сочетанной травмы у детей» (2013) В.М. Караваев отмечает, что в детском возрасте при смертельной сочетанной травме частота повреждения груди достигает 90%. Серьезной проблемой при таких повреждениях, кроме травмы внутренних органов, становится необходимость стабилизации костного каркаса грудной клетки.

Клиническая картина. Больные предъявляют жалобы на затрудненное дыхание из-за резкой болезненности в области травмы. В случае повреждения плевры и легких возможно развитие подкожной эмфиземы, пневмоторакса с соответствующей клинической картиной. При сдавлении грудной клетки боль в области перелома усиливается. Характерный симптом при изолированных переломах ребер — локальная боль, резко усиливающаяся при кашле, глубоком вдохе, чиханье. Пальпация поврежденного ребра выявляет локальную болезненность в области перелома, возможна крепитация отломков. Пострадавшие стараются двигаться медленно из-за страха, что боль усилится. При тяжелых, множественных, фрагментарных (флотирующих) переломах ребер с нарушением каркасности грудной клетки развивается парадоксальное дыхание с тяжелыми респираторными нарушениями, усугубляющими состояние пострадавшего ребенка (рис. 1.1, а). При «окончатом» переломе наблюдают парадоксальное дыхание.

В некоторых случаях дети получают травму при падении «на бок», указывая на область правой или левой реберной дуги. При таких травмах следует проявлять особую настороженность, исключая симптоматику повреждений печени или селезенки, при малейших сомнениях ребенка должен консультировать детский хирург.

Диагностика. Всем пациентам с подозрением на костные повреждения грудной клетки проводят рентгенологическое обследование. При этом обязательно оценивают состояние легочных полей. В некоторых случаях, когда возникают сомнения при интерпретации рентгенологической картины, ультразвуковое исследование (УЗИ) поврежденного ребра позволяет получить дополнительную визуальную информацию о характере травматического повреждения. При множественных скелетных повреждениях грудной клетки ребенку показано проведение спиральной компьютерной томографии (СКТ), дающей полную картину имеющихся повреждений, в том числе и органов грудной клетки.

Консервативные лечебные мероприятия. Больные с изолированными переломами ребер, не сопровождающимися значительным смещением, более 1/2 поперечника, нуждаются в амбулаторном наблюдении. В первые 2–3 сут при выраженном болевом синдроме можно ограничить дыхательную экскурсию эластичным биндажом, более

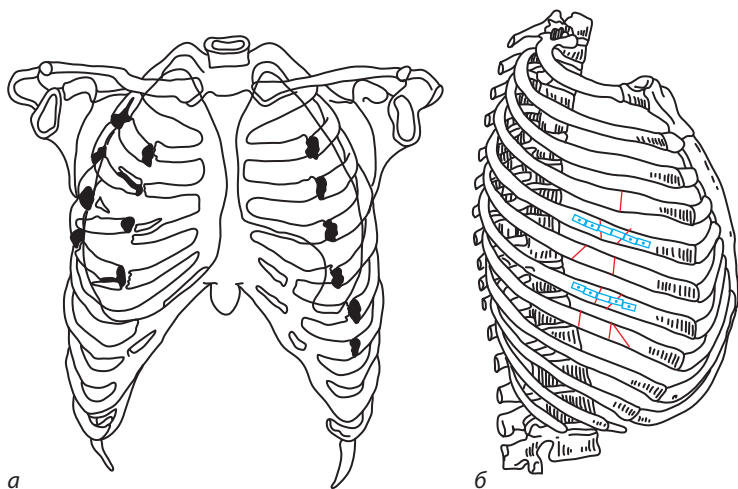


Рис. 1.1. Стабилизация отломков ребер при флотирующих переломах: *а* — схематическое изображение флотирующего (окончатого) перелома ребер с потерей каркасности грудной клетки; *б* — схема накостного остеосинтеза при множественных переломах ребер

продолжительную фиксацию лучше не использовать. Для уменьшения болевого синдрома назначают физиотерапевтическое лечение, местные противовоспалительные препараты.

При подозрении на повреждение внутренних органов грудной клетки больного необходимо срочно госпитализировать в детское хирургическое отделение!

Оперативное лечение. При множественных переломах ребер (три и более), со значительным смещением фрагментов, при флотирующих (фрагментарные переломы ребер) переломах с нарушением стабильности грудной клетки встает вопрос о восстановлении ее каркасности. Подобные повреждения не являются частыми в детской травматологической практике. Вместе с тем следует помнить, что детский возраст не исключает возможность получения таких травм, особенно в подростковом периоде. Хирургическое лечение проводится с учетом современной концепции «контроля повреждений». Метод стабилизации должен быть прост в исполнении и вместе с тем не должен занимать много времени. В настоящее время решение указанной проблемы достигается применением внешних фиксирующих устройств и погружных вариантов остеосинтеза, в частности, накостного остеосинтеза. При этом не требуется фиксации на каждом уровне, остеосинтез может быть выполнен с интервалом в 1–2 ребра (рис. 1.1, б). Для остеосинтеза в зависимости от возраста больного используют реконструктивные пластины 2,7 либо 3,5 мм, при этом фиксатор моделируется по форме ребра для обеспечения анатомичного расположения системы MatrixRIB. Следует отметить, что технический вопрос лечения данного вида повреждений у детей остается открытым.

1.2. ПЕРЕЛОМЫ ГРУДИНЫ

Клиническая картина. Для переломов грудины в большинстве случаев характерен прямой механизм травмы. Наиболее часто перелом локализуется в месте перехода рукоятки в тело грудины. Кроме того, у детей нередки разрывы синхондроза между рукояткой и телом грудины со смещением последнего. Пострадавшие жалуются на сильную боль в области перелома, усиливающуюся при дыхании и пальпации. При осмотре в области перелома выявляется отек тканей, возможно формирование локальной деформации.

Диагностика. Окончательный диагноз устанавливают на основании рентгенологического обследования грудины. Выполняют рентгенографию в двух проекциях. При изучении прямой проекции оценивают состояние

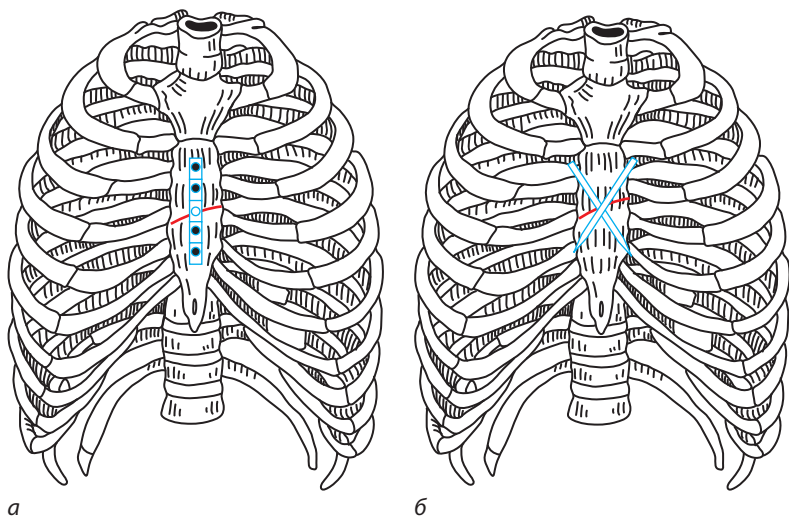


Рис. 1.2. Схема остеосинтеза при переломах грудины: *а* — накостный остеосинтез реконструктивной пластиной; *б* — внутрикостная фиксация отломков грудины спицами

легких, боковая проекция информативна для оценки повреждений грудины. По показаниям проводят компьютерную томографию (КТ). При переломах грудины необходима оценка сердечной деятельности: выполняют электрокардиографию, УЗИ сердца, ребенка консультирует педиатр.

Оперативное лечение. При оскольчатых переломах грудины, а также при переломах с полным поперечным смещением отломков производится открытая репозиция, остеосинтез. Выполняется линейный разрез, обнажается область перелома, удаляются мелкие костные фрагменты, гематома. При ретростернальном смещении одного из отломков устраняют его захождение с помощью элеватора, который заводят между отломков. После достижения репозиции выполняется накостный остеосинтез реконструктивной пластиной 2,7 либо 3,5 мм в зависимости от возраста ребенка (рис. 1.2, *а*). На этапе сверления отверстий под винты целесообразно использовать ограничитель сверла для остеосинтеза (см. рис. 1.12) для предупреждения травматизации подлежащих структур, в частности перикарда, прилежащего к грудины. Длина винтов для остеосинтеза определяется на этапе предоперационного планирования по боковой рентгенограмме. Кроме того, фиксация отломков может быть обеспечена посредством внутрикостного остеосинтеза спицами либо костным швом (рис. 1.2, *б*).

1.3. ПЕРЕЛОМЫ КЛЮЧИЦЫ

Клиническая картина. По нашим данным, переломы ключицы наиболее часто (85% случаев) локализуются в средней трети, порядка 12% приходится на переломы акромиального конца, переломы в области стернального конца ключицы составляют 3%. В клинической картине превалирует местная симптоматика в виде локальной болезненности, отека мягких тканей, сглаженности над- и подключичных ямок, деформация ключицы. Движения в области надплечья, отведение верхней конечности резко болезненны. У детей в возрасте 8 лет и старше чаще встречаются переломы с типичным смещением центрального отломка ключицы кверху и кзади, периферического — книзу, кпереди и кнутри. Обязательна оценка магистрального кровотока в конечности на стороне повреждения, а также исключение неврологической симптоматики.

Диагностика. Основным методом диагностики переломов ключицы является рентгенография. В рутинной практике выполняется снимок ключицы в прямой проекции (рис. 1.3, а), что не дает полного представления о положении отломков и, на наш взгляд, отказ от принципа исследования в двух проекциях совершенно не обоснован. Рентгенография ключицы в двух проекциях необходима в том числе для предоперационного планирования. В своей практике мы дополнительно используем снимок в аксиальной проекции (рис. 1.3, б), предложенный И.И. Хижко (1984). Кроме того, для планирования операции наместного остеосинтеза, моделирования фиксатора целесообразно также выполнить и рентгенографию здоровой ключицы в аксиальной проекции.

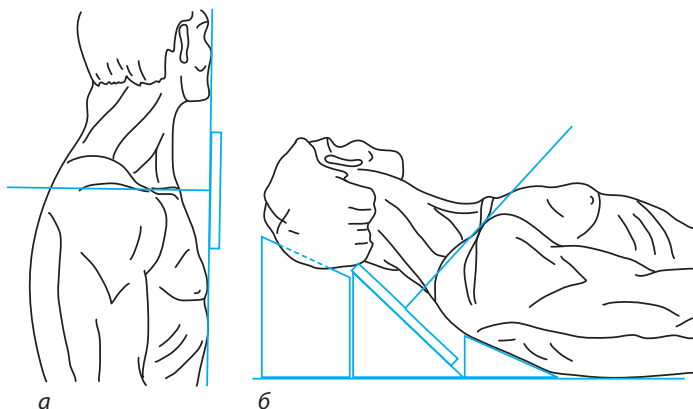


Рис. 1.3. Рентгенография ключицы (схема): а — прямая проекция; б — аксиальная проекция

При переломах стернального конца ключицы, которые нередко являются эпифизеолизами, рентгенологическое обследование может быть малоинформативным ввиду наложения рентгенологических теней ряда костных образований данной области (ребра, грудина, позвоночник), а также смещения отломков преимущественно в переднезаднем направлении, что не всегда легко определить по рентгенограмме в прямой проекции. В таких случаях доступным и высокоинформативным является УЗИ. При УЗИ травмированной ключицы выявляют разный уровень расположения кортикальных пластинок смещенных отломков, оценивают состояние грудино-ключичного сустава и качественные показатели кровотока (доплерография) в зоне перелома.

Консервативные лечебные мероприятия. У детей до 3 лет применяют повязку Дезо, прибинтовывая руку мягким марлевым бинтом к туловищу на 10–14 дней. В подмышечную впадину помещают ватно-марлевую подушечку таких размеров, чтобы она полностью заполняла подмышечную ямку. Ватно-марлевую подушечку также накладывают на надплечье травмированной стороны. Детям более старшего возраста повязку Дезо накладывают только при переломах с малозаметным смещением (так называемые переломы без смещения) или с небольшим (до 15°) угловым смещением.

Следует отметить, что термин «перелом без смещения» до настоящего времени традиционно широко используется в травматологии детского возраста и подразумевает наиболее благоприятный вид травматического поражения костной структуры. Данное травматическое повреждение представляется как трещина кости, то есть между костными отломками существует патологический дефект в виде щели или линии перелома, при этом ось сохранена, значимого укорочения самой кости не происходит, например, перелом без смещения по типу «зеленой ветки», при котором надкостница сохраняет свою целостность. Однако, на наш взгляд, в подобных клинических случаях целесообразно говорить о переломах с малозаметным смещением, так как всегда имеют место микросмещения костной ткани в зоне перелома, проявляющиеся при рентгенологическом исследовании симптомом «ступеньки». Сама же линия такого перелома не всегда выявляется врачом ввиду недостаточной остроты зрения или плохого качества снимка. Еще один, на наш взгляд, важный аспект диагностики — это отсутствие во многих случаях сравнительного снимка здоровой стороны. Наличие смещения костных отломков в пределах 0,1–0,3 мм выявляется человеческим глазом без увеличительного стекла с расстояния 20–25 см, в затруднительных случаях малозаметное смещение выявляется при использовании

увеличительной оптики на сравнительных снимках хорошего качества. Следует также учитывать фактор субъективности оценки перелома кости у ребенка: при переломе «без смещения» лечебные мероприятия носят консервативный характер без прогнозирования отдаленных последствий; при переломе с «малозаметным смещением» лечебные консервативные мероприятия имеют прогнозную составляющую (диспансерное наблюдение) в плане отдаленных последствий, особенно при наличии перелома в области ростковых зон.

Оперативное лечение. Накопленный клинический опыт указывает на то, что переломы ключицы у детей хорошо срастаются с полным восстановлением функции, однако анатомический результат бывает различным. При переломах ключицы у детей с полным поперечным смещением отломков проведение закрытой репозиции считается нецелесообразным, так как эта манипуляция, по нашим данным, не позволяет устранить смещение отломков и удержать их в репонированном положении до момента сращения. Если же врач избирает консервативную тактику, проводится иммобилизация восьмиобразной повязкой либо повязкой Смирнова–Вайнштейна. У детей старше 10 лет при полных поперечных смещениях отломков для восстановления анатомии и функции плечевого пояса показано хирургическое лечение.

До сегодняшнего дня в практике распространен внутрикостный металлоостеосинтез спицей при переломах ключицы, данный вариант фиксации характеризуется относительной технической простотой. В то же время результаты хирургического лечения переломов ключицы у детей с применением внутрикостного металлоостеосинтеза показывают высокий процент осложнений, большинство из которых обусловлено нестабильностью фиксации и миграцией спицы, что иллюстрирует приведенный ниже клинический пример.

Клинический пример

Больной Д., 10 лет, проходил лечение в условиях детского травматологического отделения по поводу закрытого перелома средней трети левой ключицы со смещением отломков. Оперирован — открытая репозиция отломков левой ключицы, внутрикостный металлоостеосинтез спицей Киршнера (рис. 1.4, 1.5). В дальнейшем отмечена миграция спицы с перфорацией кожи, развитием локального воспалительного процесса и замедленной консолидацией. Через 1 мес после проведения операции пациент повторно госпитализирован с диагнозом «консолидирующий перелом левой ключицы, металлоостеосинтез, миграция спицы, перфорация кожи,

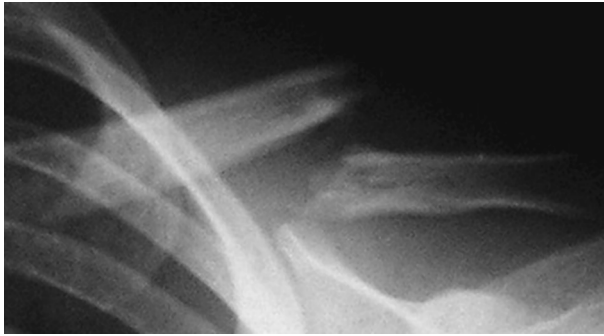


Рис. 1.4. Больной Д., 10 лет. Рентгенограмма поврежденной ключицы при первичном поступлении — перелом ключицы в средней трети со смещением отломков

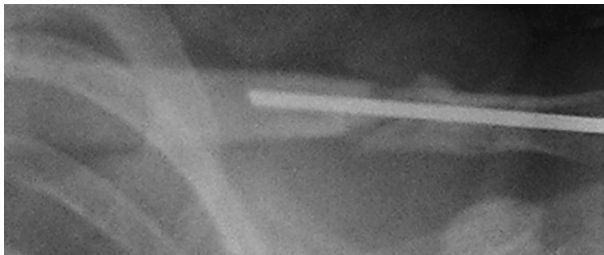


Рис. 1.5. Больной Д., 10 лет. Интраоперационная контрольная рентгенограмма поврежденной ключицы: внутрикостная фиксация отломков спицей Киршнера, при этом сохраняется межфрагментарный диастаз

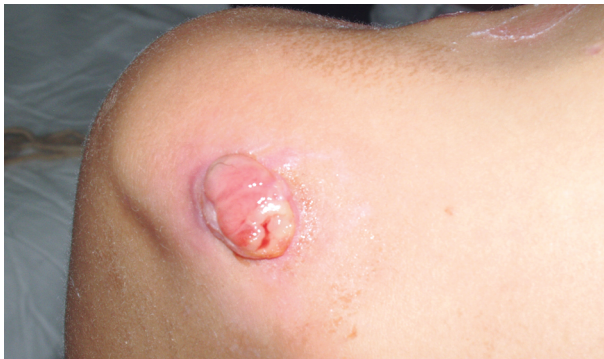

Рис. 1.6. Больной Д., 10 лет. Гранулирующая рана надплечья по месту перфорации кожи металлической спицей (миграция спицы)

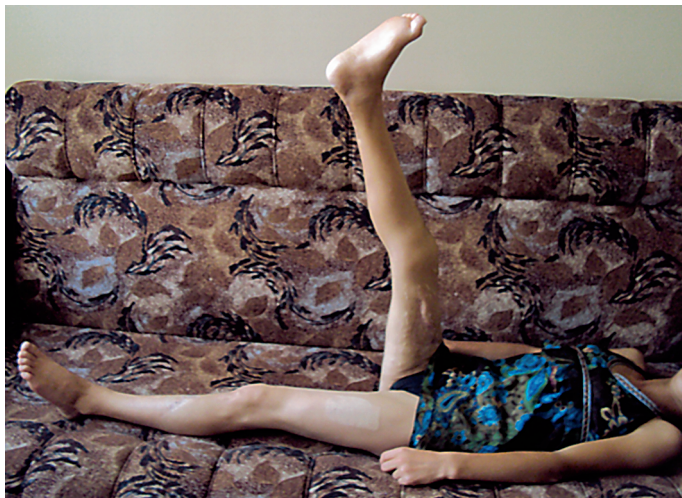

Рис. 4.23. Больная Л. Внешний вид через 1,5 года после получения травмы: объем движений в правом тазобедренном суставе

консервативное лечение, нейротропную терапию, курсы ЛФК и физиотерапевтического лечения, ортезную коррекцию.

Осмотрена в октябре 2010 г.: ходит самостоятельно, без дополнительных устройств, ритм походки незначительно нарушен за счет супинационной установки правой стопы. Конечность теплая. Движения в правом коленном суставе: сгибание — 90° , разгибание — полное; движения в правом тазобедренном суставе: сгибание — 90° , наружная ротация — 25° , внутренняя ротация — 5° . Движения в правом голеностопном суставе качательные, стопа в положении супинации до 10° , эквинус — 10° . Движения в пальцах стопы: сгибание — до 20° , разгибание — до 5° (рис. 4.19–4.23). Нарушение чувствительности до уровня средней трети правой стопы в виде гиперестезии. На рентгенограмме правого бедра от 18.10.2010 в двух проекциях определяется консолидированный перелом правой бедренной кости, металлоконструкция стабильна. В последующем в клинику не обращалась.

Таким образом, оказание экстренной хирургической реконструктивной помощи детям с тяжелой травмой конечностей, сочетающейся с повреждением кровеносных сосудов, позволяет сохранить анатомию и функцию травмированного сегмента и является, на наш взгляд, перво-степенной задачей и принципиальной особенностью современной детской хирургии, обеспечивающей сохранение здоровья у пациентов детского возраста при различных повреждениях.

ЗАКЛЮЧЕНИЕ

Врачевание — это конкретные акции врачей, направленные на ликвидацию и ослабление пагубных для здоровья человека процессов. Это — сложный и сугубо творческий процесс...

*Александр Федорович Билибин (1897–1986),
русский инфекционист*

Качественный этап в развитии детской травматологии обусловлен увеличением диапазона современных, высокотехнологических диагностических исследований (УЗИ, СКТ, магнитно-резонансная томография и др.), повышающих качество визуализации патологических процессов костно-суставного аппарата у детей. Интенсивно развиваются и широко используются в клинической практике методы эндоскопической диагностики и хирургии (артроскопия), а также инновационные методики остеосинтеза, которые имеют определенные преимущества по сравнению с традиционными способами. При этом основной целью профессиональной деятельности врача травматолога-ортопеда является достижение положительного лечебного результата. Правильность диагностического и лечебного процессов должны проверяться и перепроверяться врачом в процессе всего периода наблюдения за больным ребенком. При этом, чтобы не допускать ошибок, врачу травматологу-ортопеду, оказывающему помощь пострадавшим детям, необходимо хорошо ориентироваться в вопросах анатомо-физиологических особенностей детского возраста, в современных лечебных технологиях при острой травме у детей и ее последствиях. Постоянное повышение запаса теоретических знаний и практических навыков позволяет врачу в подавляющем большинстве случаев предотвращать ошибки, принимать правильные диагностические решения и применять адекватную лечебную тактику.

СПИСОК ЛИТЕРАТУРЫ

- Баиров Г.А. Детская травматология. Санкт-Петербург : Питер, 2000. 375 с.
- Детская хирургия : национальное руководство / под ред. Ю.Ф. Исакова, А.Ф. Дронова. Москва : ГЭОТАР-Медиа, 2009. 1168 с.
- Детская хирургия : национальное руководство / под ред. А.Ю. Разумовского. Москва : ГЭОТАР-Медиа, 2016. 784 с.
- Жила Н.Г. Особенности диагностики и формулирования диагноза в детской травматологии : практическое руководство для врачей. Москва : ГЭОТАР-Медиа, 2016. 112 с.
- Жила Н.Г., Зорин В.И. Амбулаторная травматология детского возраста : руководство для врачей. Москва : ГЭОТАР-Медиа, 2017. 256 с.
- Зорин В.И., Жила Н.Г. Особенности оперативного лечения повреждений и пороков развития ключицы у детей : монография. Хабаровск : Изд-во ГБОУ ВПО ДВГМУ, 2012. 116 с.
- Зорин В., Жила Н. Хирургическое лечение переломов ключицы у детей : монография. Publishing house : LAP LAMBERT Academic Publishing, 2011. 136 с.
- Кацубо А.В., Ярмолович В.А., Кезля О.П., Соколова З.Ю. Состояние межкостной мембраны и мягких тканей в норме и при закрытых диафизарных переломах костей предплечья у детей и подростков // Медицинский журнал. 2012. № 2. С. 61–64.
- Корж А.А., Бондаренко Н.С. Повреждения костей и суставов у детей. Харьков : Прапор, 1994. 448 с.
- Королюк И.П. Рентгеноанатомический атлас скелета (норма, варианты, ошибки интерпретации). Москва : ВИДАР, 1996. 192 с.
- Мельцин И.И., Афуков И.В., Котлубаев Р.С., Садыков Н.Г., Тарасов Н.И. Варусная деформация локтевого сустава у детей после не устраненных ротационных смещений при переломах дистального отдела плечевой кости // Детская хирургия. 2016. Т. 20, № 2. С. 87–91.
- Меркулов В.Н., Дорохин А.М., Бухтин К.М. Детская травматология / под ред. С.П. Миронова. Москва : ГЭОТАР-Медиа, 2019. 256 с.
- Миронов С.П. Клинические рекомендации. Травматология и ортопедия детского и подросткового возраста / под ред. С.П. Миронова. Москва : ГЭОТАР-Медиа, 2017. 416 с.
- Морозов С.Ю., Тучик Е.С., Морозов Ю.Е. Судебно-медицинская характеристика качества оказания медицинской помощи при переломах локтевого сустава у детей // Медицинская экспертиза и право. 2015. № 2. С. 26–30.
- Набоков А.Ю. Современный остеосинтез. Москва : Медицинское информационное агентство, 2007. 400 с.

Немсадзе В.П., Шастин Н.П. Переломы костей предплечья у детей : монография. Москва : Гео, 2009. 320 с.

Ормантаев К.С., Марков Р.Ф. Детская травматология (патогенез и лечение некоторых травм). Алма-Ата : Казахстан, 1978. 262 с.

Петров Г.Г., Жила Н.Г., Фирсов А.А. Хирургическое лечение осложненных чрезмыщелковых переломов плечевой кости у детей : руководство для врачей. Хабаровск : Мед. информ. анализ. центр, 2008. 98 с.

Садофьева В.И. Нормальная рентгеноанатомия костно-суставной системы у детей. Ленинград : Медицина, 1990. 94 с.

Травматология и ортопедия детского возраста: учебное пособие / под ред. М.П. Разина, И.В. Шешунова. Москва : ГЭОТАР-Медиа, 2016. 240 с.

Фирсов А.А., Жила Н.Г., Боляев Ю.В., Петров Г.Г. Случай реплантации кисти у ребенка 7 лет // Дальневосточный медицинский журнал. 2001. № 3. С. 48–49.

Чижик-Полейко А.Н. Определение направления и величины ротационного смещения костных отломков при чрез- и надмыщелковых переломах плечевой кости с помощью модели перелома (Экспериментальное исследование) // Вестник травматологии и ортопедии им. Н.Н. Приорова. 1996. № 2. С. 42–45.

Патент (изобретение) № RU2238691 С2 Российская Федерация, МПК А61В 17/56 (2000-01-01). Оперативный доступ к локтевому суставу : 2001129764/14, 2001-11-02 : заявл. 02.11.2001 : опубл. 10.07.2003 / Петров Г.Г., Жила Н.Г.; заявитель Петров Геннадий Геннадьевич. 5 с. : ил. Текст : непосредственный.

Патент (изобретение) № RU2002115551 А Российская Федерация, МПК А61В 17/80 (2006.01). Пластина для остеосинтеза эпифизеолизом и остеоэпифизеолизом лучевой кости у детей : 2002115551/14А : заявл. 10.06.2002 : опубл. 27.10.2004 / Петров Г.Г., Жила Н.Г., Рыженков М.А. ; заявитель Петров Геннадий Геннадьевич. 5 с. : ил. Текст : непосредственный.

Патент (изобретение) № 2226993 С2 Российская Федерация, МПК Ф61В 17/18 (2006.1). Пластина для остеосинтеза дистальных метафизарных переломов лучевой кости у детей и подростков : 2002115500/14 : заявл. 10.06.2002 : опубл. 20.04.2004 / Петров Г.Г., Жила Н.Г., Рыженков М.А. ; заявитель Петров Геннадий Геннадьевич. 5 с. : ил. Текст : непосредственный.

Патент (изобретение) № RU2363403 С1 Российская Федерация, МПК А61В 17/16 (2006.01). Ограничитель сверла для остеосинтеза : № 2008103076/14 : заявл. 28.01.2008 : опубл. 08.10.2009 / Зорин В.И., Жила Н.Г., Петров Г.Г. ; заявитель Зорин Вячеслав Иванович. 5 с. : ил. Текст : непосредственный.

Патент (изобретение) № RU2387398 С1 Российская Федерация, МПК А61В 17/56 (2006.01). Способ накостного моделированного металлоостеосинтеза при переломах ключицы : № 2008150825/14 : заявл. 22.12.2008 : опубл. 27.04.2010 / Зорин В.И., Жила Н.Г. ; заявитель Зорин Вячеслав Иванович. 5 с. : ил. Текст : непосредственный.

Патент (изобретение) № RU2413470 С2 Российская Федерация, МПК А61В 17/00 (2006.01). Оперативный доступ при хирургическом лечении пере-

ломов ключицы : № 2009112112/14 : заявл. 01.04.2009 : опубл. 10.03.2011 / Зорин В.И., Жила Н.Г. ; заявитель Зорин Вячеслав Иванович. 5 с. : ил. Текст : непосредственный.

Патент (изобретение) № RU2498774 С1 Российская Федерация, МПК А61В 8/06 (2006.01). Способ индивидуального прогнозирования исходов при повреждении периферических нервов верхних конечностей у детей : 2012126213/14 : заявл. 22.06.2012 : опубл. 20.11.2013 / Романова М.Н., Жила Н.Г., Мурая Е.Н. ; заявитель Романова Марина Николаевна. 5 с. : ил. Текст : непосредственный.

Патент (изобретение) № RU2503425 С2 Российская Федерация, МПК А61В 17/80 (2006.01), А61В 17/56 (2006.01), А61В 17/58 (2006.01). Костодержатель с фиксатором пластины для остеосинтеза : № 2012101373/14 : заявл. 13.01.2012 : опубл. 10.01.2014 / Зорин В.И., Жила Н.Г. ; заявитель Зорин Вячеслав Иванович. 5 с. : ил. Текст : непосредственный.

Патент (изобретение) № RU2551191 С2 Российская Федерация, МПК А61В 17/32 (2006.01). Способ предоперационного планирования реконструкции трубчатых костей : 2013129642/14 : заявл. 27.06.2013 : опубл. 20.05.2015 / Зорин В.И., Жила Н.Г., Свиридов Н.М. ; заявитель Зорин Вячеслав Иванович. 5 с. : ил. Текст : непосредственный.

Патент (изобретение) № RU2592603 С1 Российская Федерация, МПК А61В 17/56 (2006.01). Способ хирургического лечения перелома ключицы : 2015118853/14 : заявл. 19.05.2015 : опубл. 27.07.2016 / Жила Н.Г., Комаров П.Б., Комаров К.М. ; заявитель Жила Николай Григорьевич. 5 с. : ил. Текст : непосредственный.

Патент (изобретение) № RU2754508 С1 Российская Федерация, МПК А61В 17/56 (2021.05). Способ хирургической реконструкции фаланг пальцев кисти у детей : № 2020142125 : заявл. 18.12.2020 : опубл. 02.09.2021 / Жила Н.Г., Комаров П.Б., Комаров К.М. ; заявитель Жила Николай Григорьевич. 5 с. : ил. Текст : непосредственный.

Патент (изобретение) № RU2759576 С1 Российская Федерация, МПК А61В 17/32 (2006.01). Хирургический распатор для внутрисуставных манипуляций : 2020137301 : заявл. 12.11.2020 : опубл. 15.11.2021 / Жила Н.Г., Комаров П.Б., Комаров К.М., Хрулёв Д.А. ; заявитель Жила Николай Григорьевич. 5 с. : ил. Текст : непосредственный.

Патент (изобретение) № RU2160059 С1 Российская Федерация, МПК А61В 17/56, 17/58 (2006.01). Способ лечения оскольчатого внутрисуставного компрессионного перелома пяточной кости : № 2000101601/14 : заявл. 26.01.2000 : опубл. 10.12.2000 / Телицын П.Н., Лаптев Н.В., Фролов С.С., Ланцетов В.И., Хвостиков В.Е. ; заявитель Телицын Павел Николаевич. 4 с. : ил. Текст : непосредственный.

Патент (изобретение) № RU2457803 С1 Российская Федерация, МПК А61В 17/56 (2006.01). Способ заднего доступа к дистальному отделу плечевой кости у детей : 2011113810/14 : заявл. 08.11.2011 : опубл. 10.08.2012 / Проценко Я.Н., Поздеева Н.А., Никитюк И.Е., Никитин М.С. ; заявитель Проценко Ярослав Николаевич. 5 с. : ил. Текст : непосредственный.