

Л. Чендрейтриа, М. Дарби

**КЛИНИЧЕСКАЯ
ИНТЕРПРЕТАЦИЯ
РЕНТГЕНОГРАММЫ
ЛЕГКИХ**

СПРАВОЧНИК

2-е издание на русском языке

Перевод с английского под редакцией
профессора В.Н. Трояна,
профессора Е.В. Крюкова,
профессора А.А. Зайцева



Москва
ИЗДАТЕЛЬСКАЯ ГРУППА
«ГЭОТАР-Медиа»
2021

Оглавление

Предисловие к изданию на русском языке	8
Предисловие к изданию на английском языке	9
Список сокращений	10
Глава 1. Основные принципы	11
1.1. Физика рентгеновского излучения	11
1.2. Расположение пациента и получение изображения	13
1.3. Плотность рентгенологических теней	19
1.4. Системы передачи и архивации изображений: преимущества и недостатки	22
1.5. Ошибки восприятия и интерпретации	25
Глава 2. Норма в рентгенографии органов грудной клетки	29
2.1. Нормальная анатомия органов грудной клетки	29
2.2. Варианты нормы и врожденные аномалии	36
2.3. Артефакты	50
2.4. Системный подход к описанию рентгенограммы органов грудной клетки	56
2.5. Состояния после хирургических вмешательств	65
Глава 3. Патология на рентгенограммах	69
3.1. Затемнение легочных полей	69
3.2. Ателектазы	80
3.3. Ретикулярные затемнения	95
3.4. Патология плевры	98
3.5. Патология средостения	106
3.6. Патология диафрагмы, поддиафрагмальной области и стенок грудной клетки	114
Глава 4. Инфекционные заболевания	121
4.1. Внебольничная пневмония	121
4.2. Нозокомиальная пневмония	124
4.3. Активный туберкулез	127
4.4. Последствия перенесенного туберкулеза	134
4.5. Пневмоцистная пневмония	138
4.6. Аспергиллома	140
4.7. Гистоплазмоз	142
Глава 5. Интерстициальные заболевания легких	147
5.1. Саркоидоз	147
5.2. Идиопатический легочный фиброз	152

6 Оглавление

5.3. Асбестоз	155
5.4. Силикоз	157
Глава 6. Рак легких и метастазирование	161
6.1. Рак легких	161
6.2. Метастазирование	169
Глава 7. Патология плевры	175
7.1. Мезотелиома и другие злокачественные опухоли плевры	176
7.2. Солитарная фиброзная опухоль плевры	180
7.3. Инфекционные заболевания плевры	182
7.4. Пневмоторакс	183
Глава 8. Патология средостения	189
8.1. Тимома	189
8.2. Грыжа пищеводного отверстия диафрагмы	191
8.3. Бронхогенные кисты	193
8.4. Загрудинный зоб	195
8.5. Пневмомедиастинум	197
8.6. Митральная регургитация	199
8.7. Перикардальный выпот	201
8.8. Расслоение аорты	203
Глава 9. Патология дыхательных путей	207
9.1. Бронхиальная астма	207
9.2. Аллергический бронхолегочный аспергиллез	209
9.3. Хроническая обструктивная болезнь легких	211
9.4. Дефицит α_1 -антитрипсина	215
9.5. Бронхоэктазы и муковисцидоз	216
9.6. Инородные тела дыхательных путей	220
Глава 10. Отек легких	223
10.1. Кардиогенный отек легких	223
10.2. Острое повреждение легких и острый респираторный дистресс-синдром	227
Глава 11. Катетеры, дренажи и другие медицинские приспособления	231
11.1. Назогастральный зонд	231
11.2. Центральные венозные катетеры и водители ритма	234
11.3. Интубация трахеи	237
11.4. Дренажные трубки	238
11.5. Прочие устройства, используемые в отделении реанимации и интенсивной терапии	241
11.6. Устройства, используемые для уменьшения объема легких	242

11.7. Трахеальные и бронхиальные стенты.....	245
11.8. Эмболизационные катушки в лечении легочной артериовенозной мальформации	246
11.9. Стенты аорты	248
11.10. Имплантируемый петлевой регистратор электрокардиограммы	249
11.11. Устройство для парциальной резекции левого желудочка	250
11.12. Окклюдер для закрытия дефекта межпредсердной перегородки.....	251
11.13. Последствия бариатрической хирургии	252
11.14. Стент пищевода.....	253
11.15. Эмболизация варикозно расширенных вен пищевода	254
11.16. Трансъаремный внутривенный портосистемный шунт	255
11.17. Имплантаты молочных желез	255
11.18. Протезы сосков	256
11.19. Система стимуляции затылочного нерва	256
11.20. Приспособления, установленные некорректно	258
Глава 12. Травма грудной клетки	261
12.1. Плевмоторакс и гемоторакс	262
12.2. Травма аорты	264
12.3. Повреждения стенок грудной клетки	264
12.4. Повреждение легкого	270
12.5. Повреждение трахеи и бронхов.....	270
12.6. Разрыв пищевода	272
12.7. Разрыв диафрагмы.....	274
12.8. Пневмоперитонеум.....	276
12.9. Проникающие травмы	277
12.10. Катетеры и трубки	280
Предметный указатель	282

Основные принципы

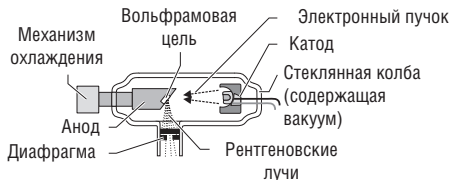
1.1. Физика рентгеновского излучения

Рентгеновское излучение представляет собой электромагнитные волны длиной от 0,01 до 10 нм. В электромагнитном спектре оно находится между ультрафиолетовым и γ -излучением. Рентгеновское излучение с более короткой длиной волны (0,10–0,01 нм) может проникать сквозь твердые среды и называется жестким. Именно такое излучение применяется в рентгенологии. В 1895 г. рентгеновское излучение было открыто немецким физиком Вильгельмом Рентгеном (Wilhelm Roentgen) и с тех пор широко используется в медицине как средство визуализации, играя важнейшую роль в диагностике и лечении пациентов.

Источники рентгеновского излучения

Для генерации рентгеновского излучения применяются рентгеновские трубки (рис. 1.1), в которых испускаемые катодом электроны со скоростью, в 2 раза меньшей скорости света, движутся к аноду. Анод, как правило, сделан из вольфрамового сплава, и при столкновении с ним 99% энергии электрона переходит в тепло, а 1% — в рентгеновское излучение. На аноде излучение преломляется, фокусируется и формируется в пучок.

Рис 1.1. Рентгеновская трубка. Электроны испускаются катодом в вакуумном сосуде, и при их столкновении с анодом при соответствующей скорости образуется рентгеновское излучение



Поглощение рентгеновского излучения

Пучок рентгеновских лучей направляется на пациента коротким импульсом и поглощается (ослабляется) при прохождении через ткани тела. Материалы с высокой электронной плотностью, такие как кость, поглощают больше излучения, чем мягкие ткани, вода или воздух. Таким образом, проходящее сквозь человека излучение изменяет свою интенсивность в зависимости от структур тела, находящихся на его пути.

Формирование изображения

Выходящий пучок лучей попадает на усиливающий флуоресцентный экран или плоскопанельный детектор. Такие методы приема сигнала пришли на смену рентгеновской пленке и позволяют сразу получать цифровые изображения.

Опасность радиации и ее применение

Рентгенологическое исследование органов грудной клетки (ОГК) представляет минимальную угрозу для пациента. Тем не менее любой врач, сталкивающийся с рентгенологическими исследованиями, обязан знать и помнить о возможном вреде радиации.

При поглощении тканями рентгеновское излучение вызывает химические, молекулярные и биологические изменения в организме через секунды, минуты и десятилетия соответственно. Различают детерминированные и стохастические эффекты радиации. Детерминированные эффекты (например, повреждение кожи, катаракта и бесплодие) возникают при превышении пороговой дозы поглощенного излучения, имеют отношение к лучевой терапии и в меньшей степени к интервенционной рентгенологии.

Стохастические эффекты (например, рак) встречаются в диагностической рентгенологии, и вероятность их возникновения пропорциональна дозе поглощенного излучения [измеряется в миллизивертах (мЗв)]. Большая часть данных, взятых для расчета риска при облучении, основана на опыте наблюдения за выжившими после атомных бомбардировок Хиросимы и Нагасаки в 1945 г. Для понимания риска при рентгенографии ОГК можно привести следующие факты.

- Каждый человек в среднем получает 2,5 мЗв в год за счет фонового излучения.

- Во время семичасового авиаперелета пассажиры получают 0,02 мЗв.
- Для общей популяции риск развития рака в течение жизни составляет 40%.
- Рентгенологическое исследование ОГК с лучевой нагрузкой 0,1 мЗв увеличивает риск развития рака на 0,001%.

Применение методов исследования, сопряженных с радиацией, в Великобритании регулируется государством в соответствии с Положением об ионизирующем излучении (2000) (медицинские исследования, сопряженные с радиацией). Законами предписываются меры радиационной безопасности для пациентов и медицинских работников, а ответственность за их обеспечение лежит на лице, применяющем ионизирующее излучение.

1.2. Расположение пациента и получение изображения

Для визуализации структур грудной клетки используются различные методики, однако рентгенография ОГК остается наиболее часто применяемым радиологическим методом исследования. Различия плотностей и, соответственно, контрастность структур грудной клетки обеспечивают хорошую визуализацию и возможность оценки состояния легких. В данном разделе описываются разные техники обзорной рентгенографии ОГК в контексте расположения пациента и получения изображения.

Рентгенография в прямой проекции

При обзорном рентгенологическом исследовании ОГК снимок выполняется всегда во фронтальной плоскости. Чаще всего исследование проводится в передней прямой проекции (ППП). В задней прямой проекции (ЗПП) исследование проводится в тех случаях, когда пациент не может сидеть или стоять. Помимо прямых, исследование может проводиться в боковой и апикальной проекциях, в положении больного лежа на боку и выгнувшись назад (лордотически).

Передняя прямая проекция

При съемке в ППП пациент располагается лицом к кассете, плечи повернуты вперед для разведения лопаток и лучшей визуализации легочных полей. Подбородок необходимо поднять вверх, а

поверхность груди и плечи должны касаться кассеты. Центральный пучок рентгеновских лучей приходится на середину V грудного позвонка, а снимок производится при задержке дыхания на высоте вдоха (рис. 1.2).

Признаки правильно сделанной рентгенограммы:

- грудинные концы ключиц расположены на одинаковом расстоянии от остистого отростка позвонка;
- ключицы не закрывают верхушки легких (см. рис. 1.2, а);
- легкие расправлены; с каждой стороны над диафрагмой визуализируются задние сегменты десяти ребер (см. рис. 1.2, а);
- верхушки легких выступают над ключицами на 2,5–5,0 см;
- латеральные края ребер находятся на одинаковом расстоянии от позвоночного столба;

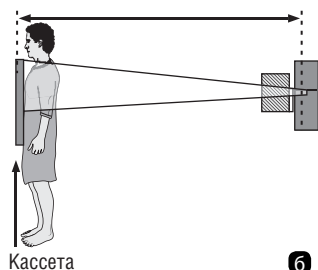
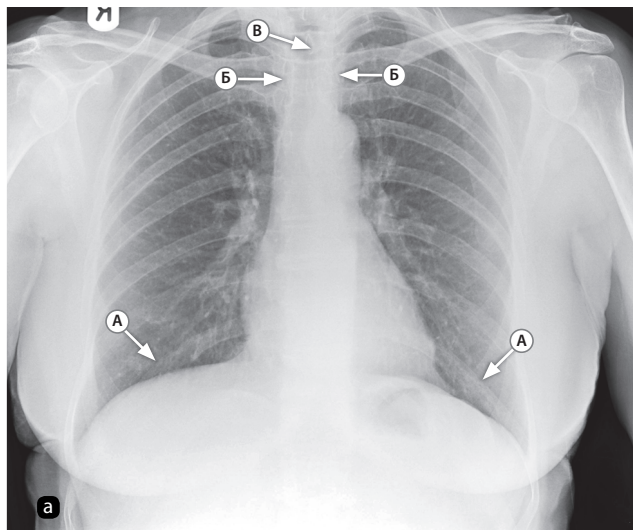


Рис. 1.2. а — рентгенограмма органов грудной клетки в передней прямой проекции при глубоком вдохе. Визуализируются задние сегменты десяти ребер (А). Медиальные концы ключиц (Б) на одинаковом расстоянии от остистого отростка позвонка (В); б — положение пациента при съемке — передняя прямая проекция. Пациент стоит лицом к кассете. Пучок лучей направлен на пациента со спины, в центре пучка находится V грудной позвонок

- верхние грудные позвонки видны сквозь тень средостения;
- четко визуализируются реберно-диафрагмальные синусы и границы сердца, средостения и диафрагмы.

Передняя прямая проекция на выдохе

На выдохе рентгенограмма в ППП снимается при необходимости лучшей визуализации мелкого верхушечного пневмоторакса или признаков обструкции, вызванной инородным телом (то есть воздушные ловушки). В остальном пациент располагается так же, как и при съемке на вдохе.

Задняя прямая проекция

ЗПП (рис. 1.3) используется у тяжелобольных пациентов или когда пациент не в состоянии занять требуемое для ППП положение.

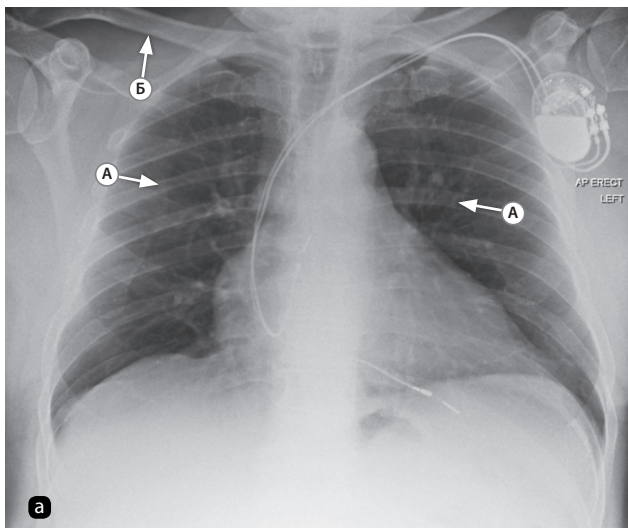
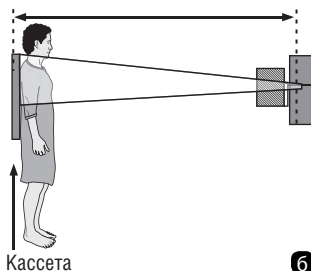


Рис. 1.3. а — рентгенограмма органов грудной клетки в задней прямой проекции. Лопатки накладываются на легочные поля. Сердце при такой проекции выглядит больше: А — медиальные границы лопаток; Б — ключицы проецируются выше верхушек легких; б — положение пациента при съемке в задней прямой проекции: пациент располагается лицом к лучевой трубке и спиной к кассете



ние. Иногда ЗПП применяется для более детальной визуализации видимого затемнения в ППП.

Снимки, сделанные в ЗПП, отличаются от снимков в ППП тем, что:

- лопатки могут накладываться на легочные поля (см. рис. 1.3, а), так как в ЗПП часто делаются снимки пациентов, которые не в состоянии сместить плечи вперед и вниз;
- в ЗПП сердце выглядит увеличенным, так как находится дальше от кассеты, чем при съемке в ППП, что затрудняет оценку размеров сердца (см. рис. 1.3, а);
- ключицы проецируются выше, чем на снимках в ППП (см. рис. 1.3, а).

Задняя прямая проекция в вертикальном положении

При съемке в ЗПП в вертикальном положении пациент стоит или сидит, прислонившись к кассете, а верхний край кассеты находится выше верхушек легких. Луч направляется горизонтально, яремная вырезка располагается в центре пучка (см. рис. 1.3, б).

Рентгенография в боковой проекции

Рентгенография в боковой проекции (БП) в настоящее время не является рутинным методом исследования. В некоторых случаях она используется для того, чтобы определить локализацию объемного образования (рис. 1.4, а) или подтвердить наличие диафрагмальной грыжи, если проведение компьютерной томографии (КТ) невозможно.

Пациент прислоняется к расположенной сагиттально кассете интересующей врача стороной (рис. 1.4, б), подняв руки над головой. Горизонтальный пучок центрируется по средней подмышечной линии. Такое положение затруднительно для ослабленных и тяжелобольных пациентов.

На снимках в БП лучше визуализируются позвоночный столб и грудина (рис. 1.5), а также признаки некоторых заболеваний, которые могут быть скрыты в ППП, например: долевой ателектаз, патология заднего реберно-диафрагмального синуса, жидкость в междолевых щелях и объемные образования переднего средостения. С другой стороны, некоторые видимые в ППП изменения могут быть скрыты в БП средостением или наложением легочных

полей друг на друга. При съемке в БП лучевая нагрузка существенно выше, чем при съемке в ППП.

Другие проекции и положения

В некоторых случаях применяются другие способы съемки:

- в положении пациента лежа на боку визуализируются границы раздела «воздух-жидкость» и неосумкованный плевральный выпот малого объема;
- исследование в положении лежа на спине проводится у тяжелобольных и ослабленных пациентов и младенцев; реже такое положение используется для визуализации плевральных выпотов.

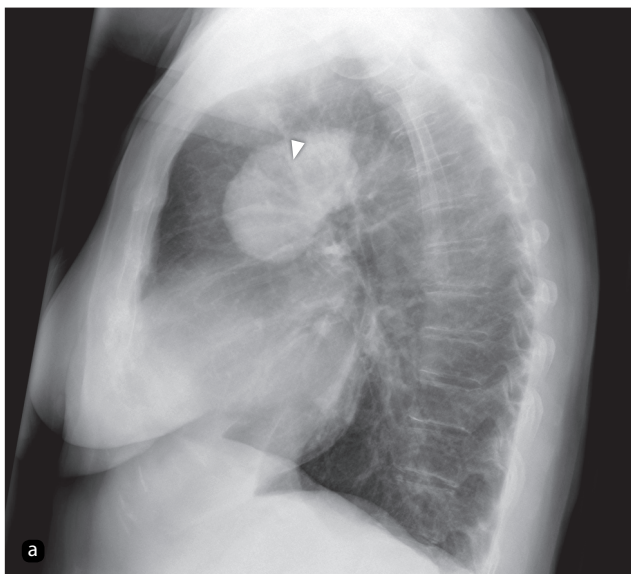
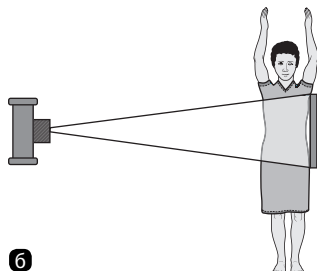


Рис. 1.4. а — рентгенограмма органов грудной клетки в боковой проекции. Визуализируется объемное образование (указано стрелкой) у корня легкого. Локализация образования лучше определяется на дополнительном снимке в передней прямой проекции (рис. 1.5, а); б — положение пациента при съемке в боковой проекции. Пациент прикасается одним боком к кассете, пучок лучей направлен по средней подмышечной линии противоположной стороны



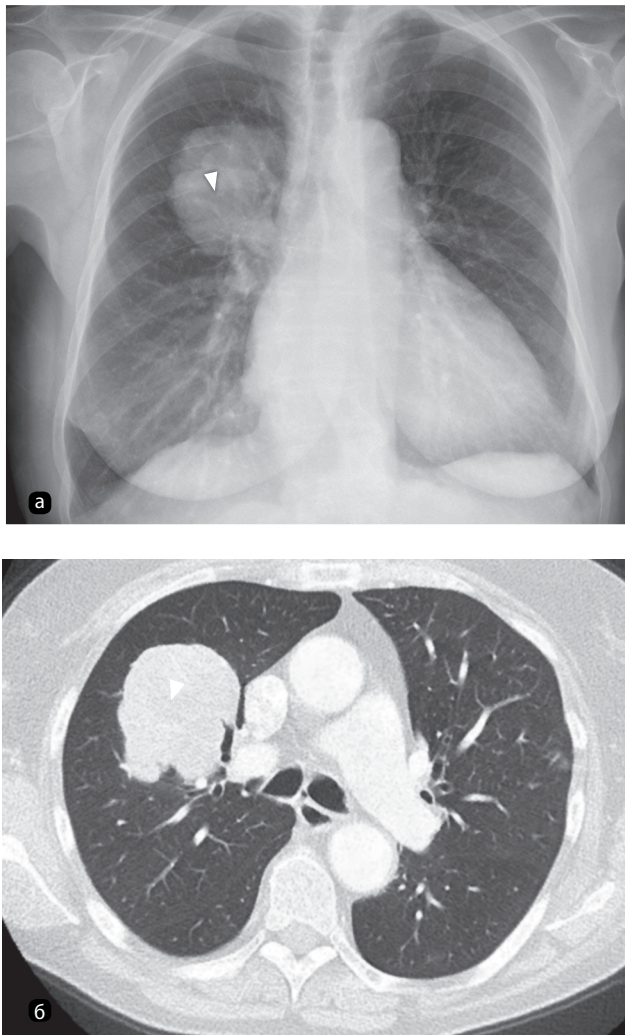


Рис. 1.5. а — рентгенограмма органов грудной клетки в передней прямой проекции. Визуализируется объемное образование в верхней доле правого легкого (тот же пациент, что и на рис. 1.4); б — компьютерная томография позволяет окончательно установить расположение образования (указано стрелкой)

Другие три проекции используются реже:

- апикальная и лордотическая проекции ранее использовались для визуализации верхушек и ателектазов средней доли соответственно;
- косые проекции применяются для визуализации переломов ребер.

1.3. Плотность рентгенологических теней

Рентгенография основана на возможности различать структуры тела в зависимости от их состава. Ткани имеют разную плотность и, следовательно, поглощают разное количество излучения.

Самое плотное, что можно увидеть на рентгенограмме, — металлические предметы, которые на традиционных снимках имеют белый цвет (на цифровых рентгенограммах — черный). Ими могут оказаться инородные тела в дыхательных путях или желудочно-кишечном тракте, а также медицинские приборы и инструменты после хирургических вмешательств (например, искусственные водители ритма).

Из всех тканей грудной клетки наибольшей плотностью обладают кости и кальцинаты, например, обызвествленные лимфатические узлы после перенесенного туберкулеза. Они поглощают больше излучения и поэтому выглядят на традиционных рентгенограммах белее (на цифровых рентгенограммах — чернее) окружающих тканей.

Мягкие ткани (стенки полостей, сердце и органы брюшной полости) имеют сходную плотность и поэтому выглядят серыми, а слои жировой ткани в стенке грудной клетки могут быть более темными.

Воздух обладает наименьшей плотностью и выглядит черным. Легочная ткань содержит в основном воздух и поэтому имеет черный или серый цвет.

Визуализация очаговых затемнений возможна за счет их более высокой плотности относительно окружающей ткани. Обызвествленные очаги, встречающиеся после перенесенной ветряночной

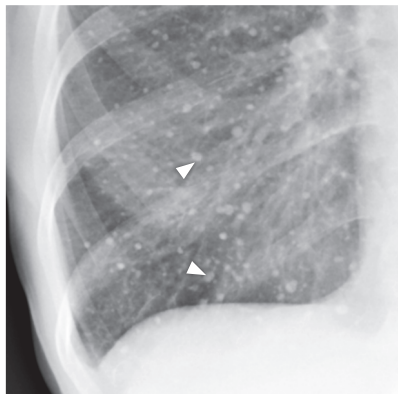


Рис. 1.6. Рентгенограмма органов грудной клетки. Визуализируются кальцинированные очаги вследствие перенесенной ветряночной пневмонии. Множественные очаги (указаны стрелками) белого цвета и плотностью, равной или больше плотности кости

пневмонии (рис. 1.6) или туберкулеза, имеют доброкачественную природу.

Они кальцинированные, следовательно, скорее всего, доброкачественные.

Признак (симптом) силуэта [признак потери силуэта (контура)]

Границы структур, таких как сердце или диафрагма, а также объемных образований различимы только в том случае, когда их плотность отличается от плотности прилежащих тканей. Данный феномен называется признаком силуэта. Невозможность визуализации определяемого в норме силуэта органа означает, что окружающая ткань такой же плотности, что и орган, то есть плотнее, чем обычно (рис. 1.7).

В результате большинства патологических процессов в легких паренхима органа уплотняется. Так, при пневмонии или развитии опухоли воздушные пространства заполняются плотным содержимым. Снижение плотности наблюдается при пневмотораксе или в эмфизематозных буллах, то есть при повышенной воздушности легочной ткани.

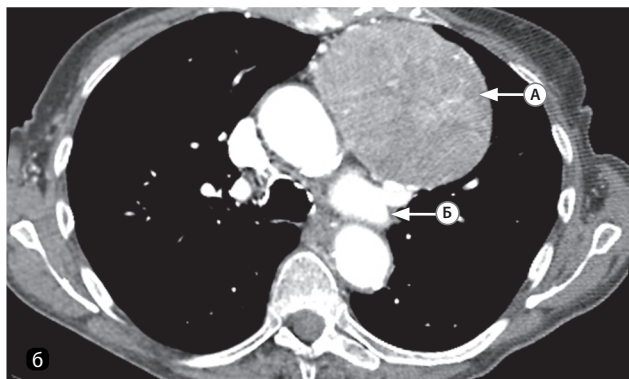
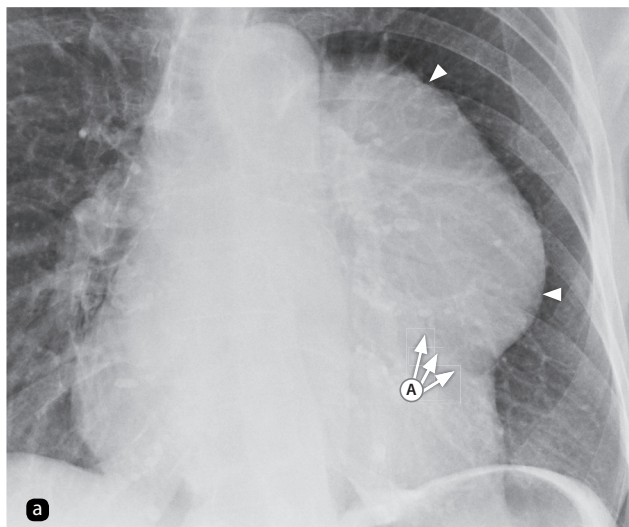


Рис. 1.7. В связи с наличием объемного образования изменяется нормальный контур средостения: а — рентгенограмма органов грудной клетки. Четкие границы образования обусловлены резким разграничением с окружающей легочной тканью (указаны стрелками): А — левая граница сердца скрыта крупной опухолью средостения (тимомой), расположенной в непосредственной близости от него; структуры имеют одинаковую плотность, вследствие чего граница между ними не прослеживается; б — компьютерно-томографический скан: А — левая граница затемнения соответствует латеральному краю образования; Б — нормальные структуры корня окружены расправленной тканью легкого и визуализируются на компьютерной томографии

Описание патологии

Причина отклонений от нормы на рентгенограмме не всегда очевидна. Описание таких признаков, как размер, плотность и четкость границ, необходимо для соотнесения поражения к определенной категории патологических процессов, а для облегчения постановки диагноза следует рассматривать их в совокупности. Таким образом, описание рентгенограммы не отличается от клинического обследования больного: постановка диагноза упрощается, если все детали собрать воедино, а не рассматривать по отдельности. Например, если очаговое затемнение имеет нечеткие границы и неправильную форму вкпе с симптомом воздушной бронхограммы, то, скорее всего, оно обусловлено уплотнением легочной ткани инфекционно-воспалительного генеза. В то же время при четких границах и правильной форме затемнения наиболее вероятным диагнозом будет опухоль.

1.4. Системы передачи и архивации изображений: преимущества и недостатки

В большинстве стран для работы с медицинскими изображениями используются системы передачи и архивации изображений (*Picture Archive and Communication System* — PACS). До внедрения таких систем качество изображения, полученного на рентгеновской пленке, уже нельзя было изменить или исправить.

Данная система позволяет хранить цифровые данные и осуществлять одновременный доступ к ним из удаленных мест. Она интегрируется с другими базами данных медицинской документации и интерфейсами. Такие системы позволяют не только хранить и передавать описания снимков в электронной форме без печати на бумаге, но и осуществлять постпроцессинговую обработку изображения после окончания исследования для улучшения диагностики.

Недостатки системы передачи и архивации изображений

Важный аспект описания исследования — просмотр снимка в подходящих условиях. Поскольку фоновое освещение нарушает восприятие рентгенограмм, помещения для просмотра снимков должны быть затемнены. Особенно это важно при работе с цифровыми изображениями.

Негатоскоп дает более яркий свет, чем экран компьютера, поэтому фоновое освещение от ламп или солнца при просмотре изображения на мониторе ухудшает визуализацию. При необходимости просмотра снимков в палате монитор следует либо отвернуть от солнечного света и источников искусственного освещения, либо перенести в менее освещенное помещение.

Преимущества системы передачи и архивации изображений

Врачам-рентгенологам в специализированных помещениях отделения рентгенологии доступны дорогостоящие профессиональные мониторы.

Рентгенологические рабочие станции обладают множеством функций, облегчающих работу с изображениями, но многие из таких функций доступны и на персональных компьютерах медицинского учреждения, включенных в единую сеть.

- Регулировка окна просмотра (то есть контраста и яркости) позволяет лучше визуализировать некоторые области. Тем не менее следует быть осторожным, чтобы избежать снижения детализации других участков.
- Увеличение части изображения позволяет лучше изучить мелкие структуры (рис. 1.8).
- Измерения. В программных пакетах данной системы представлено множество возможностей для измерения наиболее часто встречающихся анатомических структур, например, сердца (рис. 1.9).

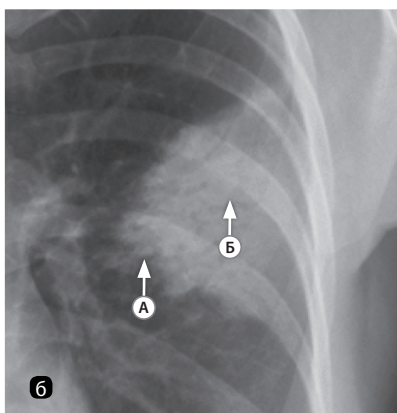
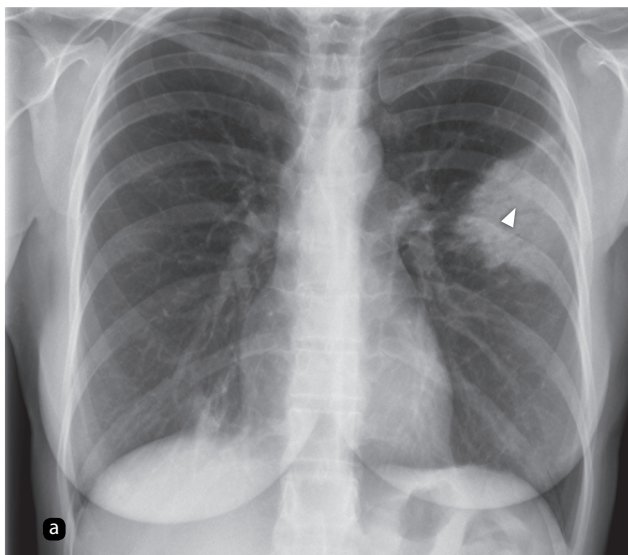


Рис. 1.8. Увеличение: а — рентгенограмма органов грудной клетки. Визуализируется крупное затемнение (указано стрелкой) в верхней доле левого легкого; б — увеличение части изображения позволяет подробнее изучить детали. Нечеткие границы (А) свидетельствуют об уплотнении легочной ткани. При увеличении определяются ветвящиеся просветления в зоне поражения (Б), также свидетельствующие об уплотнении ткани (воздушная бронхограмма)

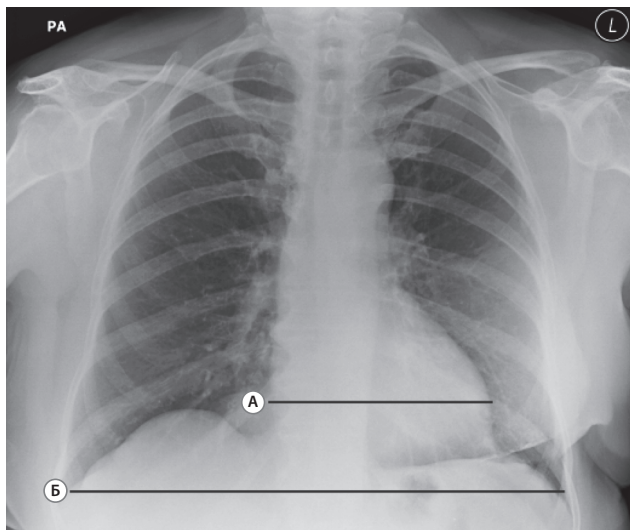


Рис. 1.9. Измерения. На рентгенограмме органов грудной клетки представлены размеры (15,5 см) сердца (А) и диаметр (34 см) грудной клетки (Б). Кардиоторакальный индекс равен $15,5:34,0$, что свидетельствует о нормальных размерах сердца. Случайная находка: на данном снимке определяется состояние после мастэктомии и установки грудного имплантата слева. Границы молочных желез асимметричны, а мягкие ткани над областью груди слева имеют повышенную плотность

1.5. Ошибки восприятия и интерпретации

Анализ и интерпретация изображений представляют собой сложный, многоэтапный процесс, состоящий из анатомического, физиологического, нейропсихологического и психоэмоционального компонентов. Таким образом, ошибки при описании рентгенограмм ОГК возникают очень часто, при этом ложноотрицательные результаты встречаются в 20–30%, а ложноположительные — в 2–5% случаев.

Механика зрения

Изначально в процессе эволюции глаз человека был лучше приспособлен к дневной охоте, поэтому «таким глазом» легче заметить хищника, чем маленькие очаги в легком. Колбочки, ответственные за тонкие детали изображения, содержатся только в центральной ямке глаза, диаметр которой равен 1,5 мм. Для того чтобы компенсировать малое количество колбочек, глаз совершает быстрые, скачкообразные движения (саккады), за счет которых увеличивается количество изображений, попадающих на центральную ямку. Тем не менее во время такого движения зрение подавляется, а информация поступает на центральную ямку только в покое. Следовательно, зрение не является непрерывным процессом, а состоит из шума и размытого изображения во время движения и периодов четкого видения в статичном положении глаз.

Распознавание патологии

Распознавание поражений возможно только при обнаружении патологических изменений на изображении при активном поиске. Таким образом, первым шагом к уменьшению количества пропущенных аномалий становится систематический подход к просмотру изображения (см. раздел 2.4).

На возможность распознать патологическое изменение влияют его размер, плотность, границы и расположение, например: мелкое, жировой плотности образование, расположенное за сердцем, скорее всего, останется незамеченным.

Способность распознавать отклонения от нормы требует знания нормальной рентгенологической картины и приходит только с опытом. Пока начинающий врач не просмотрит тысячи рентгенограмм, ему следует обращаться за советом к старшим коллегам в случае сомнений.

Когнитивные ошибки

Когнитивные ошибки — это ошибки исключительно человеческие, и существует их огромное множество. Для того чтобы сократить их число, необходимо понимать природу некоторых из них.

- Прекращение поиска: при обнаружении аномалии врач перестает искать дальше и пропускает остальные, возможно, более значимые изменения.

- **Ошибка доступности:** если врач недавно наблюдал пациента с определенным заболеванием или тем более пропустил данное заболевание у пациента, то, скорее всего, ему будет казаться, что следующий его пациент болен тем же. Наоборот, если врач длительное время не сталкивался с каким-то заболеванием, то он с меньшей вероятностью подумает о нем в данный момент.
- **Захват внимания:** если врача прерывают в середине поэтапного описания снимка, то он может не завершить анализ до конца и пропустить, например, пневмоторакс.
- **Заблуждение игрока:** если врач наблюдал несколько пациентов с одним и тем же заболеванием подряд, то он склонен считать, что у следующего пациента не может быть той же патологии. Такую же ошибку совершают игроки, которые считают, что после того как решка выпала 10 раз подряд, вероятность ее выпадения уменьшается.
- **Эффект якоря:** сформировав первое предположение о диагнозе, врач ищет подтверждение своей гипотезе и слишком быстро исключает противоречащие ей данные, в результате подтвердить альтернативный диагноз становится сложнее.
- **Ошибки повторения:** опыт или мнения других людей, даже ошибочные, влияют на восприятие врачом ситуации и затрудняют процесс размышления о других возможных диагнозах.
- **Самоуверенность:** склонность врача думать, что он знает больше, чем он знает на самом деле!

Основополагающие принципы

Для сведения количества ошибок к минимуму необходимо следующее.

- Использовать диагностический монитор с лучшими техническими характеристиками, желательно работать в затемненном помещении.
- Убедиться, что вы изучаете снимок соответствующего пациента.
- Разработать систематический подход к описанию рентгенограмм.
- Избегать перерывов при работе с изображением.
- Прежде чем рассуждать о конкретных диагнозах, посмотреть свежим взглядом и определить рентгенологические признаки, которые вы видите.
- В случае сомнения обращаться за советом.