

## ОГЛАВЛЕНИЕ

Вступление.....	8
-----------------	---

### Часть I. Общие вопросы

Глава 1. Некоторые сведения о варикозной болезни (Г.Д. Константинова) .....	11
--------------------------------------------------------------------------------	----

Глава 2. Гемодинамические нарушения при варикозной болезни (Г.Д. Константинова)
------------------------------------------------------------------------------------

2.1. Венозное давление или что такое «венозная гипертензия» .	16
2.2. Объем циркулирующей крови в нижних конечностях или что такое «венозная гиперволемиа» .....	20
2.3. Клапанная недостаточность вен нижних конечностей или что такое «горизонтальный и вертикальный	
рефлюксы» .....	21
2.4. Изменения венозного тонуса: «атонический варикоз» .....	26
2.5. Микроциркуляторные сдвиги: защита или порок .....	27

Глава 3. Патогенетические факторы варикозной болезни (Г.Д. Константинова, Е.Г. Градусов)
---------------------------------------------------------------------------------------------

3.1. Несостоятельность остиального клапана большой подкожной вены .....	28
3.2. Несостоятельность остиального клапана малой подкожной вены .....	29
3.3. Несостоятельность клапанов перфорантных вен .....	33
3.4. Стволовой рефлюкс .....	35
3.5. Клапанная несостоятельность глубоких вен .....	35

Глава 4. Диагностика варикозной болезни (Г.Д. Константинова, О.В. Гордина)
-------------------------------------------------------------------------------

4.1. Современные методы диагностики варикозной болезни .....	37
4.2. Хирургические задачи диагностики варикозной болезни .....	39
4.3. Алгоритм ультразвукового ангиосканирования при варикозной болезни .....	40

Глава 5. Дифференциальный диагноз варикозной болезни
------------------------------------------------------

(Г.Д. Константинова)	
5.1. Посттромбофлебитическая болезнь .....	43
5.2. Ангиовенозные дисплазии .....	43
5.3. Заболевания лимфатической системы .....	44

### Часть II. Хирургическое лечение варикозной болезни

Глава 6. Операции при неосложненной варикозной болезни
--------------------------------------------------------

(Г.Д. Константинова, П.К. Воскресенский, Е.Г. Градусов, Е.Д. Донская)	
6.1. Операции на венах в бассейне большой подкожной вены .....	47
6.1.1. Показания .....	47
6.1.2. Предоперационная подготовка .....	47
6.1.3. Выбор объема оперативного вмешательства .....	48
6.1.4. Операции на сафено-феморальном соустье .....	49
6.1.5. Операции на стволе большой подкожной вены .....	59
6.1.6. Операции на перфорантных венах .....	73
6.1.7. Операции на варикозных венах .....	76
6.1.8. Последовательность этапов операции при тотальном поражении ствола большой подкожной вены .....	83
6.2. Операции на венах в бассейне малой подкожной вены .....	85
6.2.1. Показания .....	85
6.2.2. Предоперационная подготовка .....	85
6.2.3. Выбор объема оперативного вмешательства .....	85
6.2.4. Операции на сафено-поплитеальном соустье .....	86
6.2.5. Операции на стволе малой подкожной вены .....	91
6.2.6. Последовательность этапов операции .....	96
6.3. Одновременные операции в бассейнах большой и малой подкожных вен .....	96
6.3.1. Показания .....	96
6.3.2. Последовательность этапов операции .....	97

Глава 7. Хирургическое лечение осложненной варикозной болезни (Ю.Г. Старков, К.В. Шишин, Г.Д. Константинова)
-----------------------------------------------------------------------------------------------------------------

7.1. Операции при остром тромбофлебите варикозных вен .....	101
7.1.1. Общие вопросы .....	101
7.1.2. Показания .....	102
7.1.3. Выбор объема оперативного вмешательства .....	104
7.1.4. Последовательность этапов операции .....	104
7.1.5. Профилактика тромбоэмболии легочной артерии .....	106
7.2. Операции при трофических расстройствах кожи .....	107
7.2.1. Общие вопросы .....	107
7.2.2. Показания .....	107

7.2.3. Предоперационная подготовка . . . . .	109
7.2.4. Выбор объема оперативного вмешательства . . . . .	109
7.2.5. Подфасциальная (субфасциальная) перевязка перфорантных вен голени . . . . .	110
7.2.6. Эндоскопическая диссекция перфорантных вен голени . . . . .	113
7.2.7. Последовательность этапов операции . . . . .	121
7.3. Операции при рецидиве варикозной болезни . . . . .	122
7.3.1. Общие вопросы . . . . .	122
7.3.2. Показания . . . . .	123
7.3.3. Предоперационная подготовка . . . . .	123
7.3.4. Выбор объема оперативного вмешательства . . . . .	124
7.3.5. Последовательность этапов операции . . . . .	124
7.4. Операции при варикозной болезни, осложненной отеками . . . . .	125
7.4.1. Общие вопросы . . . . .	125
7.4.2. Показания . . . . .	125
7.4.3. Предоперационная подготовка . . . . .	126
7.4.4. Выбор объема хирургического вмешательства . . . . .	126
<b>Глава 8. Экстравазальная коррекция клапана глубоких вен (Е.Г. Градусов)</b>	
8.1. Показания и противопоказания . . . . .	127
8.2. Предоперационная подготовка . . . . .	130
8.3. Выбор объема оперативного вмешательства . . . . .	130
8.4. Последовательность этапов операции . . . . .	131
8.5. Имплантация корректора . . . . .	131
<b>Глава 9. Возможные осложнения во время и после операции по поводу варикозной болезни (Г.Д. Константинова, Е.Д. Донская)</b>	
9.1. Кровотечение во время операции . . . . .	135
9.2. Повреждение бедренной вены . . . . .	136
9.3. Послеоперационные тромбозы глубоких вен . . . . .	138
9.4. Воспалительные осложнения ран . . . . .	138
9.5. Ошибки эластичного бинтования . . . . .	138
9.6. Повреждения нервов и лимфатических сосудов . . . . .	139
<b>Глава 10. Обеспечение миниинвазивности и косметичности операций при варикозной болезни вен (Г.Д. Константинова, П.К. Воскресенский)</b>	
10.1. Принцип миниинвазивности в лечении варикозной болезни . . . . .	140
10.2. Обезболивание . . . . .	141
10.3. Инструменты для операции при варикозной болезни . . . . .	141
10.4. Способы соединения краев ран . . . . .	142
10.5. Эластичная компрессия после операции . . . . .	144

### Часть III. Нехирургическое лечение варикозной болезни

<b>Глава 11. Компрессионная склеротерапия варикозных вен (Г.Д. Константинова, Е.Д. Донская, П.К. Воскресенский)</b>	
11.1. Общие вопросы . . . . .	147
11.2. Показания . . . . .	148
11.3. Виды современной склеротерапии . . . . .	149
11.4. Современные флебосклерозирующие препараты . . . . .	150
11.5. Аксессуары склеротерапии . . . . .	151
11.6. Современные технологии склеротерапии . . . . .	152
11.7. Выполнение склеротерапии без эхо-контроля . . . . .	158
11.8. Выполнение эхосклеротерапии . . . . .	163
11.9. Результаты склеротерапии и их коррекция . . . . .	168
<b>Глава 12. Консервативное лечение больных варикозной болезнью (Г.Д. Константинова, Л.К. Котова, Е.Г. Градусов)</b>	
12.1. Виды консервативного лечения . . . . .	170
12.1.1. Лечебная компрессия . . . . .	170
12.1.2. Медикаментозная терапия . . . . .	173
12.1.3. Другие методы консервативной терапии . . . . .	175
12.1.3.1. Физические методы лечения . . . . .	175
12.1.3.2. Экстракорпоральное ультрафиолетовое облучение крови . . . . .	175
12.1.3.3. Фитотерапия . . . . .	175
12.2. Подготовка к операции больных варикозной болезнью . . . . .	176
12.2.1. Подготовка к операции больных с трофическими расстройствами кожи . . . . .	176
12.2.2. Подготовка к операции больных с сопутствующими нарушениями лимфообращения . . . . .	180
12.2.3. Подготовка к операции больных варикозной болезнью, осложненной тромбофлебитом . . . . .	180
12.3. Консервативное лечение больных, перенесших операцию по поводу варикозной болезни . . . . .	180
12.3.1. Консервативное лечение больных, оперированных по поводу варикозной болезни в стадии трофических расстройств кожи . . . . .	181
12.3.2. Консервативное лечение больных, оперированных по поводу варикозной болезни, осложненной хронической лимфатической недостаточностью . . . . .	182
Список литературы . . . . .	183

## **ГЛАВА 6. ОПЕРАЦИИ ПРИ НЕОСЛОЖНЕННОЙ ВАРИКОЗНОЙ БОЛЕЗНИ**

### **6.1. ОПЕРАЦИИ НА ВЕНАХ В БАСЕЙНЕ БОЛЬШОЙ ПОДКОЖНОЙ ВЕНЫ**

#### **6.1.1. ПОКАЗАНИЯ**

Среди больных варикозной болезнью преобладают лица с локализацией заболевания в бассейне большой подкожной вены. Показанием к оперативному лечению служит наличие патогенетических факторов: клапанная несостоятельность ствола вены и перфорантных вен, что устанавливается сегодня чаще всего с помощью ультразвукового дуплексного сканирования.

#### **6.1.2. ПРЕДОПЕРАЦИОННАЯ ПОДГОТОВКА**

Помимо общих правил (побрить операционное поле) больным с варикозной болезнью необходимо перед операцией произвести маркировку вен, которые станут объектом вмешательства, так как в горизонтальном положении на операционном столе венозные сосуды спадаются, становятся невидимыми, и пальпация их затруднена. Кроме того, следует разметить и доступы к ним, чтобы обеспечить сочетание минимальности их размера с оптимальностью обзора.

Сначала производится маркировка ствола большой подкожной вены. В положении стоя больной ротирует ногу пальцами наружу (рис. 11, см. цв. вкл. стр. 48–49). Специальным карандашом, устойчивым к средствам обработки кожи, или узким ватным тампончиком, смоченным в растворе бриллиантового зеленого, проводим линию по ходу ствола большой подкожной вены на бедре, который определяем пальпаторно в медиальной ложбинке между портняжной и длинной приводящей мышца-

ми, если с помощью ультразвукового ангиосканирования не было получено сведений об ином расположении сафены. Кпереди от медиальной лодыжки находим и отмечаем начальный отдел большой подкожной вены, который хорошо виден практически у любого человека (рис. 12, см. цв. вкл. стр. 48–49).

С помощью сантиметра отмечаем на коже точкой или крестиком каждую перфорантную вену, координаты которой имеются в протоколе ультразвукового дуплексного сканирования. По внутренней поверхности голени сначала откладываем расстояние по вертикали от пола (рис. 13, см. цв. вкл. стр. 48–49), а затем по горизонтали от гребня большеберцовой кости (рис. 14, см. цв. вкл. стр. 48–49). Точку пересечения расстояний усиливаем в виде звездочки, чтобы труднее было потерять ее при обработке кожи (рис. 15, см. цв. вкл. стр. 48–49).

По задней поверхности голени один ориентир перфорантной вены откладываем сантиметром по вертикали от поперечной складки в подколенной области (рис. 16, см. цв. вкл. стр. 48–49), а для второго ориентира используем 3 понятия: середина задней поверхности, заднемедиальная и заднелатеральная поверхности.

Конгломерат варикозных вен обводим линией по наружному контуру его (рис. 17, см. цв. вкл. стр. 48–49), а варикозно измененные притоки, планируемые к мини-флебэктомии, рисуем линией, повторяющей ход вены (рис. 18, см. цв. вкл. стр. 48–49).

Чтобы маркировка сохранилась в течение всей операции, необходимо обработку кожи нижней конечности выполнять растворами, к которым бриллиантовый зеленый устойчив (например — йодонатом).

### 6.1.3. ВЫБОР ОБЪЕМА ОПЕРАТИВНОГО ВМЕШАТЕЛЬСТВА

Объем операции определяется, во-первых, необходимостью ликвидировать все установленные у данного больного патогенетические факторы, так как сохранение их — прямой путь к варикозной трансформации подкожных вен, связанных с ними анатомически, а во-вторых, желанием не оставить ни одной расширенной поверхностной вены, что является единствен-

### 6.1.2. Предоперационная подготовка

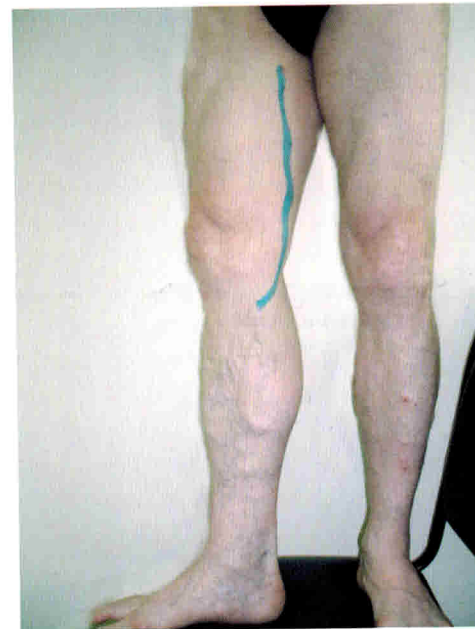

Рис. 11. Маркировка хода ствола большой подкожной вены на бедре

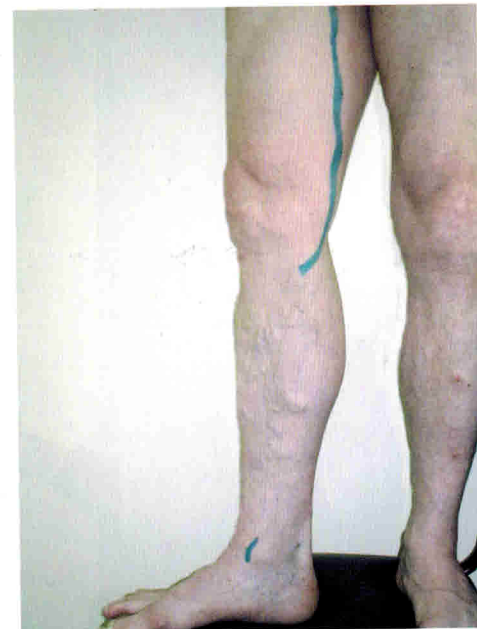

Рис. 12. Маркировка начального отдела большой подкожной вены впереди от медиальной лодыжки

### 6.1.2. Предоперационная подготовка

Рис. 13. Координаты перфорантных вен по вертикали

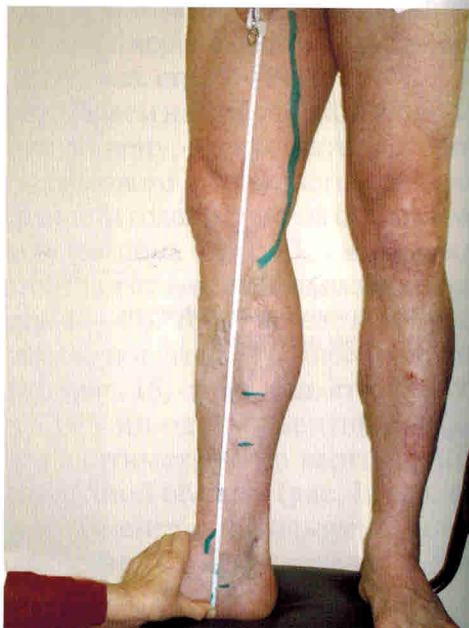
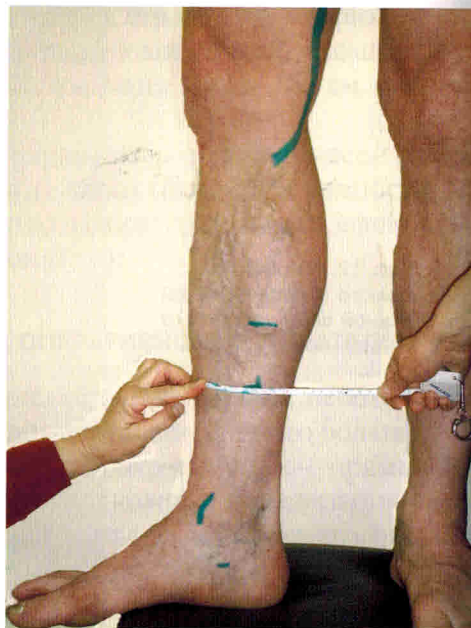


Рис. 14. Координата перфорантной вены по горизонтали



### 6.1.2. Предоперационная подготовка

Рис. 15. Маркировка перфорантных вен в виде «звездочки»

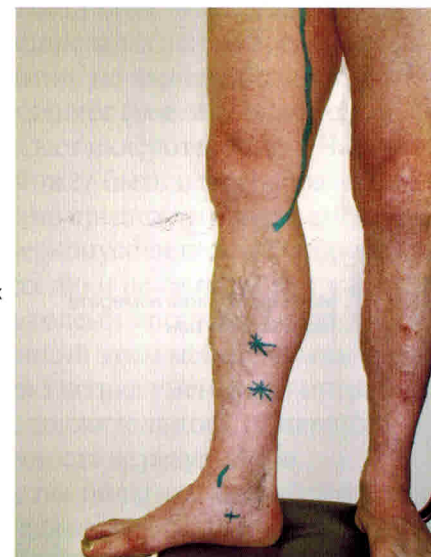
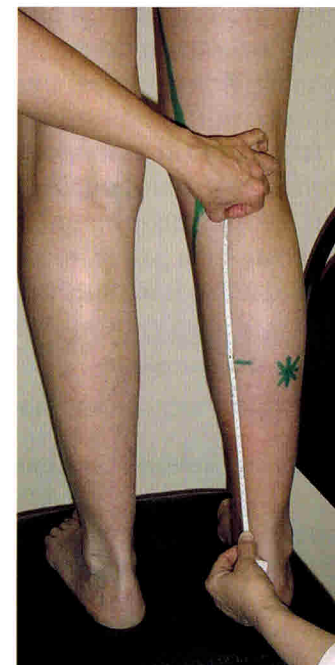
Рис. 16. Координата перфорантной вены по задне-медиальной поверхности голени по вертикали



### 6.1.2. Предоперационная подготовка

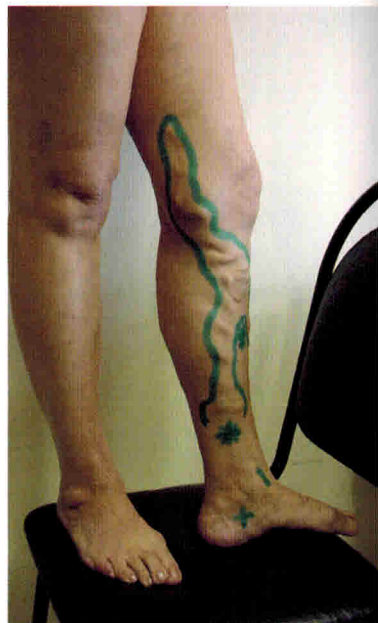


Рис. 17. Маркировка конгломерата варикозных вен

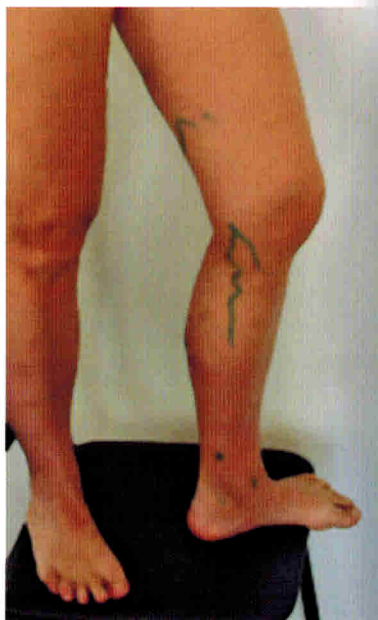

Рис. 18. Маркировка вены для мини-флебэктомии

ным свидетельством высокого хирургического мастерства. На современном этапе первая часть сохраняет свое значение всегда, у любого больного варикозной болезнью. Радикальная ликвидация всех варикозно расширенных вен во время хирургического вмешательства, напротив, не является единственно правильным решением. Она сохраняет свое значение только в одном случае, когда врач не владеет склеротерапией. Частичное удаление измененных вен может быть целесообразным и для профессионала. Например, оно предпочтительно, когда такие вены располагаются на бедре, конусовидность которого не обеспечивает надежную компрессию и не гарантирует качество склеротерапии. Притоки на голени вполне доступны для склеротерапии, и хирург, владеющий этим методом, может им воспользоваться. Такая разумная тактика уменьшает операционную травму, сокращает продолжительность операции и обеспечивает высокую косметичность ее результатов.

У подавляющего большинства больных варикозной болезнью в бассейне большой подкожной вены наблюдается клапанная недостаточность всего ее ствола. Однако благодаря ультразвуковому дуплексному сканированию установлено, что нередко ретроградное движение крови регистрируется только в какой-либо части ствола большой подкожной вены. Прежде всего отсутствие расширения и клапанной несостоятельности касается сафены голени. Нужно ли при этом удалить нормально функционирующую вену? Вопрос этот все чаще возникает в выступлениях и публикациях флебологов и получает отрицательный ответ. Вполне оправданным будет сохранение ствола большой подкожной вены, если несостоятельным оказался только остиальный клапан и рефлюкс крови осуществляется не по стволу, а по притоку сафены.

### 6.1.4. ОПЕРАЦИИ НА САФЕНО-ФЕМОРАЛЬНОМ СОУСТЬЕ

*Как называется сегодня операция на сафено-фemorальном соустье?*

Большинство современных хирургических вмешательств при варикозной болезни вен нижних конечностей начинается с ликвидации сафено-фemorального соустья.

## **ГЛАВА 8. ЭКСТРАВАЗАЛЬНАЯ КОРРЕКЦИЯ КЛАПАНОВ ГЛУБОКИХ ВЕН**

### **8.1. ПОКАЗАНИЯ И ПРОТИВОПОКАЗАНИЯ**

Экстравазальная коррекция производится на тех клапанах, которые имеют правильное строение, но из-за эктазии вены не смыкаются и допускают патологическое движение крови (рефлюкс) в период, когда над клапаном повышается давление. Если искусственно сузить просвет сосуда, то створки клапана начинают функционировать нормально и не пропускают ретроградную волну крови.

Устранение рефлюкса крови по глубоким венам у больных варикозной болезнью возможно тогда, когда обнаружены створки клапана и установлена его локализация. Экстравазальная коррекция может быть выполнена в 3 позициях:

1. на клапане бедренной вены, расположенном дистальнее устья глубокой вены бедра;
2. на приустьевом клапане глубокой вены бедра;
3. на клапане подколенной вены.

На другие клапаны корректор поместить практически невозможно из-за неподходящих анатомических условий, среди которых самым частым препятствием являются многочисленные притоки.

Диагностика клапанной недостаточности бедренной и подколенной вен на современном этапе успешно выполняется с помощью ультразвукового дуплексного сканирования. Однако диагностические возможности последнего при несо-

стоятельности клапанов глубокой вены бедра ограничены из-за плохой визуализации этого сосуда.

Поэтому при подозрении на эту патологию показано проведение ретроградной чрезбедренной рентгеноконтрастной флебографии, во время которой и выявляется глубокобедренно-подколенный рефлюкс.

Экстравазальная коррекция клапана бедренной вены показана больным с варикозной болезнью, сопровождающейся распространенным рефлюксом по глубокой венозной

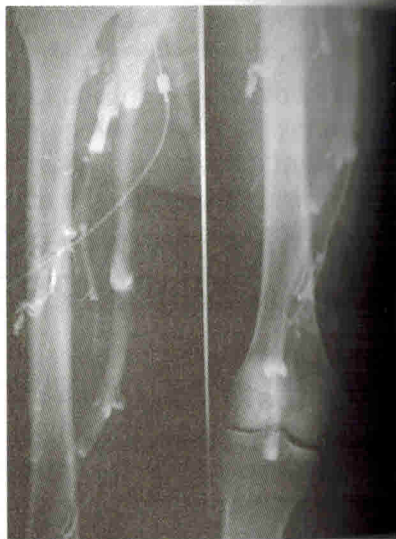

Рис. 106. Недостаточность клапана бедренной вены с рефлюксом до подколенной вены

магистральной до подколенной области (рис. 106) и дистальной (рис. 107). Если клапан расположен непосредственно в месте слияния глубоких вен или близко от него (менее 0,7 см), то правильная установка корректора практически невыполнима, а следовательно, само вмешательство становится ненужным.

Экстравазальная коррекция остиального клапана глубокой вены бедра показана больным варикозной болезнью, у которых установлен рефлюкс в подколенно-берцовый сегмент до сред-

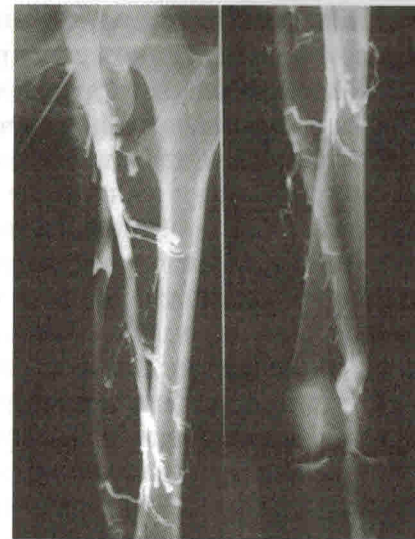

Рис. 108. Клапанная недостаточность глубокой вены бедра с рефлюксом до средней трети голени

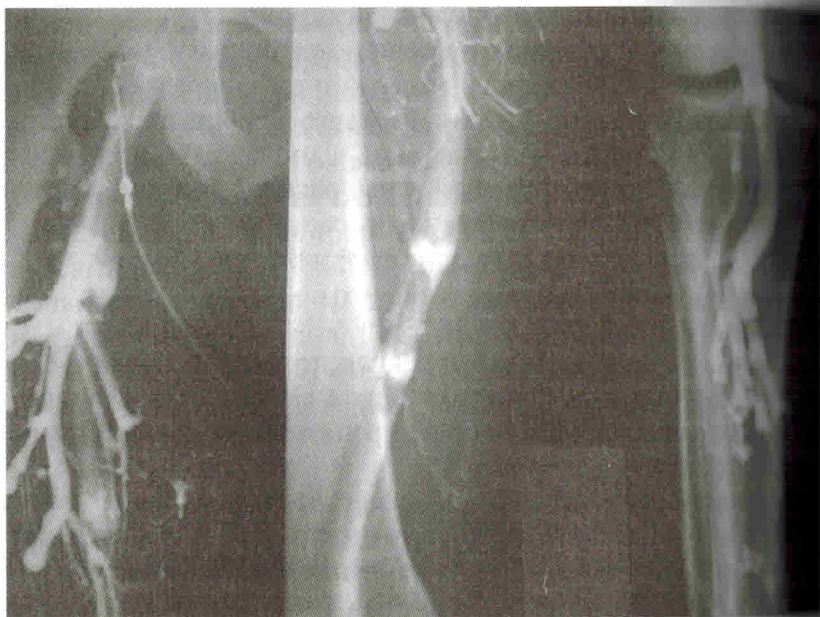


Рис. 107. Рефлюкс до средней трети голени из-за клапанной недостаточности бедренной вены

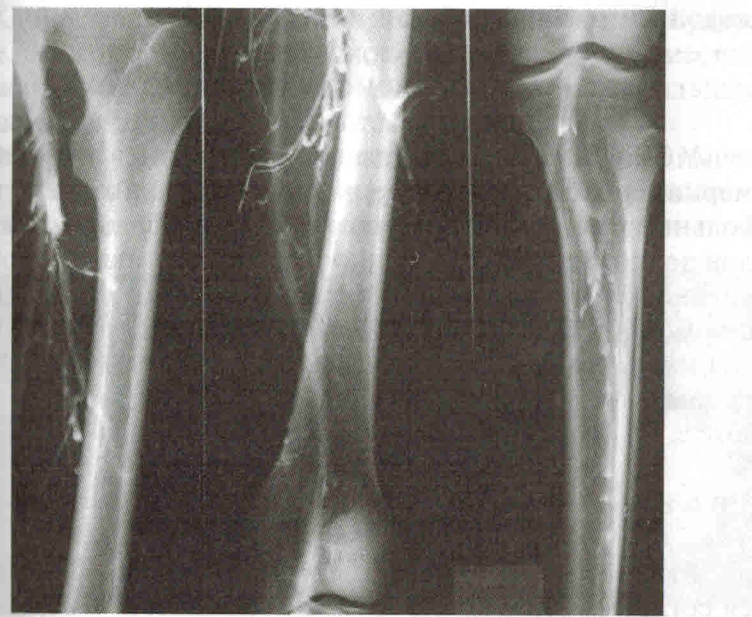


Рис. 109. Недостаточность клапанов подколенной вены с рефлюксом до нижней трети голени



ней или нижней трети голени и отсутствует ретроградный кровоток по бедренной вене (рис. 108).

Экстравазальная коррекция клапана подколенной вены показана при наличии рефлюкса до средней трети голени и дистальнее, визуализации створок ниже суставной щели коленного сустава и наличии не менее 2 см между клапаном и уровнем формирования ствола v. popliteae (рис. 109).

Несмотря на то, что диагностика недостаточности клапанов возможна с помощью ультразвукового дуплексного сканирования, характер поражения самого клапана при этом чаще всего остается неизвестным. Поэтому будет ли экстравазальная коррекция эффективной, до выполнения ее сказать невозможно. Кроме того, уже известно, что после успешной операции по поводу варикозной болезни достаточно часто наблюдается «самоликвидация» клапанной несостоятельности бедренной вены.

Все это дает возможность ограничить показания к экстравазальной коррекции: она показана молодым людям, преимущественно мужского пола, которые занимаются тяжелой физической работой.

## 8.2 ПРЕДОПЕРАЦИОННАЯ ПОДГОТОВКА

У больных с несостоятельностью клапанов глубоких вен маркировка подкожных вен производится так же, как у больных варикозной болезнью в бассейне большой или малой подкожных вен. Особенностью рисунка является отметка положения клапана в бедренных или подколенной венах с помощью ультразвукового исследования для того, чтобы точнее выбрать доступ, оптимальный для одновременного вмешательства на поверхностной и глубокой венозных системах.

## 8.3 ВЫБОР ОБЪЕМА ОПЕРАТИВНОГО ВМЕШАТЕЛЬСТВА

Выбор объема оперативного вмешательства определяется согласно пунктам 6.3 и 7.3 и дополняется наложением корректора на глубокую вену.

## 8.4. ПОСЛЕДОВАТЕЛЬНОСТЬ ЭТАПОВ ОПЕРАЦИИ

Имплантация клапанного корректора на бедренных венах выполняется по окончании вмешательства на сафенофemorальном соустье, а на подколенной вене — после нижней кроссэктомии.

## 8.5. ИМПЛАНТАЦИЯ КОРРЕКТОРА

### *Каким образом можно сузить вену?*

Для уменьшения ширины вены в современных условиях оптимальным способом является помещение сосуда в искусственный каркас, который сохраняет параметры вены постоянными. Наибольшее распространение в нашей стране получили синтетическая каркасная спираль, предложенная А. Н. Веденским (рис. 110), и конусовидный металлический корректор «Гран» фирмы «МИТ» (рис. 111). Оба приспособления изготавливаются разного внутреннего диаметра, соответствующего самой распространенной ширине бедренных вен. Спиралевидная форма корректоров позволяет сосуду и после имплантации изменять свою длину и позицию вместе с окружающими тканями. Они не вызывают паравазальных рубцовых явлений и не срастаются со стенкой вены.

Отличие между ними состоит в том, что «Гран» имеет форму, более близкую к конфигурации вены в зоне клапана, и сделан из металла.



Рис. 110. Синтетическая спираль А. Н. Веденского




Рис. 111. Металлический корректор «Гран»

### **Каким доступом пользоваться для имплантации корректора на бедренные вены?**

Наиболее удобным доступом является предложенный И. В. Червяковым подход по биссектрисе угла, образованного пупартовой связкой и бедренной артерией. Выше мы его описали как подпаховый, но длина его должна быть больше, чем при обычной кроссэктомии.

### **Как найти бедренную вену?**

По вышеуказанной биссектрисе на протяжении 10–12 см рассекаете кожу, подкожную клетчатку, выполняете кроссэктомию большой подкожной вены, выделяете последнюю до нижнего угла и фиксируете за пределом раны, чтобы она не мешала дальнейшим действиям. Четко визуализируете глубокую фасцию и по пульсации артерии определяете, где находится сосудистый пучок. Находите просвечивающий через фасцию латеральный край приводящей мышцы. Делаете разрез фасции вдоль этого края, отступя 1–2 см от овального окна, и тупым способом, не вскрывая оболочек ложа, отделяете сосудистый пучок от мышцы и отводите ее крючком. Вена будет находиться по внутренней стороне футляра сосудов и в нижней части его.

### **Как выполняется имплантация корректора на клапан бедренной вены?**

Так как стенка бедренной вены плотно прилегает к оболочке, то, чтобы не поранить сосуд, сначала аккуратно зажимом приподнимите оболочку, сделайте в ней крохотную дырочку, через которую введите строго параллельно вене, не углубляясь, зажим, слегка разведите его бранши и рассеките оболочку максимально вверх и вниз. Перед вами стенка бедренной вены. Следующая ваша задача заключается в обнаружении клапана. Если было ультразвуковое ангиосканирование, то задача упрощается. Надо найти место впадения глубокой вены бедра и отмерить известное расстояние. Клапан определяется в виде кобобразного выбухания стенки вены в области клапанных карманов-синусов, которые по сравнению с другими участками выглядят более темными из-за истончения их стенок. Соединение боковых частей створок клапана — рожков образует более

плотное, белесоватого цвета комиссуральное возвышение, которое видно по передней поверхности стенки вены.

После визуализации клапана измеряете диаметр бедренной вены дистальнее впадения глубокой вены бедра (до наступления спазма). Затем обнажаете участок вены выше и ниже клапана на протяжении 4–5 сантиметров, берете его на 2 держалки, используя шелковую нить №6 или край от резиновых перчаток, и вытесняете из него кровь. Берете спираль длиной 8–10 витков или конусовидный корректор «Гран» с внутренним диаметром, составляющим  $\frac{2}{3}$  от исходного диаметра бедренной вены, установленного во время дооперационного ультразвукового дуплексного сканирования, и накручиваете на сосуд в промежутке между держалками (рис. 112). Убеждаетесь, что корректор свободно смещается по вене (рис. 113, см. цв. вкл. стр. 144–145). Растягиваете его витки так, чтобы расстояние между ними составило 1–1,5 мм, и конечные витки спирали фиксируете швами к стенке вены атравматической нитью 6/0 (рис. 114, см. цв. вкл. стр. 144–145). Удаляете проксимальную, потом дистальную держалку. Проверяете, как вена наполнилась кровью и заняла внутрикарпальное пространство, что позволяет исключить ее сдавление

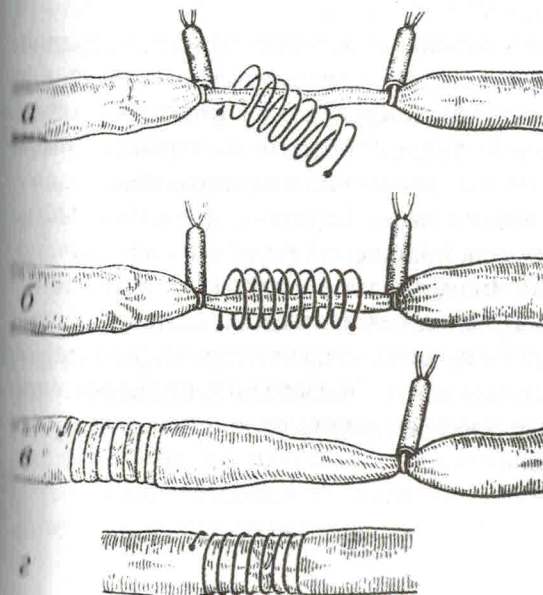


Рис. 112. Схема установки корректора