

ОГЛАВЛЕНИЕ

Список сокращений	6
Предисловие	7
История развития коронарографии	9
ГЛАВА 1. АНАТОМИЯ ЛЕВОГО ЖЕЛУДОЧКА, МЕЖЖЕЛУДОЧКОВОЙ ПЕРЕГОРОДКИ И КОРНЯ АОРТЫ	11
1.1. Анатомия левого желудочка	11
1.2. Межжелудочковая перегородка	13
1.3. Анатомия аортального клапана	14
ГЛАВА 2. ТИПЫ КОРОНАРНОГО КРОВΟΣНАБЖЕНИЯ	16
2.1. Система правой коронарной артерии	17
2.2. Система левой коронарной артерии	20
2.3. Размеры стволов и ветвей коронарных артерий	23
ГЛАВА 3. ЭПИДЕМИОЛОГИЯ ИШЕМИЧЕСКОЙ БОЛЕЗНИ СЕРДЦА (ИБС)	24
3.1. Нозология ИБС	24
3.2. Этиология ИБС	25
3.3. Патогенез ИБС	26
3.4. Классификация ИБС	27
ГЛАВА 4. ХИРУРГИЧЕСКАЯ РЕВАСКУЛЯРИЗАЦИЯ МИОКАРДА У ПАЦИЕНТОВ С ИШЕМИЧЕСКОЙ БОЛЕЗНЬЮ СЕРДЦА	40
ГЛАВА 5. ПРИЧИНЫ РЕЦИДИВА СТЕНОКАРДИИ У БОЛЬНЫХ ИБС ПОСЛЕ ОПЕРАЦИИ АКШ	45
ГЛАВА 6. ДИАГНОСТИКА ПРОХОДИМОСТИ СОСУДОВ СЕРДЦА И АОРТОКОРОНАРНЫХ ТРАНСПЛАНТАТОВ	48
6.1. Методы инструментальной и лабораторной диагностики ИБС	48
6.2. Неинвазивная диагностика состояния коронарных артерий и аутовенозных аортокоронарных шунтов	63
6.3. Неинвазивная шунтография с помощью компьютерной и магнитно-резонансной томографии	65
6.4. Клинический этап коронарографии	82
6.5. Дополнительные методы определения поражения коронарных артерий	99
6.6. Цифровое изображение при коронарографии	104
6.7. От аналоговой рентгенографии к цифровой субтракционной ангиографии	105
6.8. Общие принципы ротационной цифровой субтракционной ангиографии	106

ГЛАВА 7. РОТАЦИОННАЯ АНГИОГРАФИЯ У БОЛЬНЫХ ИБС ПОСЛЕ ОПЕРАЦИИ АКШ	111
7.1. Контингент обследованных лиц	111
7.2. Методики рентгеноконтрастного исследования	113
7.2.1. Общие положения	113
7.2.2. Общепринятая методика рентгеноконтрастного исследования коронарных артерий, аортокоронарных шунтов и восходящей аорты у больных ИБС после операции АКШ	115
7.2.3. Использование методики ротационной цифровой субтракционной ангиографии для визуализации проксимальных анастомозов шунтов при аортографии у больных ИБС после операции АКШ	116
7.2.4. Использование методики ротационной цифровой субтракционной ангиографии для селективного исследования аутовенозных аортокоронарных шунтов и коронарных артерий у больных ИБС после операции АКШ	117
7.3. Результаты собственных исследований	119
7.3.1. Ротационная ДСА восходящей аорты у больных ИБС после операции АКШ	119
7.3.2. Селективная ротационная ДСА аортокоронарных шунтов и коронарных артерий у больных ИБС после операции АКШ	134
ГЛАВА 8. ИНТЕРВЕНЦИОННЫЕ МЕТОДЫ ЛЕЧЕНИЯ БОЛЬНЫХ, ПЕРЕНЕСШИХ ОПЕРАЦИЮ АОРТОКОРОНАРНОГО ШУНТИРОВАНИЯ	150
8.1. Аутовенозные шунты	151
8.2. Повторная операция коронарного шунтирования	152
8.3. Эксимерная лазерная коронарная ангиопластика	154
8.4. Ротационная атерозектомия	157
8.5. Реолитическая тромбэктомия	159
8.6. Система Safecross	160
8.7. Клинические примеры	162
8.8. Заключение	171
Заключение	173
Список литературы	175

Глава 4. ХИРУРГИЧЕСКАЯ РЕВАСКУЛЯРИЗАЦИЯ МИОКАРДА У ПАЦИЕНТОВ С ИШЕМИЧЕСКОЙ БОЛЕЗНЬЮ СЕРДЦА

Первую операцию аутовенозного шунтирования стенозированного участка коронарной артерии выполнил Р. Фавалоро в 1967 г. Еще ранее, в 1964 г., В. Колесов выполнил маммарокоронарный анастомоз на работающем сердце между левой внутренней грудной артерией и передней межжелудочковой артерией по типу «конец в конец». За сорокалетнюю историю коронарного шунтирования эта операция убедительно доказала свою высокую эффективность и относительную безопасность.

Целью операции аортокоронарного шунтирования (АКШ) является улучшение качества и увеличение продолжительности жизни пациентов с ИБС.

Показаниями к проведению хирургической реваскуляризации миокарда в настоящее время считают:

1. Значимый (более 50%) стеноз ствола левой коронарной артерии (ЛКА).
2. Значимые стенозы трех коронарных артерий, особенно если трехсосудистое поражение сопровождается дисфункцией левого желудочка (ФВ<50%).
3. Значимый стеноз двух коронарных сосудов, если имеется проксимальный стеноз ПМЖВ (передней межжелудочковой ветви ЛКА) в сочетании с любым из следующих признаков: дисфункцией левого желудочка (ФВ<50%), ишемия миокарда подтвержденная неинвазивным исследованием, сахарный диабет.
4. Наличие значимых стенозов коронарных артерий в сочетании с осложнениями инфаркта миокарда: постинфарктный разрыв межжелудочковой перегородки, постинфарктная аневризма левого желудочка, постинфарктная недостаточность митрального клапана.
5. Значимые стенозы коронарных артерий, когда коронарная анатомия не позволяет выполнить ЧТКА.

Для хирургической реваскуляризации миокарда используются аутовенозные (большая подкожная вена голени и бедра) и аутоартериальные (внутренняя грудная артерия, лучевая артерия, нижняя надчревная артерия) трансплантаты. В настоящее время «стандартом» коронарной хирургии является реваскуляризация ПМЖВ при помощи левой внутренней грудной артерии. Для шунтирования остальных артерий используются как венозные, так и артериальные трансплантаты в зависимости от анатомии сердца и характера поражения коронарных артерий, причем доля использования артериальных трансплантатов неуклонно возрастает.

Основным недостатком венозных шунтов является их «изнашивание» со временем. Частота окклюзии венозных шунтов составляет 10–15% в течение одной недели – одного года после операции и 20–25% через 5 лет после операции. К 10 году число окклюзированных венозных шунтов увеличивается до 40%, а почти половина функционирующих шунтов подвергается атеросклеротическим изменениям.

Артериальные шунты по сравнению с венозными намного реже подвергаются ранней и поздней окклюзии. Более 90% шунтов левой внутренней грудной артерии к ПМЖВ продолжают функционировать через 10 лет после коронарного шунтирования. Кроме того, более поздний атеросклероз маммарных шунтов развивается довольно редко, и даже через 20 лет после операции частота их окклюзии продолжает оставаться очень низкой.

При определении коронарных артерий, подлежащих реваскуляризации, принято считать «гемодинамически значимым» стеноз коронарной артерии более 75%, однако при распространенном коронарном атеросклерозе и наличии нескольких «гемодинамически значимых» стенозов или окклюзий коронарных артерий целесообразно шунтировать также все пораженные артерии со степенью стеноза свыше 50%.

Наиболее часто дистальные анастомозы формируют с ветвями левой коронарной артерии (ЛКА): ПМЖВ (передней межжелудочковой ветвью), ДВ (диагональной ветвью), ОВ (огибающей ветвью), ВТК (ветвью тупого края) и с правой коронарной артерией (ПКА) или с ее ветвями: ЗМЖВ (задней межжелудочковой ветвью), ВОК (ветвью острого края) и ЗБВ (заднебоковой ветвью).

Проксимальные анастомозы между аортой и аутовенозным или аутоартериальным шунтом для реваскуляризации ветвей левой коронарной артерии формируются на левой полуокружности аорты.

Проксимальные анастомозы между аортой и аутовенозным или аутоартериальным шунтом для реваскуляризации правой коронарной артерии или ее ветвей формируются на правой полуокружности аорты.

В некоторых случаях для шунтирования артерий задней и заднебоковой поверхности сердца: ЗМЖВ, ЗБВ, ОВ, ВТК проксимальный анастомоз формируют на правой полуокружности аорты и шунт проводят между аортой и верхней полой веной и далее в поперечном синусе перикарда.

Для реваскуляризации одновременно нескольких коронарных артерий в условиях дефицита материала для шунта (повторные операции аортокоронарного шунтирования, варикозная болезнь вен нижних конечностей) применяются «секвенциальные» анастомозы по типу «бок в бок» с промежуточными артериями и «конец в бок» с конечной коронарной артерией.

Доступ к сердцу производится через срединную стернотомию, параллельно с этим отдельная бригада хирургов осуществляет забор большой подкожной вены. При необходимости выделяется левая внутренняя грудная артерия. Вскрывается перикард, выполняется ревизия сердца с определением мест формирования коронарных анастомозов. Подключается аппарат искусственного кровообращения по схеме «аорта – правое предсердие». Пережимается восходящий отдел аорты и одновременно с этим в корень аорты вводится кардиоплегический раствор. После остановки сердца формируются дистальные анастомозы с коронарными артериями и проксимальные ана-

стомозы с восходящим отделом аорты. Снимается зажим с аорты, после стабилизации сердечной деятельности отключается аппарат искусственного кровообращения. Ушивается операционная рана.

Часть хирургов формирует проксимальные анастомозы на пристеночно отжатом участке восходящей аорты. Эта методика позволяет сократить время кардиopleгической остановки сердца.

В последние годы широкое распространение получили методики, позволяющие формировать анастомозы венозных шунтов и внутренней грудной артерии с аортой и коронарными артериями на работающем сердце без использования аппарата искусственного кровообращения. При этом проксимальные анастомозы формируются на пристеночно отжатом участке восходящей аорты, а дистальные анастомозы формируются на участках коронарных артерий, фиксированных с помощью специальных вакуумных стабилизаторов.

Приводим некоторые примеры, иллюстрирующие ход операций по реваскуляризации миокарда.

У пациента со стенозом ствола ЛКА, окклюзией проксимальной трети ПМЖВ и стенозом проксимальной трети ОВ выполнено маммарокоронарное шунтирование ПМЖВ, аортокоронарное шунтирование ДВ, ОВ (рис. 9).

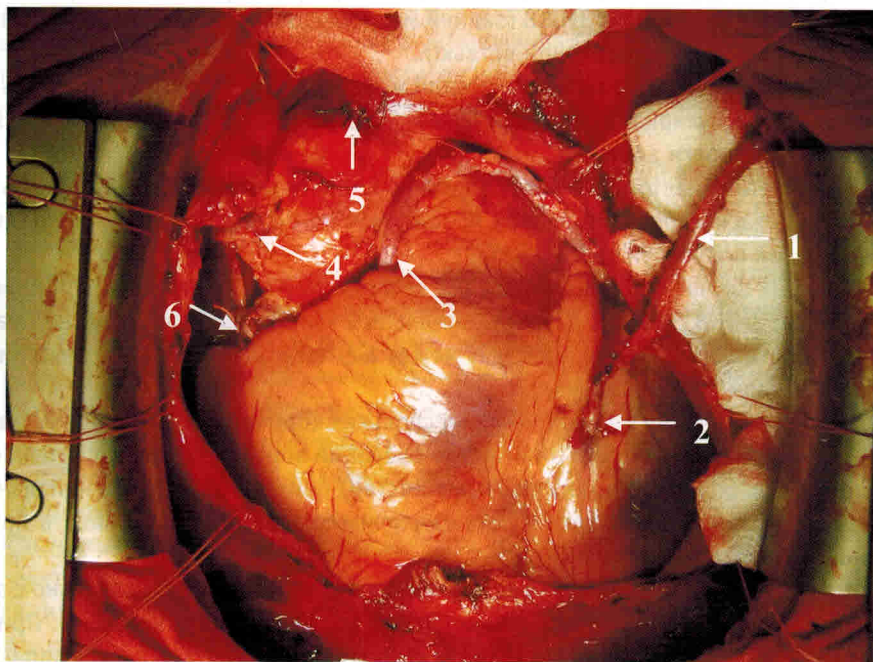


Рис. 9. Интраоперационная фотография: маммарокоронарный анастомоз ПМЖВ, аортокоронарное аутовенозное шунтирование ДВ, ОВ:

1 – левая внутренняя грудная артерия; 2 – маммарокоронарный анастомоз ЛВГ с ПМЖВ; 3 – проксимальный анастомоз аутовенозного шунта к ДВ с левой полуокружностью восходящего отдела аорты; 4 – проксимальный анастомоз аутовенозного шунта к ОВ с правой полуокружностью восходящего отдела аорты (шунт проведен в поперечном синусе перикарда); 5 – ушитая зона канюляции восходящего отдела аорты (область подключения артериальной магистрали АИК)

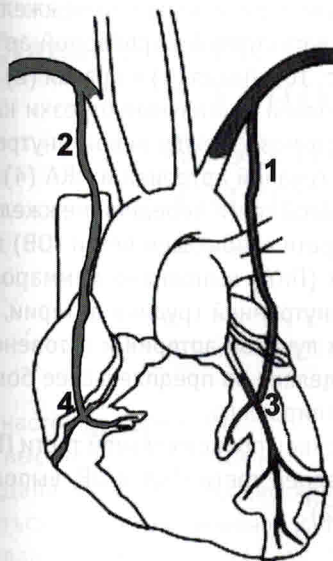


Рис. 10. Схема операции: бимаммарное шунтирование ПМЖВ, ПКА:

1 – левая внутренняя грудная артерия; 2 – правая внутренняя грудная артерия; 3 – анастомоз между левой ВГА и ПМЖВ; 4 – анастомоз между правой ВГА и ПКА

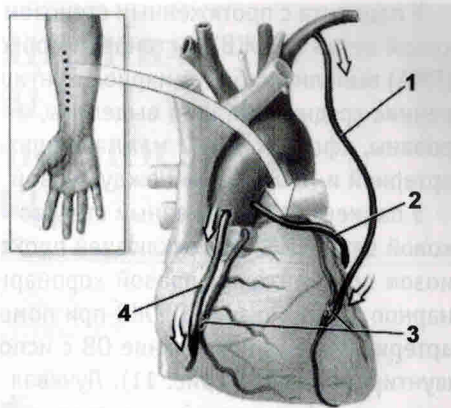
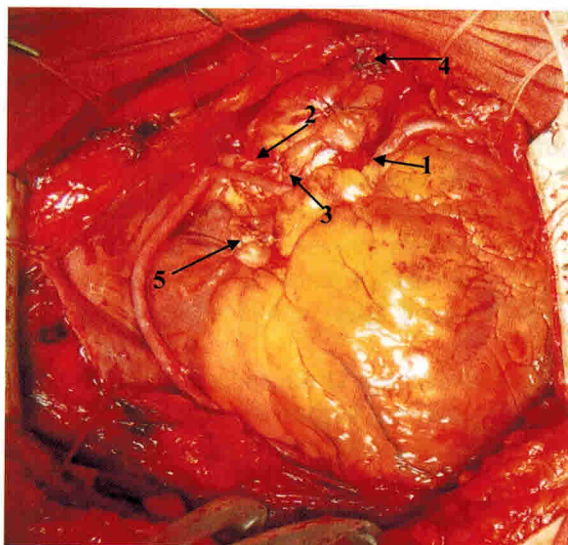


Рис. 11. Схема операции: маммарокоронарный анастомоз ПМЖВ, аутоартериальное аортокоронарное шунтирование ОВ, аутовенозное аортокоронарное шунтирование ПКА:

1 – левая внутренняя грудная артерия; 2 – лучевая артерия; 3 – участки стенозов коронарных артерий; 4 – аутовенозный шунт (проксимальный анастомоз с правой полуокружностью восходящего отдела аорты, дистальный анастомоз с ПКА)

Рис. 12. Интраоперационная фотография: аортокоронарное аутовенозное шунтирование ПМЖВ, ОВ, ЗМЖВ:

1 – проксимальный анастомоз аутовенозного шунта к ПМЖВ с левой полуокружностью восходящего отдела аорты; 2 – проксимальный анастомоз аутовенозного шунта к ОВ с правой полуокружностью восходящего отдела аорты (шунт проведен в поперечном синусе перикарда); 3 – проксимальный анастомоз аутовенозного шунта к ЗМЖВ с правой полуокружностью восходящего отдела аорты; 4 – ушитая зона канюляции восходящего отдела аорты (область подключения артериальной магистрали АИК); 5 – ушитое ушко правого предсердия (область подключения венозной магистрали АИК)



У пациента с протяженным стенозом проксимальной трети передней межжелудочковой ветви (ПМЖВ) и стенозом проксимальной трети правой коронарной артерии (ПКА) выполнено бимаммарное шунтирование (рис. 10). Левая (1) и правая (2) внутренние грудные артерии выделены, их боковые ветви и дистальные отрезки клипированы, сформированы маммарокоронарные анастомозы между левой внутренней артерией и ПМЖВ (3) и между правой внутренней грудной артерией и ПКА (4).

У пациента с протяженным стенозом проксимальной трети передней межжелудочковой ветви (ПМЖВ), окклюзией проксимальной трети огибающей ветви (ОВ) и стенозом средней трети правой коронарной артерии (ПКА) выполнено маммарокоронарное шунтирование ПМЖВ при помощи левой внутренней грудной артерии, аутоартериальное шунтирование ОВ с использованием лучевой артерии и аутовенозное шунтирование ПКА (рис. 11). Лучевая артерия выделена на предплечье, ее боковые ветви, периферический и центральный отделы клипированы.

У пациента с тяжелым сахарным диабетом, окклюзией проксимальной трети ПМЖВ, множественными стенозами проксимальной и средней трети ПКА и ОВ, выполнена аутовенозная реваскуляризация миокарда (рис. 12).

Глава 5. ПРИЧИНЫ РЕЦИДИВА СТЕНОКАРДИИ У БОЛЬНЫХ ИБС ПОСЛЕ ОПЕРАЦИИ АКШ

В настоящее время операция аортокоронарного шунтирования, несомненно, является высокоэффективным методом лечения больных ИБС [2, 5, 10, 18, 19, 29, 58, 71, 87]. Данный способ реваскуляризации миокарда в большинстве случаев позволяет добиться стойкого улучшения качества и увеличения продолжительности жизни оперированных пациентов [12, 16, 17, 30, 51, 57, 69, 82]. Так, если до операции АКШ стенокардия напряжения III–IV функциональных классов определялась у 98,1% пациентов, то в отдаленном послеоперационном периоде стенокардия III–IV ФК отмечалась лишь в 23,4% случаев, II ФК – в 11,8% случаев [27, 84].

Результаты исследований ECSS (1982) и CASS (1990) доказывают, что хирургическое лечение ИБС имеет лучшие, в сравнении с консервативной терапией, отдаленные результаты [94, 159, 304]. Так, 5-летняя выживаемость больных с множественным поражением КА в группе оперированных составляет 96%, тогда как при лекарственном лечении она составила только 60% [290].

Операция АКШ “устраняет” анатомическое препятствие кровотоку в венечных артериях, но не излечивает само заболевание [48, 62]. На протяжении всего послеоперационного периода сохраняется риск развития несостоятельности аутовенозных аортокоронарных шунтов [11, 49, 63, 85]. “Болезнь” аутовенозных шунтов, которая начинается с началом операции, прогрессия атеросклеротического процесса как в нативных, так и в шунтированных коронарных артериях приводят с течением времени к снижению положительного эффекта от выполненной операции [23, 65, 83, 87].

Изучение динамики заболевания в послеоперационном периоде демонстрирует стойкую тенденцию увеличения числа больных с рецидивом стенокардии [84, 86, 123, 288]. Как показали длительные (в течение 18 лет) наблюдения за больными со стенокардией напряжения, положительный эффект от хирургического лечения начинает уменьшаться уже через 5 лет после операции АКШ из-за “закрытия” венозных трансплантатов, что и обуславливает рецидивирование, например, такой формы ИБС, как стенокардия [275].

По данным разных авторов, рецидив стенокардии в первые 12 месяцев после операции отмечается у 17–29% больных [1, 7, 27, 49], а затем каждый год увеличивается на 3,5–8% [1, 111]. По данным одних авторов рецидив стенокардии к концу второго года после операции отмечается уже у 39% больных [27]; по данным других исследователей через 3 года после АКШ рецидив стенокардии имеет место у 26% больных

[1], через 5 лет – у 45–53% [27, 46], а к концу 10-летнего периода стенокардия “возвращается” в 63% случаев от общего числа прооперированных больных [7]. Эти пациенты по своему объективному статусу представляют достаточно тяжелую клиническую группу больных: 50–84% из них страдают стенокардией напряжения III–IV функциональных классов [8, 25, 45]. Показано, что тяжесть рецидива стенокардии после операции АКШ классифицируется как относящаяся к III ФК и IV ФК (53,7% и 29,8% соответственно), в то время как пациенты с I ФК и II ФК составляют лишь 1,1 и 15,4% соответственно [8, 25, 27, 84].

В.И. Бураковский и соавт. (1989) сгруппировали причины рецидива стенокардии после операции АКШ следующим образом [20]:

- тромбоз шунта (из-за технических ошибок), прогрессирование атеросклероза в шунтированной КА, поздняя окклюзия шунта;
- прогрессирование атеросклероза в нешунтированных КА;
- комбинации первых двух причин.

Основной причиной рецидива стенокардии после операции АКШ в 83,8% случаев является нарушение проходимости аортокоронарных шунтов, причем в 59,5% случаев – это единственная причина возобновления ангинозных приступов [6, 25, 84, 237, 267]. Частота других причин рецидива стенокардии после АКШ была выявлена в следующих пределах:

- прогрессирование атеросклероза КА (шунтированных и нешунтированных) – от 5,4 до 28,6% случаев [6, 25, 49, 84];
- неполная реваскуляризация (отдельная причина в комбинации с дисфункцией шунтов) – 29,7% [84];
- сочетанное поражение аутовенозного шунта и КА – от 2,7 до 11,9% [6, 84].

Многочисленные исследования показали, что клинический эффект от прямой реваскуляризации миокарда (АКШ) главным образом определяется функциональным состоянием аортокоронарных шунтов [1, 25, 47, 49, 59, 70, 84, 167]. Клиническое наблюдение за больными с проходимыми шунтами, а также анализ прогрессии атеросклероза в шунтированных и нешунтированных КА в этой группе лиц показали, что основными причинами рецидива стенокардии являлись: частичная реваскуляризация миокарда (в 37%), прогрессирование изменений в некорригированных КА (17%), нарушения сердечного ритма различного характера (9%), изменения в сосудах дуги аорты (14%), а в 23% случаев манифестацию кардиалгического синдрома обуславливал спондилоартроз или остеохондроз шейного и грудного отделов позвоночника [63].

Изменения в аутовенозных шунтах начинаются уже сразу, с самого начала операции АКШ [23, 65, 83, 87]. Окклюзия шунтов происходит в основном в первые 12 месяцев после операции и составляет от 10 до 31,9% всех имплантированных венозных трансплантатов [20, 118, 142, 164, 203]. В последующем к этому количеству ежегодно добавляется в среднем еще по 1–5% и таким образом через 5 лет после операции проходимость шунтов составляет 67–81% [129, 131, 137, 164], а к концу 10-летнего периода после АКШ примерно половина венозных шунтов перестают функционировать [1, 47, 63, 107, 111, 171, 185]. Однако при более подробном рассмотрении сроков окклюзии шунтов выясняется, что основная масса шунтов тромбируется в бли-