
21. БОЛЕЗНИ КОЖИ

21.1. АНАТОМИЯ И ФИЗИОЛОГИЯ

1. Из каких слоев состоит кожа?

В состав кожи входят три слоя:

- **Эпидермис** — представлен многослойным плоским ороговевающим телом.
- **Дерма** — образована двумя соединительнотканными слоями: верхним *сосочковым*, соприкасающимся с эпидермисом по всей своей поверхности, разделенным на сосочки межсосочковыми отростками, и нижним, *гладким*. В дерме находятся волосяные фолликулы, потовые и слюнные железы, сосуды и нервы.
- **Подкожная жировая клетчатка**, или гиподерма, — содержит жировую ткань, разделенную перемычками собственно соединительной ткани. Она служит опорой для верхних слоев кожи и связывает их с подлежащими костями.

2. Чем отграничены друг от друга составляющие кожу слои?

Границей между эпидермисом и дермой служит базальная мембрана. Между дермой и подкожной жировой клетчаткой четкой границы нет. Базальная мембрана эпидермиса состоит из коллагена типа IV, ламинина и других белков, характерных для базальных мембран. Она полупроницаема и служит фильтром, пропускающим определенные вещества из эпидермиса в дерму и обратно.

3. Какие клетки составляют эпидермис?

Преобладающий тип клеток эпидермиса — **кератиноциты**. Они организованы в несколько слоев: *базальный*, где делятся стволовые клетки; *шиповатый*

состоящий из угловатых клеток (шиповатых кератиноцитов), чьи короткие отростки соединены друг с другом «межклеточными мостиками» — десмосомами; *зернистый*, где кератиноциты уплощаются и накапливают базофильные зерна кератогиалина; *роговой*, содержащий безъядерные клетки (чешуйки) (рис. 21.1).

Между кератиноцитами разбросаны клетки трех других типов: меланоциты, клетки Меркеля и клетки Лангерганса. **Меланоциты** — отростчатые клетки, лежат преимущественно в базальном слое эпидермиса, продуцируют меланин и накапливают его в специальных секреторных гранулах — меланосомах. Те, в свою очередь, захватываются кератиноцитами и придают коже тот или иной цвет. **Клетки Меркеля** — нейроэндокринные клетки, функция которых до конца не установлена. **Клетки Лангерганса** — незрелые антигенпредставляющие клетки, которые участвуют в кожных иммунных реакциях.

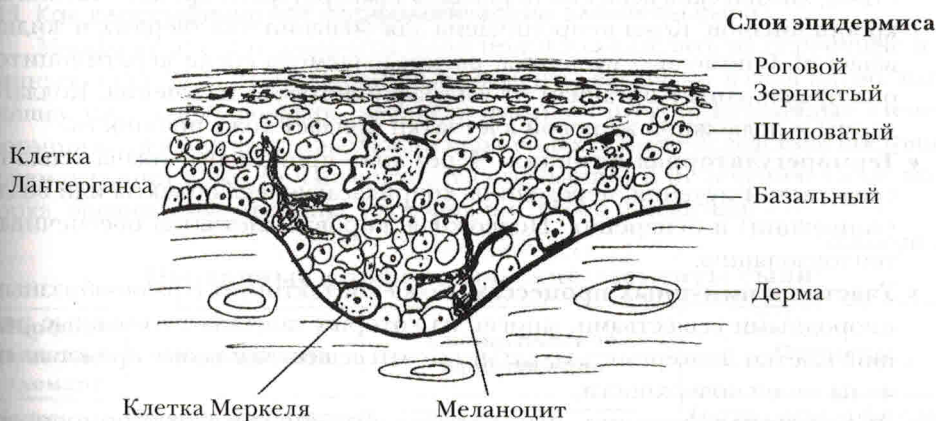


Рис. 21.1. Клеточный состав эпидермиса. Базальные клетки, расположенные на базальной мембране, дифференцируются в шиповатые клетки, которые накапливают зерна кератогиалина и становятся зернистыми клетками, а под конец превращаются в роговые чешуйки. Помимо кератиноцитов, в эпидермисе присутствуют отростчатые меланоциты, клетки Лангерганса и нейроэндокринные клетки Меркеля

4. Что такое ороговение?

Ороговение (кератинизация) — это процесс естественного созревания и запрограммированной смерти путем терминальной дифференцировки клеток эпидермиса по мере их перемещения в поверхностные слои. Ороговевающие клетки уплощаются, теряют ядра и накапливают в цитоплазме промежуточные филаменты — цитокератины.

5. Одинаковы ли филаменты цитокератинов на всей толще эпидермиса?

Цитокератины — обширное семейство, включающее в себя более двадцати белков. Их можно разделить на две группы: низкомолекулярные цитокератины, присутствующие в однослойном эпителии и в базальных клетках многослойного эпителия, и высокомолекулярные цитокератины, характерные для ороговеваю-

щего эпителия. Высокомолекулярные цитокератины находятся в кератогиальных зернах клеток зернистого слоя и в клетках рогового слоя эпидермиса.

6. Что такое паракератоз?

Паракератозом называют сохранение ядер в клетках рогового слоя и практически полное исчезновение зернистого слоя эпидермиса. Он указывает на разрушенное ороговение, т. е. неполное созревание эпидермиса, и встречается при болезнях кожи, сопровождающихся ускоренной сменой эпителиальных клеток, например при псориазе.

7. Перечислите важнейшие функции кожи.

- **Барьерная функция.** Кожа ограждает организм от механических воздействий, химических веществ, перепадов температуры и проникновения микроорганизмов. Кожа непроницаема для большинства твердых и жидких веществ. С помощью меланина, распределяемого среди кератиноцитов, она предохраняет организм от ультрафиолетового излучения. Коллаген дермы и подкожной жировой клетчатки придает коже прочность.
- **Терморегуляторная функция.** Через кожу происходит отдача тепла посредством излучения, передачи на соприкасающиеся объекты или воздуха (конвекции) и испарения. Подкожная жировая клетчатка обеспечивает теплоизоляцию.
- **Участие в иммунных процессах.** Кожа контактирует с разнообразными инородными веществами, многие из которых запускают иммунные реакции. Клетки Лангерганса захватывают эти вещества и позже представляют их на своей поверхности.
- **Эндокринная функция.** Вырабатывая витамин D и паратгормонподобный белок, кожа участвует в метаболизме кальция.
- **Восприятие раздражений.** Благодаря множеству свободных и инкапсулированных нервных окончаний кожа воспринимает разнообразные внешние раздражения.

8. Вся ли кожа человека одинакова?

Строение кожи, покрывающей различные участки тела человека, колеблется в достаточно широких пределах. Так, кожа ладоней и подошв отличается толщиной роговым слоем и наличием лежащего непосредственно под ним блестящего слоя клеток, который отсутствует в коже других участков тела. Кроме того, кожа ладоней и подошв не содержит волосяные фолликулы.

9. Чем объясняются расовые различия в цвете кожи?

Цвет кожи определяется следующими факторами:

- Преобладающим типом меланина: так, эумеланин имеет черный цвет, а феомеланин — красный.
- Размерами и числом меланосом — органелл синтеза меланина: у людей негроидной расы меланосомы превосходят по размерам, числу и устойчивости к аутофагоцитозу меланосомы у людей европеоидной расы.

21.2. МОРФОЛОГИЧЕСКИЕ ЭЛЕМЕНТЫ СЫПИ

10. Какие характеристики сыпи учитывают при ее описании?

Дерматология — описательная дисциплина, требующая для правильной диагностики как можно более полного описания макроскопических и микроскопических изменений кожи. Поэтому, говоря о сыпи, следует всегда отмечать ее:

- Расположение.
- Распространенность.
- Форму.
- Цвет.
- Плотность.
- Рельеф.

11. Как классифицируют морфологические элементы сыпи?

Морфологические элементы сыпи принято разделять на первичные и вторичные (табл. 21.1, 21.2). Первичные элементы включают в себя пятно, папулу, бляшку, узел, кисту, волдырь, везикулу, пузырь и пустулу. Вторичные элементы формируются в результате эволюции первичных, а также вследствие постоянной травматизации кожи (в частности, расчесывания) или лечения. Сюда входят корка, эрозия, язва, трещина, экскориация, рубец и чешуйки.

Таблица 21.1

Первичные морфологические элементы сыпи¹

Морфологический элемент	Определение	Схематическое изображение	Примеры
Пятно	Участок кожи с измененной окраской, не отличающийся по консистенции и рельефу от окружающей кожи		Пятна цвета кофе с молоком при нейрофиброматозе Витилиго Веснушки Пограничный невус Пламенеющий невус Татуировка
Папула (узелок)	Бесполостное приподнятое образование менее 0,5 см в диаметре		Кожный рог (акрохордон) Базальноклеточный рак Контагиозный моллюск Внутридермальный невус Красный плоский лишай
Бляшка	Бесполостное приподнятое образование более 0,5 см в диаметре (результат слияния многих папул), не распространяющееся в глубину кожи		Болезнь Боуэна Грибовидный микоз Псориаз Дерматит Дерматофития туловища

¹ По Fitzpatrick J. E., Aeling J. L. *Dermatology Secrets*. Philadelphia, Hanley & Belfus, 1996.


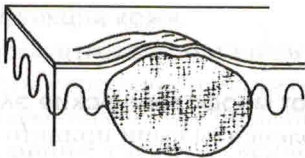

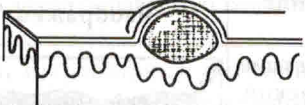


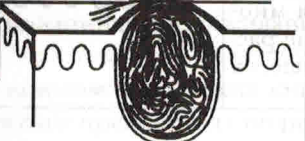

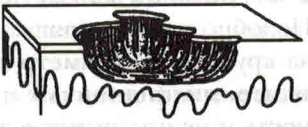


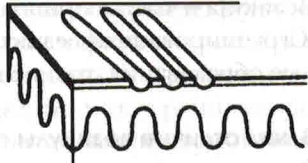


Морфологический элемент	Определение	Схематическое изображение	Примеры
Пятно	Большое депигментированное пятно на коже		Гемангиома Витилиго
Узел	Бесполостное приподнятое образование более 0,5 см в диаметре, расположенное в глубоких слоях дермы или в подкожной жировой клетчатке		Ревматоидные узелки Сухожильная ксантома Узловатая эритема Липома Метастаз рака
Волдырь	Плотное приподнятое, зудящее образование, которое быстро появляется и так же быстро исчезает		Крапивница Пигментная крапивница Уртикарный дермографизм
Везикула (пузырек)	Мелкое полостное образование, заполненное прозрачной жидкостью		Простой герпес Опоясывающий герпес Дисгидротическая экзема Контактный дерматит
Пузырь	Крупное полостное образование, более 0,5 см в диаметре		Пузырчатка Буллезный пемфигоид Буллезное импетиго
Пустула (гнойник)	Полостное образование с гнойным содержимым		Фолликулит Импетиго Обыкновенные угри Пустулезный псориаз
Киста	Глубокое полостное образование с жидким или полужидким содержимым		Обыкновенные угри Эпидермальная киста Волосая киста

Таблица 21.2

Вторичные морфологические элементы сыпи

Морфологический элемент	Определение	Схематическое изображение
Корка	Высохший экссудат, кровь и клеточный детрит; обычно формируется на месте везикулы, буллы или пустулы	
Эрозия	Поверхностный дефект кожи, не проникающий глубже эпидермиса; заживает без рубцевания	
Язва	Глубокий дефект кожи, захватывающий эпидермис и дерму; после заживления оставляет рубец	
Трещина	Линейный, четко ограниченный разрыв кожи, захватывающий эпидермис и дерму	
Экскориация (царапина, ссадина)	Поверхностный дефект кожи полосовидной формы, возникающий в результате ее механического повреждения (расчесывания)	
Рубец	Разрастание грубоволокнистой соединительной ткани, замещающее глубокий дефект кожи; бывает гипертрофическим и атрофическим	
Чешуйки	Утолщение рогового слоя, наступающее из-за усиленной пролиферации кератиноцитов или излишне прочных связей между ними	

12. Чем пятно отличается от папулы?

Пятно имеет плоскую форму, находится на том же уровне, что и окружающая ее кожа, а папула слегка приподнята над поверхностью последней. Веснушки, к примеру, представляют собой пигментные пятна, а врожденные невоклеточные невусы — папулы. Некоторые детские инфекции, например корь, проявляются