

# Содержание

## 6 В ЗОНЕ ОСОБОГО ВНИМАНИЯ

- 6 | Дерматоскопия — курс молодого бойца  
*Карлс Р.*
- 12 | Алгоритмы подготовки и реабилитации пациентов после нитевого лифтинга  
*Брагина И.Ю., Шарова А.А.*

## 18 ФОТОТЕРАПИЯ. СВЕТОВЫЕ МЕТОДЫ

### СЕЛЕКТИВНЫЙ ФОТОТЕРМОЛИЗ: ЛАЗЕРЫ И IPL

- 18 | Возможности пикосекундного лазера в эстетической косметологии  
*Мананкина Д.П.*
- 23 | Платформа Estetica 2.0 — все лазерные технологии в одном аппарате  
*Гончар А.П.*

### ФОТООМОЛОЖЕНИЕ (IPL-ОМОЛОЖЕНИЕ)

- 29 | Возможности модифицированных IPL-технологий: от фотоомоложения до лечения пигментной патологии  
*Редакционный обзор*

### ЛАЗЕРНОЕ ОМОЛОЖЕНИЕ

- 34 | Пластические операции и лазерное омоложение: несколько сравнительных исследований  
*Редакционный обзор*
- 38 | Применение фракционного фототермолиза для коррекции стареющей кожи  
*Ключарева С.В.*

### КОРРЕКЦИЯ СОСУДИСТЫХ ПАТОЛОГИЙ

- 43 | Новые возможности в эффективном лечении гемангиом новорожденных  
*Касимова Г.Ш.*

### КОРРЕКЦИЯ ПИГМЕНТАЦИИ

- 52 | Что могут пикосекундные лазеры при коррекции или лечении доброкачественных пигментных образований, хроноза и витилиго?  
*Редакционный обзор*

### КОРРЕКЦИЯ РУБЦОВ

- 58 | Световые методы воздействия в коррекции постакне  
*Уракова Д.С., Калашникова Н.Г.*

### ЛЕЧЕНИЕ АКНЕ

- 64 | Два комбинированных подхода к терапии акне  
*Редакционный обзор*

## ФОТОТЕРАПИЯ ОНИХОМИКОЗА

- 69** | Лечение онихомикоза с использованием диодного лазера с длиной волны 1064 нм в сочетании с местной противогрибковой терапией или без нее  
*Вебер Г.К., Фироуци П., Баран А.М., Бёльке Е., Шрумф Х., Бурен Б.А., Хомей Б., Гербер П.А.*

## ЛАЗЕРНЫЙ ЛИПОЛИЗ

- 78** | Лазерный липолиз: теоретические основы и клинический опыт  
*Раджабова М.М.*

## УДАЛЕНИЕ ТАТУИРОВОК

- 82** | Лазерное удаление татуировок: как повысить эффективность?  
*Редакционный обзор*

## ЛАЗЕРНАЯ И ФОТОЭПИЛЯЦИЯ

- 88** | Какие факторы влияют на результаты лазерной и фотоэпиляции?  
*Редакционный обзор*

## ФОТОДИНАМИЧЕСКАЯ ТЕРАПИЯ

- 93** | Фотодинамическая терапия в косметологии и дерматологии: утвержденные подходы и перспективные открытия  
*Редакционный обзор*

## ФОТОБИОМОДУЛЯЦИЯ

- 101** | Фотобиомодуляция: о влиянии красного и синего света на защитный барьер кожи  
*Редакционный обзор*

## ФОТОФОРЕЗ (ТРАНСДЕРМАЛЬНАЯ ДОСТАВКА)

- 104** | Особенности повышения проницаемости кожи с помощью лазеров, механического и RF-микронидлинга  
*Редакционный обзор*

## УФ-ТЕРАПИЯ

- 107** | Клиническая эффективность комбинации методов УФ-терапии при хронических дерматозах

## 112 ЭЛЕКТРОТЕРАПИЯ. ЭЛЕКТРИЧЕСКИЕ МЕТОДЫ

### RF-ЛИПОЛИЗ

- 112** | Механизмы воздействия RF-липолиза на жировую ткань и клинические эффекты: систематический обзор  
*Редакционный обзор*

### УВЧ-ТЕРАПИЯ

- 119** | Фокус на гиподерме: бесконтактная коррекция контуров тела от Vanquish ME  
*Гайдаш Н.В.*

## ЭЛЕКТРОФОРЕЗ

- 130** | Ретроспективный анализ применения ионофореза с водопроводной водой при очаговом гипергидрозе  
*Редакционный обзор*

## RF-ОМОЛОЖЕНИЕ

- 132** | Новые данные по клиническим и морфологическим эффектам микроигльчатого RF-омоложения  
*Редакционный обзор*

## 136 ПЛАЗМОТЕРАПИЯ. ПЛАЗМЕННЫЕ МЕТОДЫ

### ПЛАЗМЕННАЯ ТЕРАПИЯ

- 136** | Профилактика осложнений электроплазменной сублимации  
*Савина А.А.*

## 142 ЗВУКОВАЯ ТЕРАПИЯ. ЗВУКОВЫЕ МЕТОДЫ

### УЗ-ЛИФТИНГ

- 142** | Высокоинтенсивный фокусированный ультразвук: влияние на барьерные функции кожи и комбинированные методы терапии  
*Редакционный обзор*
- 146** | Повреждение глаза при проведении эстетической ультразвуковой терапии: отчет о клиническом случае  
*Чен Ю., Шэнь И., Ши Ч.*

### УЗ-ЛИПОЛИЗ

- 150** | Высокоинтенсивный фокусированный ультразвуковой липолиз: клинические и биологические эффекты  
*Редакционный обзор*

### ТРАДИЦИОННЫЕ МЕТОДЫ УЗ-ВОЗДЕЙСТВИЯ (УЗ-ПИЛИНГ, ФОНОФОРЕЗ)

- 154** | Ультразвуковая трансдермальная доставка лекарственных средств: исследования продолжаются  
*Редакционный обзор*

### УДАРНО-ВОЛНОВАЯ ТЕРАПИЯ

- 160** | Ударно-волновая терапия в эстетической медицине: опыт и перспективы  
*Редакционный обзор*

## 164 МЕХАНОТЕРАПИЯ. МЕХАНИЧЕСКИЕ МЕТОДЫ

### МИКРОДЕРМАБРАЗИЯ, ГАЗОЖИДКОСТНОЙ ПИЛИНГ

- 164** | Применение комбинации микродермабразии и ультразвукового пилинга для лечения себорейной кожи  
*Редакционный обзор*

## МИКРОНИДЛИНГ

- 167 |** Влияние автоматического микронидлинга на кожу лица курящих людей  
*Редакционный обзор*

## 170 ПРЕФОРМИРОВАННЫЕ И ЕСТЕСТВЕННЫЕ ПРИРОДНЫЕ ФАКТОРЫ

### КРИОТЕРАПИЯ (КРИОЛИПОЛИЗ)

- 170 |** Криолиполиз: влияние индивидуальных особенностей пациентов на эффективность процедуры и динамика температурных показателей  
*Редакционный обзор*

### КАРБОКСИТЕРАПИЯ

- 174 |** Карбокситерапия: биологические эффекты, новые сферы применения и возможности комбинации с другими методами

## 181 ДИАГНОСТИЧЕСКИЕ ПРИБОРЫ

- 181 |** Лаборатория диагностики кожи

## 182 СПЕЦИАЛЬНАЯ ЛИТЕРАТУРА

## 186 ПРОФЕССИОНАЛЬНЫЕ МЕРОПРИЯТИЯ

- 186 |** Конференция «М — значит мужчина» (Москва, 15.04.2019)

- 187 |** Интершарм (18–20.04.2019, Москва)

### УЧРЕДИТЕЛЬ И ИЗДАТЕЛЬ

ООО «Издательский дом "Косметика и медицина"»

Издание зарегистрировано в Комитете по печати РФ.  
Свидетельство о регистрации МИ ПИ №: ФС77-35891 от 31 марта 2009 г.  
ISSN 2074-4927

Генеральный директор и главный редактор  
ИД «Косметика и медицина»: к.б.н. Елена Эрнандес  
helen.hernandez@cmjournal.ru

Руководитель журнальных проектов  
«Аппаратная косметология»  
и «ANTI-AGE медицина и косметология»:  
Екатерина Раханская  
rahanskaya@cmjournal.ru

Главный редактор журнала «Аппаратная космеология»:  
к.м.н. Наталья Гайдаш  
triactive@mail.ru

Редактор: Александр Дубовик

Отдел рекламы: Мария Эрнандес (руководитель),  
Виктория Верстакова  
reklama@cmjournal.ru

Допечатная подготовка ИП Голец

### ПОДПИСКА И РАСПРОСТРАНЕНИЕ

ООО ИД «Косметика и медицина»  
117342, Россия, Москва, ул. Бутлерова, 17Б, оф. 341  
Тел./факс: +7(495) 777-54-67  
www.cmjournal.ru

Перепечатка материалов в полном или сокращенном виде допускается только с письменного разрешения редакции.

Названия рубрик являются интеллектуальной собственностью редакции. Редакция не несет ответственности за содержание рекламных материалов.

Отпечатано в типографии ООО «ЮНИОН ПРИНТ».  
603022, Н. Новгород, Окский съезд, 2

© ИД «Косметика и медицина»



**БРАГИНА**  
Ирина Юрьевна

Врач-физиотерапевт, косметолог,  
научный руководитель УЦ ГК «СпортМедИмпорт»,  
Москва



**ШАРОВА**  
Алиса Александровна

К.м.н., доцент кафедры реконструктивной  
и пластической хирургии, косметологии и клеточных  
технологий РНИМУ им. Н.И. Пирогова, генеральный  
директор ЦЭМ «Чистые пруды», Москва

## Алгоритмы подготовки и реабилитации пациентов после нитевого лифтинга

### ПОДГОТОВКА К ПРОВЕДЕНИЮ НИТЕВОГО ЛИФТИНГА

#### Задачи этапа подготовки

- Укорочение длительности реабилитации:
  - активация микроциркуляции;
  - усиление антиоксидантного статуса;
  - дефиброзирование ткани (снижение травматизации).
- Снижение риска инфекционных осложнений:
  - активация иммунитета;
  - активация микроциркуляции;
  - усиление антиоксидантного статуса.
- Повышение эффективности вмешательства:
  - активация работы фибробластов (неоколлагеногенеза);
  - повышение вязкоэластических свойств кожи;
  - сокращение избытков ткани.



#### АБСТРАКТ

В представленной статье рассмотрен алгоритм подготовки и реабилитации пациентов после нитевого лифтинга, учитывающий все возможности современной косметологии. Для повышения эффективности процедур и снижения нежелательных явлений авторы предлагают использовать топические средства, фармакологические препараты, а также возможности инъекционной и аппаратной косметологии. Подробно объяснены цели каждого вмешательства и даны конкретные рекомендации по использованию методов и их последовательности.



**КЛЮЧЕВЫЕ СЛОВА:** нитевой лифтинг, подготовка к косметологическим процедурам, реабилитация после косметологических процедур, лазеры, RF-воздействие, НИЛИ, ВИФУ

## ОСНОВНЫЕ НАПРАВЛЕНИЯ ЭТАПА ПОДГОТОВКИ

### 1. Наружные косметические средства

Решаемые задачи	Активные ингредиенты
Восстановление эпидермального барьера и увлажнение	Церамиды, растительные масла, гиалуроновая кислота, сквален
Повышение антиоксидантного статуса кожи	Аскорбиновая кислота, феруловая кислота, ресвератрол, витамин Е, изофлавоны, СОД
Активация коллаген-синтетической функции	Аскорбиновая кислота, ретинол, биомиметические пептиды, растительные экстракты, факторы роста
Снижение реактивности кожи	Ресвератрол, растительные экстракты розмарина, лаванды, ромашки, алоэ, зеленого чая, бисаболол

### 2. Фармакотерапия

Решаемые задачи	Активные ингредиенты
Повышение антиоксидантного статуса	Аевит, аскорбиновая кислота, тиоктацид
Устранение эндотелиальной дисфункции и улучшение трофики, ангиопротекция	Антистакс, курантил, растительные препараты, содержащие гинкго билоба, центеллу азиатскую, арнику, флавоноиды красного винограда, рутин
Повышение антистрессорного статуса кожи	Природные адаптогены (экстракты женьшеня, лимонника, корня солодки)
Активация синтетической функции фибробластов	Аскорбиновая кислота, препараты цинка, кремния

### 3. Инъекционные методы — оптимизируют процесс заживления и снижают постпроцедурные негативные эффекты

Решаемые задачи / Показания	Рекомендуемые препараты
<b>МЕЗОТЕРАПИЯ</b>	
Активация обмена и синтеза коллагена, улучшение трофики	Коктейли на основе аминокислот, витаминов и микроэлементов
Показаны при деформационно-отечном типе старения лица, склонности к пастозности	Рутин, мелилото, экстракты центеллы азиатской
Тонизация миофибробластов, усиление активности фибробластов	Коктейли на основе ДМАЭ
Дефибрирующее, противовоспалительное действие	Препараты кремния
Повышение антиоксидантного статуса и улучшение микроциркуляции	Коктейли с антиоксидантами (СОД, липовая кислота, витамин С)
<b>БИОРЕВИТАЛИЗАЦИЯ</b>	
Относительно молодые пациенты (30–40 лет) с признаками обезвоженности кожи	Гиалуроновая кислота (ГК)
Пациенты с признаками обезвоженности кожи и мелкими морщинами (35–45 лет)	ГК + многоатомный спирт (маннитол, глицерол)
Пациенты с атоничной кожей	ГК + аминокислоты
Пациентки 40–50 лет с признаками эстрогенового дефицита, курящие	ГК + сукцинат
Пациентки 40–50 лет с признаками эстрогенового дефицита и отчетливой атонией кожи	ГК + многокомпонентный коктейль (аминокислоты, антиоксиданты, микроэлементы, витамины)
<b>ПЛАЗМОТЕРАПИЯ</b>	
У всех пациентов, особенно старше 50 лет	PRP (богатая тромбоцитами плазма)
У пациентов без признаков позднего акне, розацеа, склонности к атопии	PRP-L (богатая тромбоцитами и лейкоцитами плазма)
У пациентов с поздним акне, розацеа, склонностью к атопии	PPP (бедная тромбоцитами плазма)
В сочетании с другими методами, направленными на стимуляцию коллагеногенеза (лазеры, RF и т.п.)	PRP-F (свежая плазма, обогащенная тромбоцитами и фибрином)
<b>ФАРМАКОПУНКТУРА (введение лекарственных препаратов в биологически активные точки) и ИГЛОРЕФЛЕКСОТЕРАПИЯ</b>	
У пациенток с деформационно-отечным типом старения	Препараты HEEL (траумель, лимфомиозот, коэнзим-композитум, кутис-композитум)
У пациенток с мелкоморщинистым типом старения	Препараты HEEL (убихинон, коэнзим-композитум, овариум-композитум, плацента-композитум)
У пациенток старше 40 лет, особенно с признаками эстрогенового дефицита	Мэлсмон
У пациенток с признаками розацеа, рецидивирующим герпесом, хронической ЛОР-патологией	Лаеннек

## 4. Физические факторы

- Облегчают процедуру имплантации нитей.
- Оптимизируют процесс заживления и снижают пост-процедурные негативные эффекты.
- Поддерживают и оптимизируют конечный результат.
- Увеличивают удовлетворенность пациента процедурой.

## RF-технологии (фракционные)

**Решаемые задачи:** активация обмена и синтеза коллагена, дефибрирующее действие.

**Принцип действия:** нагревание тканей с помощью высокочастотного переменного электрического тока.

Существуют две разновидности фракционных радиочастотных аппаратов: игольчатые, в которых радиочастотный ток подается через тонкие микроиглы, вводимые в кожу с помощью специальных насадок, и наконечники, которые оказывают воздействие посредством электродов, накладываемых на поверхность кожи.

Игольчатые RF-системы дают возможность воздействовать на дермальные структуры «изнутри», без значительного прогрева и повреждения эпидермиса (существуют устройства с изолированными и неизолированными иглами). Наконечники фракционных радиочастотных систем позволяют проводить обработку кожи с минимальным аблятивным повреждением благодаря тому, что радиочастотные импульсы формируют не цилиндрические (как в случае применения лазерных фракционных технологий), а пирамидальные термальные зоны, вершиной обращенные к поверхности кожи.

При нагревании коллагеновых волокон до 43–45 °С происходит их денатурация и контракция, они сжимаются, визуально утолщаются и переориентируются. Кроме того, повышенная температура стимулирует пролиферативную и секреторную активность фибробластов, они начинают делиться и синтезировать компоненты межклеточного матрикса дермы, в том числе новые коллагеновые волокна [1–2].

## Механо-вакуумная стимуляция

**Решаемые задачи:** активация обмена и синтеза коллагена, дефибрирующее действие.

**Принцип действия:** стимуляция тканей за счет механических раздражений с помощью специальных приспособлений и действия вакуума.

Физиологические эффекты механо-вакуумной стимуляции очень разнообразны и проявляются комплексно. Показано, что такой вид воздействия увеличивает количество фибробластов и приводит к перестройке их фенотипа, а также увеличению числа и переориентации коллагеновых волокон. Кроме того, механо-вакуумная стимуляция активирует кровоток и лимфоток, обеспечивая лимфодренажное действие [3–4].

## Фокусированный ультразвук

**Решаемые задачи:** при деформационном типе старения — фокус на SMAS, при мелкоморщинистом — фокус на дерму.

**Принцип действия:** нагревание тканей с помощью высокоинтенсивных фокусированных ультразвуковых (УЗ) колебаний.

Специальный излучатель вогнутой формы позволяет сконцентрировать энергию УЗ-волн на определенной глубине. Таким образом, в точке фокусировки концентрируется максимум энергии, переносимой УЗ-колебаниями, под действием которой молекулы тканей-мишеней начинают интенсивно вибрировать, что приводит к их быстрому нагреву до 60–70 °С. Это обеспечивает мгновенную коагуляцию коллагена — формируются так называемые точки термической коагуляции, при этом структуры, расположенные выше или ниже области фокусировки, остаются интактными.

Термоповреждение запускает процессы репарации поврежденных тканей, стимулируется синтез новой коллагеновой матрицы, обновление которой завершается через 3–4 мес [5–6].

## Линейный ультразвук

**Решаемые задачи:** дефибрирующее действие.

**Принцип действия:** возникновение микровибрации под действием акустических колебаний.

При действии ультразвуковых колебаний низкой частоты в биологическом объекте меняется микроциркуляция жидкостей, снижается вязкость протоплазмы клеток, разрываются слабые межмолекулярные связи, происходит выброс гистаминоподобных веществ. Кроме того, ультразвук запускает процесс деполимеризации хондроитинсерной и гиалуроновой кислот, что ведет к увеличению гидратации дермального слоя. В целом ультразвуковой вибромассаж активизирует химические и биологические реакции в тканях, а также вызывает дефибрирующий эффект [7–8].

# Что могут пикосекундные лазеры при коррекции или лечении доброкачественных пигментных образований, охроноза и витилиго?

**З**а последние 20 лет лазерные технологии прочно вошли в практику лечения доброкачественных пигментных образований кожи — с тех пор как Ричард Рокс Андерсон (Anderson R.R.) и соавт. впервые описали использование Nd:YAG-лазера с модулированной добротностью (Q-Switched) для лечения такого вида патологии [1]. С тех пор для этих целей широко используют различные лазеры, включая KTP (532 нм), александритовый лазер (755 нм), рубиновый лазер RUBY (694 нм), Nd:YAG (1064 нм), а также источник интенсивного импульсного света (IPL). Тем не менее исследования показали, что использование Q-Switched наносекундных и длинноимпульсных лазеров для лечения пигментных поражений у людей с III типом кожи по Фицпатрику и более темными фототипами связано с высоким риском развития поствоспалительной гиперпигментации [2].

Потенциальным решением этой проблемы стало появление пикосекундных лазеров, преимущества которых заключаются в преобладании фотомеханического (фотоакустического) эффекта над фототермическим повреждением и таким образом меньшей диффузией тепла в соседние ткани. Короткие лазерные импульсы приводят к фрагментации пигмента с меньшей вероятностью побочных эффектов — повреждения эпидермиса и диспигментации. В итоге для эффективного лечения с помощью

пикосекундных импульсов можно использовать более низкую энергию. Во многих исследованиях и на практике доказана эффективность пикосекундных лазеров при удалении татуировок, пигментных пятен и доброкачественных пигментных образований кожи [3, 4]. Однако насколько они эффективны у людей с III–VI фототипами кожи по Фицпатрику, все еще исследуется.

## ОПЫТ ЛАЗЕРНОЙ КОРРЕКЦИИ ПИГМЕНТНОЙ ПАТОЛОГИИ

Ученые из США и Китая Кунг К. (Kung K.) и соавт. изучили, насколько эффективны и безопасны пикосекундные лазеры с двумя длинами волн при лечении нарушений пигментации, таких как солнечное лентиго, мелазма, гиперпигментация, пятна «кофе с молоком», невусы Хори и прочее у людей монголоидной расы [5].

## Материал и методы

Всего в исследование включено 12 пациенток, однако 1 пациентка исключена из исследования, поэтому проанализированы данные по 11 пациенткам. Средний возраст составлял  $47,3 \pm 7,6$  года (от 37 до 57 лет). У 27,3%



### АБСТРАКТ

Представлен анализ результатов применения различных видов лазеров для лечения пигментной патологии. Показаны положительные результаты и ограничения лазерных методов, а также вероятные перспективы их использования. Приведены клинические примеры, демонстрирующие эффективность лазерного воздействия при редко встречающейся и плохо поддающейся лечению пигментной патологии кожи.



**КЛЮЧЕВЫЕ СЛОВА:** пигментная патология кожи, мелазма, гиперпигментация, пятна «кофе с молоком», невус Ота, охроноз, витилиго



**Таблица 1.** Распределение типов пигментов и количество сеансов лечения

ПАТОЛОГИЯ	КОЛИЧЕСТВО ПИГМЕНТНЫХ ОБРАЗОВАНИЙ	КОЛИЧЕСТВО СЕАНСОВ (МЕДИАНА, МИНИМУМ-МАКСИМУМ)
Мелазма	4	35 (9; 8–9)
Веснушки	4	9 (2,5; 1–3)
Лентиго	2	4 (2)
Пятна «кофе с молоком»	2	8 (4; 3–5)
Невус Хори	1	6
<b>Всего</b>	<b>13</b>	<b>62</b>

пациентов был III тип кожи по Фицпатрику, у 72,7% — IV тип. Всего обработано 13 пигментных образований. Виды пигментных образований и необходимое число сеансов лечения приведены в табл. 1. Максимальный размер каждого обработанного пигментного образования составлял 10 × 10 см.

## Описание процедуры

За 40 мин до процедуры на зону обработки нанесли местный анестетик (крем EMLA или LMX-4, Ferndale Laboratories, США). Для защиты глаз во время процедуры использовали очки.

Для процедур использовали Nd:YAG-лазер PicoWay (Syneron Candela, США) пикосекундный с двумя длинами волн (532 и 1064 нм).

Параметры воздействия в каждом конкретном случае определяли во время начальной контрольной точки в соответствии с типом кожи пациента и достижением клинической конечной точки, а именно степени осветления эпидермиса. Параметры лазера, используемые для лечения или коррекции отдельных образований, приведены в табл. 2. Всю пораженную область обрабатывали одномоментно.

Сразу после процедуры на область воздействия наносили мазь Аквафор или вазелин (окклюзионно), и пациенту рекомендовали использовать защиту от солнца

**Таблица 2.** Параметры лазерного воздействия при разной пигментной патологии

ПАТОЛОГИЯ	ДЛИНА ВОЛНЫ 1064 НМ			ДЛИНА ВОЛНЫ 532 НМ		
	ПЛОТНОСТЬ ЭНЕРГИИ (Дж/см <sup>2</sup> )	ЧАСТОТА (Гц)	РАЗМЕР ПЯТНА (мм)	ПЛОТНОСТЬ ЭНЕРГИИ (Дж/см <sup>2</sup> )	ЧАСТОТА (Гц)	РАЗМЕР ПЯТНА (мм)
<b>В среднем</b>	0,54–3,67	1–3	3–6	0,36–0,87	1–3	3–6
Мелазма	0,54–1,22	3	6	—	—	—
Веснушки	—	—	—	0,36–0,67	2–3	3
Лентиго	—	—	—	0,49–0,64	1–3	3
Пятна «кофе с молоком»	—	—	—	0,36–0,87	1–3	3–6
Невус Хори	1,86–3,67	1–3	3–4	0,49	1	3

и избегать воздействия солнца в течение всего периода исследования. Пациенты хорошо переносили процедуру и по 10-балльной визуальной аналоговой шкале боль оценивали в среднем как  $3,4 \pm 2,3$  балла из 10.

Сеансы повторяли с интервалом приблизительно 2–6 нед ( $\pm 2$  нед) в зависимости от типа поражения. Учитывали, что мелазму можно лечить сеансами лазерного облучения с интервалом 2–4 нед, а в случае веснушек, лентиго, невуса Ота или невуса Хори рекомендуется повторять сеансы через 4–6 нед. Эффективная терапия эпидермальных дисхромий, таких как веснушки, требует обычно всего 3 процедуры, в то время как дермальные поражения — до 9 процедур в зависимости от тяжести и реакции поражения.

## Результат

У всех пациентов отмечено клиническое улучшение. Наиболее выраженный положительный результат наблюдали при лечении лентиго (рис. 1) и веснушек (клиренс 75–94% после 2 процедуры) (рис. 2). Общие результаты

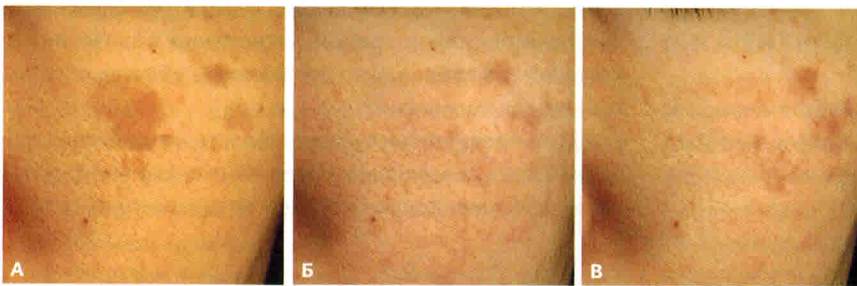представлены на рис. 3. Однако нужно отметить, что в случае невуса Хори результаты были не очень выражены — даже 6 процедур не позволили достичь клиренса 50%.

## Анализ безопасности

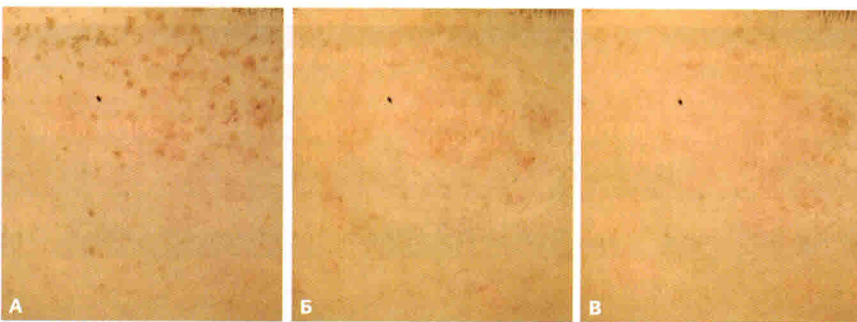
Побочные эффекты оценивались после каждой процедуры и были в основном легкими и преходящими. Чаще всего наблюдалась эритема (от легкой до умеренной), несколько реже — отек (от легкого до умеренного). У 2 пациентов отмечено образование пузырей, у 3 — поствоспалительная гиперпигментация. Ни один из пациентов не получал никакого дополнительного лечения в связи с нежелательными явлениями.

## Обсуждение

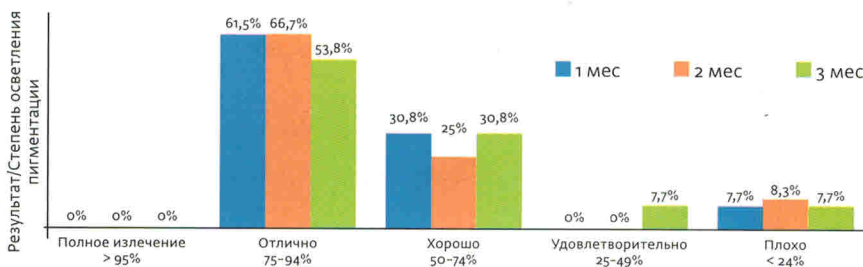
Авторы делают вывод, что использование пикосекундного лазера с двумя длинами волн для удаления пигментных дефектов у пациентов с темными фототипами



**Рис. 1.** Лентиго до коррекции (А), через 1 мес (Б) и через 3 мес (В) после 1-й процедуры: осветление 75–94% [5]



**Рис. 2.** Веснушки до коррекции (А), через 1 мес (Б) и через 3 мес (В) после 1-й процедуры: осветление 75–94% [5]



**Рис. 3.** Объективная оценка эффективности коррекции нарушений пигментации у обследованных пациентов [5]

# Криолиполиз: влияние индивидуальных особенностей пациентов на эффективность процедуры и динамика температурных показателей

**К**риолиполиз представляет собой неинвазивный метод уменьшения локальных жировых отложений под воздействием низких температур. В некоторых устройствах для охлаждения используются плоские пластины — и процедура выполняется простым их наложением, в других охлаждающие элементы расположены внутри специальной манипулы, в которую посредством создания вакуума умеренной силы аспирируется кожная складка.

Предположительно, механизм действия криолиполиза заключается в кристаллизации жировых включений адипоцитов под действием низкой температуры, стимуляции локального воспалительного ответа и запуска апоптоза жировых клеток. Воспалительный процесс начинается через 24–48 ч, начиная с 13-го дня, адипоцит окружают нейтрофилы, гистиоциты, лимфоциты и другие мононуклеары. На протяжении 14–30-го дня защитные клетки окружают, фагоцитируют и переваривают адипоциты, что представляет собой естественный ответ организма на повреждение. По мере угасания воспалительных процессов происходит снижение объема локальных жировых отложений [1].

Криолиполиз зарекомендовал себя в качестве безопасной и эффективной процедуры с высокой удовлетворенностью пациентов результатами терапии. Согласно результатам исследований Эльшафэй (Elshafey), криолиполиз является безопасной процедурой, которую без каких-либо ограничений можно проводить для всех типов кожи [2].

Тем не менее метод не является в полной мере универсальным и подходит не для всех пациентов. Д-р Майер (Meyer) и коллеги проанализировали имеющиеся данные относительно криолиполиза с целью разработать алгоритм обследования кандидатов для криолиполиза и выделить критерии оптимальной для проведения криолиполиза категории пациентов [3].

## АЛГОРИТМ ОБСЛЕДОВАНИЯ КАНДИДАТОВ НА ПРОВЕДЕНИЕ КРИОЛИПОЛИЗА

Для повышения эффективности воздействия перед процедурой следует оценить выраженность и локализацию нежелательных жировых отложений. Д-р Майер (Meyer) разработал простой в применении и доступный метод оценки и выбора лечебной тактики — Протокол физиотерапевтической оценки локальных жировых отложений [3]. Протокол включает знакомство, сбор анамнеза, физическое обследование, измерения и тесты. Оценка должна проводиться перед лечением с последующим повторным обследованием в середине и конце периода наблюдений. При сборе анамнеза следует выяснить основные жалобы, причины возникновения проблемы, предпочтения в еде, наличие вредных привычек (курение, злоупотребление алкоголем), прием сопутствующих препаратов, качество сна, объем физической нагрузки. При медицинском осмотре обращают внимание на форму тела, наличие



### АБСТРАКТ

Криолиполиз считается одним из самых эффективных и безопасных методов коррекции контуров тела. В статье рассказывается об анализе влияния индивидуальных особенностей пациентов на эффективность лечения, описываются противопоказания к криолиполизу, а также на примере клинического случая продемонстрирована закономерность температурных колебаний во время процедуры.



**КЛЮЧЕВЫЕ СЛОВА:** криолиполиз, локальные жировые отложения, термография, коррекция контуров тела

имеющихся патологических изменений (растяжки, дряблость кожи, целлюлит, повышенный болевой порог, нарушения мышечной силы или трофики тканей). В дополнение к этому проводятся измерения параметров тела при помощи адипометра, дермографического карандаша, мерной ленты (определение окружности). В соответствии с протоколом также проводятся специфические пробы для области живота и бедер с целью дифференциальной диагностики локальных жировых отложений от дряблости кожи по характеру сокращения ягодичных мышц и мышц передней брюшной стенки соответственно.

Более детальное изучение изменений жирового слоя возможно при использовании ультрасонографии и МРТ. Снимки могут послужить дополнительным источником информации при стандартизированном подходе — соблюдении равнозначных показателей расстояния, яркости снимка и др.

## КРИОЛИПОЛИЗ И КОЛИЧЕСТВО ЖИРОВЫХ ОТЛОЖЕНИЙ

Мнения различных ученых, основанные на результатах клинических исследований, сходятся на том, что криолиполиз можно считать методом выбора для пациентов, имеющих в целом нормальную массу тела, но желающих избавиться от локальных жировых отложений, персистирующих несмотря на диету и физическую активность. При ожирении метод окажется малоэффективным по ряду причин:

- сложность создания необходимой температуры при большом объеме жировой ткани;
- сложность всасывания ткани в чашу аппликатора из-за выраженной толщины жирового слоя и повышения сопротивляемости ткани вследствие фиброза.

Участки фиброзированной жировой ткани, особенно в области бедер, трудно поддаются вакуумному втягиванию в аппликатор.

## КРИОЛИПОЛИЗ И ВОЗРАСТ

Все более актуальной становится наличие локализованных жировых отложений у детей и подростков из-за гиподинамии и неполноценного питания. В литературных источниках не упоминаются возрастные ограничения для проведения криолиполиза. Криолиполиз следует проводить пациентам с удовлетворительным состоянием здоровья, не имеющим в анамнезе неврологических или ортопедических нарушений, дисфункции почек. В одном из исследований криолиполиз проводился пациентам в возрасте 13–16 лет, были отмечены точное следование

терапевтическим указаниям и удовлетворительный клинический результат.

## КРИОЛИПОЛИЗ И УПРУГОСТЬ КОЖИ

Группа ученых во главе с д-ром Кляйн (Klein) наблюдала восстановление упругости дряблой кожи после проведения криолиполиза. Даже у пациентов со значительной редуцией объема жировой ткани через 4 мес после терапии наблюдалось соответствие кожи новым контурам тела. В полной мере механизм повышения упругости кожи в результате проведения криолиполиза остается не выяснен. Предположительно, подобный эффект является следствием повышения синтеза коллагена и эластина, уплотнения кожи в результате фиброзных процессов [4].

Признаки фиброзных изменений жировой ткани после криолиполиза были обнаружены в ряде исследований. В исследовании д-ра Майера (Meyer) процедура криолиполиза была проведена пациенту с избыточными жировыми отложениями в области живота. Через 45 дней пациенту осуществили пластическую операцию на передней брюшной стенке по удалению локальных жировых отложений. Полученные образцы жировой ткани из зоны, подвергшейся криолиполизу, и интактной зоны были гистологически исследованы. Адипоциты из зоны проведения криолиполиза характеризовались малочисленностью, наличием фиброзных перегородок. Разрушение мембран адипоцитов и наличие фиброза подтверждается и в других исследованиях (рис. 1).

## КРИОЛИПОЛИЗ И СОПУТСТВУЮЩИЕ ЗАБОЛЕВАНИЯ

При некоторых сопутствующих заболеваниях, связанных с повышенной чувствительностью к холоду и криоглобулинемией, криолиполиз противопоказан:

- синдром Рейно;
- холодовая крапивница;
- варикозный дерматит;
- холодовая травма кожи;
- заболевания с положительным ревматоидным фактором (волчанка, васкулиты, ревматоидные артриты, гепатит С, синдром Шегрена).

Криолиполиз не рекомендуется проводить пациентам с сердечно-сосудистыми заболеваниями, повышением уровня холестерина и печеночных ферментов в крови, а также при любых патологических состояниях, связанных со стеатозом печени. Тем не менее результаты клинических исследований указывают