

сросшиеся пальцы (синдактилия), гипоплазия других пальцев кисти. В 85% случаев у больных обнаруживаются различные формы врожденных пороков сердца: дефекты межпредсердной и межжелудочковой перегородок, открытый аортальный проток, коарктация аорты, стеноз легочной артерии, пролапс митрального клапана.

**Шпринтцена синдром**, *Shprintze syndrome*, — велокардиофасциальный дефект. Характерные признаки: дефект межжелудочковой перегородки, тетрада Фалло, правосторонняя дуга аорты, волчья пасть, выдающийся вперед нос, тонкие руки.

**Эдвардса синдром**, *Edwards syndrome*, (трисомия 18 хромосомы), — хромосомное заболевание, характеризующееся множественными пороками развития и трисомией 18 хромосомы.

**Эллиса — ван Кревельда синдром**, *Ellis — van Creveld syndrome*, (хондроэктодермальная дисплазия, мезоэктодермальная дисплазия) — наследственное заболевание с аутосомно-рецессивным типом наследования.

Характерные признаки: непропорциональная низкорослость, симметричное укорочение конечностей за счет предплечий и голеней, постаксиальная полидактилия кистей, иногда стоп, редкие, ломкие волосы или алопеция, гипоплазия или аплазия ногтей, частичное отсутствие зубов, мелкие, рано выпадающие зубы, короткая верхняя губа, расщелины губы и (или) нёба. Поражаются и внутренние органы: врожденные пороки сердца (дефект межпредсердной перегородки или ее отсутствие), пороки развития мочеполовой системы (крипторхизм, эписпадия). У части больных наблюдается умственная отсталость.

---

## ОГЛАВЛЕНИЕ

Глава 1. Скрининговое УЗИ при беременности . . . . .	3
Глава 2. Ультразвуковая диагностика аномалий грудной клетки . . . . .	24
Глава 3. Ультразвуковая диагностика аномалий сердца . . . . .	30
Глава 4. Ультразвуковая диагностика аномалий брюшной полости . . . . .	47
Глава 5. Ультразвуковая диагностика аномалий мочеполовой системы . . . . .	64
Глава 6. Ультразвуковая диагностика аномалий скелета . . . . .	79
Глава 7. Ультразвуковая диагностика хромосомных нарушений . . . . .	96
Глава 8. Маркеры хромосомных aberrаций . . . . .	114
Словарь эпонимов и аббревиатур . . . . .	122

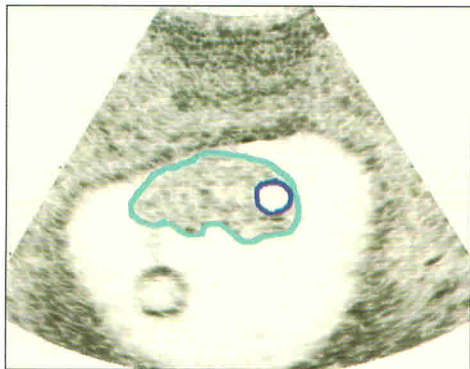
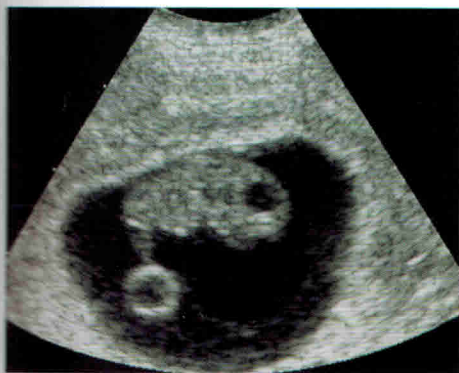# Глава 1

## СКРИНИНГОВОЕ УЗИ ПРИ БЕРЕМЕННОСТИ

### 1.1. ПЕРВЫЙ СКРИНИНГ (10–14 НЕДЕЛЬ)

Целями данного исследования являются: подтверждение наличия развивающейся внутриматочной беременности; верификация даты родов посредством определения копчико-теменного размера; а также выявление многоплодной беременности. Также на данном сроке беременности можно определить ранние признаки мальформаций плода.

Рис. 1.1-1. Плод 7 недель



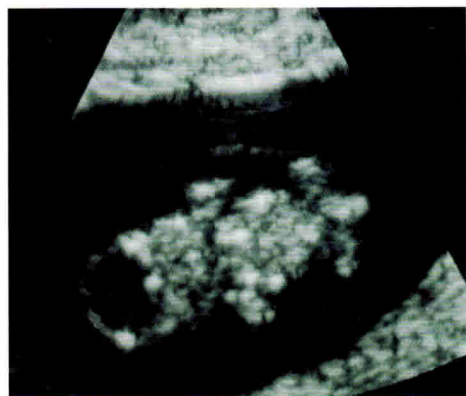
■ Контур тела  
■ Ромбовидный мозг

В последние годы для оценки риска наличия хромосомных аномалий у плода активно применяется метод измерения воротниковой зоны. Оптимальным для выполнения данных измерений является срок между 11-й и 13-й неделями беременности. На более поздних сроках информативность данного критерия снижается.

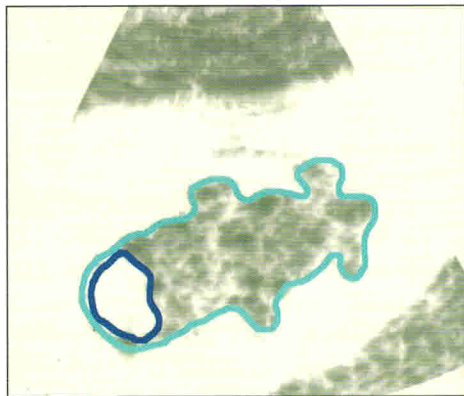
Точное измерение ширины воротниковой зоны представляет для врача довольно трудную задачу, требующую значительного

количества времени, определенных клинических навыков и опыта. Ложные показатели можно получить в тех случаях, когда амнион принимается ошибочно за поверхность кожи.

Рис. 1.1-2. Плод 8 недель



Фронтальный срез плода.

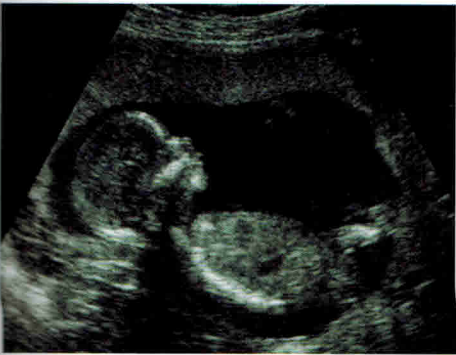

■ Контур тела  
■ Ромбовидный мозг

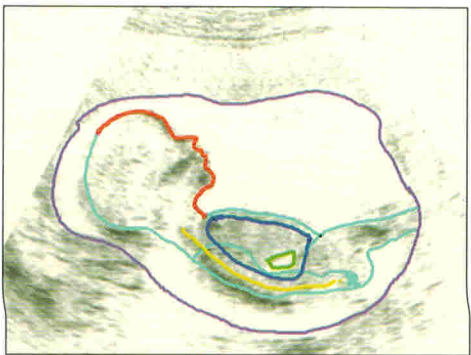
Верхняя граница нормы при этом составляет 2,5–3 мм, но при оценке риска развития хромосомных аномалий у плода следует также учитывать возраст матери. Так, например, риск синдрома Дауна составляет 1:500 у 20-летних матерей с плодом, у которого копчико-теменной размер равен 55 мм, а ширина воротниковой зоны 2,5 мм; в то время как при таких же показателях плода у 45-летних матерей данный риск уже 1:30. Наилучшие сроки выполнения первого скрининга для раннего выявления мальформаций плода составляют 12–13 недель беременности. УЗИ на более ранних сроках не является информативным.

Основное исследование должно включать измерение копчико-теменного размера, окружностей головы и живота, ширины воротниковой зоны, оценку конечностей, желудка, мочевого пузыря, контуров тела и сердца плода. Используя функцию *zoom* на современных аппаратах, на данных сроках можно получать четырехкамерные срезы сердца. Крупные сосуды можно визуализировать, используя методику цветового картирования. Данный метод также применяется для исключения наличия единственной пупочной артерии. Конечности визуализируются хорошо при сроке 12–13 недель. На данном сроке беременности можно получить изображение всего плода в целом на одном изображении, что гораздо труднее сделать на более поздних сроках.

Рис. 1.1-3. Плод 12 недель



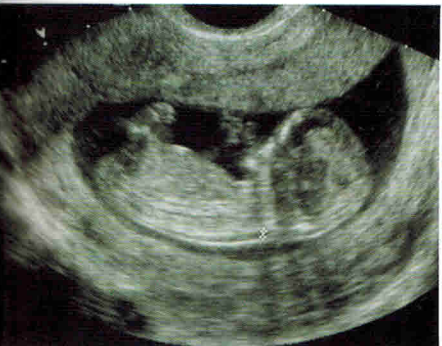Сагиттальный срез плода.



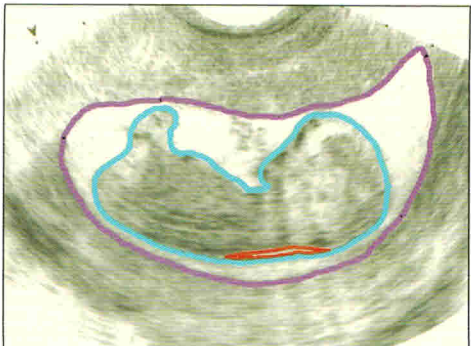
- Контур тела
- Желудок
- Лицо
- Позвоночник
- Легкие
- Контур матки

Хотя при трансабдоминальном исследовании можно выполнить все необходимые измерения, трансвагинальное УЗИ можно выполнять при таких состояниях матери, как ожирение или ретроверзия матки.

Рис. 1.1-4. Шейное просветление



Сагиттальный срез плода.  
Срок беременности 12 недель.  
Определяется шейное просветление  
и амниотическая полость.



- Границы амниотической полости
- Контур тела плода
- Границы шейного просветления

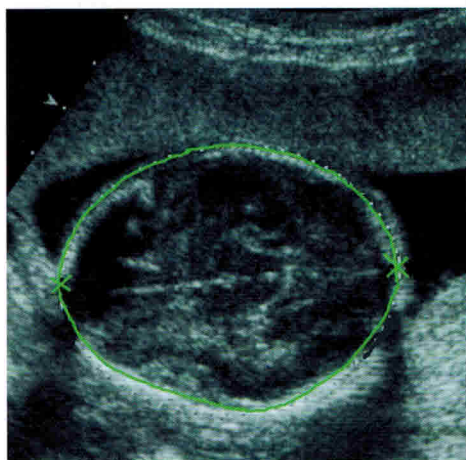
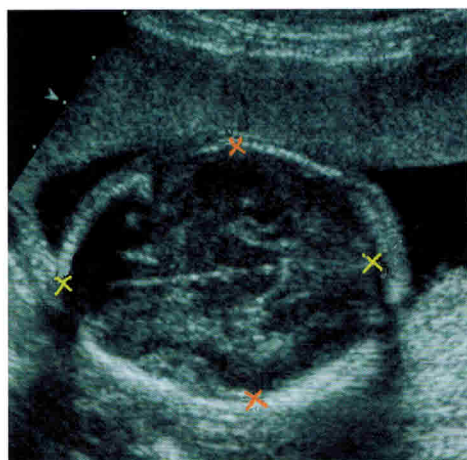
С целью безопасности доплеровское исследование в первом триместре беременности следует выполнять только при наличии показаний.



В среднем на проведение УЗИ в первом триместре требуется около 15 минут (при нормальных показателях плода).

Первый скрининг идеален для определения количества хорионов при многоплодной беременности.

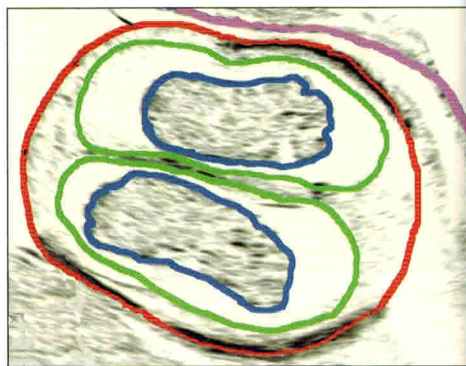
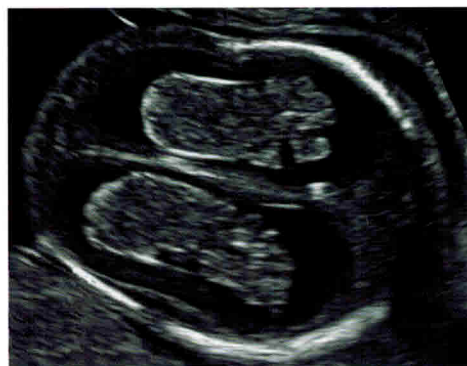Рис. 1.1-5. Определение размеров головы



- Бипариетальный размер
- Лобно-теменной размер

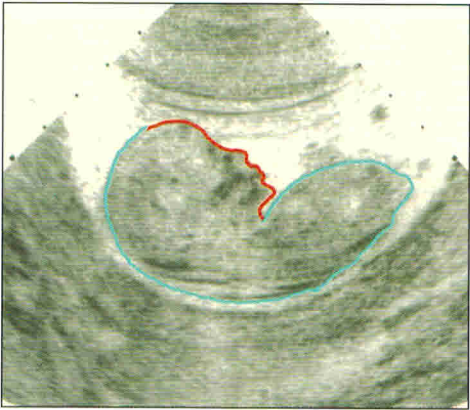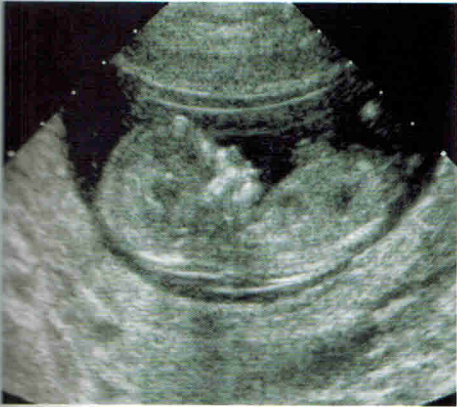
- Окружность головы

Рис. 1.1-6. Сосудистые сплетения



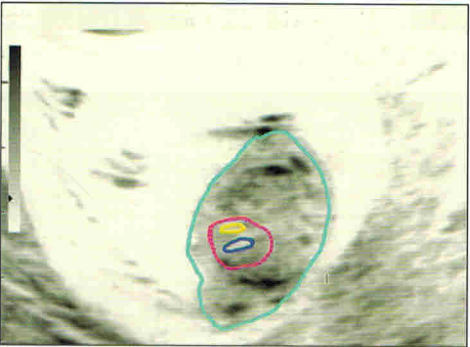
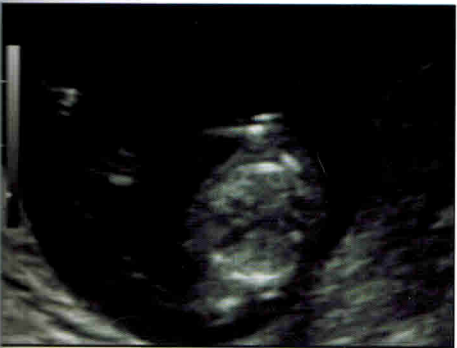- Стенка матки
- Контур головы плода
- Полушария большого мозга
- Сосудистые сплетения

Рис. 1.1-7. Лицо плода 12 недель



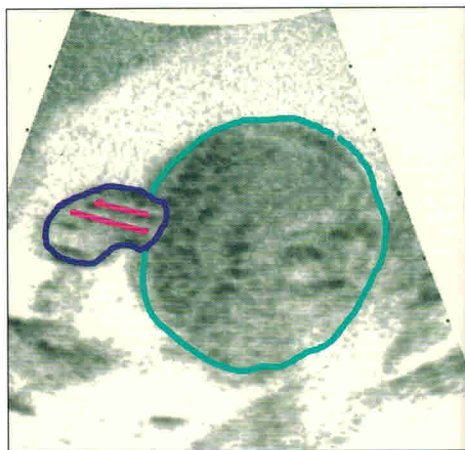
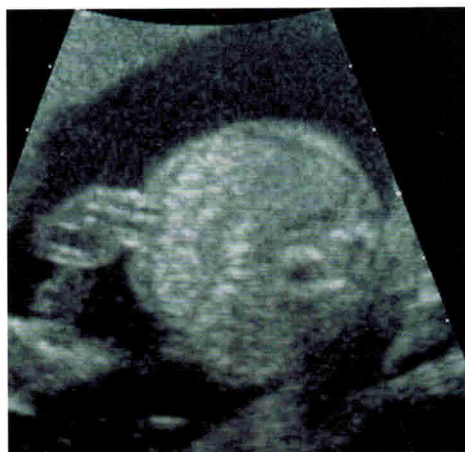- Контур лица
- Контур тела

Рис. 1.1-8. Сердце плода 12 недель



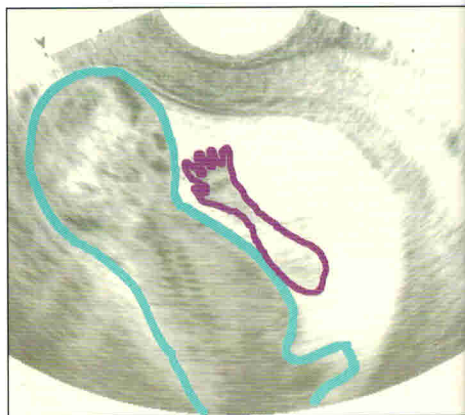
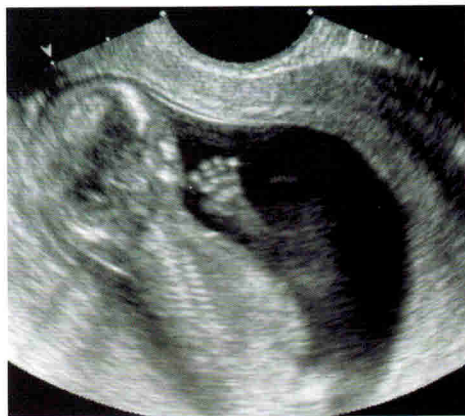- Сердце
- Левый желудочек
- Правый желудочек
- Контур тела

Рис. 1.1-9. Измерения живота. Пуповина



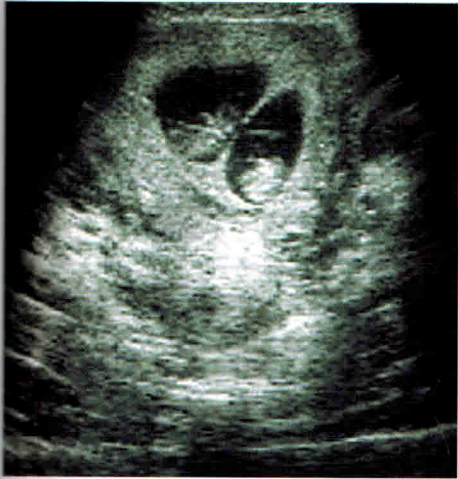- Пуповина
- Контур тела плода (окружность живота)
- Сосуды пуповины

Рис. 1.1-10. Рука (кисть) 13 недель

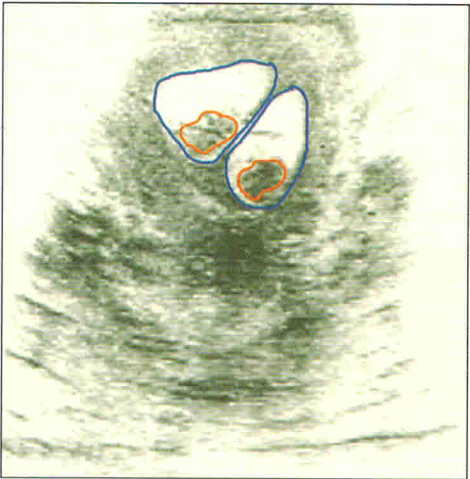

- Контуры руки
- Контуры тела

Рис. 1.1-11. Многоплодная беременность



Многоплодная биамниотическая  
бихориальная беременность.



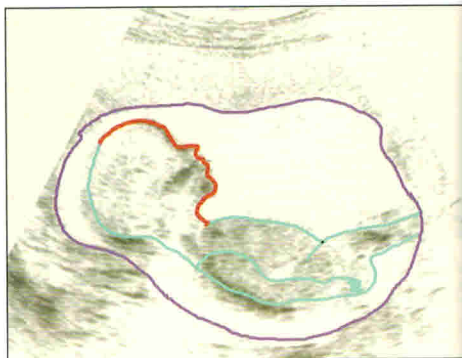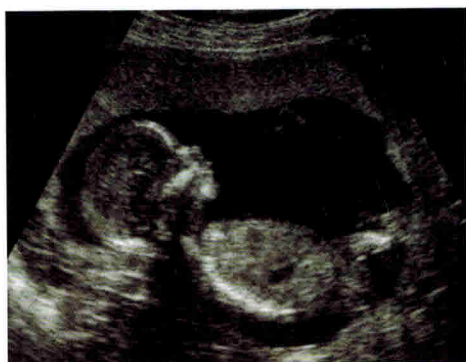■ Контурь плодов  
■ Контурь амнионов



## 1.2. ВТОРОЙ СКРИНИНГ (18–22 НЕДЕЛИ)

Целями данного скрининга являются не только подтверждение развивающейся беременности, но и определение количества плодов, локализации плаценты и, самое важное, нарушений развития плода. На этом сроке также оценивают сердце плода и амниотическую жидкость.

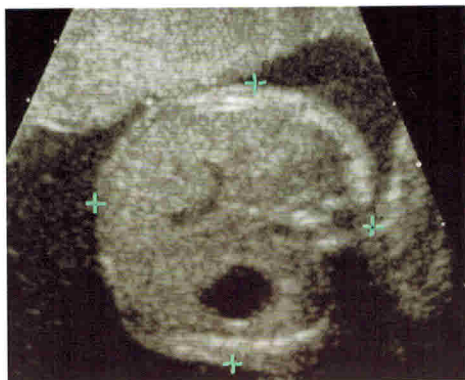
Рис. 1.2-1. Плод



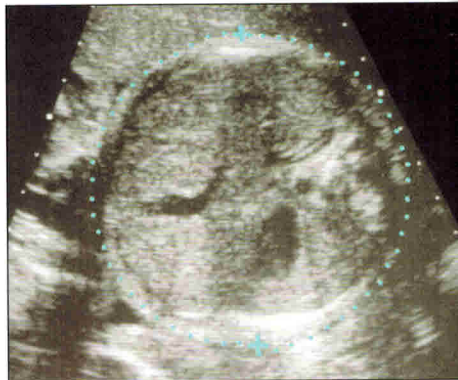
- Контур лица
- Контур амниотической полости
- Контур тела

Биометрическая оценка включает измерение бипариетального и лобно-теменного размеров, длины бедренных костей и окружности живота. В некоторых случаях измеряют длину других трубчатых костей.

Рис. 1.2-2. Определение размеров живота



- Диаметр живота



- Окружность живота

На данном сроке производится посистемная оценка состояния плода.

**Голова:** оценивают таламус, боковые желудочки (ширина заднего рога в норме не превышает 8–10 мм), прозрачную перегородку, размеры и форму мозжечка. Также следует визуализировать глаза, нос и губы плода.

Рис. 1.2-3. Головной мозг, 2 триместр

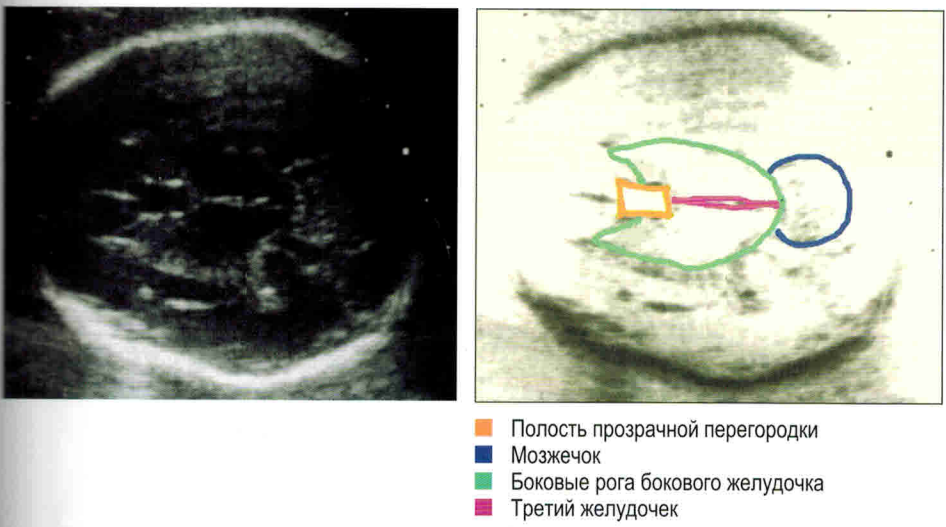


Рис. 1.2-4. Измерения, 4 желудочек

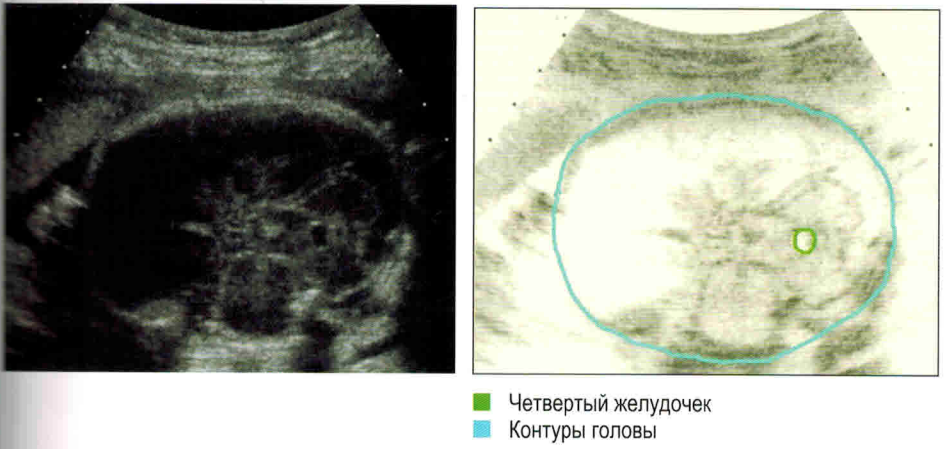
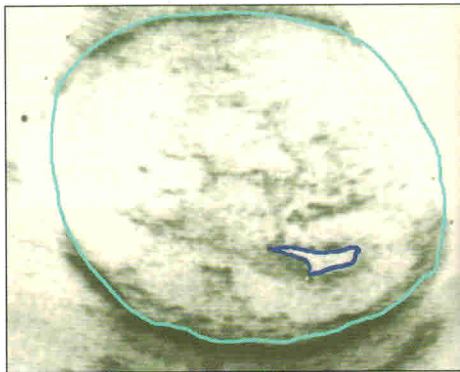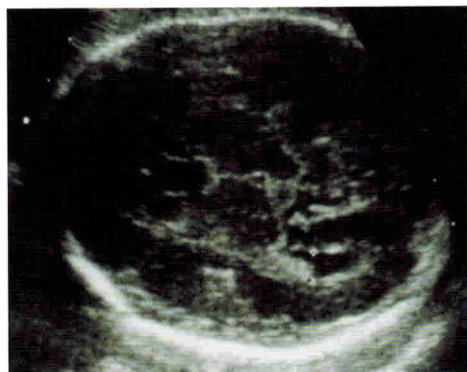
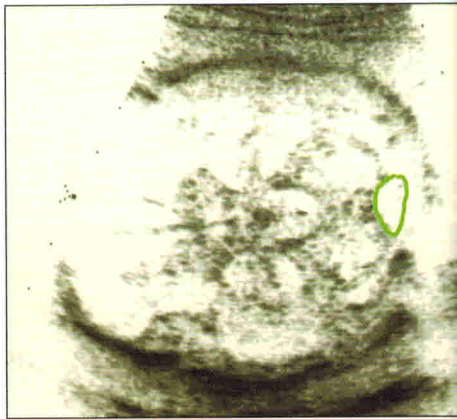
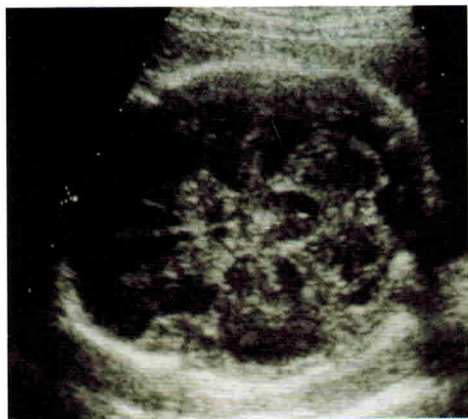


Рис. 1.2-5. Боковые желудочки



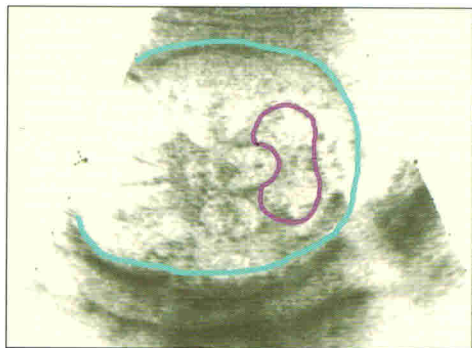
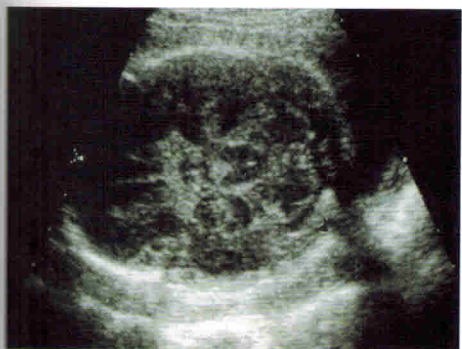- Боковые желудочки
- Контуры головы

Рис. 1.2-6. Головной мозг 2 триместр



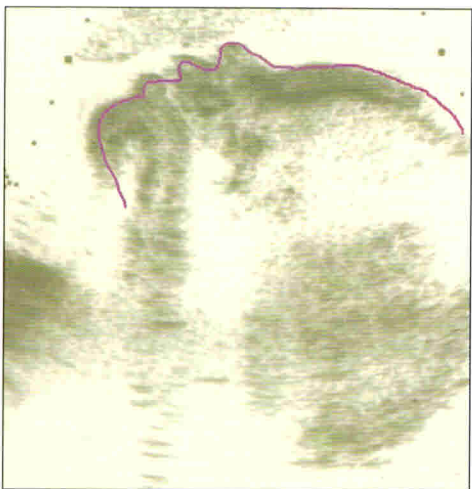
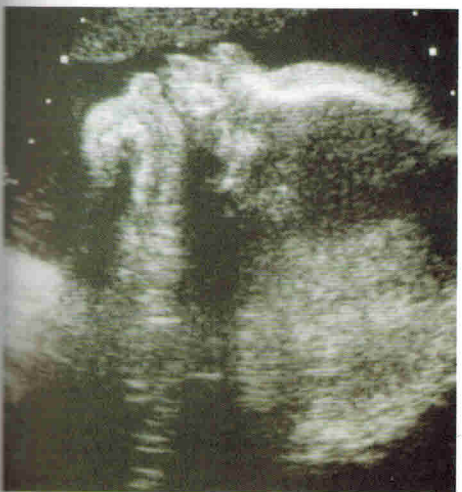- Большая цистерна

Рис. 1.2-7. Мозжечок



■ Контур головы  
■ Мозжечок

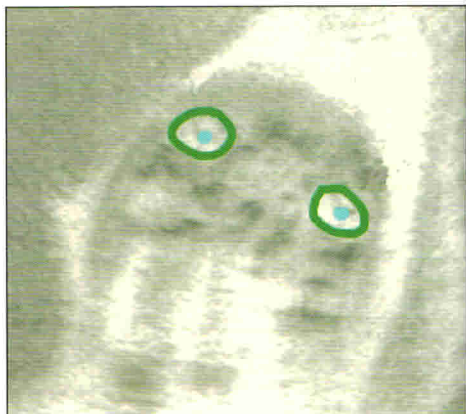
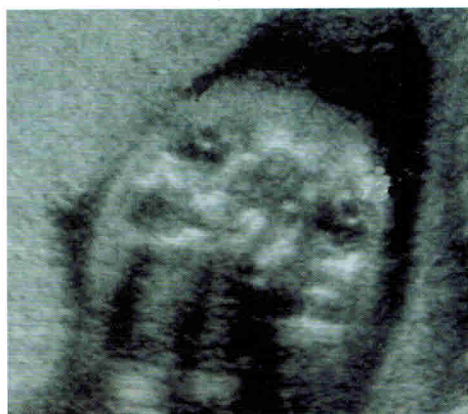Рис. 1.2-8. Лицо



■ Контур лица



Рис. 1.2-9. Глазницы

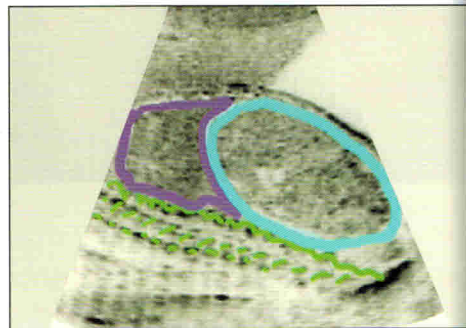
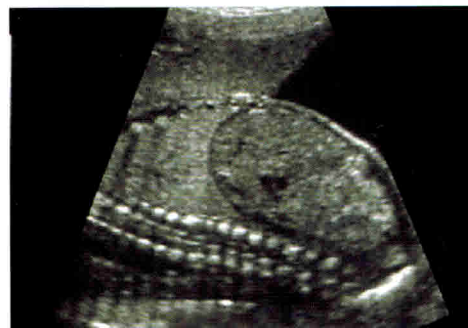


- Глазница
- Хрусталик

**Шея:** измерение ширины воротниковой зоны во втором триместре беременности является уже менее информативным.

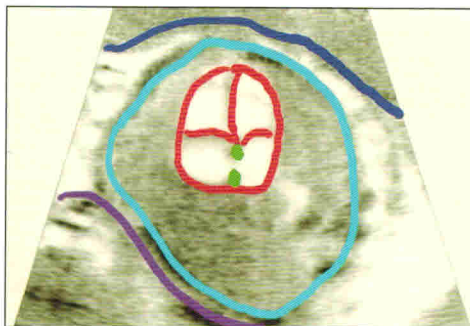
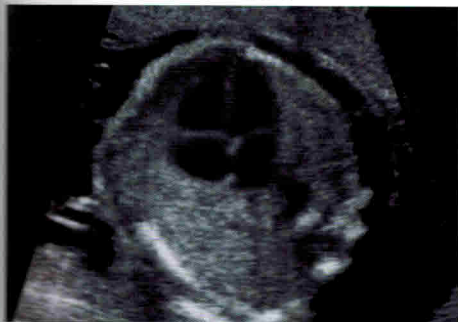**Грудная клетка:** при этом следует оценивать ось и локализацию сердца и легких в грудной клетке. С целью исключения аномалий расположения сердца, важно правильно определить положение плода в матке, а также ориентацию сердца в грудной полости плода. Эхокардиография плода является дополнительным исследованием. Диафрагма лучше всего визуализируется в продольной плоскости сканирования. Для диагностики диафрагмальных грыж необходимо знать топографию органов грудной и брюшной полости (смещение средостения, сердца и желудка).

Рис. 1.2-10. Легкие



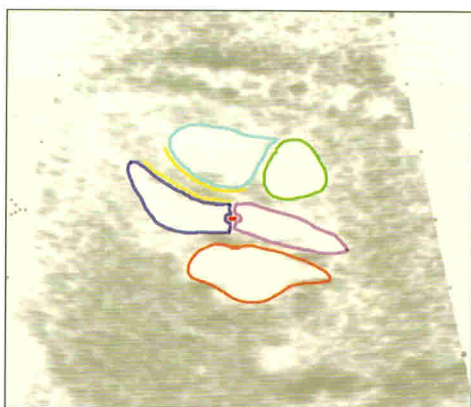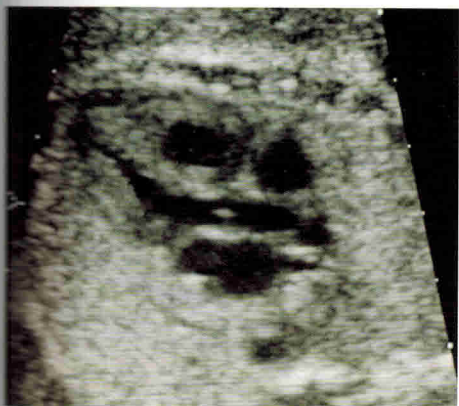- Кишечник
- Позвоночник
- Легкие

Рис. 1.2-11. Сердце. Грудная полость



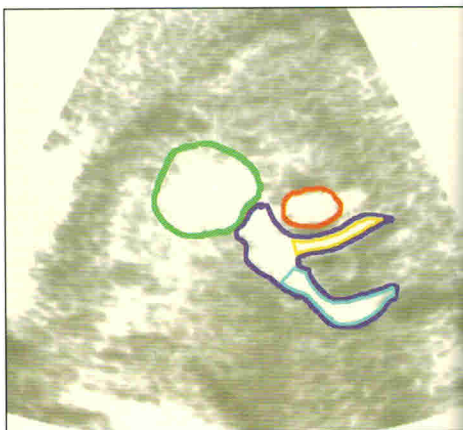
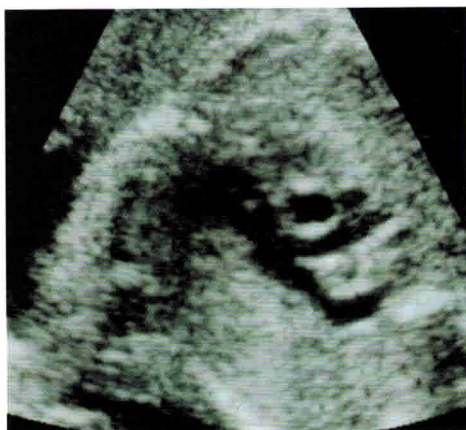- Передняя стенка матки
- Платента
- Овальное окно
- Камеры сердца
- Контуры тела

Рис. 1.2-12. Выносящий тракт левого желудочка



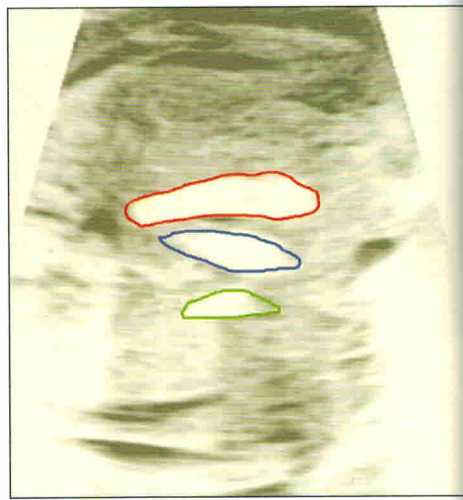
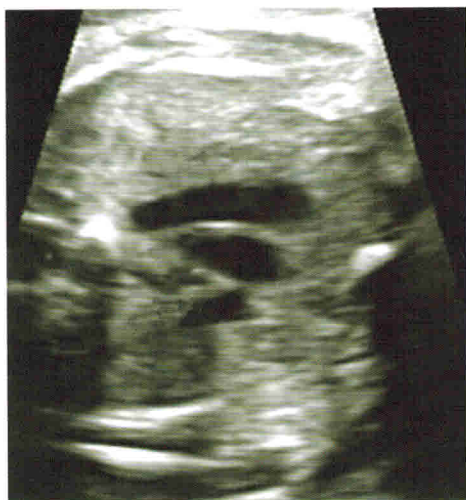- Правое предсердие
- Правый желудочек
- Левое предсердие
- Левый желудочек
- Межжелудочковая перегородка
- Аорта
- Клапан аорты

Рис. 1.2-13. Выносящий тракт правого желудочка



- Правый желудочек
- Артериальный проток
- Легочная артерия
- Правая ветвь легочной артерии
- Восходящая аорта

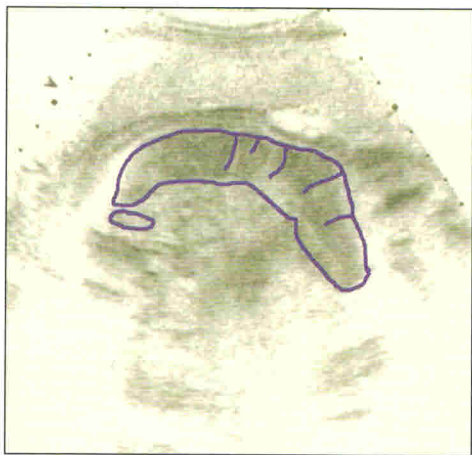
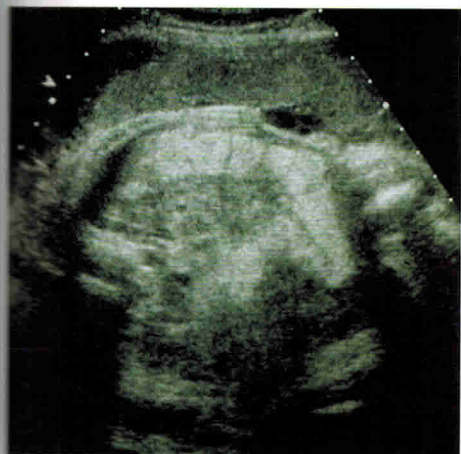Рис. 1.2-14. Срез через три сосуда



- Верхняя полая вена
- Восходящая аорта
- Легочный ствол

**Брюшная полость:** желудок, печень, желчный пузырь можно визуализировать в верхнем отделе брюшной полости. Почки располагаются более каудально и дорсально. Для того чтобы визуализировать почки, положение датчика следует менять в соответствии с позицией плода. Допплеровское исследование кровотока в почечных артериях может помочь в выявлении таких аномалий почек, как удвоение или агенезия, а также позволяет определять тазовое расположение почек. Место прикрепления пуповины к брюшной стенке плода, мочевого пузыря и гениталии располагаются более каудально. Пупочные артерии могут визуализироваться при доплеровском исследовании латеральнее мочевого пузыря. В данном месте их легче визуализировать по сравнению с пуповиной, где они свободно флотируют в амниотической жидкости.

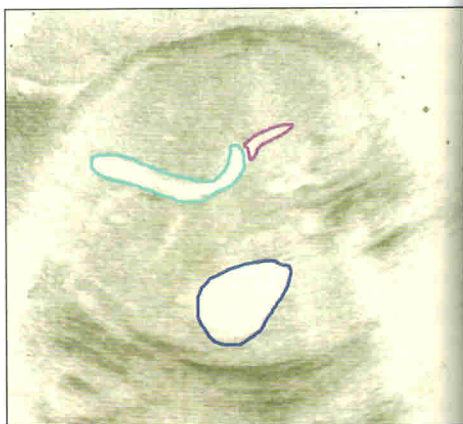
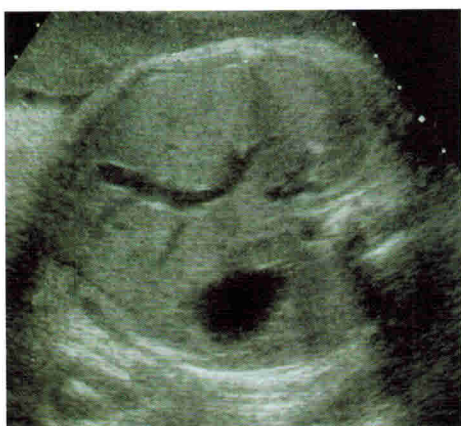Рис. 1.2-15. Кишка



■ Кишечник

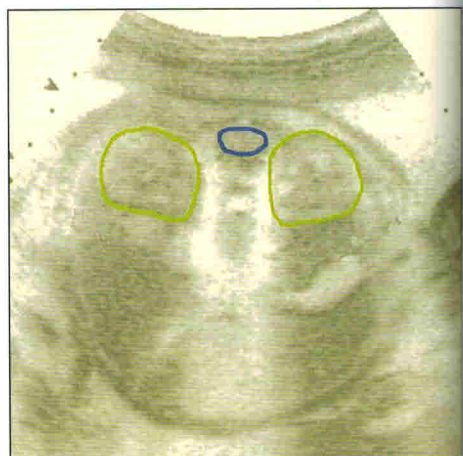
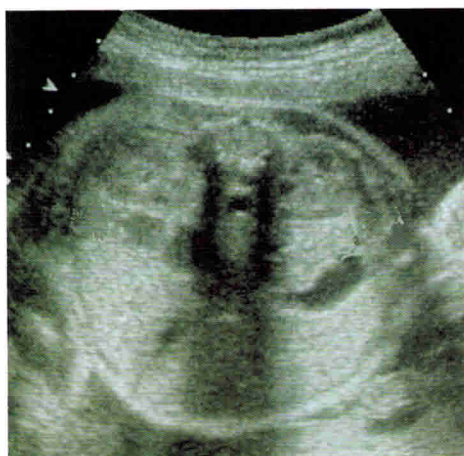

Рис. 1.2-16. Печень



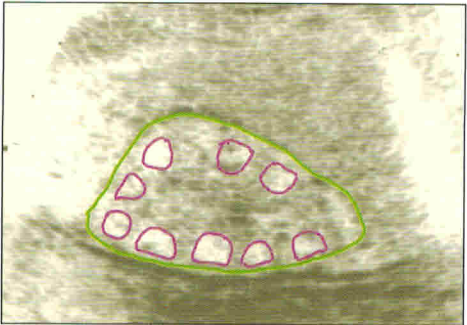
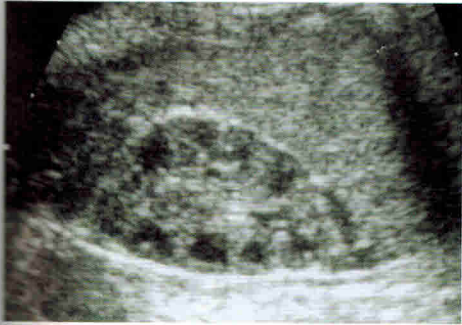
- Желудок
- Воротная вена
- Пупочная вена

Рис. 1.2-17. Почки



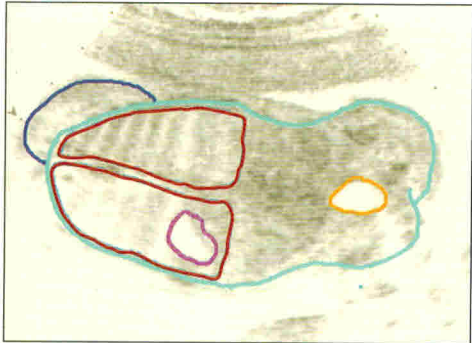
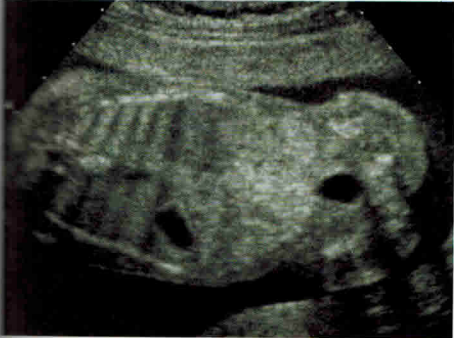- Контур почки
- Позвоночник

Рис. 1.2-18. Почки



- Контур почки
- Почечные пирамиды

Рис. 1.2-19. Мочевой пузырь

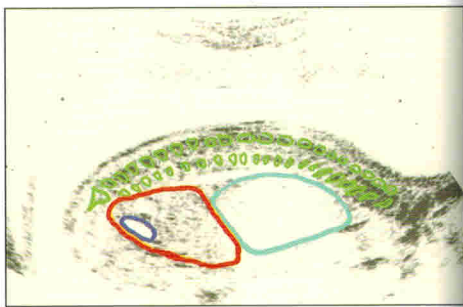
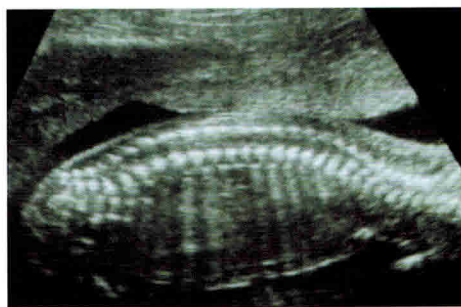


- Мочевой пузырь
- Легкие
- Контуры тела
- Контуры головы
- Сердце

**Позвоночный столб:** важно визуализировать позвоночник на всем протяжении, начинать следует с шейного отдела в поперечной плоскости. Следует помнить, что в позвонке определяется три гиперэхогенных центра, представляющих собой тело позвонка (один центр) и дужки (два центра). Дефекты нервной трубки определяются как увеличение расстояния между гиперэхогенными центрами (ядра окостенения позвонков). Также должны быть визуализированы паравerteбральные мягкие ткани.

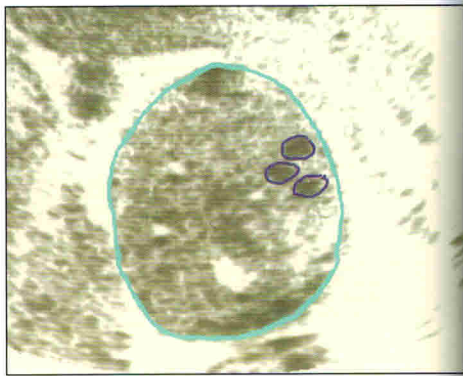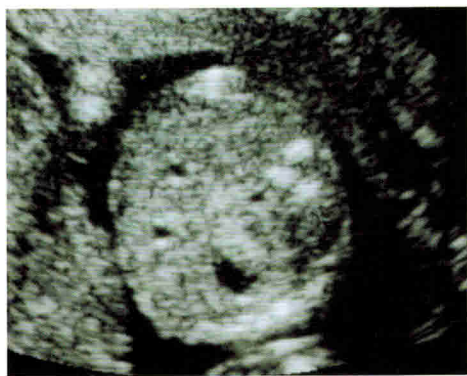Большинство дефектов нервной трубки локализуются в пояснично-крестцовом отделе.

Рис. 1.2-20. Позвоночник (продольный срез)



- Кишечник
- Мочевой пузырь
- Позвоночник
- Легкие

Рис. 1.2-21. Позвоночник (поперечный срез)

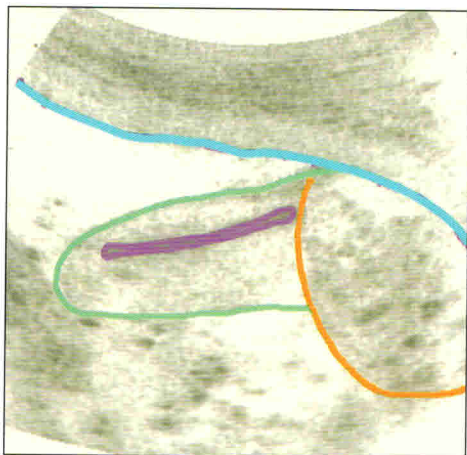
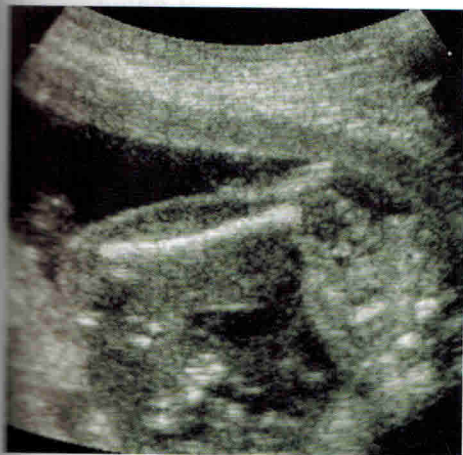

- Ядра окостенения позвонка
- Контур тела плода

**Конечности:** оценка конечностей при втором скрининге может быть затруднена, вследствие чего занимает много времени, что зависит от положения плода и состояния матери. Тем не менее, для выявления аномалий конечностей следует оценивать все длинные кости (длинные кости верхних и нижних конечностей, а также пальцы на руках и ногах). Измерение средней фаланги пятого пальца производится с целью скрининга синдрома Дауна (используется редко, потому что различие между нормальным и измененным пальцем не очень велико).

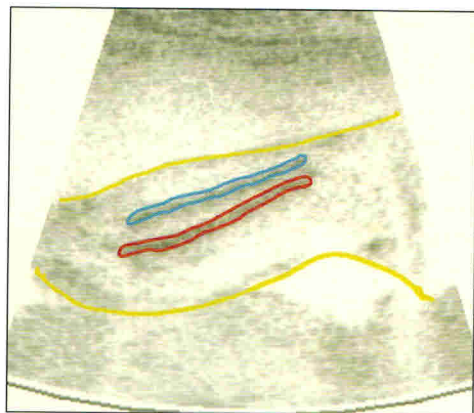
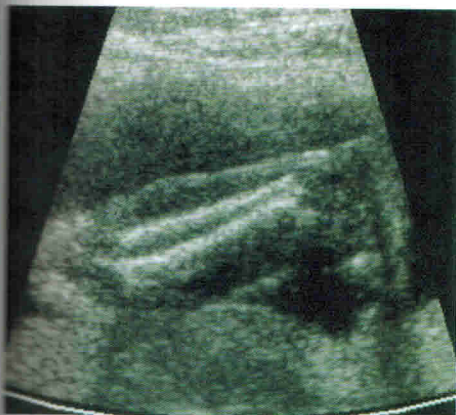


Рис. 1.2-22. Бедро



- Контур бедра
- Бедренная кость
- Контур живота
- Контур матки

Рис. 1.2-23. Голень



- Контур голени
- Малоберцовая кость
- Большеберцовая кость

**Эхокардиография плода:** при УЗИ можно получить четырехкамерный срез сердца, а также определить локализацию сердца (нет ли дэкстракардии?). Для измерения предсердий и желудочков биометрическая оценка выполняется в В-режиме.