

<b>Предисловие</b>	<b>3</b>
<b>1 Введение</b>	<b>9</b>
<b>2 Строение ногтя</b>	<b>15</b>
<b>3 Заболевания ногтей</b>	<b>29</b>
3.1 Диабетическая и невропатическая онихопатия (ДНО)	31
3.2 Unguis incarnatus (вросший ноготь)	36
3.3 Паронихия (Panaritium)	44
3.4 Unguis convolutus (поперечно деформированный ноготь)	46
3.5 Онихомикоз	50
3.6 Хлоронихия (синдром зеленого ногтя)	74
3.7 Синдром желтого ногтя	75
3.8 Псориаз ногтей	76
3.9 Койлонихия	77
3.10 Лейконихия	78
3.11 Симптом Терри («матовые» ногти)	80
3.12 Белые поперечные полосы (поперечная лейконихия)	81
3.13 Линии Мюрке	81
3.14 Онихауксис	82
3.15 Онихогрифоз	83
3.16 Пахионихия	87
3.17 <b>Ониходистрофия</b>	89
3.18 Unguis inflexus (продольное искривление ногтя)	91
3.19 Unguis retroflexus (дорсальное искривление ногтя)	92
3.20 Онихорексис/онихоклазия	93
3.21 Онихошизис	95
3.22 Онихатрофия	96
3.23 Онихомадез (потеря ногтя)	97
3.24 Онихолиз	100
3.25 Онихофоз	102
3.26 Борозды Бо-Рейля	103
3.27 Подногтевая гематома	104
3.28 Онихия	106
3.29 Подногтевая грануляционная ткань/язва	107
3.30 Подногтевые экзостозы	108

3.31	Подногтевые мозоли	110
3.32	Подногтевой гиперкератоз	112
3.33	Трахионихия	113
3.34	Птеригиум	114
3.35	Брахионихия	115
3.36	Склеродермия	116
3.37	Опухоли в области ногтей	117
3.38	Склеронихия	118
3.39	Дисхромия	119
3.40	«Половинчатый» ноготь	120
3.41	Загибание ногтевой пластины книзу	121
3.42	Очаговая алопеция/тотальная алопеция	121
3.43	Болезни ногтей у детей	122

## **4**      **Перевязки**      **143**

## **5**      **Ортониксия**      **151**

5.1	История ортониксии	153
5.2	Советы для всех типов скоб – <b>противопоказания!</b>	154
5.3	Скоба Фрезера с петлей «омега»	155
5.4	Скоба NASPAN-Platinum	167
5.5	Физические силы натяжения трехкомпонентных скоб	169
5.6	Скоба ЗТО	169
5.7	Скоба Ortogrip	171
5.8	Скоба SSO4U	174
5.9	Скоба VHO-Osthold	177
5.10	Скоба ORa	180
5.11	Скоба Corectio-Titan	185
5.12	Скоба ЗТО PLUS+	189
5.13	Скоба COMBIped	191
5.14	Никель-титановая скоба NiTi Uno	197
5.15	Скоба Goldstadt professional (полная и полускоба)	199
5.16	Скоба Goldstadt professional Classic	201
5.17	Клеевая скоба Goldstadt professional	202
5.18	Пластина BS Classic	203
5.19	Пластина BS Classic <sup>+</sup>	208
5.20	Пластина BS с магнитным аппликатором	208

5.21	Пластина BS-Quick	212
5.22	Скоба Ониклип (Onyclip)	216
5.23	Клеящаяся скоба podofix-Aktiv	218
5.24	Техника Erki	222
5.25	Клеящаяся скоба PODOSTRIPE	224
5.26	Unguisan Blue Light	226
5.27	Корректирующая система Onyfix	227
5.28	Обзор инструментов для изготовления проволочной скобы	232
5.29	Обзор клеящихся пластин	235
5.30	Ошибки и последствия при неправильном изготовлении скоб для коррекции ногтей	236

## **6 Протезирование ногтей 237**

6.1	Метод инфузии	239
6.2	Протезирование ногтевой пластины VIVANIE	241
6.3	Метод инфузии с родоидом	245
6.4	Протезирование ногтевой пластины	246
6.5	Протезирование пластин с использованием Унгизана	248
6.6	Система Impro	251
6.7	Протезирование ногтей стеклотканью	255
6.8	Протезирование ногтей путем светоотверждения	259
6.9	Нагельмасса	260
6.10	Способы с применением Унгизана	261
6.11	Полимеры для нанесения кисточкой	262

## **7 Тампонады и тейпирование 263**

7.1	Кополин	265
7.2	Кополины – пропитанные действующими веществами марли и компрессы	266
7.3	Тампонирование с Ligasano	266
7.4	Смиг	268
7.5	Пластины из гуттаперчевой массы	269
7.6	Ортозный силикон	270
7.7	Протекторы Sulci	271
7.8	Препараты для тампонад	272
7.9	Тейпирование при заболевании ногтей	276

<b>8.</b>	<b>Инструменты для обработки ногтей</b>	<b>279</b>
8.1	Инструменты и их использование	283
8.2	Подготовка и проведение обработки стоп	284
8.3	Использование вращающихся инструментов	288
<b>9</b>	<b>Резюме по заболеваниям ногтей</b>	<b>291</b>
<b>10</b>	<b>Дифференциальная диагностика</b>	<b>299</b>

### 3.5 Онихомикоз

(греч.: *mykos* = грибок)

#### Определение

Онихомикоз – это инфекция ногтей, обусловленная грибом (*Dermatophyten*) (рис. 3.73).

#### Общая информация

Существует около 300.000 видов грибка, примерно 180 из которых являются патогенными. Большинство грибов приносят людям большую пользу, например, те, которые используются в медицине как антибиотики, для снижения холестерина или против малярии, а также те, которые используются для производства продуктов питания или алкогольных напитков. Грибки используются также для изготовления упаковочного материала или кожзаменителя.

Многие грибки являются нормальной составляющей частью флоры кожи или кишечника, не нанося вреда здоровому человеку. Будучи частью преходящей флоры кожи, они располагаются на верхних слоях кожи и питаются отмершими клетками кожи или потом. В кишечнике сапрофитные грибки являются важной частью процесса оптимального приема пищи, образуя ферменты для пищеварения и иммунной защиты.

Эти грибки представляют собой гетеротрофные организмы, это значит, что они нуждаются в органических высокоэнергетических веществах, т.к. сами они их произвести не могут. Люди, животные и бактерии тоже являются гетеротрофными, растения же и водоросли только в исключительных случаях. У гетеротрофных организмов органические вещества служат формированию тела, т.е. покрывают потребность в субстанции и в энергии. Сапрофитные грибки питаются либо непосредственно отмершей органической субстанцией и разлагают протеины, целлюлозу, другие углеводы и лигнин, либо опосредованно растениями, паразитически

используя в качестве пищи другие гетеротрофные организмы. При этом с помощью специальных гифов они проникают в клетку, чтобы заполнить питательные вещества из плазмы клетки-хозяина. Пока такая клетка жива, она составляет необходимую субстанцию.

Грибки относятся к организмам-эукариотам, которые структурированы клеточными органеллами, прежде всего ядром, мембраной и стенками клетки. Мембрана состоит из двойного липидного слоя, в то время как у грибов важной составляющей является эргостерин, к ним добавляются фосфолипиды. Стенки клетки у большинства грибов состоят из хитина, глюкана и маннана. Поскольку у людей и млекопитающих нет клеточных стенок, они имеют большое значение для лечения.

Грибки размножаются, как правило, вегетативно.

Половое размножение не свойственно ни гломерицедам, ни многим другим плесневым грибкам. Если таковое имеет место, то оно осуществляется как вегетативное через образование и распространение спор.

Гифомицеты (нитчатые грибки) состоят из мицелия, клетки всех нитчатых грибов, и гифов, которые связаны в мицелии друг с другом. Из гифомицетов для медицины релевантны дерматофиты и плесневые грибки.

Дрожжевые грибки, напротив, состоят из бластоспор (почкующихся клеток), которые возникают через почкование материнской клетки или из псевдомицелия, т.е. цепочки почкующихся клеток, которые вытянуты в виде гифов. Из дрожжевых грибов для медицины релевантны те, которые поступают в организм человека через дыхательные пути или через кожу.

Диморфные грибки меняют свою макро- и микроморфологию в зависимости от внешних факторов и температуры. Так, при 35–37 °C они образуют дрожжевые клетки (так называемая дрожжевая фаза), а при 25–30 °C мице-



лий (фаза мицелия). Самые важные патогенные для человека виды диморфных грибов:

- *Blastomyces dermatitidis* (бластомикоз)
- *Coccidioides immitis* (кокцидиоидес)
- *Histoplasma capsulatum* (вызывает гистоплазмоз)
- *Paracoccidioides brasiliensis* (вызывает паракокцидиоидомикоз)

Эти диморфные грибки являются возбудителями первичных и системных микозов. Хотя грибок *Candida albicans* тоже имеет диморфные свойства, его не относят к диморфным грибкам.

Из-за ослабленной иммунной системы, гормональных расстройств, а также в начальной стадии беременности или при стрессе даже самые безобидные грибки как *Candida albicans* могут вызвать заболевания. Чаще всего этому подвержены кожа, особенно на стопах, руках и голове, а также волосы, ногти и слизистые.

Другие примеры болезнетворных грибов:

- *Malassezia furfur* (малассезия фурфур) обуславливает отрубевидный (разноцветный) лишай (*Pityriasis versicolor*), микоз кожи
- Виды аспергилла (*Aspergillus*), напр, *A. fumigatus*, возбудитель аспергиллёза, инфекции легких
- *Cryptococcus neoformans* (вид криптококков) обуславливает криптококкоз
- Ризопус (*Rhizopus*), возбудитель мукомикоза

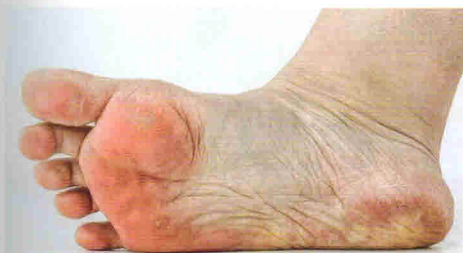

Рис. 3.76 Грибковое поражение стоп © Scholl

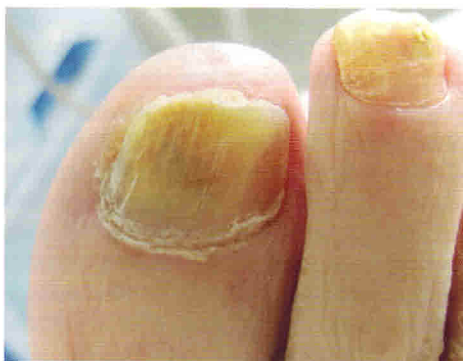

Рис. 3.73 Онихомикоз

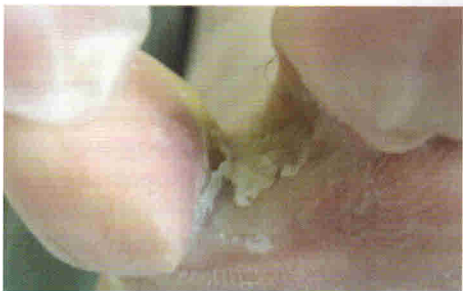

Рис. 3.74 Микоз межпальцевый

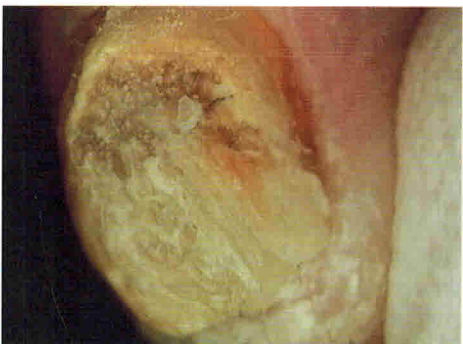

Рис. 3.75

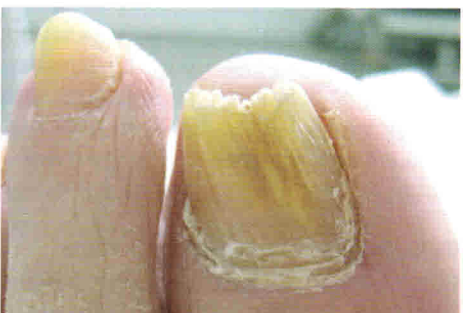

Рис. 3.77

### Причины

Патогенные грибки могут размножиться в человеческом организме до патогенной концентрации из-за ослабленной иммунной системы, микропоражений, системных заболеваний, влажной обуви или недостаточной гигиены. Инфекции всегда предшествует повреждение клеток: травмы, нарушение обмена веществ (напр., диабет), нарушения кровообращения (напр., ангиопатия при диабете).

### Система ДФП (DHS)

**Д (D) = Дерматофиты.** 80% всех заражений. Поражают в основном кожу и ногти.

**Ф (H) = Дрожжевые грибки (нетипичные инфекции Candida).** 15% всех заражений. Поражают в основном слизистые.

**П (S) = Плесневые грибки.** 5% всех заражений. Поражают обычно легкие.

**Дерматомикозы:** вызванные грибком инфекционные заболевания кожи (рис. 3.74)

**Опоясывающий лишай:** дерматофитозы.

**Онихомикозы:** вызванные грибком инфекционные заболевания ногтей (рис. 3.75, 3.77)

**Трихомикозы:** вызванные грибком инфекционные заболевания волос.

**Молочница:** вызванные грибком инфекционные заболевания слизистых.

С помощью анализа ДНК ученые из Майнца проанализировали свыше 100 различных видов грибов. В 1 м<sup>3</sup> воздуха содержится от 1000 до 10000 спор. По некоторым подсчетам число видов грибка превышает 1,5 млн. По мнению ученых, каждый человек ежедневно вдыхает от 10000 до 20000 литров воздуха, в каждом его вдохе содержится от одной до десяти спор грибка.

### Виды и формы распространения

Онихомикоз в 90% случаев начинается в дистальной части ногтевой пластины, реже в центральной или проксимальной

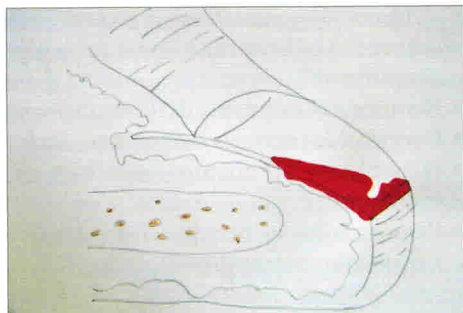


Рис. 3.78

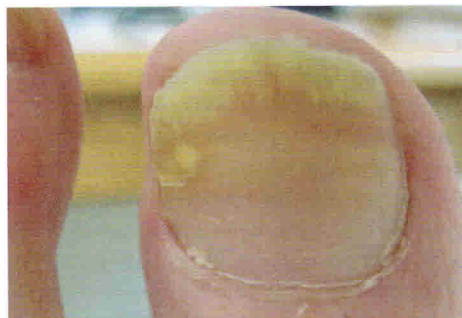


Рис. 3.79

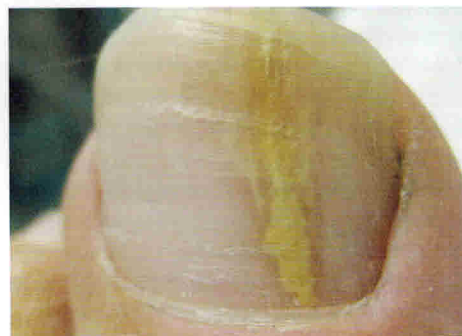

Рис. 3.80

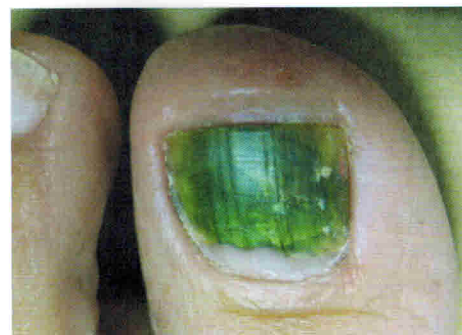

Рис. 3.81 Поражение плесневым грибом

части. Матрикс и эпителий ногтевого ложа реже подвергаются заражению. Если это происходит, то лечение затягивается. При онихомикозе ногти обычно сухие и с нарушенной статикой. Поэтому важно проводить не только антимикозное лечение, но и уход, напр., с помощью сыворотки для ногтей Spirularin или маслом для ногтей фирм Gehwol, Sixtus, Peclavus, Alpresan и др.

Предрасполагающие факторы онихомикоза:

- нарушение кровообращения в нижних конечностях
- сдавливание обувью
- диабет
- варикоз
- курение
- деформация стоп и пальцев ног
- раны на нижних конечностях

В основном онихомикоз поражает стопы и ногти на больших и маленьких пальцах стоп, а на руках – большие и указательные пальцы с обеих сторон.

#### Путь проникновения инфекции

- инфицирование области вокруг ногтя
- проникновение через гипонихий
- дальнейшее продвижение от дистального к проксимальному участку вплоть до матрикса

#### Протекание инфекции

- сначала ногтевая пластина еще в порядке
- в качестве защитной реакции образуется подногтевой гиперкератоз
- ногтевая пластина отслаивается от ложа ногтя
- беловато-желтовато-коричневая окраска ногтевой пластины

#### Возбудители

- Основной возбудитель - *Trichophyton rubrum* (трихофитон красный)
- реже – плесневые грибки
- реже – кандиды

и дистальные части латеральных ногтевых борозд. Оттуда они распространяются проксимально на эпителий и ложе ногтя. Из-за образования мягкого кератина и ниш в дистальной части ногтевой пластины может произойти вторичное заражение другими микроорганизмами. Подногтевая ткань реагирует на этих возбудителей подострым дерматитом и гиперкератозом. Ногтевая пластина утолщается и приобретает желтовато-коричневый оттенок. Кроме этого ногти теряют прозрачность. Поэтому это может привести к прогрессированию заболевания в дистальный и латеральный онихолиз. Онихолизом называют частичное отслаивание ногтевой пластины от ногтевого ложа с дистального или латерального края в проксимальном направлении. DSO наблюдается преимущественно при *Trichophyton rubrum* и других дерматофитных инфекциях. Но к этому типу относятся также и плесневые грибки, и несколько нетипичных *Candida*. Они часто сопровождаются панарицием.

С терапевтической точки зрения в случае поражения ногтевой пластины при DSO важно выделить три фазы:

- Стадия 1: Повреждение до 30% ногтевой пластины
- Стадия 2: Повреждение от 30% до 60% ногтевой пластины
- Стадия 3: Повреждение более 60% ногтевой пластины

**Плесневый гриб** (рис. 3.81) всегда начинается дистально и распространяется проксимально. Он вызывается *Fusarium*, *Scopulariopsis brevicaulis* и *Aspergillus* spp. При заражении *Fusarium*- и *Scopulariopsis* ногтевая пластина имеет цвет от беловато-желтого до телесного, в то время как при *Aspergillus* spp. ноготь становится черным или зеленоватым.

**2. PSO** проксимальный подногтевой микоз (рис. 3.82, 3.83)

Такой тип поражения можно наблю-

Существует 6 разных видов микозов:

**1. DSO** дистальный подногтевой микоз (рис. 3.78 – 3.80) – это дистальный подногтевой и латеральный онихомироз.

DSO – это самый распространенный случай поражения ногтей. Обычно возбудители поражают сначала гипонихий



## 6 Протезирование ногтей

Под протезированием ногтей понимают терапевтически эффективную замену отсутствующей части ногтевой пластины, т. е. подгонку искусственных ногтей или частей ногтей при дефектах ногтей, а также укрепление поврежденных ногтей соответствующими методами. Различают две группы:

- протезирование ногтей как временная мера, напр. при подногтевой мозоли или онихолизе
- обработка при наличии постоянных дефектов, напр., ониходистрофии или онихомадезисе

Существуют различные методики, которые могут быть использованы:

- метод инфузии
- протезирование ногтевой пластины
- система Impro
- ноготь BS
- протезирование на основе светоотверждения
- ногтевая масса (нагельмасса)
- способ наращивания Унгизаном
- синтетические материалы, наносимые кисточкой

Ниже приводятся наиболее часто используемые методы:

### 6.1 Метод инфузии

#### Материал

Полимеризирующийся холодным способом синтетический материал (порошок и жидкость). Порошок трех цветов: бесцветный, розовый, опаловый.

#### Рабочий материал (рис. 6.1)

- толстостенный стакан
- шпатель
- тампонада
- зонд/экскаватор
- пипетка
- ложечка
- Онихолит
- Унгизан
- Paladur

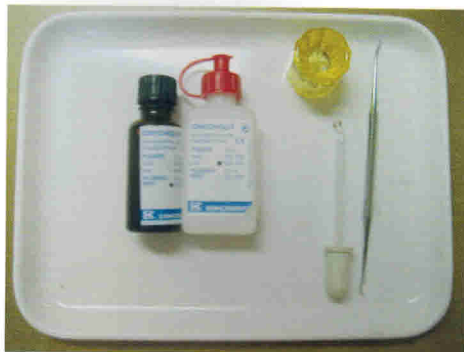

Рис. 6.1

#### Показания

- Замена ногтевой пластины
- Частичное восстановление ногтевой пластины
- Коррекция слишком выпуклого кончика пальца
- Защита от трения
- Фиксация ортониксической скобы

#### Противопоказания

- Травма ногтевого ложа
- Воспаление ногтевого ложа
- Грануляционная ткань
- Экзема в области ногтевого ложа
- Онихомикоз
- Полная утрата ногтя по различным причинам

#### Изготовление (рис. 6.2 – 6.6)

Удалить ломкие части ногтя и ороговения. Затем обезжирить ацетоном или бензином ногтевую пластину (только не спиртовым раствором, т.к. это ухудшит склеивание). Заполнить ногтевой синус тампонами. В толстом стакане сначала быстро перемешать узким шпателем одну ложку порошка и шесть капель жидкости (соответствует примерно пяти частям жидкости и трем частям порошка) (около 15-20 секунд) до достижения консистенции жидкого меда. Затем нанести массу на обезжиренный ноготь и реконструировать его. Для моделирования можно также обтянуть ноготь пленкой из пенистой резины. Затем удалить



Рис. 6.2




Рис. 6.3



Рис. 6.4

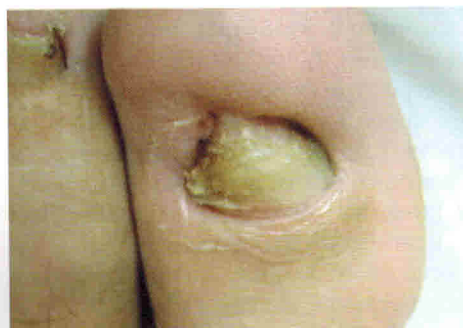

Рис. 6.5

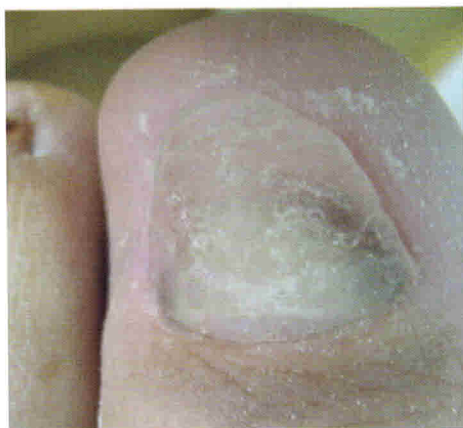

Рис. 6.6

тампонаду. Время застывания около 5 мин. Затем ноготь можно отшлифовать.

### **Рекомендации**

Массу наносить слоями, иначе может произойти деформация.

Если нанести слишком много массы, может произойти нагревание (хим. реакция).

Хранение материала при комнатной температуре в коричневых бутылках в защищенном от света месте.

## 6.2 Протезирование ногтевой пластины VIVANIE

Новый метод протезирования ногтевой пластины VIVANIE отличается тем, что здесь не нужна гипсовая модель, протезирование осуществляется индивидуально непосредственно на пациенте. Протезирование характеризуется также стабильностью. В качестве материала используется готовая ногтевая пластина из светоотвержденного полимера (полиметилметакрилат) розового цвета. Её с помощью зонда подгоняют к соответствующему месту на ногте, где она отвердевает. Для закрепления искусственного ногтя необходимо наличие остатка ногтя.

Самое важное преимущество данного метода – это возможность коррекции всего ногтя. Данная ногтевая пластина эффективна при утолщении и деформации ногтевого ложа, а также при деформации или потере части ногтя после операции.

После отвердевания выступающие подушечки пальцев и ногтевые валики благодаря давлению и приданию формы ногтевой пластине смещаются, не препятствуя росту естественного ногтя.

### Материал

При данном методе используется готовая ногтевая пластина из полимера (полиметилметакрилат).

### Рабочие материалы

- ногтевая пластина
- ножницы
- шпатель
- керамические фрезы или фрезы из твердых сплавов металла
- УФ-лампа
- стакан из толстого стекла
- порошок для отверждения
- пипетка
- защитные очки

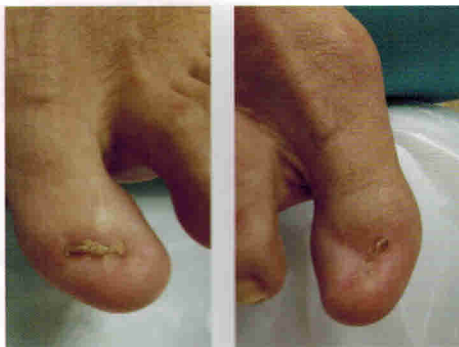

Рис. 6.V1 и Рис. 6.V2

### Подготовка (рис. 6.V1 и 6.V2)

- Освободить обрабатываемый ноготь от отслоившихся или поврежденных частей ногтя и ороговевший.
- Убедитесь, что уцелевший остаток ногтя сухой, обезжиренный и чистый.
- В этом случае можно использовать сухие тампоны и клейкую пленку

### Показания

- замена ногтя
- коррекция кончика ногтя при его разрастании
- коррекция дистально суженного ногтевого ложа

### Противопоказания

- онихомикоз
- повреждение ногтевого ложа
- воспаление ногтевого ложа
- грануляционная ткань
- экзема
- полная потеря ногтя

### Изготовление

- Сначала вырежьте из материала кусок по величине заменяемого ногтя и удалите одну из двух пленок (рис. 6.V3 и 6.V4)
- Затем положите вырезанный кусок с пленкой на ноготь и подгоните искусственный ноготь по размеру к ногтевому ложу (рис. 6.V5 и 6.V6).
- Потом в течение 2-х мин. с помощью УФ-лампы проведите отверждение. Обязательно наденьте себе и пациен-

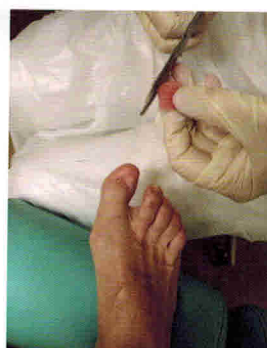
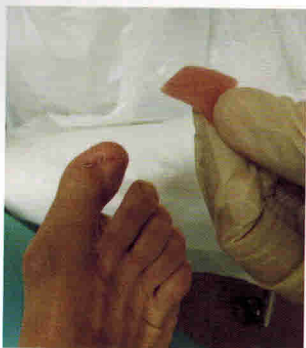
Рис. 6.V3 и Рис. 6.V4

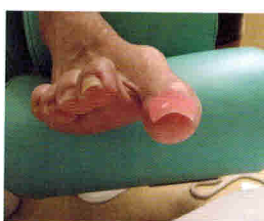
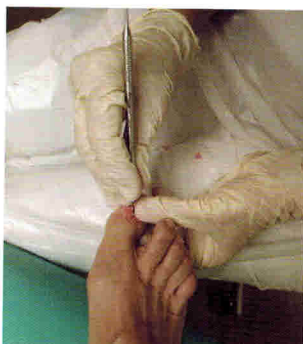
Рис. 6.V5 и Рис. 6.V6

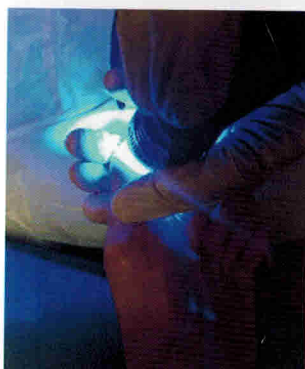


Рис. 6.V7

ту защитные очки, т.к. ультрафиолетовый свет вреден для глаз (рис. 6.V5 и 6.V6).

- По завершении снимите отвердевшую ногтевую пластину и удалите вторую пленку (рис. 6.V8).
- После этого проведите отвердевание нижней части искусственного ногтя в течение одной минуты (рис. 6.V9).
- Теперь можно осуществить более

тонкую подгонку с помощью керамической фрезы или фрезы из твердых сплавов металла. Следите, чтобы края искусственного ногтя были тонко отшлифованы (рис. 6.V10, 6.V11 и 6.V12).

- Теперь закрепите ноготь, смешав порошок и жидкость до консистенции меда, и нанесите его на нижнюю часть ногтя (рис. 6.V13 и 6.V14).



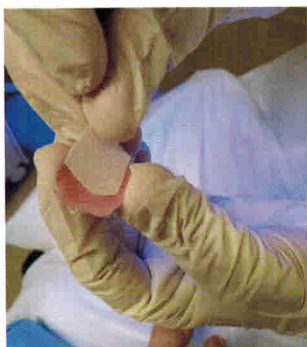

Рис. 6.V8




Рис. 6.V9

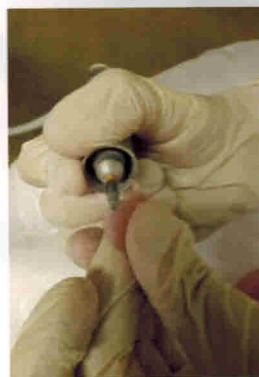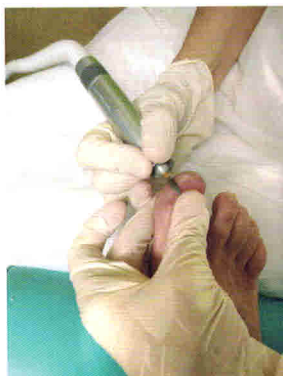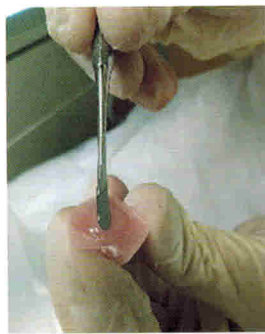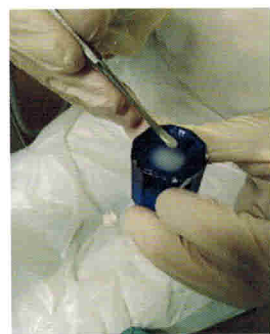Рис. 6.V10 и  
Рис. 6.V11

Рис. 6.V12

Рис. 6.V13 и  
Рис. 6.V14

- Теперь приклейте искусственный ноготь на остаток ногтя и прижимайте в течение примерно 2-х мин., пока он не отвердеет (рис. 6.V15).
- После этого ноготь можно еще раз отшлифовать, чтобы он не возвышался над подушечкой пальца (рис. 6.V16).
- Этот ноготь можно покрывать лаком (но без ацетона) (рис. 6.V17).
- Здесь следует позаботиться о выравнивании уровня в области искусственного ногтя. Это можно сделать,

используя материал для ортозов с твердостью 15 по Шору (рис. 6.V18 и 6.V19).

Если ногтевая пластина отойдет, ее можно прикрепить снова, убрав остатки на внутренней стороне фрезой из твердых сплавов металла и прикрепив потом ногтевую пластину смесью порошка и жидкости.