

Atlas of Sectional Anatomy

The Musculoskeletal System

Torsten B. Moeller, MD

Department of Radiology
Caritas Hospital
Dillingen, Germany

Emil Reif, MD

Department of Radiology
Caritas Hospital
Dillingen, Germany

796 illustrations

Thieme
Stuttgart · New York

Атлас секционной анатомии человека

Костно-мышечная система

Торстен Б. Мёллер
Эмиль Райф

Перевод с английского

Под редакцией Е.В.Огарева

УДК 611.06:616-073.75/616.711.9+617.57/.58
ББК 52.5:53.6я6
М47

Все права защищены. Никакая часть данной книги не может быть воспроизведена в любой форме и любыми средствами без письменного разрешения владельцев авторских прав.

Книга предназначена для медицинских работников.

Перевод с английского: В.Ю.Халатов.

Мёллер Т.Б.

М47 Атлас секционной анатомии человека. Костно-мышечная система / Торстен Б. Мёллер, Эмиль Райф ; пер. с англ. ; под ред. Е.В.Огарева. – М. : МЕДпресс-информ, 2018. – 292 с. : ил.
ISBN 978-5-00030-494-5

Данная книга – солидный труд, созданный на основе большого опыта и глубоких знаний авторов в области МРТ-диагностики, в котором использован оригинальный способ подачи материала. Магнитно-резонансные томограммы получены на МР-томографе с индукцией магнитного поля 3 Тл и отличаются четкостью и высокой степенью детализации. Все томограммы сопровождаются полусхематическими цветными иллюстрациями, выполненными лично авторами, с цветовой кодировкой анатомических структур, а внизу каждой страницы дается схема, указывающая направление и сторону тела. Иллюстрации строго вписываются в определенную концепцию, отражают только рассматриваемые костно-мышечные структуры, существенно облегчают пользование атласом и, безусловно, являются его достоинством. Порядок, в котором представлены иллюстрации, позволяет легко найти нужный срез.

Издание начинается с обзорных изображений всего тела и височно-нижнечелюстного сустава, полученных с использованием 32-канальных радиочастотных катушек. Остальные изображения распределены по трем главам: о позвоночнике, верхней конечности и нижней конечности. В последних двух главах приводятся изображения поперечных срезов верхней и нижней конечности от проксимальных отделов к дистальным, обеспечивающие непрерывность восприятия анатомических структур. В атласе использована официально принятая терминология.

Атлас предназначен для лучевых диагностов, хирургов, травматологов, анатомов.

УДК 611.06:616-073.75/616.711.9+617.57/.58
ББК 52.5:53.6я6

ISBN 978-3-13-146541-2

© 2010 of the original English language edition by Georg Thieme Verlag KG, Stuttgart, Germany. Original title: «Atlas of Sectional Anatomy», 1st ed. by Torsten Bert Moeller, Emil Reif

ISBN 978-5-00030-494-5

© Издание на русском языке, перевод на русский язык, оформление, оригинал-макет. Издательство «МЕДпресс-информ», 2018

Содержание

Все тело

Все тело	10
--------------------	----

Височно-нижнечелюстной сустав

Височно-нижнечелюстной сустав (корональный срез)	31
Височно-нижнечелюстной сустав (сагиттальный срез)	32

Позвоночник

Позвоночник (сагиттальный срез)	35	Грудной отдел позвоночника (аксиальный срез)	57
Шейный отдел позвоночника (сагиттальный срез)	36	Поясничный отдел позвоночника (сагиттальный срез)	58
Шейный отдел позвоночника (корональный срез)	39	Поясничный отдел позвоночника (корональный срез)	62
Шейный отдел позвоночника (аксиальный срез)	42	Поясничный отдел позвоночника (аксиальный срез)	65
Грудной отдел позвоночника (сагиттальный срез)	47	Крестец	68
Грудной отдел позвоночника (корональный срез)	50		

Верхняя конечность

Верхняя конечность (аксиальный срез)	72	Локтевая область (сагиттальный срез)	150
Плечевой пояс (корональный срез)	125	Кисть (корональный срез)	156
Плечевой пояс (сагиттальный срез)	136	Кисть (сагиттальный срез)	164
Локтевая область (корональный срез)	144		

Нижняя конечность

Нижняя конечность (аксиальный срез)	171	Область колена (сагиттальный срез)	250
Область таза и тазобедренных суставов (корональный срез)	222	Стопа и нижняя часть голени (корональный срез)	264
Область таза и тазобедренных суставов (сагиттальный срез)	230	Стопа (корональный срез)	272
Область колена (корональный срез)	238	Стопа (сагиттальный срез)	282

Цветовая кодировка анатомических структур: все тело

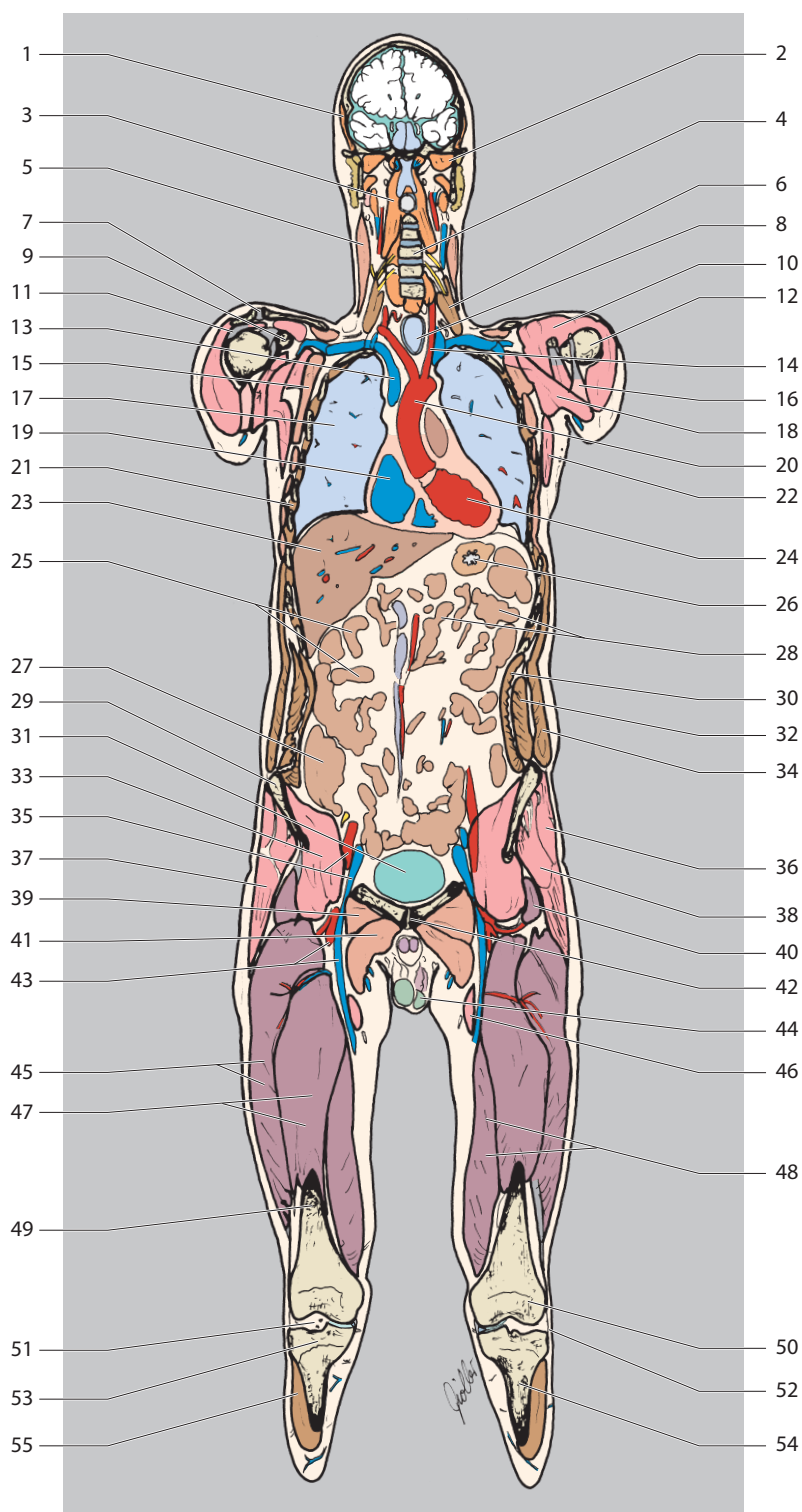
 Артерии	 Суставной диск, суставная губа и т.д.
 Нервы	 Жидкость
 Вены	 Желудок и кишечник
 Кости	 Поджелудочная железа
 Жировая ткань	 Пищевод
 Хрящи	 Печень
 Сухожилия	 Воздух
	 Железы
	 Селезенка
	 Почки
	 Предстательная железа
	 Яички

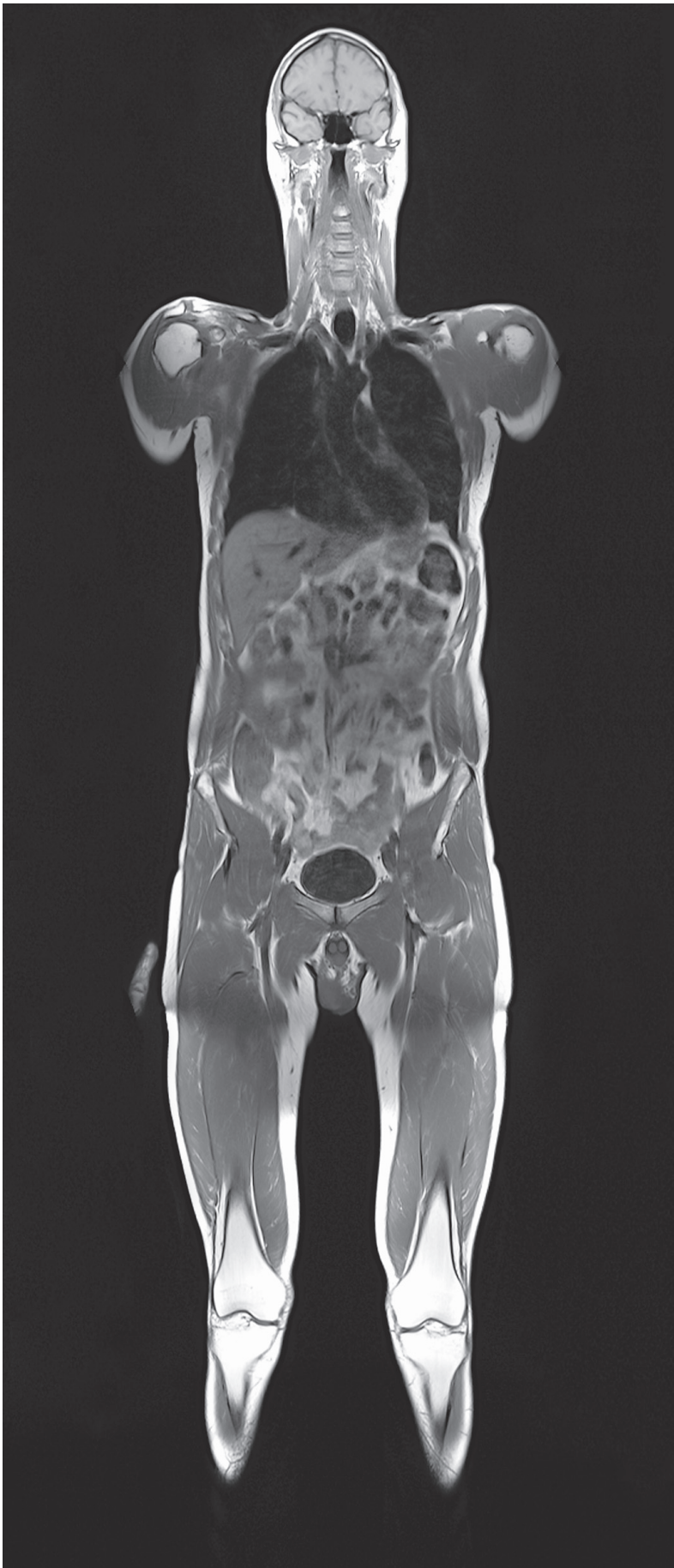 Мышцы лица	 Приводящие мышцы (бедро)
 Четырехглавая мышца бедра, короткие мышцы головы и шеи	 Малоберцовые мышцы
 Мышцы плеча, тазового пояса и бедра (кроме приводящих мышц)	 Подколенная мышца
 Мышцы туловища, плечевого пояса, задняя группа мышц верхней конечности	 Мышцы голени (разгибатели)
 Мышца, выпрямляющая позвоночник (медиальный тракт), и трехглавая мышца голени	 Мышцы голени (сгибатели)
 Мышца, выпрямляющая позвоночник (латеральный тракт), передняя группа мышц верхней конечности	 Мелкие мышцы пальцев кисти и стопы
 Мышцы грудной стенки	
 Предпозвоночные мышцы шеи и мышцы предплечья (лучевая группа)	
 Передняя группа мышц предплечья	
 Задняя группа мышц предплечья	

Все тело

Все тело

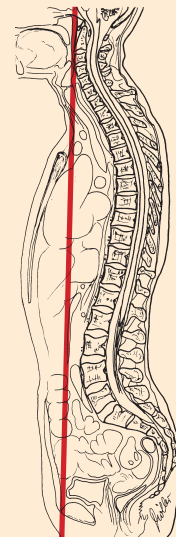
1. Височная мышца
2. Латеральная крыловидная мышца
3. Длинная мышца шеи
4. Шейный отдел позвоночника
5. Грудно-ключично-сосцевидная мышца
6. Передняя лестничная мышца
7. Акромиально-ключичный сустав
8. Трахея
9. Ключовидный отросток
10. Дельтовидная мышца
11. Надостная мышца
12. Плечевая кость (головка)
13. Внутренняя яремная вена
14. Общая сонная артерия
15. Передняя зубчатая мышца (средние и нижние пучки)
16. Двуглавая мышца плеча (длинная головка)
17. Правое легкое
18. Большая грудная мышца
19. Правое предсердие
20. Восходящая часть аорты
21. Ребра и межреберные мышцы
22. Малая грудная мышца
23. Печень
24. Левый желудочек
25. Подвздошная кишка
26. Желудок
27. Слепая кишка
28. Тощая кишка
29. Передняя верхняя подвздошная ость
30. Поперечная мышца живота
31. Мочевой пузырь
32. Внутренняя косая мышца живота
33. Подвздошная мышца
34. Наружная косая мышца живота
35. Наружные подвздошные артерия и вена
36. Средняя ягодичная мышца
37. Напрягатель широкой фасции
38. Малая ягодичная мышца
39. Гребенчатая мышца
40. Прямая мышца бедра



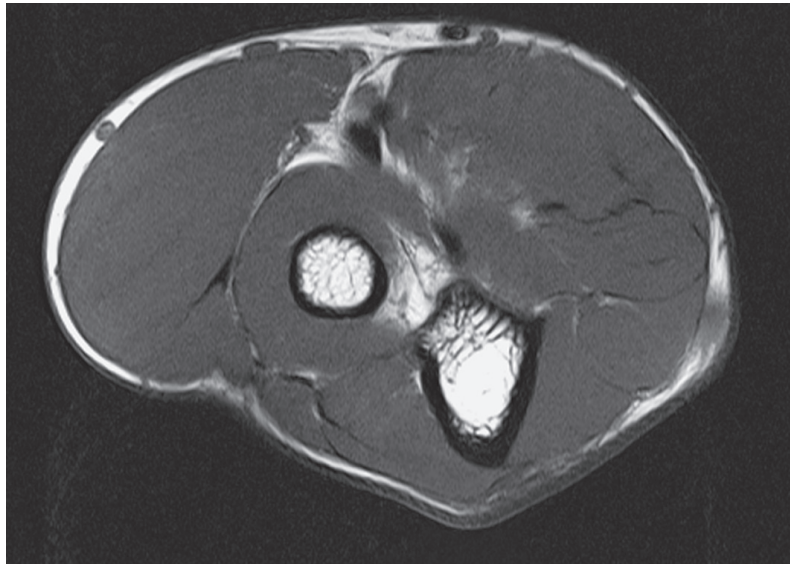
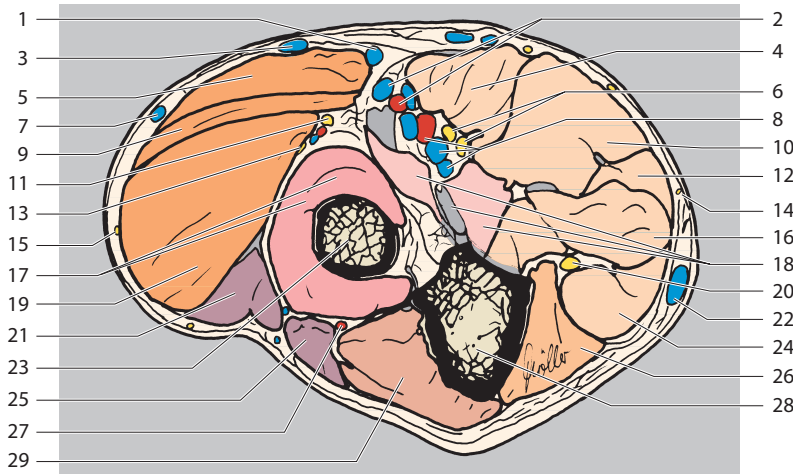


41. Длинная приводящая мышца
42. Лобковый симфиз
43. Бедренные артерия и вена
44. Мошонка
45. Латеральная широкая мышца бедра
46. Портняжная мышца
47. Промежуточная широкая мышца бедра
48. Медиальная широкая мышца бедра
49. Бедренная кость (тело)
50. Мыщелки бедренной кости
51. Коленный сустав
52. Латеральная коллатеральная связка
53. Большеберцовая кость (мышцелки)
54. Большеберцовая кость (тело)
55. Передняя большеберцовая мышца

Краниально
 Вправо Влево
 Латерально Латерально
 Каудально

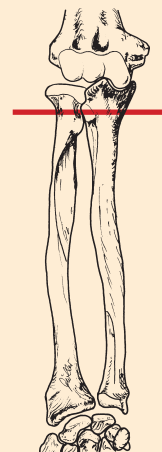

Верхняя конечность (аксиальный срез)



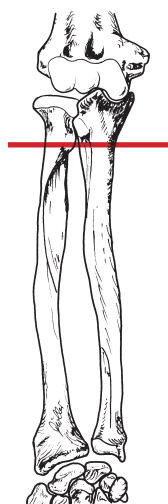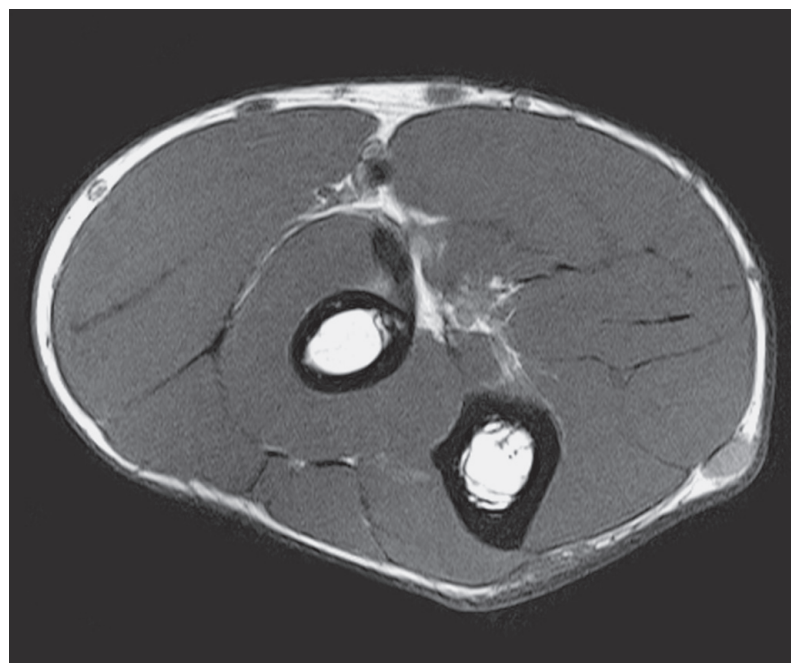
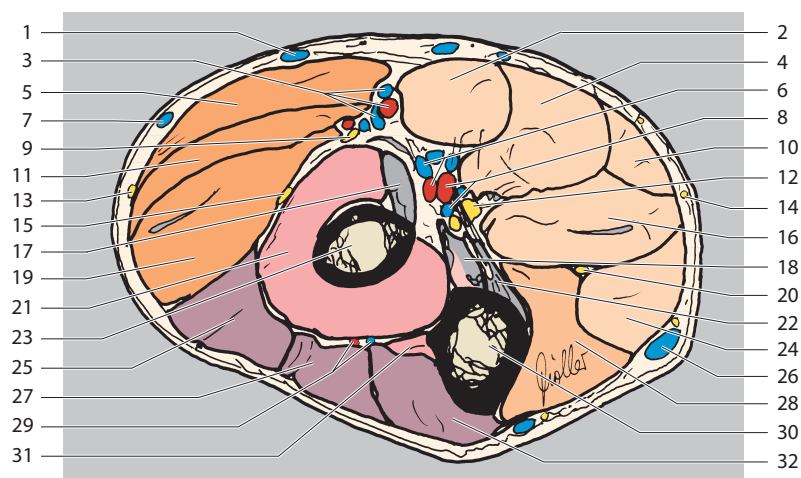
1. Срединная вена локтя
2. Лучевые артерия и вена
3. Добавочная латеральная подкожная вена руки
4. Круглый пронатор
5. Плечелучевая мышца
6. Срединный нерв
7. Латеральная подкожная вена руки
8. Локтевые артерия и вена
9. Длинный лучевой разгибатель запястья
10. Лучевой сгибатель запястья
11. Лучевой нерв (поверхностная ветвь)
12. Длинная ладонная мышца
13. Лучевой нерв (глубокая ветвь)
14. Медиальный кожный нерв предплечья
15. Задний кожный нерв предплечья
16. Поверхностный сгибатель пальцев
17. Супинатор
18. Плечевая мышца (и сухожилие в месте прикрепления)
19. Короткий лучевой разгибатель запястья
20. Локтевой нерв
21. Разгибатель пальцев
22. Медиальная подкожная вена руки (основная вена)
23. Лучевая кость
24. Локтевой сгибатель запястья
25. Локтевой разгибатель запястья
26. Глубокий сгибатель пальцев
27. Возвратные межкостные артерия и вена
28. Локтевая кость
29. Локтевая мышца

Вентрально
 Радиально Ульнарно
 Дорсально



Верхняя конечность (аксиальный срез)

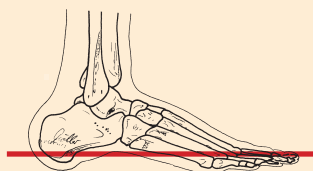
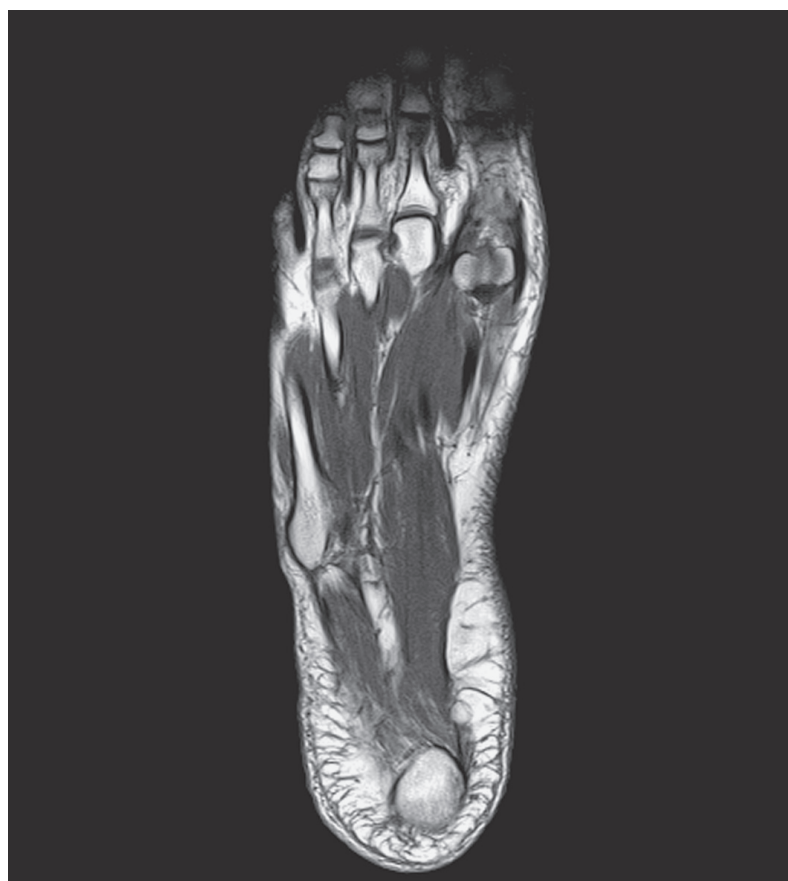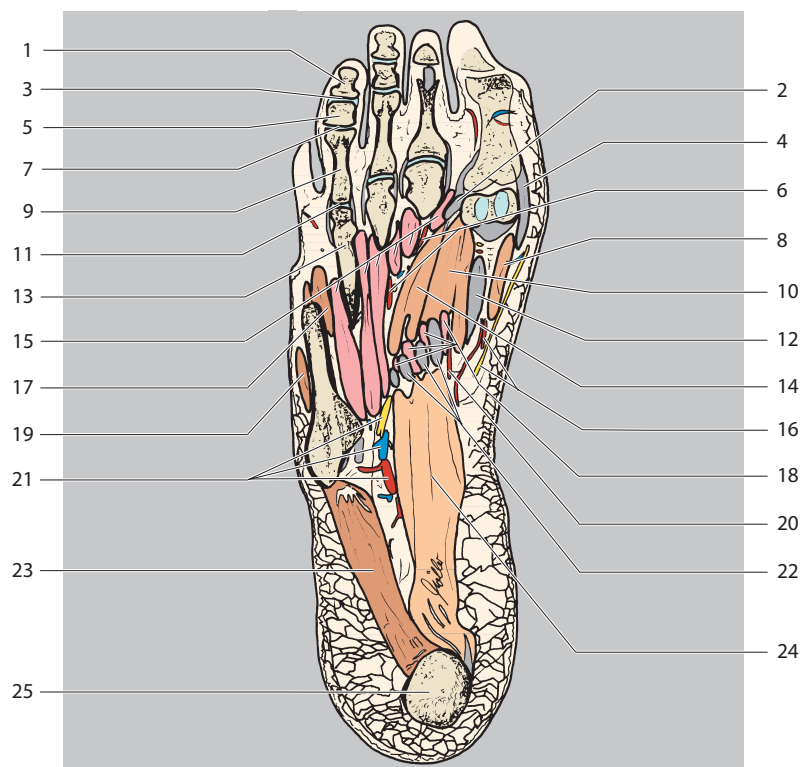
1. Срединная вена локтя
2. Круглый пронатор
3. Лучевые артерия и вена
4. Лучевой сгибатель запястья
5. Плечелучевая мышца
6. Передние межкостные артерия и вена
7. Латеральная подкожная вена руки (головная вена)
8. Локтевые артерия и вена
9. Лучевой нерв (поверхностная ветвь)
10. Длинная ладонная мышца
11. Длинный лучевой разгибатель запястья
12. Срединный нерв
13. Латеральный кожный нерв предплечья
14. Медиальный кожный нерв предплечья
15. Лучевой нерв (глубокая ветвь)
16. Поверхностный сгибатель пальцев
17. Двуглавая мышца плеча (сухожилие)
18. Плечевая мышца (и сухожилие в месте прикрепления)
19. Короткий лучевой разгибатель запястья
20. Локтевой нерв
21. Супинатор
22. Круглый пронатор (локтевая головка в месте прикрепления)
23. Лучевая кость
24. Локтевой сгибатель запястья
25. Разгибатель пальцев
26. Медиальная подкожная вена руки (основная вена)
27. Разгибатель мизинца
28. Глубокий сгибатель пальцев
29. Возвратные межкостные артерия и вена
30. Локтевая кость
31. Длинный разгибатель большого пальца
32. Локтевой разгибатель запястья



Вентрально
 Радиально Ульнарно
 Дорсально

Нижняя конечность (аксиальный срез)

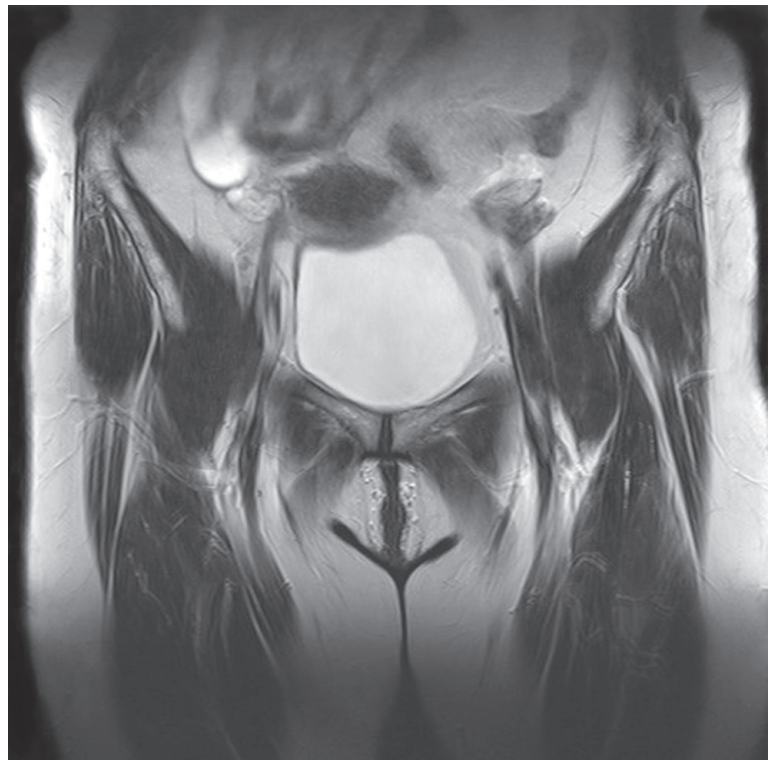
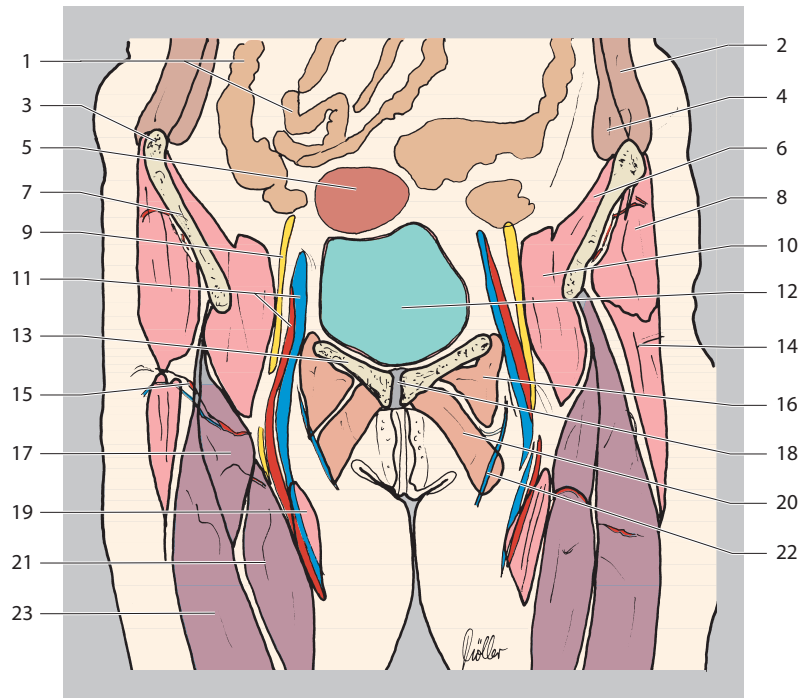
1. Дистальная фаланга IV пальца
2. Мышца, приводящая большой палец стопы (место прикрепления сухожилия)
3. Дистальный межфаланговый сустав
4. Мышца, отводящая большой палец стопы (место прикрепления сухожилия)
5. Средняя фаланга IV пальца
6. Общие подошвенные пальцевые артерия, вена и общий пальцевый нерв
7. Проксимальный межфаланговый сустав
8. Короткий сгибатель большого пальца стопы (медиальная головка)
9. Проксимальная фаланга IV пальца
10. Короткий сгибатель большого пальца стопы (латеральная головка)
11. IV плюснефаланговый сустав
12. Длинный сгибатель большого пальца стопы (сухожилие)
13. IV плюсневая кость
14. Мышца, приводящая большой палец стопы
15. Тыльные и подошвенные межкостные мышцы
16. Медиальные подошвенные артерия и нерв
17. Короткий сгибатель мизинца стопы
18. Червеобразные мышцы
19. Мышца, противопоставляющая мизинец стопы
20. Медиальная подошвенная артерия (глубокая ветвь)
21. Латеральные подошвенные артерия, вена и нерв
22. Длинный сгибатель пальцев (сухожилие)
23. Мышца, отводящая мизинец стопы
24. Короткий сгибатель пальцев
25. Пяточная кость (бугор пяточной кости)



Вперед
 Латерально Медиально
 Назад

Область таза и тазобедренных суставов (корональный срез)

1. Тонкая кишка
2. Наружная и внутренняя косые мышцы живота
3. Передняя верхняя подвздошная ость
4. Поперечная мышца живота
5. Матка
6. Подвздошная мышца
7. Подвздошная кость
8. Средняя ягодичная мышца
9. Бедренный нерв
10. Подвздошно-поясничная мышца
11. Бедренные артерия и вена
12. Мочевой пузырь
13. Лобковая кость
14. Напрягатель широкой фасции
15. Латеральная артерия, огибающая бедренную кость
16. Гребенчатая мышца
17. Прямая мышца бедра
18. Лобковый симфиз
19. Портняжная мышца
20. Длинная приводящая мышца
21. Медиальная широкая мышца бедра
22. Большая подкожная вена ноги
23. Латеральная широкая мышца бедра



Краниально
(проксимально)

Вправо Влево

Каудально
(дистально)

