

Часть III

ТОРАКАЛЬНАЯ ХИРУРГИЯ

Глава 25

ТРАВМА ГРУДИ

Травма груди объединяет все повреждения в анатомической области грудной клетки. Она включает повреждения грудной стенки и органов грудной полости. Область, разграничивающая эти анатомические структуры грудной клетки, — внутригрудная фасция.

Учение об этом разделе грудной хирургии как самостоятельной проблеме сформировалось лишь в последние десятилетия XX в., хотя интерес к хирургическому лечению повреждений груди прослеживается на протяжении всей истории медицины и хирургии. Формулировка основных положений этого учения стала возможной на фоне существенного прогресса методов диагностики, раскрытия многих механизмов патофизиологических нарушений, возникающих при повреждении грудной клетки и таких жизненно важных органов, как сердце и легкие. В связи с совершенствованием организации помощи пострадавшим, разработкой тактических и технических приемов обезболивания, реанимации и хирургических вмешательств на органах грудной полости улучшились и результаты лечения. Вместе с тем особенности современного травматизма в условиях роста дорожно-транспортных происшествий, падений с высоты, техногенных катастроф, локальных военных конфликтов, террористических актов с использованием взрывных устройств выдвигают травму груди, и в особенности сочетанную, на одно из первых мест по тяжести течения и количеству неблагоприятных исходов. Не случайно коллегия травматологов Американского общества хирургов подразделяет повреждения груди лишь на две группы: 1) непосредственно угрожающие жизни пострадавшего; 2) потенциально опасные для жизни.

ОСНОВНЫЕ ЧЕРТЫ ПАТОЛОГИИ

Патологические изменения, возникающие при травме груди, включают весь спектр механических повреждений тканей и органов грудной клетки — от сотрясения и ушиба до разрывов, переломов, размозжений

и ранений (мягких тканей грудной стенки, ребер, грудины и грудных позвонков, плевры, легких, бронхов, перикарда и сердца, крупных сосудов, диафрагмы, нервных стволов, пищевода и грудного лимфатического протока). Эти изменения в тканях и органах относятся как к прямым повреждениям, возникающим в месте приложения силы, так и к травме ребер, легочной ткани, сосудов, возникающей в отдалении. Они могут быть изолированными (один орган или одно ребро) или множественными (несколько ребер, ранение легкого и перикарда, легкого и диафрагмы и т.п.).

Анатомические особенности грудной клетки, органов средостения и легких в определенной мере отражаются на характере их повреждений, диагностике и лечебной тактике. По строению ребра имеют вид дуг, слегка наклоненных книзу. Сдавление грудной клетки в передне-заднем направлении нередко вызывает переломы как в области прямого приложения силы, так и в зоне сгибания или даже с противоположной стороны (рис. 25-1). Все ребра взрослых, кроме I и II, на всем протяжении имеют губчатое строение, заполнены красным костным мозгом. Именно поэтому в месте пере-

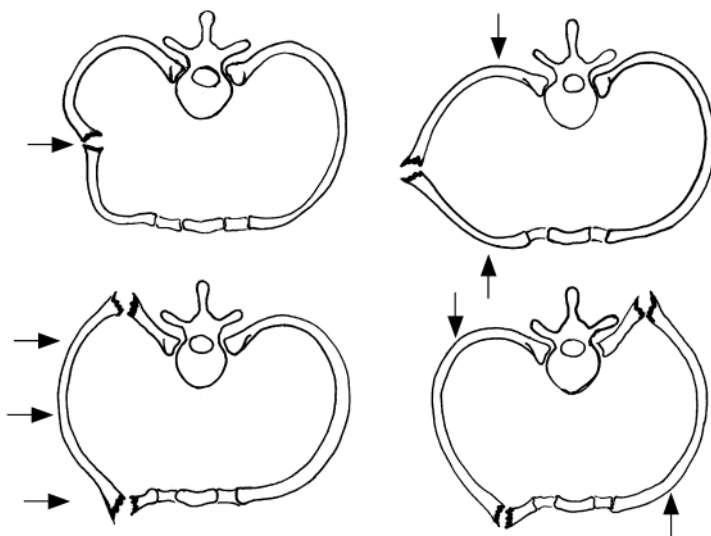


Рис. 25-1. Варианты переломов ребер в зависимости от места приложения силы при закрытой травме груди

лома всегда возникает гематома, даже если межреберные сосуды не повреждены. Объем такой гематомы составляет в среднем 100 мл. Это позволяет легко рассчитать общую кровопотерю при множественных переломах ребер.

Особенность травмы груди состоит в том, что реберный каркас, защищающий органы груди от внешних воздействий, в ряде случаев становится источником вторичных их повреждений отломками ребер, при этом чаще всего страдают легкие. Состояние легких после травмы во многом определяется стороной повреждения (правое или левое легкое) и обусловлено шириной бронхов, начиная с главного, углами их отхождения и длиной. Слева условия для вентиляции всегда хуже, чем справа, так же как и для эвакуации крови и мокроты из просвета бронхов, поэтому опасность развития ателектаза и пневмонии всегда больше.

Органы средостения достаточно хорошо защищены от травматических воздействий. И все-таки характерная горизонтальная конфигурация груди с позвоночным столбом, выступающим кпереди почти на треть переднее-заднего поперечника грудной клетки, иногда создает условия для типичных повреждений главных бронхов и начального отдела нисходящей аорты как раз у позвоночного столба. Это чаще случается у молодых людей при локальных, но достаточно интенсивных ударах (дети — на качелях, молодые люди — в дорожно-транспортных происшествиях).

Функции органов, заключенных в грудной полости, многообразны, но главные из них — дыхание и кровообращение. В основе всех патофизиологических нарушений при травме груди лежат кардиореспираторные расстройства. Они и требуют неотложной профилактики и лечения. При торакальной травме эти нарушения чаще всего взаимосвязаны и остаются главными причинами смерти каждого третьего пострадавшего с сочетанными повреждениями груди, хотя у 15% погибших нет абсолютно смертельных поражений. Расстройства дыхания, возникающие при травме груди, развиваются в результате нарушения дыхательных экскурсий ребер и диафрагмы, коллабироваия (сдавления) легочной ткани за счет крови или воздуха, скопившихся в плевре, непосредственного поражения легких или бронхов. Во всех случаях это сопровождается гипоксией, значительным повышением легочного сосудистого сопротивления и гипертензией малого круга кровообращения, что ограничивает венозный возврат к левому предсердию. Страдают диастолическая, а затем и систолическая функции левого

и правого желудочков. Непосредственное повреждение сердца еще более снижает сердечный выброс.

Один из самых серьезных синдромов, развивающихся при травме груди, — шок. Он обусловлен, прежде всего, множественным характером поражения органов. Прямое травматическое воздействие на широкую сеть нервно-сосудистых образований, включая структуры вегетативной нервной системы, регулирующие функции кардио-респираторного комплекса, еще более увеличивает шокогенность травмы. Наиболее выраженные изменения гемодинамики возникают на 2-е и 3-и сутки после травмы. Именно в этот период достигают максимума расстройства вентиляции и газообмена, обусловленные поражениями легких и бронхов.

Независимо от причины поражения у пострадавших при травме груди формируется несколько типичных синдромов, определяющих диагностику, тактику лечения и характер типичных осложнений. Главные среди них — гемоторакс, пневмоторакс, подкожная эмфизема и эмфизема средостения. Они имеют свои особенности при различном характере травмы.

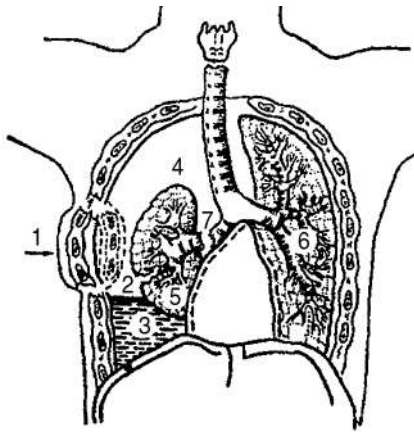


Рис. 25-2. Повреждения грудной стенки, плевры и легких: 1 — фрагментарный перелом ребер; 2 — разрыв легкого; 3 — гемоторакс; 4 — пневмоторакс; 5 — коллапс легкого; 6 — неповрежденное легкое; 7 — разрыв крупного бронха (из: Вагнер Е.А. Хирургия повреждений груди, 1981)

Гемоторакс

Гемоторакс — скопление крови в плевральной полости. Источником кровотечения могут быть сосуды межреберий, средостения или поврежденного легкого. Принято различать малый гемоторакс — кровь в пределах реберно-диафрагмального синуса, средний — скопление крови от угла до уровня середины лопатки, большой — уровень крови выше середины лопатки. Гемоторакс, возникающий в связи с повреждением легких или бронхов, почти всегда сопровождается скоплением воздуха в плевральной полости и коллапсом легкого, т.е. развитием гемопневмоторакса (рис. 25-2).

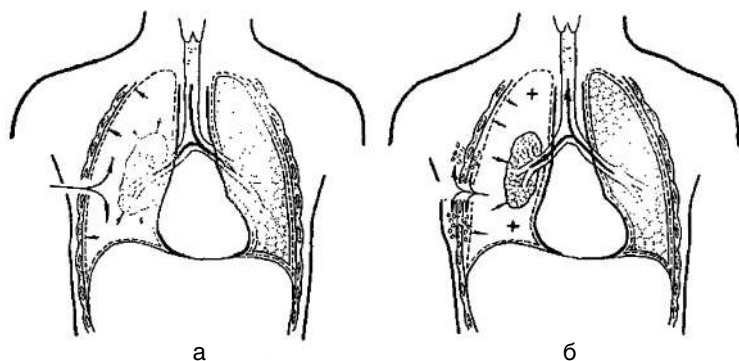


Рис. 25-3. Механизм наружного клапанного пневмоторакса: а — вдох; б — выдох

Пневмоторакс

В некоторых случаях возникает **пневмоторакс** без гемоторакса. Основная опасность этого осложнения при травме груди — возможность формирования *клапанного пневмоторакса*. Он развивается тогда, когда дефект в легком или рана грудной стенки не слишком велики, и воздух поступает в плевральную полость всегда при вдохе. На выдохе же путь выхода воздуха из плевральной полости оказывается закрытым своеобразным клапаном (спадающейся раной легкого или грудной стенки, лоскутом плевры, которые прикрывают дефект в момент выдоха). В результате создается избыточное давление воздуха в плевральной полости. Легкое не только спадается, но и вместе со средостением смещается в противоположную сторону — происходят перегиб и сдавление крупных сосудов, прежде всего, полых вен. Так формируется *напряженный пневмоторакс*, являющийся основной причиной тяжелых кардиореспираторных расстройств, возникающих в этот момент (рис. 25-3, 25-4).

Эмфизема

Проявления травмы легкого или крупных бронхов — *эмфизема средостения* и *подкожная эмфизема*. Они развиваются чаще при заращенной плевральной полости (вследствие предшествующих болезней или травм) и возникают тогда, когда повреждение легкого или бронха расположено на участках, прикрытых медиастинальной плеврой или в зоне

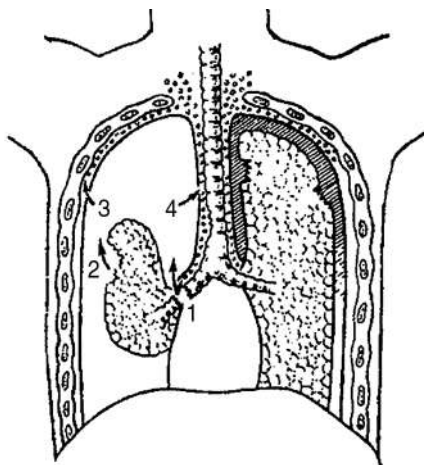


Рис. 25-4. Закрытый и клапанный напряженный пневмоторакс: 1 — разрыв бронха; 2 — разрыв легкого; 3 — подкожная эмфизема в результате разрыва париетальной плевры; 4 — эмфизема средостения вследствие разрыва медиастинальной плевры (из: Вагнер Е.А. Хирургия повреждений груди, 1981)

переломов ребер, отломками которых повреждаются внутригрудная фасция, плевральные листки и легкое. При массивном и быстром поступлении воздуха может возникнуть ситуация, обозначаемая как напряженная медиастинальная эмфизема, чреватая сдавлением крупных венозных стволов (легочных и полых вен) и уменьшением притока крови к сердцу.

Подкожная эмфизема может быть ограниченной, распространенной и тотальной. Распространенная подкожная эмфизема и эмфизема средостения без напряжения серьезной угрозы для жизни больного не представляют, так как не вызывают существенных кардиореспираторных расстройств.

Виды повреждений

Все повреждения груди принято подразделять на открытые (ранения) и закрытые (без повреждения кожных покровов). Каждая из этих травм имеет свои опасности и осложнения.

Закрытые повреждения

При закрытых повреждениях опасность обусловлена повреждениями костного каркаса груди и органов грудной полости, а иногда сочетанным характером повреждений диафрагмы и органов живота.

Открытые повреждения

Опасность открытых повреждений обусловлена фактом проникновения в грудную полость. По этому признаку их делят на непроникающие и проникающие. Последние характеризуются нарушением целостности париетальной плевры независимо от того, имеются сращения легкого с грудной стенкой в зоне ранения или нет. При непрони-

кающих ранениях повреждаются лишь мягкие ткани грудной стенки. Они относятся чаще всего к категории легких, хотя иногда могут сопровождаться значительной наружной кровопотерей. Проникающие ранения всегда опасны в связи с возможностью травмы органов грудной клетки, брюшной полости и забрюшинного пространства. При этом развиваются те же синдромы, что и при закрытых травмах. Однако механизмы их возникновения, клиническая картина и тактика лечения несколько иные.

Источником кровотечения и формирования гемоторакса при открытой травме груди могут быть межреберные сосуды, внутренняя грудная артерия, сосуды легкого, средостения и раны сердца. Следует отметить, что количество определяемой в момент исследования крови не всегда дает основание определить источник кровотечения и сформулировать тактику лечения. Решающее значение иногда приобретает темп кровопотери, определяемый по количеству крови, вытекающей по дренажам за 1 ч.

Характерный признак проникающего ранения груди — открытый пневмоторакс. Он возникает, когда рана груди достаточно широка, раневой ход идет в зонах груди с относительно небольшой толщиной мышц (нижней передней и нижней задней областях груди), а по отношению к грудной стенке — в радиальном направлении. Воздух в плевральную полость попадает на вдохе через рану, на выдохе он частично выходит обратно. С каждым вдохом давление в плевральной полости стремится к выравниванию с атмосферным за счет коллабирования легкого. Расстройства дыхания и кровообращения при этой ситуации также могут стать угрожающими. Возможно формирование и клапанного механизма, когда воздух в плевру поступает через рану, которая приоткрывается на вдохе и оказывается прикрытой в момент выдоха за счет смещения слоев мышц вслед за экскурсией ребер. Формирование клапанного пневмоторакса возможно и при ранении легкого, когда воздух в плевре накапливается по тому же механизму, что и при закрытой травме. Несмотря на то что и те и другие поражения сопровождаются формированием одних и тех же синдромов, последовательность и тяжесть их формирования различные.

Наибольшую опасность открытых проникающих ранений представляет пневмоторакс при достаточно большом, постоянно открытом дефекте грудной стенки, по величине приближающемся к просвету главного бронха. В этом случае развивается ситуация, определяемая как флотация средостения. Суть ее в том, что легкое пораженной сто-

роны после коллабирования и выравнивания давления воздуха внутри бронхиального дерева с атмосферным при каждом новом вдохе вместе со средостением смещается в противоположную (неповрежденную) сторону, а на выдохе возвращается обратно. В конечном итоге эта ситуация завершается тяжелыми расстройствами сердечной деятельности.

Классификация

Течение, объем медицинской помощи и исходы определяются сочетанием ряда факторов, которые и лежат в основе классификации этого вида травм.

- По характеру травмы груди:
 - закрытая (без повреждения кожных покровов, включая травму молочной железы);
 - открытая (ранения колото-резаные, огнестрельные; слепые, сквозные):
 - ✧ проникающая;
 - ✧ непроникающая.
- По состоянию костного скелета:
 - наличие повреждения (ребер, грудины или позвоночника);
 - без повреждений.
- По повреждению внутренних органов:
 - имеются (легкого, трахеи, бронхов, сердца, крупных сосудов, непарной вены, грудного протока, пищевода, диафрагмы);
 - отсутствуют.
- По характеру осложнений:
 - пневмоторакс: открытый, закрытый, клапанный, напряженный;
 - эмфизема: подкожная, медиастинальная;
 - ателектаз легкого;
 - пневмония;
 - респираторный дистресс-синдром;
 - гемоторакс: малый, средний, большой (тотальный);
 - тампонада сердца;
 - хилоторакс;
 - гнойные: абсцесс легкого, эмпиема плевры, гнойный медиастенит.

Диагностика

Определение характера повреждений при травме груди основывают на планомерном и тщательном **физикальном обследовании** больного,

применении необходимых инструментальных методик, использовании лабораторных исследований и средств медицинской визуализации (рентгенологических, ультразвуковых и др.). Все это должно обеспечить правильную диагностику в период первичного обследования больного или в максимально короткие сроки и установление всех характеристик полученной больным травмы.

При **клиническом обследовании** следует обратить внимание на обстоятельства травмы и динамику развития болезненных проявлений. При этом врачу следует быть более внимательным в случаях раннего обращения пострадавшего и относительно нетяжелого его состояния, так как многие опасные синдромы могли просто еще не сформироваться.

Жалобы

Жалобы на боли в груди, усиливающиеся при вдохе, движениях и кашле, характерны для повреждений реберного каркаса. Появление нелокализованных болей на стороне поражения, не стихающих при изменении положения тела, и беспокойное поведение больного чаще свидетельствуют о наличии крови в плевральной полости. Острое начало боли и постепенное ее притупление наряду с нарастающей на этом фоне одышкой заставляют предположить наличие пневмоторакса. Одышка и затрудненное дыхание имеют место практически всегда, их стихание спустя 2–3 сут не должно ослаблять внимание врача, т.к. и в этом случае необходимо полноценное обследование больного.

Физикальное обследование

Во время физикального обследования при обнаружении *подкожной эмфиземы* всегда следует обращать внимание на локализацию ее в яремной ямке, на шее. Появление осиплости голоса при этом — признак особой опасности, свидетельствующий о скоплении воздуха в подслизистом слое трахеи или гортаноглотке, и угрозе асфиксии. Несмотря на сложность оценки результатов перкуссии и аускультации, особенно при обширной подкожной эмфиземе, их необходимо проводить. Особое внимание следует уделять границам средостения, характеру изменений тонов сердца и дыхания не только на стороне поражения, но и на контралатеральной.

Нарушения гемодинамики идентичны при различных видах поражений, они требуют самого пристального внимания. Очень важны использование и комплексная оценка результатов физикальных, электрофизиологических и ультразвуковых методик, выполненных в про-

цессе динамического наблюдения (например, нарушения ритма сердца при его ушибе могут появляться спустя 1–2 сут).

У 15% госпитализированных в стационар по поводу травмы груди имеются повреждения органов брюшной полости, поэтому физикальное обследование живота также обязательно. Необходимо внимательное изучение локализации ран, однако расположение раны само по себе не может быть основополагающим фактором для исключения тех или иных внутригрудных или сочетанных поражений внутренних органов, так как характер используемых сегодня средств и приемов нанесения ран нередко непредсказуем. Тем более это невозможно при огнестрельном характере ранения.

Лабораторные исследования

Широкое использование лабораторных методов повышает точность диагностики. Речь идет не только о стандартном определении количественных показателей крови, позволяющих оценить кровопотерю. Имеющиеся сегодня в клиниках приборы дают возможность объективно оценить степень насыщения крови кислородом, следить за быстро меняющимися пульсом и АД. Методы мониторингового наблюдения позволяют зарегистрировать изменения сократительной способности миокарда и нарушения центральной гемодинамики.

Инструментальные исследования

Обследование больного обязательно включает **рентгенологическое исследование**. Начинать его следует с рентгенографии грудной клетки в двух проекциях (обзорный снимок и боковые снимки правой и левой стороны). Этого в большинстве случаев бывает достаточно, чтобы установить диагноз или обосновать необходимость дополнительных исследований. Обширную информацию о характере поражений внутренних органов при множественных повреждениях дает **КТ**. Ею иногда и завершают обследование. Вместе с тем при сочетанных поражениях, при особой тяжести больных **спиральная КТ** с возможностью последующей реконструкции изображения в трехмерном пространстве является методом выбора.

В последние годы все шире стали использовать **УЗИ**. Оно позволяет неинвазивным способом выявить, прежде всего, наличие и характер скоплений крови (и сгустков) в плевральной полости, их локализацию, сопутствующий пневмоторакс. Методика применима даже у больных, находящихся в бессознательном состоянии, когда провести полипо-

зиционное рентгенологическое исследование сложно. Еще более информативен этот метод для выявления скоплений крови в полости перикарда.

Пункции

В экстренных ситуациях, при стремительном ухудшении состояния больного и клинической картине пневмоторакса, полезной оказывается **плевральная пункция**, которая носит в этом случае не только диагностический, но и лечебный характер.

При подозрении на тампонаду сердца вследствие кровотечения в полость перикарда, что проявляется быстрым и значительным повышением центрального венозного давления, ослаблением пульса на высоте вдоха и резким снижением АД (триадой Бека), значительным ослаблением тонов сердца, **пункция перикарда** становится совершенно необходимой. Место для пункции плевральной полости выбирают с учетом данных физикального и рентгенологического исследований. Пункции перикарда проводят в типичных точках (рис. 25-5, 25-6).

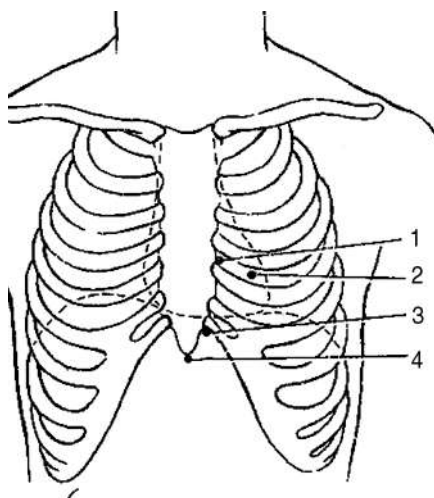


Рис. 25-5. Места пункции перикарда: 1 — по Пирогову–Делорму; 2 — Куршману; 3 — Ларрею; 4 — Марфану

Эндоскопия

Торакоскопия необходима для установления факта продолжающегося кровотечения в плевральную полость и выявления источника кровотечения. Ее также используют в качестве способа хирургической остановки кровотечения путем электрокоагуляции или клипирования сосудов. При невозможности выполнить подобные манипуляции эндоскопическим способом торакоскопия позволяет четко аргументировать показания к торакотомии. Торакоскопию всегда заканчивают эвакуацией крови и дренированием плевральной полости.

Бронхоскопия и **эзофагоскопия** в диагностике внутригрудных поражений показаны при обоснованных подозрениях на разрыв главных бронхов и повреждение пищевода.

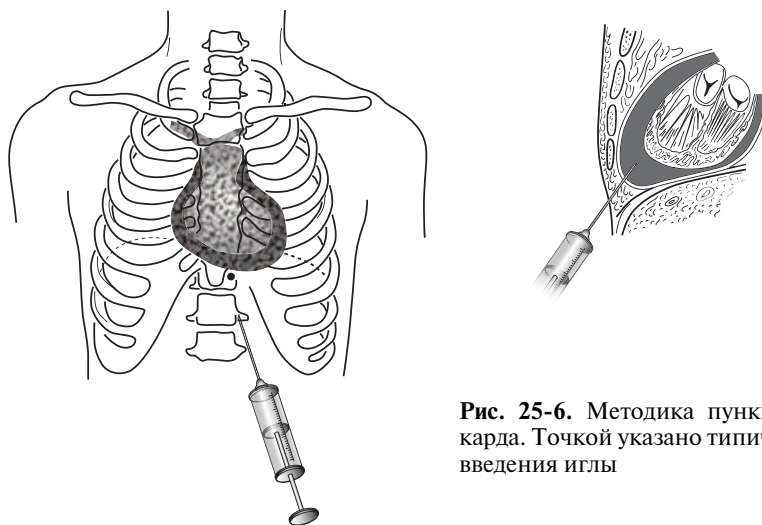


Рис. 25-6. Методика пункции перикарда. Точкой указано типичное место введения иглы

Дифференциальная диагностика

Необходимость дифференциальной диагностики основных патологических синдромов травмы груди в остром периоде возникает редко. Наиболее часто на этой стадии оказания медицинской помощи допускаются ошибки в распознавании разрыва левого купола диафрагмы с перемещением желудка в грудную полость в связи с тем, что воздушный пузырь желудка над уровнем жидкости, иногда располагающийся на уровне угла лопатки и выше, принимают за гемопневмоторакс. У больных, перенесших ранее травмы или плевриты с обширными плевральными изменениями, рентгенологическая картина иногда напоминает малый или даже средний гемоторакс. Методически правильно выполненное рентгенологическое исследование, контрастирование пищевода и желудка позволяют устранить все сомнения.

Лечение

Лечебная тактика при травме груди определяется тяжестью состояния пострадавшего, выраженностью нарушений дыхания и кровообращения, характером повреждений, прежде всего реберного каркаса и органов грудной полости. Во всех случаях основные задачи: 1) ликвидация опасных для жизни состояний; 2) восстановление целостности

и функций пораженных органов; 3) профилактика осложнений. Дискуссия о тактике лечения (консервативные методы или максимально хирургические) разрешилась в последние годы в пользу все более широкого использования эндоскопических методик. Это позволяет сформулировать основной тактический принцип: лечение пострадавших при травме груди должно быть активным, с применением малотравматичных способов устранения основных патологических синдромов и своевременным выполнением по обоснованным показаниям торакотомии. Обязательным должно быть строгое обоснование как показаний к торакотомии, так и отказа от нее.

Особенности патологических синдромов, возникающих при закрытой и открытой травмах груди, требуют лечебных мероприятий, ориентированных на каждый из этих видов поражений.

ЗАКРЫТАЯ ТРАВМА ГРУДИ

При **закрытой травме груди**, особенно сочетанной, жизнеугрожающие состояния обусловлены нарушениями проходимости верхних дыхательных путей вследствие скопления в них мокроты, рвотных масс или крови, компрессией легких при скоплении в плевре крови и воздуха или из-за нарушений экскурсии грудной клетки в связи с множественными переломами ребер. Во всех случаях имеет место выраженный болевой синдром. При развернутой картине сердечно-сосудистой и дыхательной недостаточности лечение начинают с **восстановления проходимости дыхательных путей** путем интубации трахеи и бронхоскопии.

Обязательно проводят **обезболивание**. При переломе одного или двух ребер это возможно или путем введения местных анестетиков в место перелома, или за счет паравертебральной блокады межреберий выше и ниже поврежденного ребра (ребер), либо с помощью вагосимпатической блокады. При множественных переломах ребер эта методика не дает надежного результата. Ее применяют только в период транспортировки больного в специализированный стационар, где может быть осуществлена спинальная блокада с оставлением катетера в перидуральном пространстве для повторного введения анестетиков.

Клинические проявления напряженного пневмоторакса диктуют необходимость выполнения **пункции и дренирования плевральной полости**. Кардиореспираторные нарушения в остром периоде купируют введением сердечных средств и дыхательных analeптиков, плазмоза-

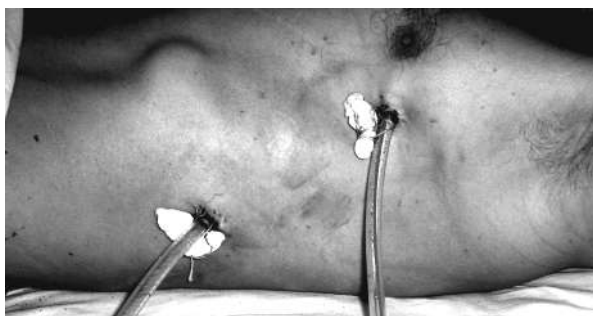

Рис. 25-7. Места введения дренажей при гемотораксе (левый) и пневмотораксе (правый)

мещающих растворов, ингаляцией кислорода. Лечение гемоторакса и пневмоторакса осуществляют повторными пункциями или дренированием плевральной полости. Лучшие результаты, однако, удается получить путем выполнения **лечебной торакоскопии** уже в момент госпитализации пострадавшего в стационар. В процессе выполнения этой процедуры можно осуществить остановку кровотечения, герметизацию небольших дефектов легкого, удалить все сгустки крови и установить дренажи таким образом, чтобы они наиболее эффективно обеспечивали эвакуацию воздуха и экссудата из плевральной полости (рис. 25-7).

Широкую торакотомию при закрытой травме груди выполняют, если имеются следующие обстоятельства.

I. Гемостатические показания: 1) продолжающееся внутривнутриплевральное кровотечение; 2) внутриперикардальное кровотечение с развитием тампонады сердца; 3) кровоизлияния в клетчатку средостения со сдавлением воздухопроводящих путей, смещением и сдавлением магистральных кровеносных сосудов.

II. Аэростатические показания возникают при безуспешном откачивании пневмоторакса и непрерывном его восстановлении, несмотря на дренажи и постоянно действующую эндоплевральную аспирацию. В особо срочном порядке следует оперировать пострадавших с напряженным пневмотораксом, сопровождаемым смещением средостения, нарастающей эмфиземой последнего и развитием экстраперикардальной тампонады сердца.

III. Дополнительные показания: 1) повреждение диафрагмы; 2) прогрессирующее ухудшение состояния пострадавшего, несмотря на применение комплекса консервативных мероприятий.

Из частных проблем лечения закрытой травмы груди следует отметить переломы ребер и грудины, повреждения легких, травму сердца, разрывы крупных сосудов и бронхов.

Переломы ребер и грудины

Основное требование при лечении пострадавших с переломами ребер — эффективное обезболивание. Это необходимое условие даже при одиночных переломах, особенно у людей, страдающих хроническим бронхитом. Неустраненная боль и вследствие этого неэффективный кашель способны в очень короткие сроки осложнить течение травмы обострением гнойно-воспалительных процессов в бронхах и легких. Сложную проблему представляет лечение флотирующих переломов. Как правило, они являются показанием к длительной ИВЛ.

Переломы грудины обычно редко требуют специальных приемов репозиции или оперативных вмешательств. При эффективном обезболивании путем введения анестетиков в место перелома и укладывании больного на валик отломки встают на место.

Повреждения легких

Повреждения легких при закрытой травме груди представлены ушибами, гематомами и разрывами. Первые две формы требуют проведения всех мероприятий, улучшающих проходимость бронхов. Для этого необходима ингаляция аэрозолей, содержащих бронхолитики, муколитики и антисептики. Показаны периодические санационные бронхоскопии с введением в просвет бронхов смесей этих же препаратов.

Более сложная проблема — лечение разрывов легкого. Наличие разрывов само по себе еще не является показанием к торакотомии, т.к. раны легкого склонны закрываться достаточно быстро самостоятельно или вследствие применения менее травматичных методик (коагуляции, клипирования, наложения швов через торакопорт при торакоскопии). Лечение начинают с эффективного дренирования плевральной полости и контроля за восстановлением ее герметичности. Степень герметичности плевры оценивают по сбросу воздуха через дренажи. Возможны три варианта: 1) воздух выходит при каждом вдохе; 2) воздух выходит при разговоре; 3) воздух выходит только при кашле. По изменению условий продувания можно сделать заключение: идет процесс восстановления герметичности легкого или нет. При отсутствии каких-либо положительных сдвигов или при отрицательной динамике

используют методику расправления легкого путем временной окклюзии поролоновым obturatorом или специальным клапаном долевого или главного бронха негерметичного легкого с активной аспирацией воздуха из плевры. Obturator вводят в бронх и извлекают посредством бронхоскопии жестким бронхоскопом под наркозом. В течение 2–3 сут дефекты на легком успевают прикрыться фибрином, грануляциями, и после удаления obturatorа у большинства больных пневмоторакс не возобновляется. Если этого не происходит, становится необходимой торакотомия, особенно у пострадавших с исходно нарушенными показателями вентиляции легкого. Обычно выполняют боковую или переднебоковую торакотомию в V–VII межреберье. Объем вмешательства определяется обширностью дефектов легочной ткани и может заключаться в ушивании ран или резекции разрушенных участков легкого.

Разрывы трахеи и крупных бронхов

Разрывы трахеи и крупных бронхов относятся к редким повреждениям при закрытой травме груди. Разрывы бронхов могут быть полными (отрыв), частичными или в виде переломов хрящевого каркаса без повреждения слизистой оболочки. Диагностика их в остром периоде травм основывается на неэффективности всех мероприятий по восстановлению герметичности плевральной полости и на данных бронхоскопического исследования. При своевременно установленном диагнозе возможно выполнение восстановительных операций в остром периоде. При выявлении повреждения бронха на более поздних стадиях, при уже формирующихся рубцовых стенозах или окклюзиях бронхов в месте их повреждения, резекция суженного участка бронха с наложением межбронхиального анастомоза обычно дает хорошие результаты.

Травма сердца

Травма сердца встречается довольно часто — у 8% больных, госпитализированных по поводу закрытой травмы груди. Патоморфологические исследования показывают, что тяжелая травма груди сопровождается структурными и метаболическими нарушениями в миокарде даже при отсутствии видимых его повреждений. Для уточнения диагноза иногда необходимы специальные исследования. Лечебная тактика при закрытой травме сердца определяется характером повреждения и тяжестью расстройств сердечной деятельности. При ушибах проводят в основном консервативное лечение, напоминающее терапию коронарной недо-

статочности или инфаркта миокарда. Оно предполагает создание покоя, нормализацию ритма, проводимости, электрической активности и сократительной способности миокарда, купирование болевого синдрома, нормализацию гемодинамики, противовоспалительную терапию. Продолжительность постельного режима зависит от тяжести состояния и составляет 2–3 нед. Необходимо проводить санацию верхних дыхательных путей, оксигенотерапию. Назначают седативные и болеутоляющие средства. Переливание крови или кровезаменяющих жидкостей следует ограничить и проводить строго по показаниям.

Необходимость оперативного лечения при **ушибах сердца** возникает только в случаях поздних осложнений — нарастании сердечной недостаточности в связи с формированием аневризмы или наличием сдавливающего перикардита.

При **разрывах мышечной стенки сердца**, в том числе сквозных, смерть не всегда наступает моментально. Некоторые такие больные поступают в стационар и подлежат срочному оперативному вмешательству независимо от времени, прошедшего с момента травмы. Показания к операции: гемоперикард, подтвержденный клинически, рентгенологически или пункцией; тампонада сердца; внутривлепуральное кровотечение.

При **внутренних травматических разрывах** (например, при повреждении клапанов) вначале проводят консервативную терапию, направленную на лечение сердечной недостаточности. В случаях прогрессирования нарушений гемодинамики показана первичная реконструктивная операция.

Разрывы аорты

Разрывы аорты относятся к наиболее тяжелым повреждениям при закрытой травме груди. Большая часть пострадавших погибают, вместе с тем до 20% из них поступают в стационар живыми. Клинические проявления возможны в двух вариантах: 1) массивное кровотечение в плевральную полость; 2) неясная клиническая картина, дефицит пульса на сонных артериях слева, расширение средостения на рентгенограмме, смещение пищевода и трахеи вправо. При первом варианте разрыв аорты обнаруживают обычно во время операции, предпринятой по поводу массивного внутригрудного кровотечения. Диагностика при втором типе, соответствующем повреждению аорты без разрыва адвентиции, основывается на данных КТ и аортографии. Во всех случаях выявления повреждений аорты (или при обоснованных подозрениях) показаны немедленная торакотомия и восстановительные операции.

Повреждения диафрагмы

Установленный диагноз закрытого разрыва диафрагмы должен считаться основанием для срочной операции. Нельзя предвидеть время опасного для жизни ущемления и некроза переместившихся в плевральную полость органов. Операцию выгоднее проводить чрезплеврально. Оптimalен разрез по VII или VIII межреберью из бокового доступа. Неушитые раны диафрагмы, как правило, приводят к образованию диафрагмальной грыжи.

ОТКРЫТАЯ ТРАВМА ГРУДИ

Лечение раненых при **открытых повреждениях груди** во многом определяется характером ранящего снаряда (огнестрельными ранениями, взрывными поражениями, колото-резаными ранениями), а объем хирургической помощи определяется обширностью и особенностями поражения внутренних органов. Лечебные мероприятия при непроникающих ранениях включают хирургическую обработку раны, профилактику инфекционных осложнений, оперативные способы закрытия раневых дефектов и пластические операции в более позднем периоде при формировании стойких изменений в мягких тканях и реберном каркасе грудной стенки.

Проникающие ранения

Проникающие ранения, сопровождаемые открытым пневмотораксом, требуют ушивания раны грудной стенки. Полезно в этот момент выполнить торакоскопию для обнаружения возможных ранений органов груди, диафрагмы и источника кровотечения, если оно продолжается. Операцию всегда заканчивают дренированием плевральной полости. Оно включает установку двух дренажей: нижнего, ближе к синусу, направленного кзади, и верхнего, дренирующего переднебоковые отделы плевральной полости. Первый дренаж обеспечивает отток экссудата, появление которого возможно вследствие инфицированности плевральной полости, а второй создает условия для эвакуации воздуха и максимально быстрого расправления легкого.

Показания к срочной торакотомии при проникающих ранениях груди возникают: 1) при большом гемотораксе; 2) продолжающемся внутриплевральном кровотечении, когда по дренажу выделяется 200–250 мл крови в час; 3) ранениях сердца и диафрагмы; 4) ухудшении