

Содержание

От издателя.....	3
От редактора.....	4
Введение.....	5
ОБЩАЯ СИМПТОМАТОЛОГИЯ.....	7
ЧАСТНАЯ СИМПТОМАТОЛОГИЯ.....	13
Плечевое сплетение, plexus brachialis.....	13
Кожно-мышечный нерв, n. musculocutaneus.....	14
Подмышечный нерв, n. axillaris.....	17
Лучевой нерв, n. radialis.....	18
Локтевой нерв, n. ulnaris.....	25
Срединный нерв, n. medianus.....	34
Медиальный кожный нерв плеча, n. cutaneus brachii medialis.....	45
Медиальный кожный нерв предплечья, n. cutaneus antibrachii medialis.....	45
Стволовые и корешковые синдромы.....	46
Пояснично-крестцовое сплетение, plexus lumbosacralis.....	50
Нервы поясничного сплетения, plexus lumbalis.....	50
Латеральный кожный нерв бедра, n. cutaneus femoris lateralis.....	50
Запирательный нерв, n. obturatorius.....	51
Бедренный нерв, femoralis.....	53
Нервы крестцового сплетения, plexus sacralis.....	57
Нижний ягодичный нерв, n. glutaеus inferior.....	57
Верхний ягодичный нерв, n. glutaеus superior.....	59
Задний кожный нерв бедра, n. cutaneus femoris posterior.....	60
Седалищный нерв, n. ischiadicus.....	61
Большеберцовый нерв, n. tibialis.....	62
Общий малоберцовый нерв, n. peroneus communis.....	65
Корешковые синдромы.....	80

Кожно-мышечный нерв, *n. musculocutaneus*

(Табл. II)

Продолжением наружного ствола плечевого сплетения является *n. musculocutaneus*.

Он переходит на латеральную сторону плеча и иннервирует следующие мышцы.

1. Клювоплечевая мышца, *m. coracobrachialis*.

Мышца начинается от клювовидного отростка лопатки и прикрепляется к плечевой кости.

2. Двуглавая мышца плеча, *m. biceps brachii*.

Мышца расположена на передней поверхности плеча поверхностно под кожей. Она имеет две головки: *caput longum* начинается от *tuberositas supraglenoidalis scapulae* и *caput breve* — от *processus coracoideus scapulae*.

Большая мышечная масса переходит в сильное сухожилие, которое прикрепляется к *tuberositas radii*.

Функция — сгибает и супинирует предплечье.

3. Плечевая мышца, *m. brachialis*.

Мышца начинается от плечевой кости и прикрепляется к *tuberositas ulnae*.

Функция — сгибает предплечье.

От локтевого сгиба руки кожно-мышечный нерв продолжается под названием *n. cutaneus antebrachii lateralis*.

Последний делится на свои конечные ветви — *ramus anterior*, распространяющуюся в коже радиальной половины ладонной поверхности предплечья до кожи большого пальца, и *ramus posterior*, распространяющуюся в коже радиального края предплечья до лучезапястного сустава.

N. musculocutaneus по своей функции является главным образом сгибателем предплечья.

Поражение *n. musculocutaneus* обуславливает расстройство:

- 1) сгибания предплечья (*biceps*, *brachialis*);
- 2) сгибания и супинации предплечья (*biceps brachii*).

Однако частичное сгибание здесь остается возможным за счет *m. brachioradialis*, иннервируемого лучевым нервом.

Чувствительность расстраивается в зоне распространения *n. cutaneus antebrachii lateralis*.

Зона анестезии может ограничиваться только узкой полоской ввиду наличия анастомозов от чувствительных веточек соседних нервов.

Паретическое состояние *n. musculocutaneus* может быть обнаружено следующим приемом.

Больному предлагают:

- 1) сгибать предплечье (рис. 1);
- 2) сгибать и супинировать предплечье (рис. 2).

При определении мышечной силы исследователь оказывает больному сопротивление; только не следует употреблять слишком большого усилия, а наоборот, постепенно ослаблять его, чтобы заметить даже незначительное понижение силы. Сравнивают мышечную силу и объем выполняемого движения со здоровой стороной.

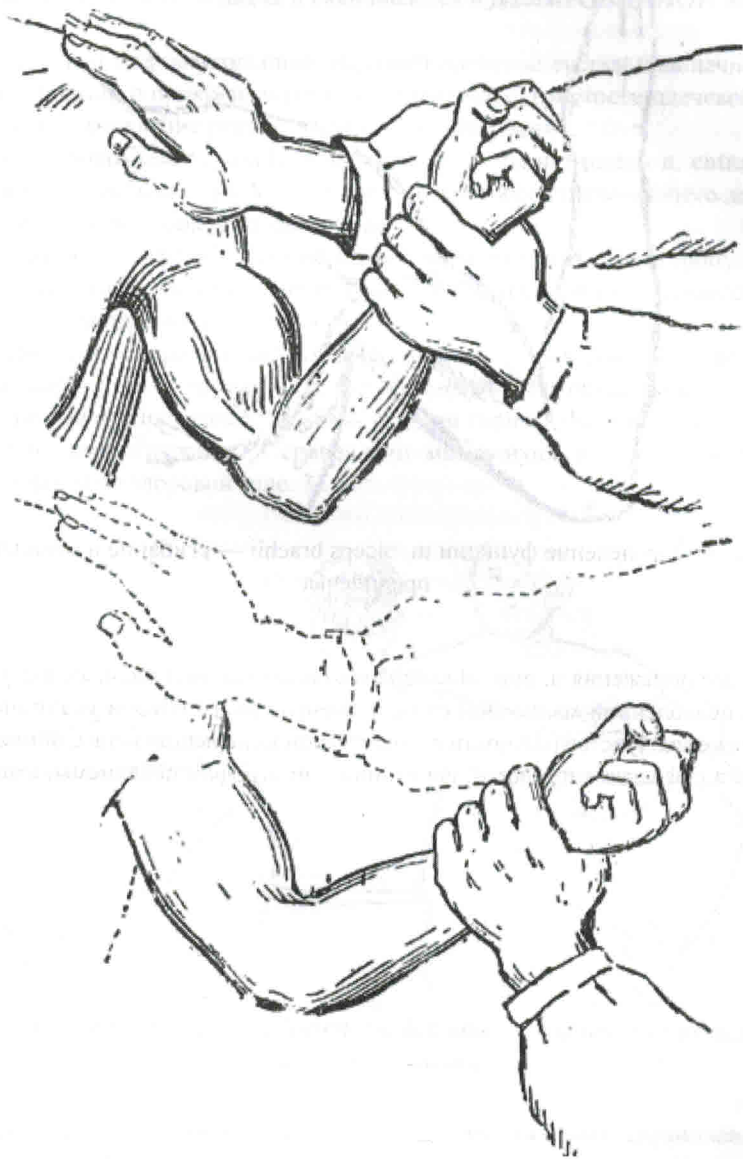

Рис. 1. Определение мышечной силы *mm. biceps, brachialis* — сгибание предплечья

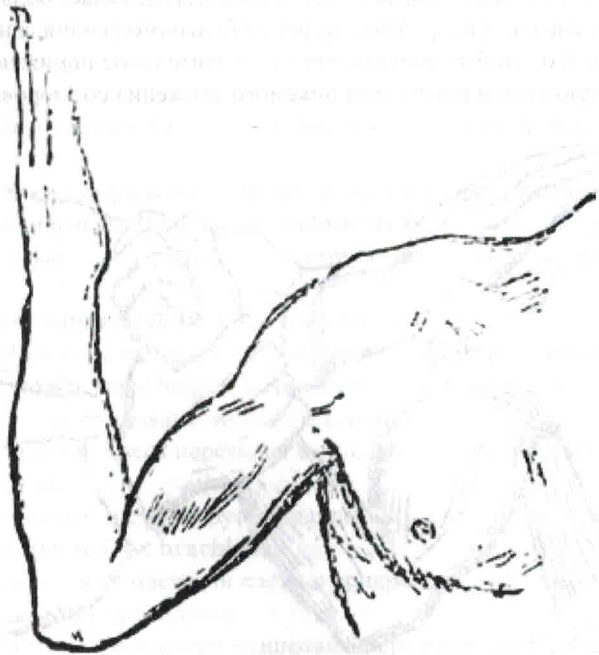

Рис. 2. Определение функции *m. biceps brachii* — сгибание и супинация предплечья

Диагноз поражения *n. musculocutaneus* становится достоверным в случае обнаружения ослабленной мышечной силы и уменьшенного объема указанных движений, понижения чувствительности в зоне кожной иннервации нерва, понижения или отсутствия рефлекса с *m. biceps*, гипотонии или атрофии переднемышечных групп плеча.

Подмышечный нерв, *n. axillaris*

(Табл. II)

Из заднего ствола плечевого сплетения возникает *n. axillaris*. Он направляется дистально вокруг шейки плеча и оканчивается в **ДЕЛЬТОВИДНОЙ МЫШЦЕ**, *m. deltoideus*.

Мышца имеет вид треугольника, укрывает плечевой сустав. Она начинается от ключицы и лопатки и прикрепляется к дельтовидной бугристости плечевой кости.

Функция — отведение руки до горизонтальной линии.

Чувствительная ветвь *n. axillaris* продолжается под названием *n. cutaneus brachii lateralis* и разветвляется в коже в виде треугольника, покрывающего дельтовидную мышцу, заднюю и боковую части плеча.

При параличе *n. axillaris* рука не может более отводиться в сторону и подниматься вперед и назад, она вяло висит. При попытке поднять ее получается, вместо поднятия руки, поднятие всего плеча.

При длительном параличе развивается атрофия дельтовидной мышцы.

Легкое паретическое состояние *n. axillaris* может быть обнаружено следующим приемом. Больному предлагают поднять руку до горизонтальной линии, оказывая ему при этом сопротивление, и сравнивают мышечную силу и объем движения больной стороны со здоровой (рис. 3).

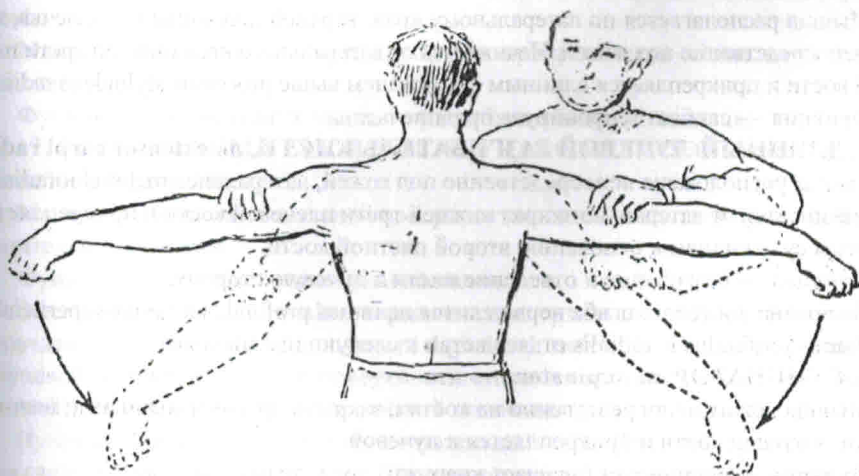


Рис. 3. Определение мышечной силы *m. deltoidei* — поднятие руки до горизонтальной линии.

На паретическое состояние подмышечного нерва указывают ограничение объема движения при отведении руки, ослабление мышечной силы, понижение чувствительности в соответствующей зоне и атрофия дельтовидной мышцы.