

УДК 617-089
ББК 54.5
Х41

Хешберг Э.

Х41 Неотложная хирургия : профессиональные секреты / Э. Хешберг, К.Л. Мэттокс; под ред. Мэри К. Аллен; пер. с англ. под ред. Т.В. Хоробрых. — М.: Практическая медицина, 2019. — 256 с. : ил.

ISBN 978-1-903378-22-9 (англ.)

ISBN 978-5-98811-583-0 (рус.)

Название этой книги в оригинальном издании можно было бы дословно перевести как «Высший пилотаж со скальпелем». Действительно, это так. Авторы — опытные специалисты в области неотложной хирургии — написали уникальную книгу, вобравшую в себя большое количество практических советов и описаний подводных камней, связанных с этой непростой областью медицины. В последние годы это издание стало бестселлером на западном рынке медицинской литературы.

В первой части этой книги представлены принципы хирургии травмы вне зависимости от типа повреждений и анатомической области. Следующие части посвящены непосредственно хирургии травмы — брюшной полости, грудной полости, шеи и конечностей. Здесь авторы демонстрируют, как справиться со специфическими повреждениями.

Авторы предупреждают читателя, что единого универсального решения всех проблем в этой области медицины не существует. Таким образом, приведенные рекомендации основаны на общих принципах, а техника их реализации может иногда различаться.

Для хирургов.

УДК 617-089

ББК 54.5

Ни авторы, ни издатель, ни любой другой участник, вовлеченный в подготовку данного издания, не могут нести ответственность за любое повреждение или урон субъекту или его собственности в случае воплощения любых соображений или использования любых изделий, здесь описанных. Также они не несут ответственности за ошибки, упущения или неверные представления, какими бы они ни были.

Авторы, редакторы и издатель могут уверить вас, что вся информация и все данные в этой книге настолько точны, насколько это возможно со времени поступления их в печать, что является рекомендацией к поиску независимых источников для верификации применения лекарственных препаратов или других изделий, хирургических приемов или клинических способов перед их применением.

© Baylor College of Medicine 2005

© January 2005, Asher Hirschberg MD

© Kenneth L Mattox MD Reprinted April 2005,

October 2006, August 2008, March 2010,

April 2012

© практическая медицина, перевод и оформление, 2019

ISBN 978-1-903378-22-9 (англ.)

ISBN 978-5-98811-583-0 (рус.)

Содержание

■ Участники издания	7
■ Предисловие	8
■ Введение	9

Часть I. ОРУДИЯ ТРУДА

1. Три измерения хирургии повреждений	15
2. Остановить кровотечение!	27
3. Ваш сосудистый набор	42

Часть II. БРЮШНАЯ ПОЛОСТЬ

4. Экстренная лапаротомия	61
5. Фиксированные трубы: полые органы	80
6. Повреждение печени: мастер ниндзя	92
7. Удалимые паренхиматозные органы	106
8. Ранения в область «хирургической души»	122
9. Большие красные и большие синие: сосудистая абдоминальная травма	139

Часть III. ГРУДНАЯ КЛЕТКА

10. Двойная опасность: торакоабдоминальное ранение	159
11. Неотложная торакотомия	168

12. Грудная клетка: туда и обратно 184
13. Сосудистая грудная травма в практике общего хирурга 195

Часть IV. ШЕЯ И КОНЕЧНОСТИ

14. Шея: сафари в стране тигров 215
15. Периферическая сосудистая травма: сделайте проще 230

■ Эпилог249

Участники издания

Авторы

Эшер Хешберг, MD, FACS (член Американской коллегии хирургов), профессор кафедры хирургии Медицинского колледжа Даунстейт Университета штата Нью-Йорк и заведующий отделением экстренной сосудистой хирургии Бруклинского королевского окружного центра, Нью-Йорк.

Кеннет Л. Мэттокс, MD, FACS (член Американской коллегии хирургов), профессор и заместитель кафедры хирургии им. М.Е. Дебейки Медицинского колледжа Бейлора и главный хирург больницы им. Бена Тауба, Хьюстон, Техас.

Художник

Скотт Вэлдон, MA, главный медицинский художник кардиохирургического подразделения кафедры хирургии им. М.Е. Дебейки Медицинского колледжа Бэйлора, Хьюстон, Техас.

Редактор

Мэри К. Аллен, BA, сотрудник администрации кафедры хирургии им. М.Е. Дебейки Медицинского колледжа Бэйлора и руководитель хирургического отделения больницы им. Бена Тауба, Хьюстон, Техас.

ВЫБОР КРОВООСТАНАВЛИВАЮЩЕГО ПРИЕМА

Не надо рефлекторно прыгать на кровоточащий сосуд с первым попавшимся зажимом. Вместо этого научитесь думать о каждой ситуации с кровотечением как о проблеме, которая требует эффективного решения. Всегда есть несколько вариантов. Ваша задача — найти метод, который подходит именно для вашей ситуации. Таким образом, первым правилом остановки кровотечения является выбор наиболее простого и целесообразного метода.

Начните с простейшего гемостатического приема

Какой прием выбрать? Если у вас есть определенный опыт в хирургии, ваш список должен начинаться с опции «ничего не делать». Часто отличным выбором будет положиться на внутренние гемостатические механизмы, которые на удивление хорошо работают при некоторых типах небольшого кровотечения, например при поверхностном выделении крови из паренхиматозных органов. Ваш список приемов, вероятно, должен содержать электрокоагуляцию и перевязку, затем применение гемостатических швов, тампонов и баллонной тампонады и все пути возможной сосудистой пластики. Вы не должны выполнять наложение гемостатических швов, пока более простые меры остаются эффективными или подходящими. Таким образом, второй принцип — это ступенчатый подход.

Гемостаз требует ступенчатого подхода

Если первый прием, который вы выбрали, не работает, постепенно переходите к другим. Опытные хирурги мгновенно определяют 2–3 лучших способа гемостаза для конкретной ситуации. Этот принцип постепенного развития очень важен. Пока вы используете определенный прием гемостаза, подумайте об альтернативе, в случае если данная техника не сработает. Почему это важно?

Более сложный гемостатический маневр требует больше времени для его подготовки. Встретившись с массивным кровотечением из недоступного места, подготовьте альтернативу, которая может стать ключевой. Если примененный прием неэффективен, а вы не готовы к немедленной альтернативе, вам необходимо «причалить к берегу в поисках весла». Готовность гемостатического приема не должна быть случайной. Она подразумевает тщательное планирование и детальное знакомство с необходимым вам оснащением и возможностями операционной.

Будьте готовы к альтернативному приему гемостаза

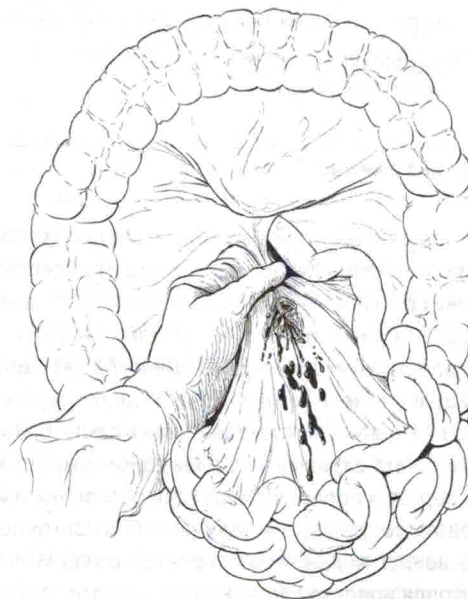
ВРЕМЕННЫЙ И ОКОНЧАТЕЛЬНЫЙ КОНТРОЛЬ КРОВОТЕЧЕНИЯ

Временная остановка кровотечения — это как заткнуть дыру пальцем в ведре. Окончательный контроль — это его ремонт. В случае массивного кровотечения временная остановка всегда является первым шагом, так как это позволит оценить ситуацию и развернуть необходимые окончательные гемостатические меры.

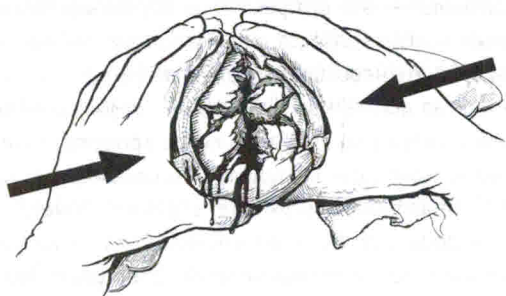
Временный гемостаз должен быть быстрым, эффективным и нетравматичным. В определенной ситуации, особенно когда кровотечение или недоступно, или доступ к нему для контроля затруднен, ваш временный прием (например, тампонада или баллонная окклюзия) может стать и окончательной мерой из-за отсутствия лучшего решения. Если вы временно тампонировали тяжело поврежденную печень и остановили кровотечение, не удаляйте тампоны. Вы достигли эффективного гемостаза, это хорошее завершение. Двигайтесь дальше.

СПОСОБЫ ДОСТИЖЕНИЯ ВРЕМЕННОГО КОНТРОЛЯ

Мануальное или пальцевое прижатие — это отличный первый шаг. Остановите кровотечение из разрыва сердца вашим пальцем. Сожмите источник мезентериального кровотечения между большим и указательным пальцем. Прижмите кровоточащую внутреннюю яремную вену вашим пальцем. Установите ваш палец в кровоточащую рану в паху.



Пусть ваш ассистент сдавит поврежденную печень между ладонями обеих рук. Использование рук — быстрое, инстинктивное, полностью атравматичное и очень эффективное движение.



Классическая ошибка новичка — это хватать зажим и вслепую накладывать его в зону кровотечения. Это никогда не срабатывает. Сосудистый зажим эффективен, если интересующий сосуд выделен и изолирован, но не тогда, когда он втянут в ткани или едва виден. Орудование зажимом вслепую — признак паники. Ваши действия не только не позволят добиться сосудистого контроля, но и станут причиной ятрогенной травмы. Грубое пережатие нисходящей грудной аорты может привести к отрыву межреберной артерии. Поспешно наложенный зажим на надчревный сегмент аорты может перфорировать пищевод. Зажим на артерии конечности, наложенный вслепую, в луже крови, повредит прилежащий нерв или ранит рядом проходящую вену. Вы не сможете перфорировать пищевод или разрушить срединный нерв своим пальцем, если только вы не обладаете необычайным талантом.

Палец сильнее зажима

Временная тампонада — это хороший прием для диффузного поверхностного кровотечения или кровотечения из полости. Также это освобождает руки. Однако тампонада не может остановить артериальное кровотечение.

Контроль сосудистой ножки органа — это другая опция. Имеет ли поврежденный орган легкодоступную сосудистую ножку? У селезенки, почек и легкого она есть, так же как и у тонкой кишки. Одна из двух сосудистых ножек печени легкодоступна и может быть быстро сдавлена между большим и указательным пальцем или пережата атравматическим зажимом; это знаменитый прием Прингла. Подобным образом после мобилизации селезенки или почки вы быстро можете контролировать сосудистую ножку органа вашими пальцами или зажимом. Вывих легкого вокруг корня — это простой и надежный прием быстрого и эффективного контроля кровотечения, как вы узнаете далее (глава 11).

Временный контроль поможет вам выиграть время. Вы можете расслабиться на миг, восстановить кровообращение в вашей сдавливающей руке, оценить ситуацию и решить, что делать дальше.

Определите, нет ли у кровоточащего органа сосудистой ножки

НЕБОЛЬШИЕ ПРОБЛЕМЫ ИЛИ БОЛЬШИЕ НЕПРИЯТНОСТИ?

Теперь, когда вы добились временного гемостаза и кровь больше не поступает, закрывая операционное поле, есть возможность получить ключ к тактическому решению по окончательной остановке кровотечения: обозначить границу между малыми проблемами или **БОЛЬШИМИ НЕПРИЯТНОСТЯМИ**.

Небольшие проблемы — это кровотечение, которое вы можете контролировать с использованием прямого гемостатического приема, например посредством наложения зажима, шва или резекции поврежденного органа. Кровотечение из поврежденной селезенки — это малая проблема, так же как и поверхностный разрыв легкого или небольшой тяжести повреждение печени. Подавляющее большинство ситуаций, связанных с кровотечениями ввиду травмы, принадлежат к данной категории.

БОЛЬШИЕ ПРОБЛЕМЫ — это совершенно другая ситуация, это сложное или недоступное повреждение, которое сразу выглядит как прямая угроза жизни вашего пациента. Тяжелое повреждение печени — это представитель **БОЛЬШИХ ПРОБЛЕМ**. Другими примерами является кровотечение из подвздошной вены или из задней части межреберной артерии в глубине грудной клетки.

Различия между малыми проблемами и **БОЛЬШИМИ НЕПРИЯТНОСТЯМИ** представлены комбинацией количества крови и доступности кровотечения. Несколько обрывков периферически расположенных сосудов брыжейки могут кровоточить больше, чем нарастающая гематома в основании брыжейки. Пока еще периферическое кровотечение является небольшой бедой, так как оно доступно и с ним можно легко справиться. Кровотечение из корня брыжейки — это **БОЛЬШИЕ НЕПРИЯТНОСТИ**, объясняемые необходимостью сосудистой репарации или недоступностью верхнего брыжеечного сосуда.

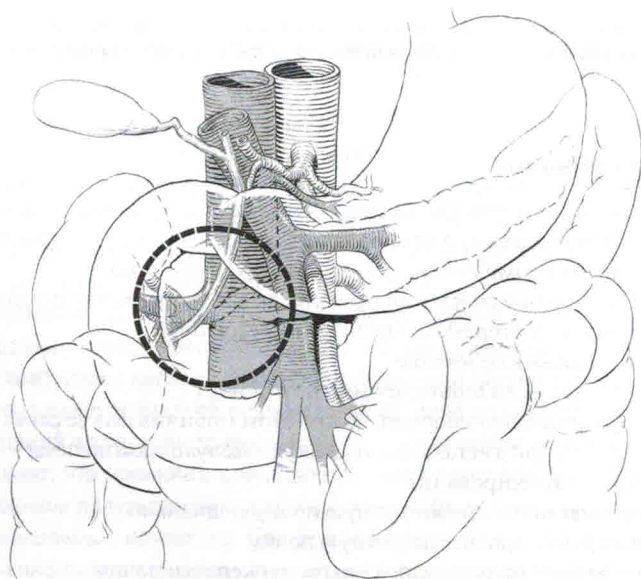
Верхняя часть абдоминальной аорты так же трудна для доступа к ней и контроля, таким образом, срединная надбрыжеечная гематома всегда означает **БОЛЬШИЕ НЕПРИЯТНОСТИ**, не принимая во внимание то, насколько выражено кровотечение. Кровотечение из печеночных вен — это **БОЛЬШИЕ НЕПРИЯТНОСТИ**, не только потому, что оно стремительно усиливается, но еще и потому, что вам его не достать. Доступность зависит от положения пациента и от применяемого вами приема. Например, повреждение задней грудной стенки может быть

8. Ранения в область «хирургической души»

Медицинские иллюстраторы — оптимисты.

Мэтью Дж. Уолл, MD

Очень трудно представить более нежелательную ситуацию с точки зрения проникающей травмы, чем большая гематома или профузное кровотечение из области правого верхнего квадранта живота ниже печени. Если вы это видите, то, значит, вы имеете дело с самой худшей из травм. Мы называем эти по-



вреждения ранением «хирургической души». В соответствии с традициями нашей клиники «хирургической душой» у пациента с травмой мы считаем круглую зону, не больше серебряного доллара, с центром в области головки поджелудочной железы. Она называется «душой», сутью, воплощением повреждения, так как приносит большее количество летальных случаев по сравнению с любым другим типом абдоминальной травмы.

Огнестрельные ранения в область «хирургической души» на особом счету, так как они часто ведут к интраоперационному обескровливанию пациента. Вначале вы можете столкнуться с ограниченной или медленно нарастающей гематомой, не выглядящей особенно угрожающей. Но как только вы ее вскроете и обнажите подлежащие поврежденные крупные сосудистые структуры, вы освободите демонов, и пациент будет обескровливаться в ваших руках. Другой неожиданный сюрприз — это когда, создав дефект при пальцевой ревизии области «хирургической души», вы сталкиваетесь с обильным кровотечением, как только вы уберете палец. Почему ранения этой зоны столь проблематичны?

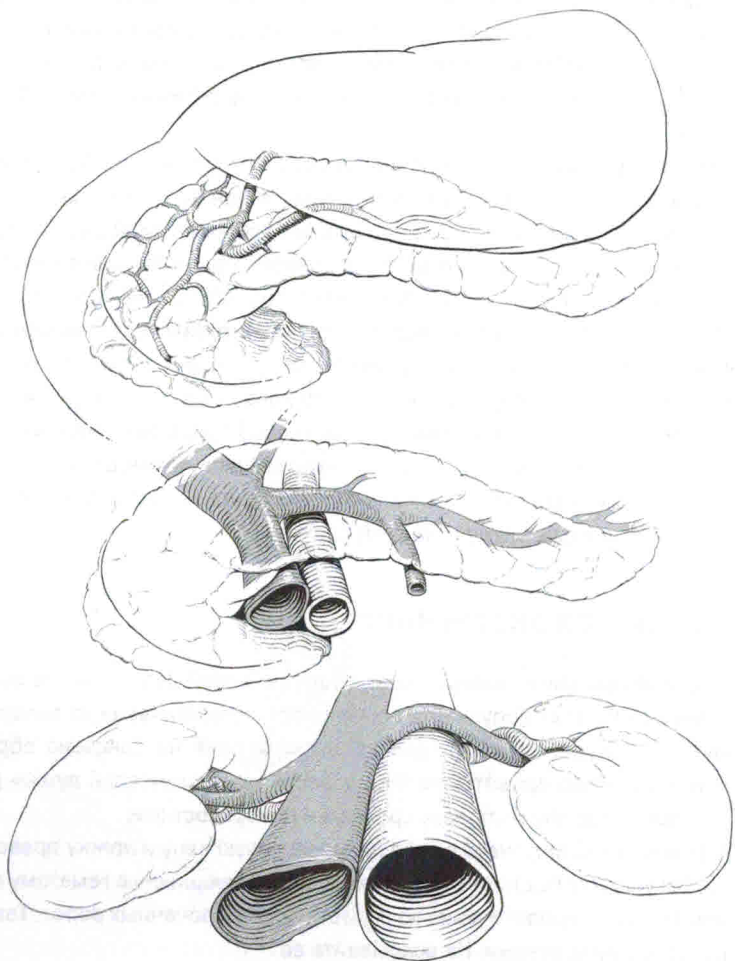
Вначале рассмотрим сосудистую анатомию данной области. Воротная вена, верхние брыжеечные сосуды, панкреатодуоденальная дуга, нижняя полая вена и правая почечная ножка сходятся в области «хирургической души». Так как некоторые из этих сосудов лежат друг над другом, проникающие ранения этой зоны сопровождаются повреждением более чем одного крупного сосуда. Теперь обсудим удобство доступа. Шейка поджелудочной железы лежит поверх истока и проксимального отдела верхних брыжеечных сосудов. Головка поджелудочной железы и двенадцатиперстная кишка (что касается панкреатодуоденального комплекса в отношении тематики данной главы) покрывают нижнюю полую вену и ножку правой почки. Но ни один из этих сосудов не имеет легкого доступа. Ситуация худшего сценария описана выше. Только на дисциплину и расстановку приоритетов вам и следует надеяться.

ЧТО КАСАЕТСЯ ЭКСТРЕННОСТИ

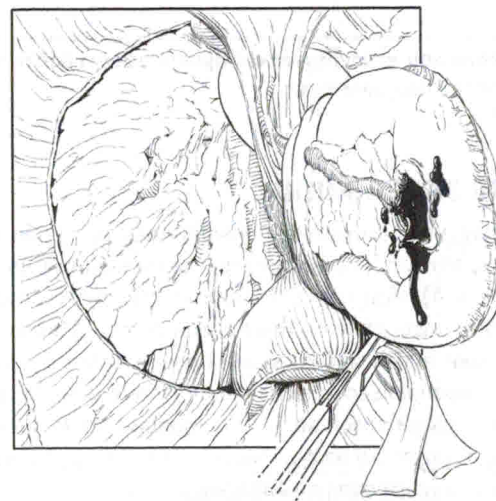
Ваш первый приоритет при ранении «хирургической души» — это остановка кровотечения. Всегда допускайте возможность кровотечения из более одной поврежденной сосудистой структуры до тех пор, пока не доказано обратное. Источники профузного кровотечения из области «хирургической души» расположены на трех уровнях: глубоком, среднем и поверхностном.

1. *Глубокий слой* включает в себя нижнюю полую вену и ножку правой почки. Вы увидите быстро увеличивающуюся забрюшинную гематому справа или активное кровотечение из области правых почечных ворот. Тампонируйте, сдавите руками. Не вскрывайте ее.

2. *Средний слой* включает в себя сосуды, лежащие позади поджелудочной железы: верхняя брыжеечная артерия и верхняя брыжеечная вена, а также воротная вена. Секрет временного гемостаза заключается в быстрой мобилизации по Кохеру (см. главу 4). Если кровотечение из корня брыжейки ниже (ближе к хвосту) поджелудочной железы, контролируйте его, заведя левую руку за корень брыжейки и сдавив его между большим и указательным пальцами. Если источник кровотечения позади поджелудочной железы, вручную сдавите весь панкреатодуоденальный комплекс. Временный контроль кровотечения из печеночно-двенадцатиперстной связки осуществляется путем компрессии портальной триады (см. главу 6).



3. *Поверхностный слой* включает в себя поврежденный панкреатодуоденальный комплекс. Повреждение головки поджелудочной железы может быть источником алой крови из панкреатодуоденальных сосудов. И снова здесь самым быстрым способом достижения временного гемостаза будет прием Кохера, который дает возможность пережать весь панкреатодуоденальный комплекс ладонями или окружить его тампонами Пенроуза.



Некоторые раны кровоточат в свободную брюшную полость, в то время как другие представлены персистирующей гематомой. Кровотечение в свободную полость необходимо контролировать первым. Никогда не создавайте «нору скунса» путем ревизии стабильной гематомы до того, как не остановите явное кровотечение и не организуете вашу следующую атаку.

Надчревное пережатие аорты — это полезное дополнение для пациента с травмой. Двойное пережатие надчревного и инфраренального отделов аорты (для контроля ретроградного кровотечения) поможет редуцировать кровотечение из поврежденных верхней брыжеечной артерии и воротной вены, но не полностью осушит операционное поле.

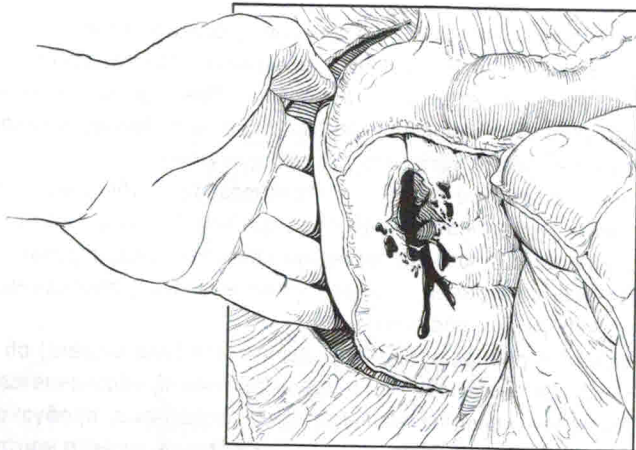
Все это кажется прекрасным, когда вы читаете (или пишете) об этом дома. Однако то, с чем вы сталкиваетесь в реальной жизни, обозначается профессиональным термином *мультифокальное обескровливание*, профузное кровотечение из нескольких источников, каждый из которых сложно контролировать. Менее профессиональный термин — «кровоточащее месиво». У вас не будет возможности посетить сайт www.bloodymess.org, чтобы проконсультироваться. Вам нужно надежно осушить поле СЕЙЧАС, используя комбинацию тампонады, приема Кохера, мануальной компрессии и осторожного контроля зажимом.

Как только вы добьетесь временного гемостаза, остановите операцию и организуйте атаку на повреждение. Не ныряйте без необходимого инструментария, достаточного количества крови в операционной, устройства для аутоотрансфузии, хорошего инфузора, оптимальной экспозиции и адекватной помощи. Кровотечение из области «хирургической души» — это БОЛЬШИЕ НЕПРИЯТНОСТИ (см. главу 2) на новом уровне, то есть ГРОМАДНЫЕ НЕПРИЯТНОСТИ.

Рана в области «хирургической души» имеет более одного сосудистого повреждения

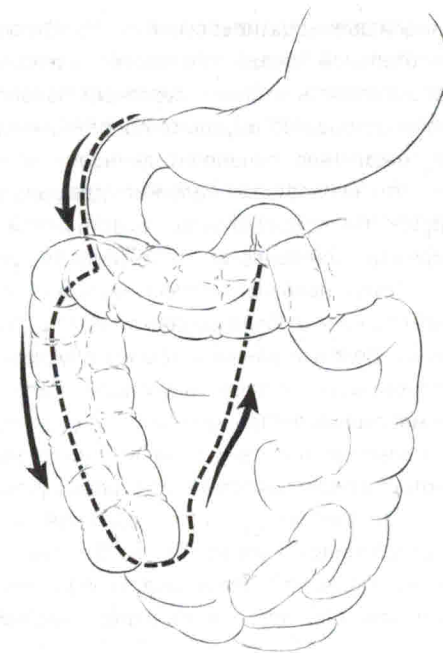
УЛУЧШЕНИЕ ЭКСПОЗИЦИИ

Ключом ко всему, что вам может понадобиться при работе в области «хирургической души», является прием Кохера, выполненный насколько возможно широко (см. главу 4). При кровотечении из глубокого слоя (нижняя полая вена и правая почка) расширьте прием Кохера до правосторонней медиальной висцеральной ротации путем мобилизации правой половины ободочной кишки и отведения печени краниально для создания рабочего пространства в зоне параренальной части нижней полой вены. Если правые почечные ворота вовлечены, мобилизуйте правую почку из фасции Герота и ротируйте ее медиально, что поможет вам добиться контроля над воротами.



Выполните прием Кеттела—Брааша (см. главу 4), чтобы добиться более широкой экспозиции области «хирургической души». Этот маневр открывает третью и четвертую части двенадцатиперстной кишки, позволяет достичь проксималь-

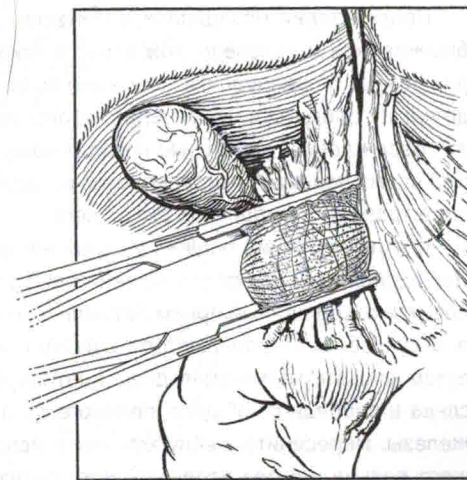
ных отделов верхней брыжеечной артерии и верхней брыжеечной вены, так как они лежат поблизости от шейки поджелудочной железы, и даже дает некоторый доступ к ретропанкреатической части воротной вены.



Используйте прием Кеттела—Брааша для обнажения «хирургической души»

СУПРАДУОДЕНАЛЬНАЯ ЧАСТЬ ВОРОТНОЙ ВЕНЫ

Повреждение супрадуоденальной части воротной вены обычно связано с тяжелыми ранениями печени и представлены гематомой печечно-двенадцатиперстной связки. Двойной прием Прингла — это рекомендованный в учебниках маневр для окончательной остановки кровотечения из поврежденной портальной триады, включающей и супрадуоденальную часть воротной вены. Начните с приема Кохера, затем, зайдя с правой стороны, расположите один зажим непосредственно над верхней гра-



15. Периферическая сосудистая травма: сделайте проще

Все должно быть сделано как можно проще, но не попросту.

Альберт Энштейн

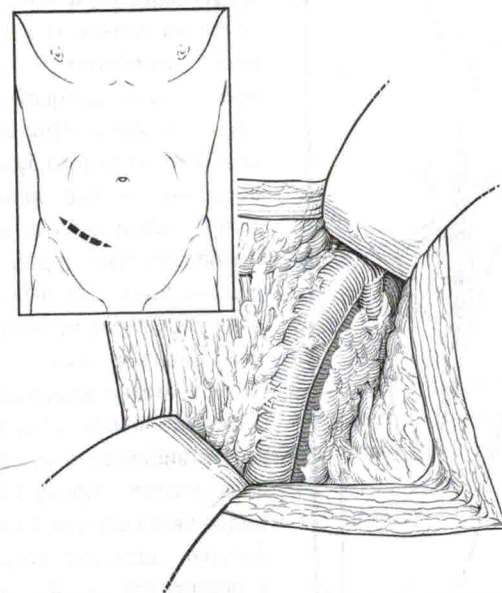
Если вы думаете, что знаете, как выглядит кровоточащее месиво, то кровотечение из паховой области заставит вас передумать. Пациент в шоке, большая часть крови — на месте получения травмы или на парамедике, сжимающем паховую область в попытке сохранить ему жизнь. Это одна из наиболее драматичных ситуаций при проникающем ранении, где легко позабыть приоритеты, наделать крупных ошибок и потерять пациента среди хаоса.

В этой главе мы попытаемся преодолеть широкий разрыв между аккуратными рисунками сосудистой экспозиции, которые вы видели в книгах, и суровой реальностью операционной, где пациент теряет кровь и все, что вы видите, — это операционное поле с травмированными мышцами и гематомой. Ликвидировать этот разрыв очень важно для хирургов, не имеющих дела с периферическими сосудами регулярно, но вызываемых нередко для остановки кровотечения и восстановления артериальной травмы. Необходимо обратить внимание на то, что поврежденная артерия всегда является частью раненого пациента, и общая тяжесть повреждений часто диктует тактику по отношению к сосудистому повреждению.

КОНТРОЛЬ КРОВОТЕЧЕНИЯ ИЗ ПАХОВОЙ ОБЛАСТИ

Временный гемостаз при кровотечении из паховой области путем локальной компрессии достигается ассистентом-энтузиастом, установившим катетер Фолея в раневой канал. С момента попадания пациента в операционную вам необходимы проксимальный контроль и всего три приема.

- Лапаротомия: при наличии экстренных показаний войдите в живот и контролируйте наружную подвздошную артерию в малом тазу.
- Внебрюшинный доступ: обнажение наружной подвздошной артерии через косой нижний доступ на брюшной стенке приблизительно на 2 см выше и параллельно паховой связки. Рассеките апоневроз наружной и внутренней косой мышцы и вскройте поперечную мышцу и поперечную фасцию для обнажения предбрюшинной жировой клетчатки. Аккуратное краниальное отведение брюшинного мешка приведет вас к наружной подвздошной артерии. Этот доступ не предусматривает вхождения в брюшную полость, но занимает время, поэтому не часто применяется у пациента с кровотечением.
- Вертикальный разрез в области паха: простейший путь обеспечения проксимального контроля кровотечения из этой зоны.

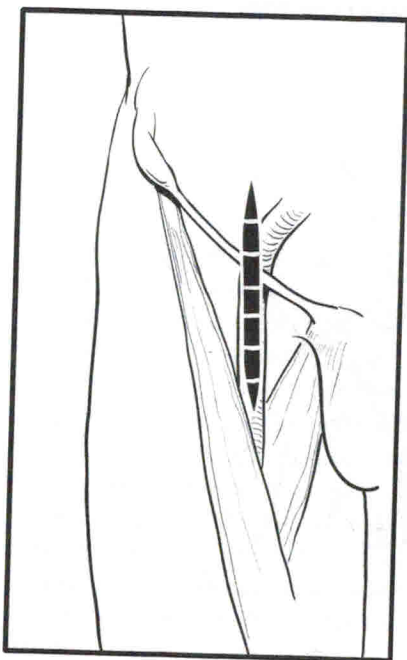


Вот и все хорошие новости. А плохие новости заключаются в том, что даже по достижении проксимального контроля у пациента продолжается кровотечение, хотя и в меньшей степени. Если ретроградный кровоток не очень выражен, и вы можете идентифицировать ключевые структуры, используйте комбинацию диссекции тупым и острым способом для обнажения бедренных сосудов. Выделение тупым путем более безопасно в данных неблагоприятных условиях. Вы сможете избежать повреждения бедренного нерва, и вам никогда не пере-сечь бедренный нерв вашим пальцем.

Если вам не видно, что вы делаете, из-за выраженного ретроградного кровотока, используйте «шагающий зажим» (см. главу 9). Источником продолжающегося ретроградного кровотока нередко является глубокая бедренная артерия, которую необходимо идентифицировать и контролировать. По достижении успеха вздохните с облегчением — вы успешно избежали одну из коварных ловушек хирургии травмы.

Обеспечьте проксимальный контроль при кровотечении из паховой области

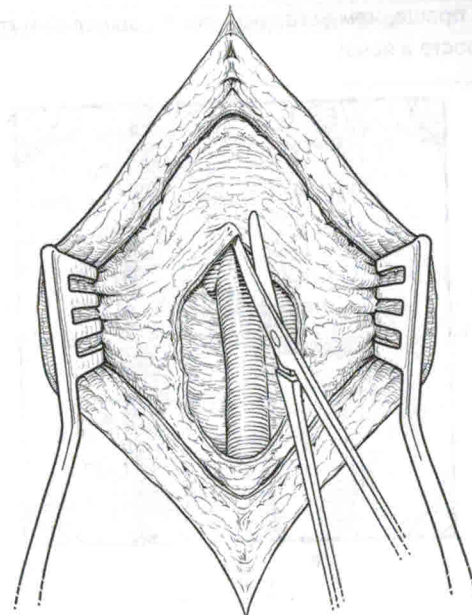
КРАТКИЙ ТУР ПО БЕДРЕННОМУ ТРЕУГОЛЬНИКУ



Вы, вероятно, знакомы с бедренным треугольником, оперируя в паховой области на плановых хирургических операциях. Выполните вертикальный разрез кожи над пульсацией бедренной артерии, если она присутствует. Если пульсации нет, ваш разрез будет располагаться посередине между лобковым бугорком и передней верхней подвздошной остью. Приблизительно одна треть разреза должна быть расположена над паховой связкой. Сейчас не время для сомнений или малой хирургии.

Обнажить бедренные сосуды в зоне травмы не очень легко. Вам необходимо идентифицировать и рассечь два фасциальных слоя: широкую фасцию и футляр бедренных сосудов. Рассеките широкую фасцию продольно, войдите в клетчатку и установите саморасширяющийся ретрактор. Ваш лучший друг на враждебной территории — это паховая связка,

и опытный хирург старается как можно раньше идентифицировать точки для ориентировки. Пропальпируйте жировую клетчатку в бедренном треугольнике указательным пальцем. Почувствуйте в клетчатке пульсацию; если она отсутствует, то пальпируйте трубчатые структуры. Если в области паха пульсация не определяется, часто сразу под широкой фасцией бедра вы можете увидеть мышцу. Это означает, что вы идете слишком латерально, над подвздошно-поясничной мышцей, направьте вашу диссекцию медиальнее.

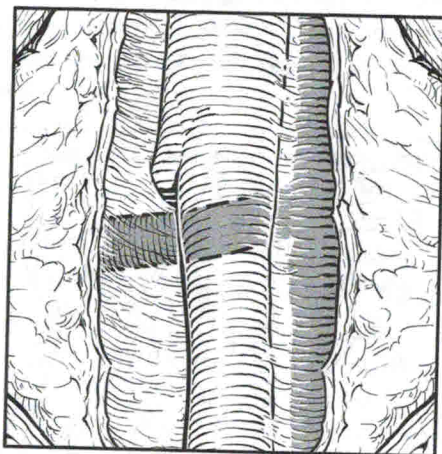


Паховая связка — это ваш единственный друг в неизведанной паховой области

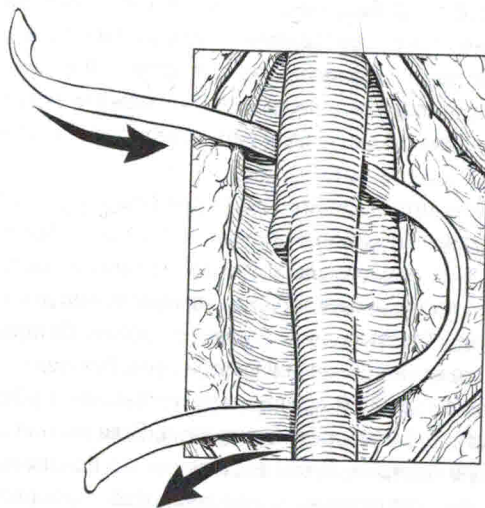
Затем вскройте футляр бедренных сосудов для идентификации бедренной артерии. Переустановите саморасширяющийся ретрактор в глубокие слои или добавьте другой ретрактор. Оставайтесь над артерией в периадвентициальной плоскости. Если вы отклонитесь медиально, то можете встретиться с потоком темной крови из бедренной вены. Если уйдете латерально, то можете повредить бедренный нерв.

Изолируйте и возьмите на контроль общую бедренную артерию и ее ветви. Общая и поверхностная бедренные артерии могут быть быстро идентифицированы и обойдены в их проксимальном и дистальном отделе, однако изоляция глубокой бедренной артерии может быть затруднительна для хирургов, чей опыт работы над паховой областью — «несколько часов». Латеральная огибающая вена — это наиболее ненадежная вена в этой зоне. Она пересекает проксимальную часть глубокой бедренной артерии сразу спереди в развилке между глубокой и поверхностной бедренными артериями. Если вы попытаетесь обнажить глубокую бедренную артерию путем выделения, то вскоре увидите массивное венозное кровотечение из поврежденной вены. Избежать подобной неприятной

ситуации гораздо проще, чем устранить ее. Не выделяйте глубокую бедренную артерию — это просто и ясно!



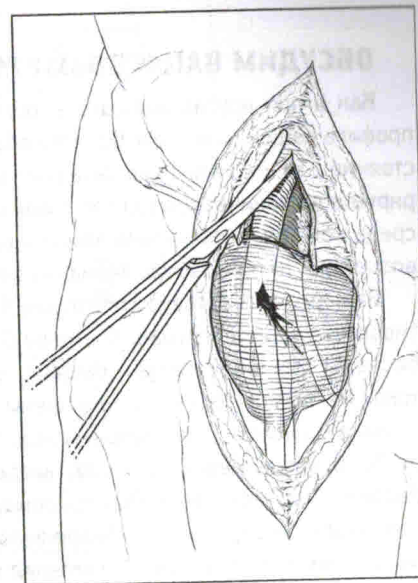
Начало глубокой бедренной артерии обозначено резким изменением диаметра общей бедренной артерии. Возьмите сосудистую держалку и проведите один ее конец от латерального к медиальному краю общей бедренной артерии сразу над ее бифуркацией. Другой конец держалки проведите от медиального к латеральному краю под бифуркацией. Поднимите оба конца сосудистой петли, показав, что вы аккуратно изолировали глубокую бедренную артерию без ее выделения.



Не выделяйте глубокую бедренную артерию

Сосудистый контроль паховой области намного сложнее при наличии большой гематомы. Мы называем это «враждебный пах», и когда вы с подобным встретитесь, вы поймете, почему. Анатомия деформирована, ткани имбибированы кровью, а раздувающаяся гематома смотрит на вас с полнейшим пренебрежением.

Здесь мы хотели бы открыть вам небольшой секрет. Забудьте о бедренных сосудах! Вместо этого сфокусируйтесь на поисках паховой связки. Звучит странно, но это работает. Паховая связка — это анатомический барьер (см. главу 3), и если вы идентифицируете нижний край связки и рассечете его, вы обнаружите себя на девственной территории нижнего



этажа забрюшинного пространства. Теперь вы можете легко найти наружные подвздошные сосуды сразу над паховой областью.

Однако есть и менее травматичный способ пережатия сосудов над паховой связкой. Возьмите тупоконечные ножницы Мейо и создайте дефект в паховой связке приблизительно на 1–2 см над ее краем и параллельно ему. Установите узкий длинный крючок, чтобы открыть забрюшинное пространство. Это ваш путь в свободное от гематомы забрюшинное пространство без рассечения паховой связки. Через данный дефект вы можете легко пальпировать и безопасно пережать наружную подвздошную артерию над пахом. Все это прекрасно, но если у вас мало времени и паховая область активно кровоточит, не колеблясь пересекайте паховую связку. Это небольшая плата за возможность достичь необходимый проксимальный контроль.

