

УДК 616.716.86-089.844  
ББК 54.548+56.654  
И20

01-УПС-2473

**Авторы:**

*Сергей Юрьевич Иванов* — д-р мед. наук, проф., зав. кафедрой челюстно-лицевой хирургии и хирургической стоматологии Российского университета дружбы народов, зав. кафедрой челюстно-лицевой хирургии и имплантологии факультета повышения квалификации врачей Нижегородской государственной медицинской академии;

*Александр Александрович Мураев* — канд. мед. наук, доцент кафедры челюстно-лицевой хирургии и имплантологии факультета повышения квалификации врачей Нижегородской государственной медицинской академии, доцент кафедры челюстно-лицевой хирургии и хирургической стоматологии Российского университета дружбы народов;

*Нина Федоровна Ямуркова* — д-р мед. наук, доцент кафедры челюстно-лицевой хирургии и имплантологии факультета повышения квалификации врачей Нижегородской государственной медицинской академии, зав. отделением челюстно-лицевой хирургии ГБУЗ НО ГKB № 39 г. Нижнего Новгорода, врач челюстно-лицевой хирург высшей категории, стоматолог-хирург высшей категории.

**Иванов, С. Ю.**

И20 Реконструктивная хирургия альвеолярной кости / С. Ю. Иванов, А. А. Мураев, Н. Ф. Ямуркова. — М.: ГЭОТАР-Медиа, 2016. — 360 с.: ил.  
ISBN 978-5-9704-3813-8

В книге представлены результаты многолетней клинической работы по применению методов костной пластики альвеолярного отростка верхней челюсти и альвеолярной части нижней челюсти с использованием аутоотрансплантатов и местных костных тканей. Данные методы направлены на устранение дефектов и деформаций челюстей в зависимости от вида и степени атрофии, локализации и протяженности. Изложены методики устранения нарушений целостности слизистой оболочки верхнечелюстного синуса, возникающих при проведении операций открытого синус-лифтинга, в зависимости от размеров перфорационного дефекта. Разработаны показания к применению каждого метода. Изучены количественная и качественная составляющие новообразованной костной ткани по данным гистоморфометрического исследования и компьютерной томографии с анализом денситометрических показателей. Доказаны образование достаточного количества полноценной костной ткани в зонах реконструкций челюстей и высокая остеоинтеграция дентальных имплантатов, установленных в область оперативных вмешательств. Показана клиническая эффективность применения разработанных методов для функционального и эстетического восстановления зубных рядов у пациентов при атрофии костной ткани челюстей несъемными ортопедическими конструкциями с опорой на имплантаты. На все представленные методы реконструкций авторами получены патенты на изобретения.

Издание предназначено для практикующих врачей стоматологов-хирургов и челюстно-лицевых хирургов, научных сотрудников, а также для студентов медицинских вузов.

УДК 616.716.86-089.844  
ББК 54.548+56.654

*Права на данное издание принадлежат ООО Издательская группа «ГЭОТАР-Медиа». Воспроизведение и распространение в каком бы то ни было виде части или целого издания не могут быть осуществлены без письменного разрешения ООО Издательская группа «ГЭОТАР-Медиа».*

ISBN 978-5-9704-3813-8

© Иванов С.Ю., Мураев А.А., Ямуркова Н.Ф., 2016  
© ООО Издательская группа «ГЭОТАР-Медиа», 2016  
© ООО Издательская группа «ГЭОТАР-Медиа»,  
оформление, 2016

## ОГЛАВЛЕНИЕ

Список сокращений.....	4
Введение.....	5
Глава 1. История вопроса.....	9
Глава 2. Аппаратура, инструментарий, методики и материалы для проведения операций на костных тканях.....	44
Глава 3. Метод винирной пластики аутотрансплантатом Г-образной формы ...	61
Глава 4. Метод сэндвич-пластики.....	111
Глава 5. Метод скользящего костного фрагмента.....	152
Глава 6. Метод межкортикальной остеотомии и расщепления .....	165
Глава 7. Реконструкция альвеолярного отростка верхней челюсти методом синус-лифтинга. Методики устранения перфораций слизистой оболочки верхнечелюстного синуса.....	197
Глава 8. Сочетанное применение методов костной пластики.....	256
Глава 9. Статистическая обработка данных и многомерный анализ факторов, определяющих метод оперативного лечения при частичной или полной потере зубов с атрофией альвеолярного отростка верхней челюсти и альвеолярной части нижней челюсти.....	296
Глава 10. Инновационная российская имплантационная система «Ирис».....	307
Список литературы.....<	330

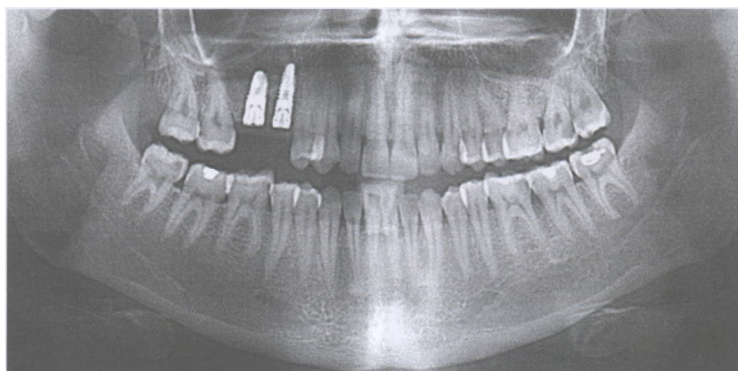


Рис. 7.110. ОГТТГ через 6 мес после операции

Пример 7.5

Пациентка Т., 36 лет. Диагноз: частичное отсутствие зубов. Включенный дефект зубного ряда верхней челюсти справа, осложненный атрофией костной ткани АОВЧ в вертикальном направлении.

Проведена реконструкция АОВЧ справа методом синус-лифтинга с непосредственной дентальной имплантацией (рис. 7.111—7.119).

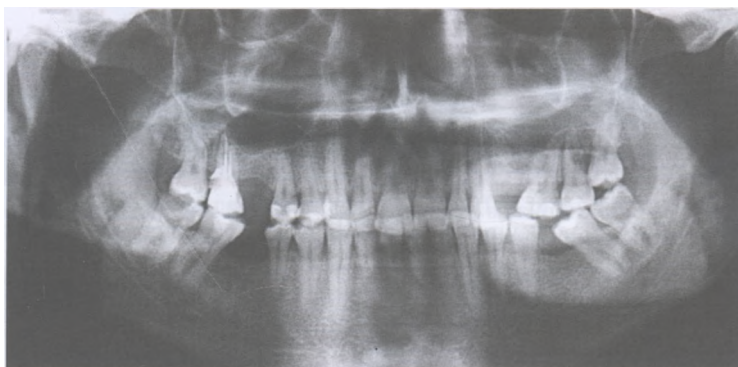


Рис. 7.111. ОПТГ до начала лечения

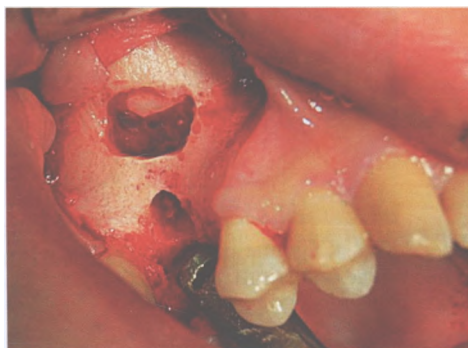


Рис. 7.112. Выполнен подъем слизистой оболочки синуса

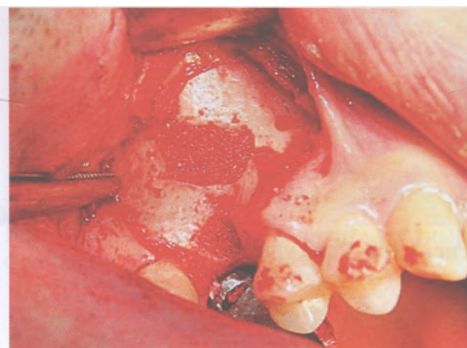


Рис. 7.113. Уложен биоматериал в сформированное пространство

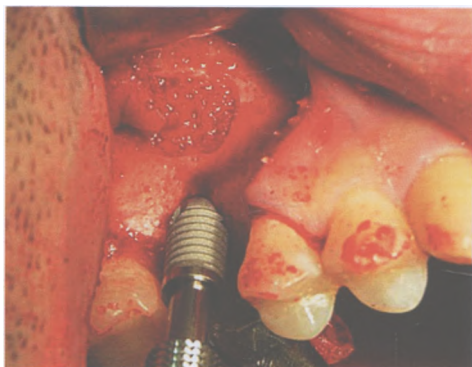


Рис. 7.114. Начало установки имплантата

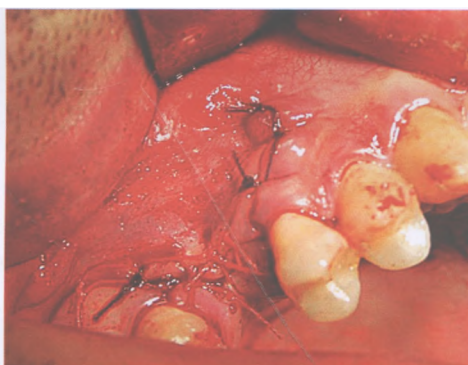


Рис. 7.115. Установлен имплантат

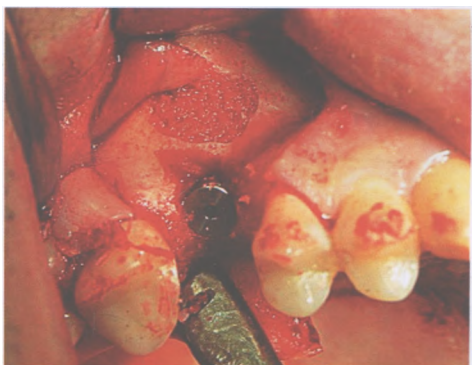

Рис. 7.116. Фиксирован винт-заглушка

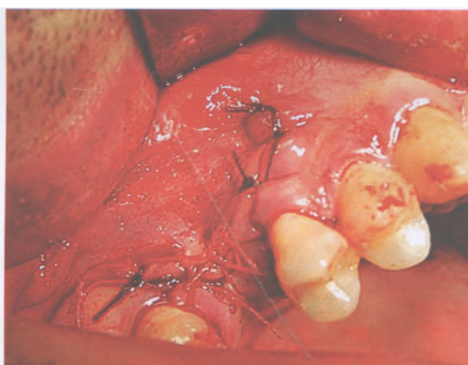


Рис. 7.117. Рана ушита

Рис. 7.118. ОПТГ через 10 дней после операции

Рис. 7.119. ОПТГ через 6 мес после операции

Пример 7.6  
 Пациентка Ш., 51 год. Диагноз: частичное отсутствие зубов. Концевые дефекты зубного ряда верхней челюсти, осложненные вертикальной атрофией костной ткани АОВЧ справа и слева.  
 Проведена двусторонняя реконструкция АОВЧ методом синус-лифтинга. В ходе операции устранена перфорация слизистой оболочки левого верхнечелюстного синуса с использованием резорбируемой мембраны из коллагена (рис. 7.120-7.134).