

# Содержание

<b>Введение</b> .....	7
<i>Глава 1</i>	
<b>Общие представления об анкилозирующем спондилите</b> .....	9
1.1. Эпидемиология и этиология .....	9
1.2. Патопфизиология и патоморфология .....	10
1.3. Классификационные критерии .....	13
1.4. Клиническая картина .....	14
1.5. Лечение .....	15
<i>Глава 2</i>	
<b>Изменения крестцово-подвздошных суставов при анкилозирующем спондилите</b> .....	17
2.1. Нормальная анатомия крестцово-подвздошных суставов .....	17
2.2. Рентгенологическое исследование крестцово-подвздошных суставов .....	18
2.3. Рентгенологические признаки сакроилиита .....	20
2.4. Компьютерная томография крестцово-подвздошных суставов .....	22
2.5. Дифференциальная диагностика изменений крестцово-подвздошных суставов по данным рентгенологических методов исследования .....	25
2.6. Магнитно-резонансная томография крестцово-подвздошных суставов .....	28
2.7. Дифференциальная диагностика изменений крестцово-подвздошных суставов по данным магнитно-резонансной томографии .....	34
<i>Глава 3</i>	
<b>Изменения позвоночного столба при анкилозирующем спондилите</b> .....	37
3.1. Рентгенологическое исследование позвоночного столба .....	37
3.2. Дифференциальная диагностика изменений позвоночного столба по данным рентгенографии .....	46

---

3.3. Магнитно-резонансная томография позвоночного столба. . . . .	49
3.4. Дифференциальная диагностика изменений позвоночного столба по данным магнитно-резонансной томографии. . . . .	58
 <i>Глава 4</i>	
<b>Системы количественной оценки изменений при анкилозирующем спондилите. . . . .</b>	<b>63</b>
 Заключение. . . . .	 69
 Список сокращений. . . . .	 70
 Рекомендуемая литература. . . . .	 71

## Глава 3

# Изменения позвоночного столба при анкилозирующем спондилите

При анкилозирующем спондилите воспалительные изменения затрагивают аксиальный скелет снизу вверх, и вслед за поражением крестцово-подвздошных суставов происходят изменения в позвоночном столбе. Крайне редко (в 0,5% случаев) воспаление начинается в позвоночнике раньше, чем в крестцово-подвздошных суставах. Для анкилозирующего спондилита характерно медленное прогрессирование рентгенологических изменений позвоночника, и основные проявления можно визуализировать с помощью этого метода в среднем не ранее чем через 10 лет от начала болезни (за исключением переднего спондилита). Магнитно-резонансная томография по аналогии с крестцово-подвздошными суставами позволяет выявлять воспаление различных структур позвоночника, предшествующее структурным изменениям, на самых ранних сроках заболевания. Тем не менее, несмотря на то, что рентгенологическое исследование позвоночника на ранних стадиях имеет меньшее значение для постановки диагноза, оно должно проводиться обязательно для дальнейшего сравнительного анализа выявляемых изменений по мере прогрессирования болезни.

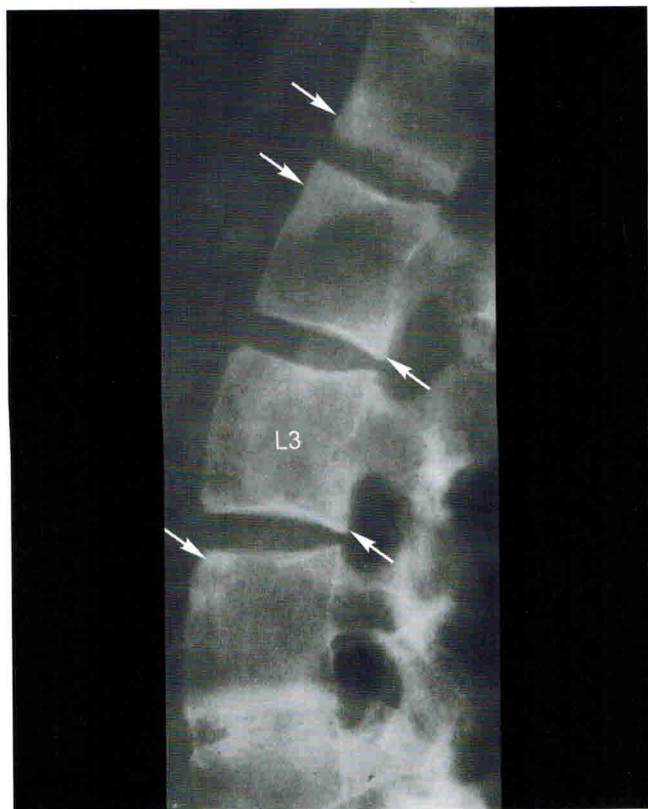При анкилозирующем спондилите воспалению подвергаются все структуры позвоночного столба: позвонки, межпозвоночные диски, связочный аппарат. Рентгенологическое исследование выявляет только структурные изменения, МРТ — как структурные, так и воспалительные.

### 3.1. Рентгенологическое исследование позвоночного столба

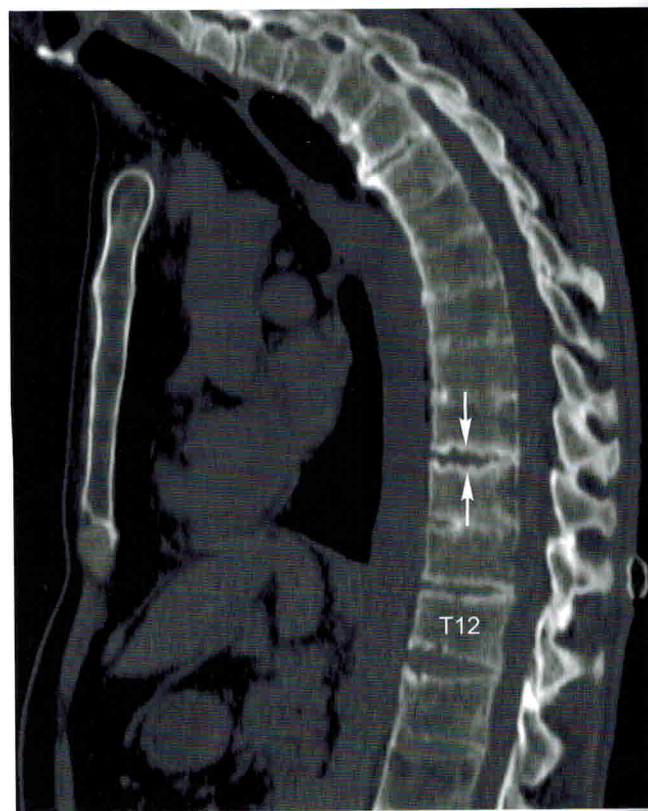Исследования шейного, грудного и поясничного отделов позвоночника проводятся отдельно. Выполняются рентгенограммы в прямой и боковой проекциях. Показанием к выполнению рентгенологического исследования позвоночника является поиск синдесмофитов, что важно для установления стадии болезни, а также для оценки динамики изменений и прогноза заболевания.

К основным рентгенологическим признакам, характерным для анкилозирующего спондилита, относятся передний и задний спондилит, спондилодисцит, изменения синовиальных суставов, синдесмофиты, оссификация связочного аппарата. Визуализируются эти изменения, как правило, уже на поздних стадиях болезни, и по мере увеличения длительности заболевания частота их постепенно нарастает.

**Передний и задний спондилит.** Термин «передний спондилит» предложен R. Romanus и S. Yden (1952) для описания мелких эрозий в области передних углов и/или вдоль всего переднего контура (на боковых рентгенограммах) тел позвонков. В этих зонах в последующем развивается уплотнение костной ткани, что получило название shiny corner — «лоснящийся (светящийся) угол». Подобные рентгенологические изменения описаны E. Wywaters и в задних отделах тел позвонков («задний спондилит»). По данным морфологического исследования в указанных зонах наблюдается остеоит: инфильтрация кортикального слоя и губчатой кости лимфоцитами и моноцитами, приводящая к деструкции костной ткани. В последующем происходит замена грануляционной ткани фиброзной, фиброзно-хрящевой и наконец вновь образующейся, избыточной костной тканью (энхондральная оссификация). Такая последовательность гистологических событий сопровождается обнаружением на рентгенограммах «квадратизации» тел позвонков и даже выпуклого переднего контура, имеющих транзиторный характер (спустя некоторое время возможно вновь появление «тали» позвонка).



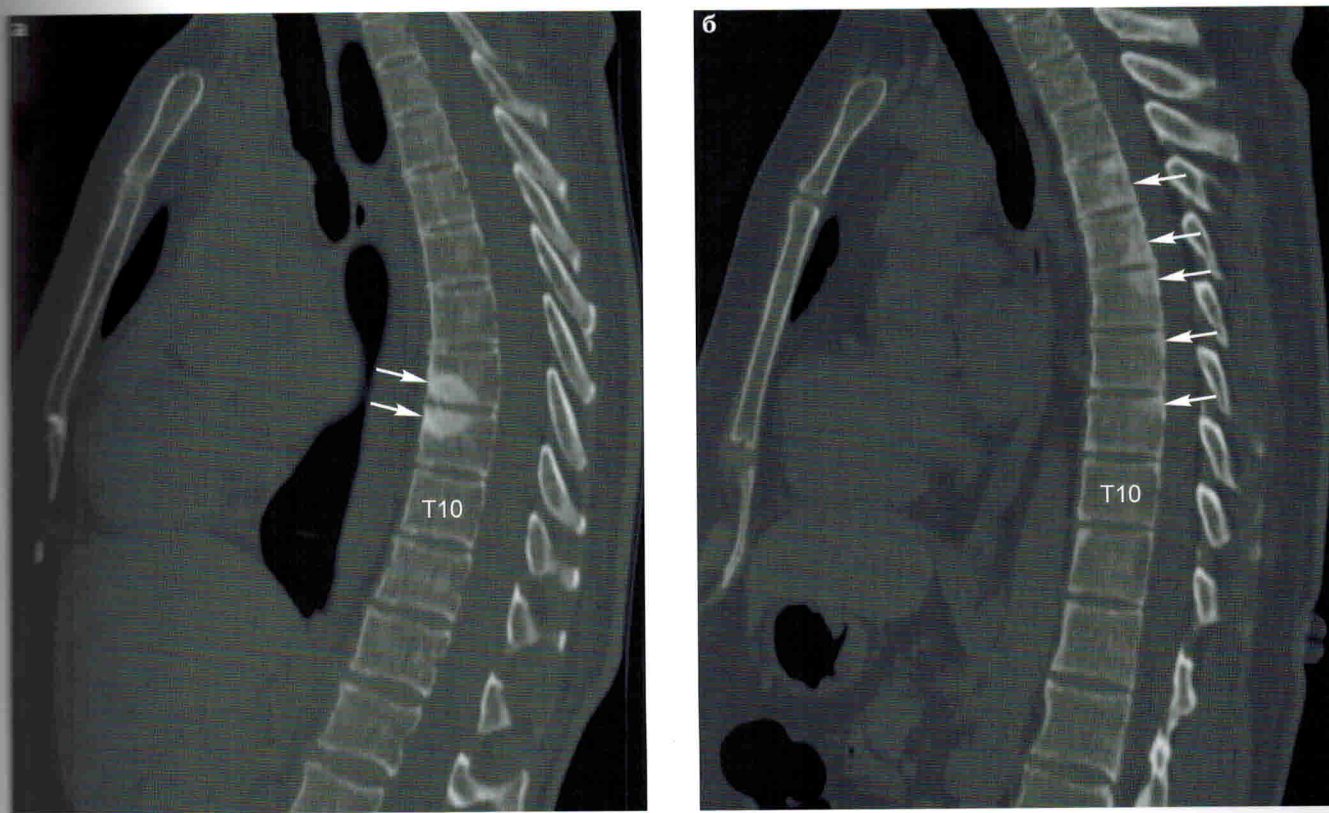
**Рис. 31.** Рентгенограмма поясничного отдела позвоночника в боковой проекции: отмечается квадратизация тел L2, L3 и L4 позвонков, склероз передних и задних тел L1–L4 позвонков («лоснящиеся углы» — передний и задний спондилит, указаны стрелками), а также фрагментарная оссификация L4–L5 межпозвоночного диска.



**Рис. 32.** Компьютерная томограмма грудного отдела позвоночника в сагиттальной проекции: отмечается узурация смежных замыкательных пластинок тел T9 и T10 позвонков — спондилодисцит (стрелки) и анкилоз тел позвонков на уровне T4–T9.

В отличие от остальных рентгенологических изменений, передний спондилит является относительно ранним (рис. 31, 33).

Спондилодисцитом при анкилозирующем спондилите принято называть деструктивные изменения в области дисковерттебрального контакта как в межпозвоночном диске, так и в примыкающих к нему телах позвонков. Они были впервые описаны О. Andersson в 1937 году. Спондилодисцит по данным рентгенографии представляет собой эрозии и склероз замыкательных костных пластинок тел позвонков вдоль межпозвоночных дисков. Деструкция может быть различной степени выраженности, иногда значительная (блюдецобразные или чашевидные дефекты), что требует дифференцировки с инфекционным спондилодисцитом. Однако чаще при анкилозирующем спондилите деструкция бывает неглубокая и замыкательные пластинки тел позвонков напоминают края почтовой марки. Также может быть сужение межпозвоночных промежутков, которое наблюдается непостоянно, и оссификация межпозвоночных дисков — частичная или полная (с формированием анкилоза).

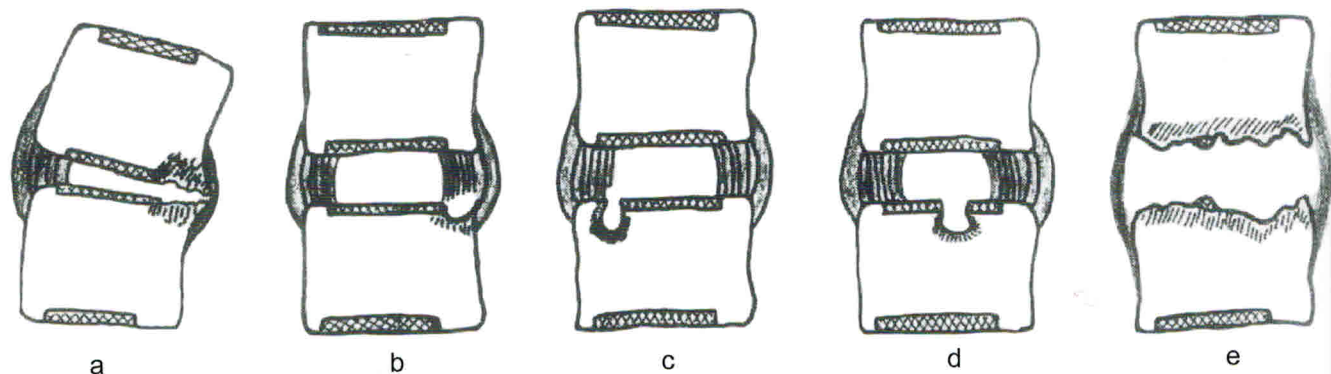


**Рис. 33. Компьютерные томограммы грудного отдела позвоночника в сагиттальной проекции:**

- а** — в передних отделах тел Т8 и Т9 позвонков вблизи смежных замыкательных пластинок выявляются зоны склероза — передний спондилит (стрелки);
- б** — в задних отделах тел позвонков на среднегрудном уровне определяются зоны остеосклероза — задний спондилит (стрелки).

По обзорным данным М. Cawley et al., частота спондилодисцита составляет от 1,5 до 28,5%. Возможна любая локализация, чаще Т8–L2, и изменения нескольких сегментов. В большинстве случаев спондилодисцит выявляется на поздних стадиях заболевания на фоне анкилозирования позвоночника, но известны более ранние случаи (рис. 32).

Принято также разделение дискововертебральных изменений на два типа в зависимости от протяженности: локальные и распространяющиеся на большую часть соединения диска и тела позвонка (рис. 34) (Cawley M. I. D. et al., 1972).

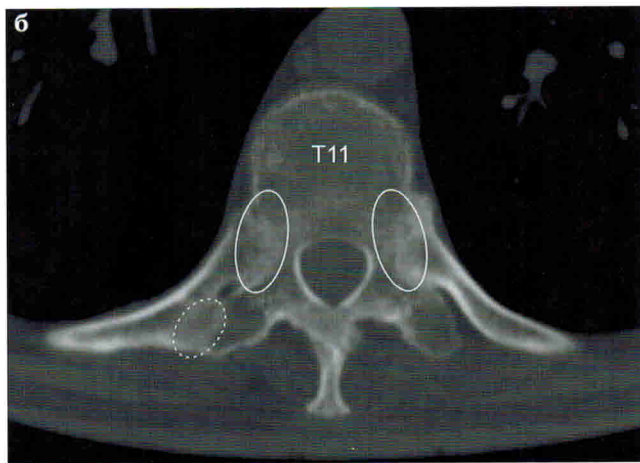
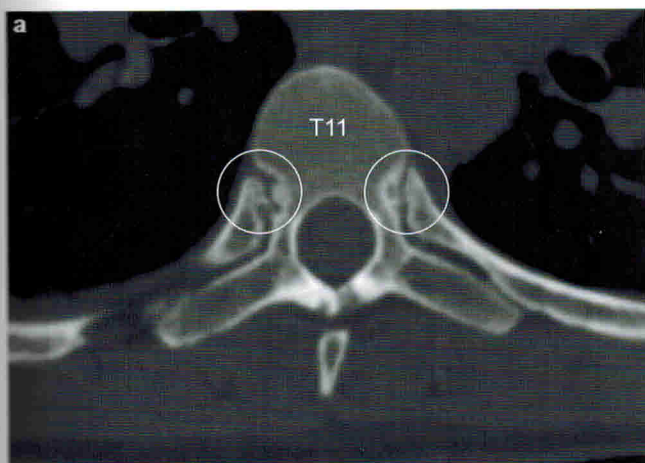


**Рис. 34.** Типы деструктивных изменений при АС (по Cawley M. I. D. et al, 1972; вид сбоку (передняя поверхность справа). Заштрихованные прямоугольники — хрящевые пластинки. Штриховка около изменений контуров — остеосклероз.

Локализованные изменения (типы а, b и с на рисунке 34) могут встречаться в нескольких сегментах позвоночника, варьируют от сужения передней трети одного диска (а), сопровождающегося неровностью и склерозом прилегающей поверхности тела позвонка, до локальных дефектов в различных частях преимущественно передних отделов позвонков. Признаков переднего спондилита или асептического некроза не отмечается. Одной из гипотез патогенеза этих изменений является развитие остеопороза замыкательной пластинки субхондральной кости со снижением прочности. Клинические проявления в случае локальных изменений обычно отсутствуют.

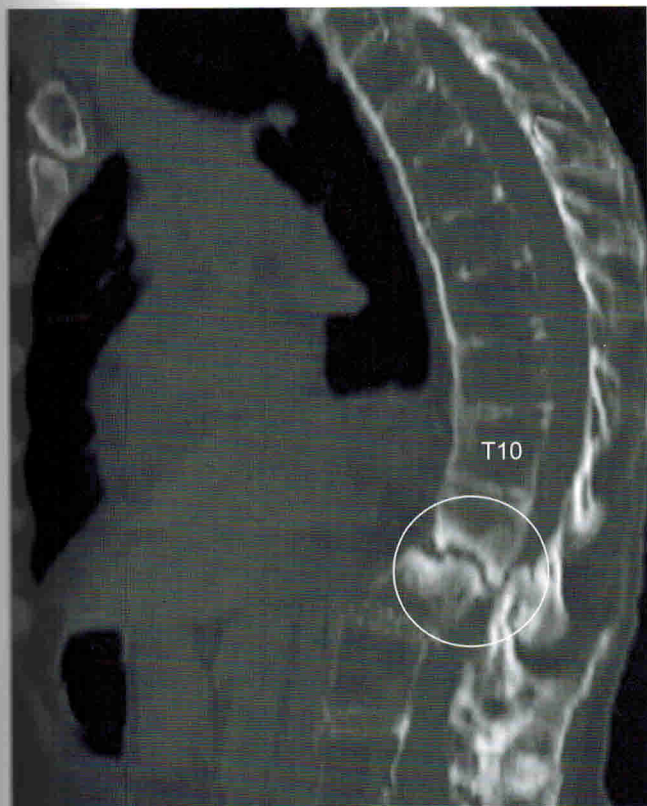Распространенная дисково-verteбральная деструкция (тип е) захватывает всю поверхность контакта диска и примыкающих к нему тел позвонков и обычно выявляется в единичном сегменте позвоночника. Эти изменения могут быть обусловлены травмой позвоночника и сопровождаться или не сопровождаться его переломом. Переломы (обычно задних элементов) в ряде случаев не видны отчетливо на обычных рентгенограммах, но выявляются на КТ; в этом месте может формироваться локальный кифоз (рис. 36).

Изменения синовиальных суставов (дугоотростчатых, реберно-поперечных, реберно-позвоночных, атлантоаксиального) по данным рентгенографии определяются при их анкилозировании, что происходит на поздних стадиях болезни. Более ранние изменения суставов позвоночника можно визуализировать с помощью компьютерной томографии в виде узурации суставных поверхностей и изменения ширины суставной щели. Позднее формируется анкилоз этих суставов: четко становится виден переход костных балок с одной замыкательной пластинки на другую, суставная щель постепенно суживается. В итоге формируется анкилоз, и суставная щель не просматривается (рис. 35). На рентгенограмме в передне-задней проекции визуализируются три продольные полосы, обусловленные анкилозированием дугоотростчатых суставов (боковые линии) и оссификацией над- и межкостистых связок (центральная линия) (рис. 37).

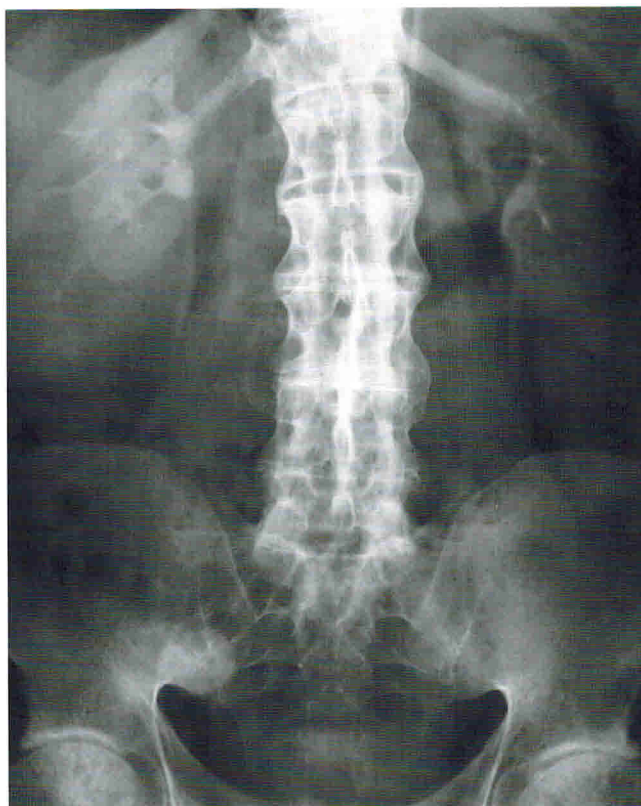

**Рис. 35. Компьютерные томограммы в аксиальной проекции на уровне T11 позвонка:**

**а** — отмечается неравномерное расширение щелей правого и левого реберно-позвоночных суставов за счет эрозий замыкательных пластинок тела позвонка и головок ребер (сплошной контур);  
**б** — не визуализируются суставные щели правого и левого реберно-позвоночных суставов (сплошной контур) и правого реберно-поперечного сустава (пунктирный контур) — анкилозы.



**Рис. 36. КТ 56-летней пациентки с АС:** определяются эрозии смежных замыкательных пластинок тел T11 и T12 позвонков, окруженные зонами остеосклероза, и ретролистез T11 позвонка с признаками сужения позвоночного канала (Bron J. L. et al, 2009).



**Рис. 37. Рентгенограмма поясничного отдела позвоночника в прямой проекции:** визуализируется вертикально расположенная срединная линия, обусловленная оссификацией над- и межостистых связок, и две аналогичные боковые линии вследствие анкилозирования дуготростчатых суставов.