

**Э. Л. Нейштадт
И. Н. Ожиганова**

ОПУХОЛИ ВУЛЬВЫ И ВЛАГАЛИЩА

Санкт-Петербург
ФОЛИАНТ
2019

УДК 618.15-006; 618.16

ББК 55.6

Н45

Нейштадт Э. Л. Опухоли вульвы и влагалища / Э. Л. Нейштадт,
И. Н. Ожиганова. — СПб: Фолиант, 2019. — 316 с. : ил.

ISBN 978-5-93929-293-1

Практическое руководство по клинико-морфологической диагностике злокачественных и доброкачественных опухолей, а также опухолеподобных патологических процессов нижнего отдела женского репродуктивного тракта. Наибольшее внимание уделено дифференциальной диагностике этих процессов. Обсуждаются вопросы стадирования, прогноза и выявления факторов, влияющих на выбор лечебной тактики. Материал изложен в соответствии с современными классификациями и стандартами морфологического исследования. Руководство имеет выраженный прикладной характер и предназначено для удовлетворения запросов практических клинических патологов, онкологов, онкогинекологов, гинекологов и лиц, обучающихся этим профессиям.

УДК 618.15-006; 618.16

ББК 55.6

Авторы:

Нейштадт Эдуард Львович — д-р мед. наук,
профессор отделения онкологии ГПАБ СПб

Ожиганова Ирина Николаевна — д-р мед. наук,
профессор кафедры патологической анатомии
Северо-Западного Государственного медицинского
университета им. И. И. Мечникова

*Права на данное издание принадлежат ООО «Издательство ФОЛИАНТ».
Воспроизведение и распространение в каком бы то ни было виде части или целого издания
не могут быть осуществлены без письменного разрешения ООО «Издательство ФОЛИАНТ»*

ISBN 978-5-93929-293-1

© Э. Л. Нейштадт, И. Н. Ожиганова, 2019

© ООО «Издательство ФОЛИАНТ», 2019

ОГЛАВЛЕНИЕ

Предисловие	7
Глава 1. Патология вульвы	
Краткие сведения о строении вульвы	9
<i>Литература</i>	13
Клинико-морфологическая терминология при патологии вульвы	14
<i>Литература</i>	16
Врожденные пороки развития	16
<i>Литература</i>	18
Кисты	19
Киста протока бартолиновой железы	19
Эпидермальная киста	21
Муцинозная киста	22
Мезонефральная киста	23
Киста канала Нука	23
Киста, подобная кисте молочной железы	23
Эндометриоидная киста	24
Цилиарная киста преддверия влагалища	25
<i>Литература</i>	26
Опухоли вульвы	27
Плоскоклеточные эпителиальные опухоли и предшествующие им поражения	31
Плоскоклеточная интраэпителиальная неоплазия	31
Вульварная интраэпителиальная неоплазия классического типа	32
Вульварная интраэпителиальная неоплазия низкой степени	35
Вульварная интраэпителиальная неоплазия высокой степени	37
Вульварная интраэпителиальная неоплазия дифференцированного (симплексного) типа	40
Плоскоклеточная карцинома	44
Поверхностная инвазивная плоскоклеточная карцинома	50
Гистологические варианты инвазивной плоскоклеточной карциномы	56
Ороговевающий плоскоклеточный рак	56
Неороговевающий плоскоклеточный рак	56
Базалоидный плоскоклеточный рак	56
Базальноклеточный плоскоклеточный рак	58
Метатипический плоскоклеточный рак	60
Бородавчатый кондиломатозный плоскоклеточный рак	60
Бородавчатый плоскоклеточный рак	62
Гигантоклеточный плоскоклеточный рак	64
Веретенноклеточный плоскоклеточный рак	65
Акантолитический плоскоклеточный рак	66
Папиллярный плоскоклеточный рак	67
Лимфоэпителиомаподобный плоскоклеточный рак	67
Плоскоклеточный плазмочитоидный рак	69
<i>Литература</i>	76
Доброкачественные плоскоклеточные опухоли и опухолеподобные изменения	80
Остроконечная кондилома	80
Вестибулярная папиллома	84
Себорейный кератоз	84
Вульварная плоскоклеточная гиперплазия	86
Кератоакантома	87

Контагиозный моллюск	90
Псевдокарциноматозная гиперплазия	91
<i>Литература</i>	93
Железистые опухоли	94
Злокачественные железистые опухоли	94
Болезнь Педжета	94
Карциномы бартолиновой железы	100
Аденокарцинома	100
Плоскоклеточная карцинома	101
Аденосквамозная карцинома	101
Аденоидная кистозная карцинома	101
Переходноклеточная карцинома	102
Другие карциномы	102
Опухоли аногенитальных желез	103
Аденокарцинома вульвы, подобная раку молочной железы	103
Филлоидная опухоль	104
Аденокарцинома желез Скина	105
Аденокарциномы других (неспецифических) типов	106
Аденокарцинома потовой железы	106
Аденокарцинома кишечного типа	107
Эндометриоидная аденокарцинома	108
Светлоклеточная аденокарцинома	108
<i>Литература</i>	110
Доброкачественные железистые опухоли	112
Папиллярная гидраденома	112
Нодулярная гидраденома	115
Сиринома	116
Смешанная опухоль	117
Трихозпителиома	119
Трихолеммома	120
Фиброаденома	121
Аденома и аденомиома бартолиновой железы	121
Узловая гиперплазия бартолиновой железы	122
<i>Литература</i>	123
Нейроэндокринные опухоли	124
Нейроэктодермальные опухоли	127
<i>Литература</i>	129
Мягкотканые опухоли	130
Доброкачественные опухоли и опухолеподобные процессы	130
Фиброэпителиальный стромальный полип	131
Агрессивная ангиомиксома	133
Поверхностная ангиомиксома	135
Поверхностная миофибробластома	137
Клеточная ангиофиброма	138
Ангиомиофибробластома	140
Оссифицирующая фибромиксоидная опухоль	142
Липома	143
Лейомиома	143
Зернистоклеточная опухоль	145
Фиброзная гистиоцитома	148
Препубертатная фиброма вульвы	150
Ангиокератома	151
Шваннома	151
Нейрофиброма и нейрофиброматоз	153
Гемангиома	154
Гломусная опухоль	155
Пиогенная гранулема	156
Лимфангиома	157
Нодулярный фасциит	158
Бородавчатая ксантома	161
Поверхностный липоматозный невус	161
Эктопия ткани молочной железы	161
Амилоидоз вульвы	162

Идиопатический кальциноз вульвы	162
Другие доброкачественные опухоли	163
<i>Литература</i>	163
Пограничные (низкой степени злокачественности) опухоли	165
Выбухающая дерматофибросаркома	165
Солидарная фиброзная опухоль	167
Периваскулярная эпителиоидноклеточная опухоль	169
Десмоидная опухоль	171
Злокачественные мягкотканые опухоли	172
Эмбриональная рабдомиосаркома	172
Альвеолярная рабдомиосаркома	173
Лейомиосаркома	175
Эпителиоидная саркома	177
Альвеолярная саркома мягких тканей	178
Липосаркома	179
Злокачественная опухоль из оболочек периферического нерва	180
Синовиальная саркома	181
Ангиосаркома	183
Другие саркомы	185
<i>Литература</i>	185
Нарушения пигментации, опухоли и опухолеподобные процессы из пигментообразующей ткани	187
Витилиго	187
Поствоспалительная депигментация	188
Лентиго	188
Меланоцитарный невус	189
Атипичский меланоцитарный невус генитального типа	193
Диспластический невус	195
Меланома	197
<i>Литература</i>	205
Герминогенные опухоли	206
Опухоль желточного мешка	207
<i>Литература</i>	208
Лимфоидные и миелоидные опухоли и опухолеподобные процессы	209
Первичные злокачественные лимфомы	209
Вторичные лимфомы	210
Неопухолевые лимфоидные пролиферативные изменения	210
Миелоидные новообразования	211
<i>Литература</i>	211
Вторичные опухоли	212
<i>Литература</i>	214

Глава 2. Патология влагалища

Краткие сведения о развитии и строении влагалища	216
Врожденные пороки развития	220
Кисты	222
Эпидермальная инклюзионная киста	222
Мюллерова киста	223
Мезонефральная киста	224
Киста бартолиновой железы	224
<i>Литература</i>	225
Опухоли влагалища	226
Плоскоклеточные опухоли и их предшественники	229
Плоскоклеточная интраэпителиальная неоплазия	229
Вагинальная плоскоклеточная интраэпителиальная неоплазия низкой степени	230
Вагинальная плоскоклеточная интраэпителиальная неоплазия высокой степени	233
Плоскоклеточная инвазивная карцинома	236
Доброкачественные плоскоклеточные поражения	241
Плоскоклеточная папиллома	241
Остроконечная кондилома	242
Фиброэпителиальный полип	242
Тубулоплоскоклеточный полип	244
<i>Литература</i>	245

Железистые опухоли	247
Злокачественные железистые опухоли	247
Светлоклеточная карцинома	248
Эндометриодная карцинома	249
Муцинозная карцинома	250
Мезонефральная карцинома	250
Доброкачественные железистые опухоли и опухолеподобные изменения	252
Мюллерова папиллома	252
Железисто-ворсинчатая и ворсинчатая аденомы	254
Вагинальный аденоз	255
Вагинальный эндоцервикоз	256
Вагинальный эндометриоз	256
<i>Литература</i>	258
Другие эпителиальные опухоли	259
Смешанная опухоль	259
Железисто-плоскоклеточная карцинома	262
Аденоидно-базальная карцинома	264
Нейроэндокринная карцинома высокой степени злокачественности	265
<i>Литература</i>	266
Мезенхимальные опухоли	267
Доброкачественные мезенхимальные опухоли	267
Лейомиома	267
Генитальная рабдомиома	270
Миофибробластома	272
Ангиомиофибробластома	273
Злокачественные мезенхимальные опухоли	273
Лейомиосаркома	273
Эмбриональная рабдомиосаркома	274
Недифференцированная саркома	280
<i>Литература</i>	280
Смешанные эпителиально-мезенхимальные опухоли	282
Аденосаркома	282
Карциносаркома	283
<i>Литература</i>	284
Лимфоидные и миелоидные опухоли	285
Лимфомы	285
Миелоидные новообразования	286
<i>Литература</i>	287
Редкие первичные опухоли вульвы	288
Меланоцитарные опухоли	288
Голубой невус	288
Злокачественная меланома	290
Опухоль желточного мешка	293
Саркома Юинга	295
Парагангиома	296
Зрелая тератома	297
Другие редкие первичные опухоли	297
<i>Литература</i>	297
Вторичные опухоли	299
<i>Литература</i>	301
Опухолеподобные изменения и поражения, связанные с травмой, хирургическим или лучевым лечением	302
Послеоперационный веретенчатый узелок	302
Грануляции свода влагалища	304
Пролапс фаллопиевой трубы	305
Малакоплакия	307
Язва после применения влагалищных тампонов	308
Атрофический вагинит	308
Переходноклеточная метаплазия эпителия	310
Эктопическая децидуальная реакция	311
Пострадиационные изменения	312
<i>Литература</i>	313

ПРЕДИСЛОВИЕ

Задачей этой книги является помощь врачам, практическая деятельность которых связана с диагностикой и лечением опухолей и предшествующих им патологических процессов наружных и нижних отделов внутренних половых органов женщин — вульвы и вагины.

Дифференциальная диагностика заболеваний вульвы и вагины представляется проблемой мультидисциплинарной. В ее окончательном решении принимают участие, как минимум, врачи двух специальностей — клиницист онколог-гинеколог и патологоанатом-онкоморфолог (клинический патолог). Как правило, на предварительных этапах обследования пациентки обращаются к врачам других специальностей — дерматологам, акушерам-гинекологам, проктологам, урологам. Однако далеко не всегда уровень квалификации всех участников диагностического процесса позволяет своевременно установить правильный диагноз и обеспечить адекватное лечение.

Это обусловлено тем, что, даже будучи высококвалифицированными в своей специальности, они не всегда владеют достаточным уровнем знаний в области онкологии. Кроме того, врачи разных специальностей нередко используют неодинаковые термины для обозначения одних и тех же патологических процессов. Эти и ряд других обстоятельств затрудняют взаимопонимание и преемственность между специалистами разных отраслей медицины и отрицательно сказываются на эффективности диагностики опухолей и предшествующих им заболеваний вульвы и вагины.

Необходимость издания руководства, посвященного опухолям этого отдела женского генитального тракта, определяется рядом обстоятельств. Так, многие вопросы в этой отрасли не изучены в должной степени, другие нуждаются в уточнении и критическом анализе, а ряд уже установленных фактов еще не стал достоянием практических врачей из-за недостаточного освещения в отечественной литературе. Это связано с тем, что современные зарубежные учебно-методические руководства недостаточно доступны большинству врачей России. В то же время в наиболее значимых отечественных руководствах диагностике заболеваний наружных половых органов и влагалища, практически, не уделено внимания.

В недавно изданной книге с многообещающим названием «Патологическая анатомия: национальное руководство» (М., 2011) из 1264 страниц текста всем заболеваниям вульвы, включая воспалительные, опухоли и опухолеподобные процессы, посвящено всего 3 страницы, а аналогичной патологии вагины и того меньше — 2 страницы. При этом ни одной фотографии, иллюстрирующей макро- и микроскопические особенности патологических процессов, не представлено. В то же время общепризнано, что в вульве и влагалище образуется немало доброкачественных и злокачественных опухолей и неопухолевых патологических процессов,

специфических исключительно для этих отделов женского генитального тракта. К их числу относятся атипичский меланоцитарный невус генитального тракта, дифференцированная плоскоклеточная вульварная неоплазия (симплексного типа), доброкачественные и злокачественные опухоли бартолиновой и других специализированных аногенитальных желез.

В работе над настоящим руководством и в качестве его структурной основы авторы использовали общепризнанные международные классификации TNM и FIGO (Международная федерация гинекологов-онкологов), а также классификацию ВОЗ опухолей женских репродуктивных органов (2014). В то же время, учитывая конкретные требования практики, авторы расширили пределы классификаций за счет основных воспалительных, в том числе вирусных, и дистрофических патологических процессов, сведения о которых необходимо использовать при дифференциальной диагностике. Отдельные главы посвящены опухолеподобным заболеваниям вульвы и влагалища, информация об этих заболеваниях очень важна для дифференциальной диагностики.

Для большинства нозологических единиц приводятся наиболее распространенные в современной литературе синонимы, использование которых важно для единого определения болезни. В таких случаях предпочтительный термин используется первым, а за ним, в скобках, следуют синонимы.

Для каждой нозологической единицы приводятся основные клинические, макро- и микроскопические морфологические данные. Этот комплекс сведений необходим как клиническому патологу, так и клиницисту. Если клинический патолог, исследуя биопсийный материал, должен располагать клиническими данными, то и клиницисту необходимо владеть языком патолога и правильно использовать эти сведения при выборе метода лечения. В связи с этим хотелось бы выразить надежду, что это руководство может принести пользу и клиницистам и морфологам, работающим в области патологии женского генитального тракта.

Кроме традиционных классических клинко-морфологических признаков для большинства патологических процессов вульвы и вагины приводятся результаты вспомогательных (дополнительных) иммуногистохимических методов исследования. Использование этих методов иногда может быть ценным дополнением при дифференциальной диагностике обсуждаемых в руководстве патологических процессов. Однако следует помнить, что результаты этих методов исследования не могут служить основанием для диагноза. При дифференциальной диагностике они способны лишь иллюстрировать главное направление, основанное на традиционных клинко-морфологических критериях.

Изложенный материал не претендует на исчерпывающую полноту и не может заменить глубоких теоретических публикаций. Желанию читателя пополнить и углубить свои познания может помочь подробный список литературы, посвященной всем описанным в книге нозологическим единицам. Кроме сведений о публикациях, касающихся клинко-морфологического описания патологических процессов, в нем приведены также данные о публикациях, посвященных основным методологическим требованиям к морфологическому исследованию опухолей вульвы и вагины (рабочим стандартам морфологических исследований).

*Авторы глубоко благодарны кандидату медицинских наук,
врачу высшей категории Надежде Степановне Скрипкиной,
которая оказала существенную помощь
в работе над рукописью этой книги.*

Глава 1. ПАТОЛОГИЯ ВУЛЬВЫ

КРАТКИЕ СВЕДЕНИЯ О СТРОЕНИИ ВУЛЬВЫ

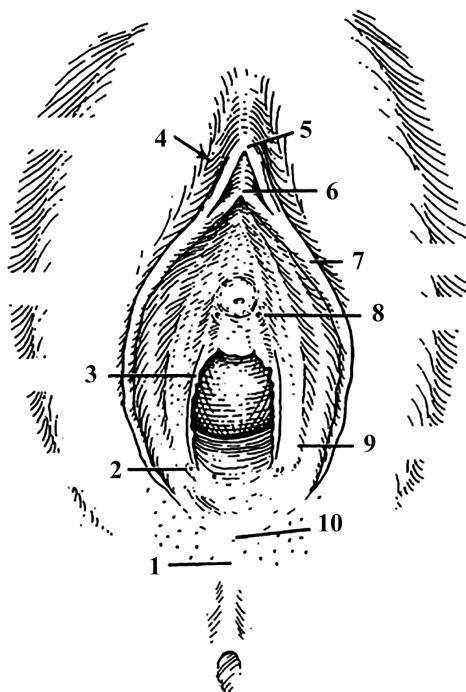
Вульва представляет собой наружный анатомический отдел женского полового тракта. В связи с этим в структуре ее тканей широко представлены дериваты кожи и ее придатки, а также меланоцитарные элементы. Кроме того, в состав вульвы входят мягкие ткани (гладкие мышцы, жировая клетчатка), а также нервные волокна и кровеносные сосуды. Этим определяется широкий спектр выявляемых в этом органе предопухолевых патологических процессов, доброкачественных и злокачественных новообразований. Их значительная часть постоянно выявляется в коже и мягких тканях других анатомических регионов, и они характеризуются аналогичным клиническим течением, макро- и микроскопическим строением и прогнозом. В то же время существует определенный круг патологических процессов, которые возникают исключительно в вульве и смежной аногенитальной области и относятся к разряду специфической вульварной патологии. Кроме того, в вульве часто определяются патологические процессы инфекционной, в том числе и вирусной природы, которые необходимо учитывать при дифференциальной диагностике.

Как клиницисту, так и патологу, равноправно участвующим в диагностике заболеваний вульвы, необходимы сведения о нормальном анатомическом и микроскопическом строении этого органа. Эти сведения одинаково нужны всем участникам диагностического и лечебного процесса. Такая осведомленность способствует взаимопониманию клиницистов и морфологов и повышает эффективность их совместной деятельности.

Согласно анатомической номенклатуре, *вульва* (лат. *vulva* — покров) — это собирательное название наружных женских половых органов. Вульва состоит из больших и малых половых губ, бугорка лобка, клитора, преддверия влагалища, девственной плевы, большой железы преддверия влагалища (бартолиновой железы), железы Скина, парауретральных протоков и наружного отверстия мочеиспускательного канала. Зона между задней комиссурой губ и анусом обозначается как промежность (рис. 1.1).

Рис. 1.1. Топография промежности:

- 1 — промежность;
- 2 — проток бартолиновой железы;
- 3 — лоскуты девственной плевы;
- 4 — межгубная борозда;
- 5 — крайняя плоть клитора;
- 6 — уздечка малых половых губ;
- 7 — малая половая губа;
- 8 — проток железы Скина;
- 9 — преддверие влагалища;
- 10 — уздечка больших половых губ



Лобок (mons pubis) — пограничный участок брюшной стенки, представляет округлое срединное возвышение, расположенное спереди от симфиза и лобковых костей. В период полового созревания под кожей в лобковой области утолщается подкожная жировая прослойка, а на поверхности кожи начинает появляться волосяной покров.

Большие половые губы — парные валики кожи длиной до 8 см, толщиной около 2 см. Передние концы больших половых губ переходят в лобок, задние доходят до шва промежности, образуя заднюю спайку. В каждом покрове больших губ заложены потовые и сальные железы. Волосяные фолликулы находятся лишь на наружной поверхности больших губ. В толще больших губ содержится, преимущественно, жировая клетчатка. Во время пубертатного периода нарастает пигментация половых губ и увеличивается объем клитора. Вся поверхность больших половых губ покрыта многослойным плоским орговевающим эпителием, который имеет толщину 0,2–0,3 см. Толщина эпителиального покрова может увеличиваться при интраэпителиальной неоплазии в 2–3 раза и достигать 0,5–0,6 см.

Малые половые губы — вторая пара кожных складок, расположенная кнутри от больших половых губ. Большие и малые половые губы разделены так называемой межгубной бороздой. Впереди малые губы делятся на две пары ножек. Наружная пара, соединяясь над клитором, формирует его крайнюю плоть, внутренняя — соединяется под клитором и образует его уздечку. В каждом покрове малых половых губ заложены сальные железы, потовых желез и волосяных фолликулов не определяется. Малые губы не содержат жировой клетчатки, их основа представлена фиброзно-эластической

тканью с высоким содержанием кровеносных сосудов, нервных и гладкомышечных волокон. Многочисленные скопления венозных сосудов придают малым половым губам характер пещеристых тел.

Большие и малые половые губы с двух сторон формируют *половую щель*, в переднем углу которой располагается *клитор*. Клитор развивается из тех же эмбриональных тканей, что и мужской половой орган, и является его аналогом. Размеры клитора по длинной оси составляют в среднем 1,2–1,5 см. В нем содержатся кавернозные вены, окруженные гладкомышечными волокнами, и множественные рецепторы нервных окончаний.

В нормальном покровном многослойном плоском эпителии вульвы, особенно в области больших половых губ, содержится большое количество меланоцитов. Они локализуются среди клеток базального слоя в соотношении от 1 : 5 до 1 : 10 к количеству базальных кератицитов. Пигментация значительно повышается во время беременности.

Клетки Лангерганса в значительном количестве всегда выявляются в многослойном плоском эпителии вульвы. Они локализуются преимущественно в супрабазальном слое эпителия в соотношении 18–20 клеток на 100 эпителиальных клеток. Эти клетки имеют костномозговое происхождение и могут экспрессировать HLA-DR-антигены, а также Fc- и C3-рецепторы. Клетки Лангерганса способны активировать Т-лимфоциты, а также контролируют созревание клеток плоского эпителия.

Нейроэндокринные клетки в виде скоплений (тельца Меркеля) часто присутствуют в эпителии вульвы. Они могут быть источником возникновения нейроэндокринных опухолей этого органа.

Лимфоциты обнаруживаются в тканях вульвы в значительном количестве. Они локализуются как интраэпителиально, так и в подслизистом слое, преимущественно параваскулярно.

Преддверие влагалища определяется как часть вульвы, ограниченная сверху клитором, с боков — малыми половыми губами, сзади — задней спайкой. Основание (дно) преддверия образовано девственной плевой. В преддверии влагалища расположен вход во влагалище. Кроме того, там открываются выводные протоки больших и малых желез преддверия влагалища, парные выводные протоки периуретральных желез Скина, а также устья мочеточников. Слизистая оболочка, выстилающая преддверие, представлена тонким слоем плоского неороговевающего эпителия.

Основная железа преддверия влагалища (бартолинова железа) имеет альвеолярно-тубулярное строение и расположена в задней части вульвы. Бартолинова железа соответствует бульбоуретральным железам (железам Купера) у мужчин. Цилиндрические клетки ацинусов бартолиновой железы выделяют секрет, который через бартолиновы протоки поступает в преддверие влагалища. Проток бартолиновой железы длиной 2–2,5 см, его внутренняя поверхность выстлана переходным эпителием (рис. 1.2), который на выходе в дистальном отделе канала соединяется с неороговевающим многослойным плоским эпителием преддверия влагалища. В результате закупорки и последующего расширения этого протока нередко возникают кисты.

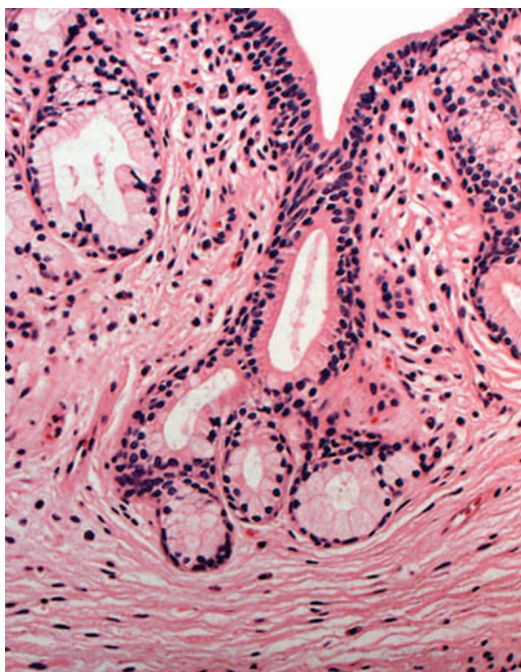


Рис. 1.2. Бартолинова железа. Ацинусы железы выстланы цилиндрическим однорядным слизеобразующим эпителием, который переходит в многорядный эпителий протока. Железистые структуры расположены в волокнистой фиброзной строме

В преддверии влагалища рядом с уретрой открываются протоки желез Скина. Эти парауретральные железы величиной не более 1,5 см являются аналогом предстательной железы у мужчин. Ацинусы желез Скина выстланы цилиндрическим эпителием, секретирующим слизеподобную жидкость.

Малые железы преддверия влагалища представлены тубулярными структурами и расположены непосредственно на поверхности слизистой оболочки. Они характеризуются небольшой величиной, их тубулярные структуры выстланы цилиндрическим секретирующим эпителием. Эти железы аналогичны железам Литтре мочеиспускательного канала у мужчин. Количество малых желез может варьировать в очень широких пределах, а у части женщин они отсутствуют. В цилиндрическом эпителии малых желез иногда наблюдаются очаги плоскоклеточной метаплазии. Иногда вся цилиндроклеточная выстилка протока замещается метаплазированным многослойным плоским эпителием. Закупорка выводного протока малой железы преддверия может привести к накоплению секрета и к формированию муцинозной кисты. Описаны аденомы малых желез преддверия влагалища. Некоторые варианты диспареунии, в том числе вульводинии, могут быть связаны с воспалением в преддверии влагалища. Такие патологические процессы обозначаются как вульварные вестибулиты.

Наружное отверстие мочеиспускательного канала открывается в преддверие влагалища. Внутренняя эпителиальная выстилка уретры представлена переходным эпителием. В мочеиспускательный канал почти на всем его протяжении открываются периуретральные железы Хаффмана. Воспаление и закупорка этих желез может привести к возникновению дивертикула или периуретрального абсцесса.