

УДК 616-001+617.3(075.8)  
ББК 54.58я73  
Т65

**Рецензенты:**

*Сергей Павлович Миронов* — д-р мед. наук, проф., акад. РАН, директор ФГБУ «Национальный медицинский исследовательский центр травматологии и ортопедии им. Н.Н. Приорова» Минздрава России, главный внештатный специалист травматолог-ортопед Минздрава России, президент Ассоциации травматологов-ортопедов России, заслуженный деятель науки РФ, заслуженный врач РФ;  
*Николай Владимирович Ярыгин* — д-р мед. наук, проф., чл.-кор. РАН, зав. кафедрой медицины катастроф и безопасности жизнедеятельности ФГБОУ ВО «Московский государственный медико-стоматологический университет им. А.И. Евдокимова» Минздрава России.

Т65 **Травматология и ортопедия** : учебник / под ред. К. А. Егизаряна, И. В. Сиротина. — М. : ГЭОТАР-Медиа, 2019. — 576 с. : ил.

ISBN 978-5-9704-4804-5

В учебнике представлены современные понятия травматологии и ортопедии, изложены основные методы обследования пациентов травматолого-ортопедического профиля, в том числе с использованием современных методов диагностики. Приведены методики консервативного и хирургического лечения больных в травматологии и ортопедии. Рассмотрены дегенеративно-дистрофические заболевания опорно-двигательного аппарата, показаны методы диагностики, дифференциальной диагностики и лечения данной группы болезней. Особое внимание уделено оперативным вмешательствам на кисти и стопе. Дано подробное описание ведения пациентов с черепно-мозговой травмой и патологией позвоночника. Отдельно освещены избранные хирургические техники, применяемые при лечении наиболее часто встречающихся травм и заболеваний опорно-двигательного аппарата. Представлены сведения по ортопедии детского возраста.

Учебник создан в соответствии с федеральным государственным образовательным стандартом по специальностям «Лечебное дело» и «Педиатрия», соответствует утвержденной программе по дисциплине «Травматология и ортопедия». Предназначен студентам учреждений высшего медицинского профессионального образования.

УДК 616-001+617.3(075.8)  
ББК 54.58я73

*Права на данное издание принадлежат ООО Издательская группа «ГЭОТАР-Медиа». Воспроизведение и распространение в каком бы то ни было виде части или целого издания не могут быть осуществлены без письменного разрешения ООО Издательская группа «ГЭОТАР-Медиа».*

© Коллектив авторов, 2018  
© ООО Издательская группа «ГЭОТАР-Медиа», 2019  
© ООО Издательская группа «ГЭОТАР-Медиа»,  
оформление, 2019

ISBN 978-5-9704-4804-5

## ОГЛАВЛЕНИЕ

Авторский коллектив .....	5
Список сокращений и условных обозначений .....	8
Предисловие .....	9
<b>Глава 1.</b> Травма, травматизм. Терминология, определения, классификация, медико-социальные аспекты .....	11
<b>Глава 2.</b> Методы и особенности обследования в травматологии и ортопедии .....	19
<b>Глава 3.</b> Переломы костей: классификация, клиническая картина, диагностика. Угрожающие жизни осложнения травмы: травматический шок и жировая эмболия .....	39
<b>Глава 4.</b> Транспортная иммобилизация .....	54
<b>Глава 5.</b> Методы лечения переломов костей (консервативное лечение) .....	60
<b>Глава 6.</b> Оперативные методы лечения в травматологии и ортопедии .....	77
<b>Глава 7.</b> Повреждение сухожилий .....	98
<b>Глава 8.</b> Травматические вывихи .....	115
<b>Глава 9.</b> Переломы проксимального конца плечевой кости .....	151
<b>Глава 10.</b> Травмы локтевого сустава и предплечья .....	160
<b>Глава 11.</b> Переломы дистального конца костей предплечья .....	187
<b>Глава 12.</b> Повреждения и заболевания кисти .....	203
<b>Глава 13.</b> Переломы проксимального эпиметафиза бедренной кости .....	242
<b>Глава 14.</b> Повреждения коленного сустава .....	264
<b>Глава 15.</b> Переломы лодыжек .....	294
<b>Глава 16.</b> Черепно-мозговая травма .....	309
<b>Глава 17.</b> Повреждения позвоночника .....	340



Глава 18. Переломы костей таза .....	359
Глава 19. Остеоартроз (остеоартрит).....	378
Глава 20. Дегенеративные заболевания позвоночника .....	400
Глава 21. Деформации стоп .....	426
Глава 22. Ортопедические заболевания у детей .....	469
Глава 23. Ампутации. Экзартикуляции. Протезирование.....	488
Приложение 1. Избранные операционные техники.....	500
Остеосинтез.....	500
Операции на сухожилиях .....	526
Эндопротезирование суставов.....	531
Приложение 2. Классификация переломов Ассоциации остеосинтеза... 535	
Список литературы .....	565
Предметный указатель .....	566

## АВТОРСКИЙ КОЛЛЕКТИВ

**Егиазарян Карен Альбертович** — заведующий кафедрой травматологии, ортопедии и военно-полевой хирургии ФГБОУ ВО РНИМУ им. Н.И. Пирогова Минздрава России, директор университетской клиники травматологии и ортопедии, д-р мед. наук, доцент.

**Сиротин Иван Владимирович** — доцент кафедры травматологии, ортопедии и военно-полевой хирургии ФГБОУ ВО РНИМУ им. Н.И. Пирогова Минздрава России, канд. мед. наук.

**Ратьев Андрей Петрович** — профессор кафедры травматологии, ортопедии и военно-полевой хирургии ФГБОУ ВО РНИМУ им. Н.И. Пирогова Минздрава России, д-р мед. наук.

**Скороглядов Александр Васильевич** — профессор кафедры травматологии, ортопедии и военно-полевой хирургии ФГБОУ ВО РНИМУ им. Н.И. Пирогова Минздрава России, д-р мед. наук.

**Кашигина Евгения Алексеевна** — доцент кафедры травматологии, ортопедии и военно-полевой хирургии ФГБОУ ВО РНИМУ им. Н.И. Пирогова Минздрава России, канд. мед. наук.

**Лазишвили Гурам Давидович** — профессор кафедры травматологии, ортопедии и военно-полевой хирургии ФГБОУ ВО РНИМУ им. Н.И. Пирогова Минздрава России, д-р мед. наук.

**Коробушкин Глеб Владимирович** — профессор кафедры травматологии, ортопедии и военно-полевой хирургии ФГБОУ ВО РНИМУ им. Н.И. Пирогова Минздрава России, д-р мед. наук.

**Бут-Гусаим Александр Борисович** — профессор кафедры травматологии, ортопедии и военно-полевой хирургии ФГБОУ ВО РНИМУ им. Н.И. Пирогова Минздрава России, д-р мед. наук.

**Чуловская Ирина Германовна** — профессор кафедры травматологии, ортопедии и военно-полевой хирургии ФГБОУ ВО РНИМУ им. Н.И. Пирогова Минздрава России, д-р мед. наук.

**Лычагин Алексей Владимирович** — заведующий кафедрой травматологии, ортопедии и хирургии катастроф Первого МГМУ им. И.М. Сеченова Минздрава России, директор университетской клиники травматологии и ортопедии, д-р мед. наук, доцент.

**Гордиенко Дмитрий Игоревич** — доцент кафедры травматологии, ортопедии и военно-полевой хирургии ФГБОУ ВО РНИМУ им. Н.И. Пирогова Минздрава России, канд. мед. наук.



## Глава 14

## ПОВРЕЖДЕНИЯ КОЛЕННОГО СУСТАВА

*Коленный сустав* — самый крупный из всех суставов (рис. 14.1). Это диартрозный мыщелковый сустав, состоящий из трех суставных поверхностей с общей суставной полостью. Одно сочленение с соответствующим мениском находится между латеральным мыщелком бедра и большеберцовой костью. Второе (подобной формы) с соответствующим мениском расположено между медиальным мыщелком бедра и большеберцовой костью. Третье (бедренно-надколенниковое сочленение) расположено между надколенником и бедренной костью.

Медиальный и латеральный мениски — клиновидные полулунные волокнисто-хрящевые диски, находящиеся внутри коленного сустава

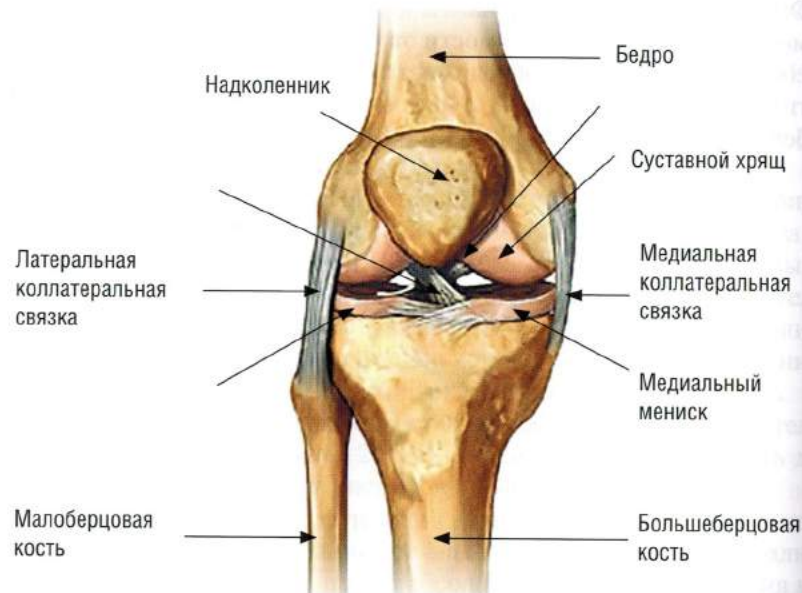

Рис. 14.1. Схема строения коленного сустава

между мыщелками бедра и большеберцовой костью. Наружным толстым краем каждый мениск прикрепляется к суставной капсуле, а внутренний тонкий их край свободен. Медиальный мениск более фиксирован и менее подвижен, так как тесно связан с капсулой сустава и большеберцовой коллатеральной связкой, а волокна медиальной головки четырехглавой мышцы бедра вплетаются в медиальный отдел капсулы. Наружный мениск, наоборот, более подвижен.

Четырехглавая мышца бедра с ее сухожилием, надколенник с поддерживающими его связками и связка надколенника образуют единый анатомо-биомеханический комплекс — разгибательный аппарат коленного сустава. Из четырех головок этой мышцы наибольшую роль в разгибании играет прямая мышца, непосредственно прикрепляющаяся к верхнему полюсу надколенника. Обе боковые головки (широкая наружная и широкая внутренняя) участвуют в разгибании только своими боковыми частями, образуя с сухожилием прямой мышцы мощное общее сухожилие. Остальные части сухожилий боковых головок переходят в связки, поддерживающие надколенник.

Надколенник — самая крупная сесамовидная кость. Связка надколенника, начинаясь от его нижнего полюса, прикрепляется к бугристости большеберцовой кости. Место прикрепления связки надколенника очень прочное и широкое, что объясняет отрывной (авульсивный) перелом бугристости большеберцовой кости у детей и подростков с незакрытой зоной роста.

Коллатеральные связки поддерживают сустав с латеральной и медиальной стороны. Малоберцовая (наружная) коллатеральная связка — прочный округлый фиброзный тяж, проксимально прикрепляющийся к латеральному мыщелку бедра, а дистально к головке малоберцовой кости. Малоберцовая коллатеральная связка имеет длину в среднем 5–6 см, а ширину — 0,6 см. Эта связка напряжена в положении максимального разгибания и внутренней ротации голени и расслабляется при сгибании коленного сустава. Основную стабилизирующую роль в этом положении выполняет илиотибиальный тракт, который остается напряженным в обеих позициях.

Большеберцовая (внутренняя) коллатеральная связка — плоская широкая «перепончатая лента», которая не имеет достаточной толщины и четких контуров. При испытании на разрыв большеберцовая коллатеральная связка выдерживает груз в 16,1 кг. Проксимально связка прикрепляется к медиальному мыщелку бедра, а дистально — к медиальному мыщелку большеберцовой кости.



Большеберцовая коллатеральная связка состоит из двух пучков. Передние волокна связки натягиваются при сгибании коленного сустава, а более мощные задние волокна — при разгибании.

Две крестообразные связки образуют так называемую «центральную опору» коленного сустава.

Передняя крестообразная связка дистально прикрепляется в области межмышечкового возвышения большеберцовой кости, идет вверх и кзади и закрепляется на задневнутренней поверхности латерального мышелка бедра. Задняя крестообразная связка прикрепляется дистально в области задних отделов межмышечкового возвышения и плато большеберцовой кости, поднимается вверх и кпереди и прикрепляется к передневнутренней поверхности медиального мышелка бедра.

Передняя крестообразная связка состоит из двух неравномерных по прочности пучков, покрытых синовиальной оболочкой: более длинного слабого передневнутреннего (антеромедиального) пучка и более короткого мощного задненаружного (постеролатерального) пучка. Постеролатеральный пучок связки оказывается напряженным при полном разгибании голени, а антеромедиальный пучок — при сгибании голени до угла  $120^\circ$ . При внутренней ротации напрягаются оба пучка связки.

При сгибании голени до  $90^\circ$  передняя крестообразная связка перекручивается и принимает 8-образную форму. Длина передней крестообразной связки составляет в среднем 38 мм, а ее ширина — 11 мм.

Задняя крестообразная связка — самая мощная внутрисуставная стабилизирующая структура. Она также состоит из двух пучков: более мощного передненаружного (антеролатерального) и более слабого задневнутреннего (постеромедиального).

Расположение и натяжение пучков задней крестообразной связки является зеркальным отражением передней крестообразной связки. При всех степенях сгибания голени связка оказывается натянутой, при этом в основном натягивается ее антеролатеральная часть. Прочность задней крестообразной связки на разрыв составляет 80 кг.

Возможные повреждения коленного сустава включают в себя повреждения менисков, разгибательного аппарата (четырёхглавой мышцы бедра, связки надколенника, перелом или вывих надколенника, повреждения связочно-капсульного аппарата коленного сустава и внутрисуставные переломы костей, образующих сустав).

**Гемартроз** — скопление в полости коленного сустава крови, что может являться следствием любого из перечисленных выше повреждений. Количество крови прямо пропорционально тяжести повреждения ко-

ленного сустава. Скопившаяся в полости сустава кровь заполняет завороты; растягивает синовиальную и фиброзную капсулы; увеличивает давление в суставе, вызывая этим сильную боль и может привести к гипертрофии и фиброзу перерождению синовиальной оболочки и развитию артрофиброза (спаек).

Клиническая картина гемартроза проявляется в сглаженности контуров сустава, увеличении его окружности. При значительном скоплении жидкости определяется выпячивание верхнего заворота (напряженный гемартроз). Возможно вынужденное положение коленного сустава при гемартрозе в положении небольшого сгибания (сгибательная контрактура). Движения в суставе возможны, но ограничены.

Симптом «баллотирования» надколенника указывает на скопление жидкости в суставе. Врач ладонью одной руки сжимает верхний заворот, а пальцами другой руки слегка надавливает на надколенник в переднезаднем направлении. При этом надколенник, располагающийся на поверхности скопившейся жидкости, погружается вглубь, ударяясь о подлежащие мышелки бедра. При прекращении давления надколенник поднимается вверх.

Лечение больных с гемартрозом коленного сустава заключается в удалении крови из коленного сустава путем его пункции, которую применяют как с лечебной, так и с диагностической целью. При рецидивирующем скоплении крови пункцию сустава необходимо повторить.

Содержимое пунктата может быть различным (кровь при гемартрозе, серозная жидкость при синовите, гной при инфекционном артрите). Наличие в пунктате капель жира может свидетельствовать о внутрисуставном переломе.

Необходимость иммобилизации коленного сустава и ее сроки определяются характером его повреждения. Как правило, для иммобилизации коленного сустава используются гипсовый тугор, задняя гипсовая лонгета или функциональный ортез.

## ПОВРЕЖДЕНИЕ МЕНИСКОВ КОЛЕННОГО СУСТАВА

*Повреждения менисков* — наиболее частый вид травмы коленного сустава. Внутренний (медиальный) мениск повреждается в 80–90% случаев, наружный (латеральный) мениск — в 10–20% случаев. Это связано с анатомическим строением менисков: внутренний мениск почти неподвижен.

Механизмы повреждения менисков — ротационный форсированный механизм (при резком повороте голени кнаружи и кнутри, чаще в



положении сгибания, а также при внезапном ротационном движении туловища по отношению к неподвижным, но согнутым в коленных суставах ногах), а также раздавливающий механизм (при падении на прямые, разогнутые в коленных суставах ноги, например при прыжке с высоты, при резком разгибании голени при быстром переходе из положения сгибания, то есть на корточках, в положение разгибания, то есть в вертикальное положение).

В этих случаях вследствие сжатия мениска между суставными поверхностями мыщелков бедренной и большеберцовой костей мениск раздавливается и рвется.

Возможны следующие виды повреждения менисков: паракапсулярные разрывы (типа «ручка лейки»), когда мениск оторван на границе прикрепления к суставной капсуле, и трансхондральные разрывы, когда разорвана ткань полулунного хряща.

Оторванная часть мениска нередко смещается к центру коленного сустава, периодически ущемляется между суставными поверхностями бедренной и большеберцовой костей, вызывая у больного заклинивание коленного сустава (симптом «блокады») и травмируя гиалиновые хрящи сустава, что может привести к их дегенеративным изменениям и развитию деформирующего артроза.

При поврежденном мениске синовиальная оболочка воспаляется, возникает хронический синовит. Поврежденная часть мениска никогда не срастается самостоятельно с сохранившейся целой частью мениска.

### Клинические симптомы повреждения мениска

Непосредственно после травмы диагноз «повреждение мениска» в большинстве случаев поставить крайне сложно, так как разрывы мениска сопровождаются рядом общих для свежих повреждений коленного сустава симптомов, таких как боль, гемартроз, защитное рефлекторное напряжение мышц конечности, ограничение движений в коленном суставе, невозможность нагрузки на травмированную конечность.

Пальпация вызывает боль на поврежденной стороне. После пункции коленного сустава, удаления крови и введения в полость сустава раствора анестетика «блокада сустава» может исчезнуть, что очень важно для дифференциальной диагностики различной патологии гиалинового хряща.

Рентгенограммы коленного сустава в двух стандартных проекциях не показывают отклонения от нормы, не считая возможного расширения суставной щели, вызванного гемартрозом.

Для диагностики застарелого повреждения мениска (более 3 нед с момента травмы) большое значение имеют типичный способ повреждения, рецидивирующие «блокады» коленного сустава, при которых больной вынужден остановиться или сесть, подвигать голенью, вращая ее в стороны, или надавить на соответствующую поверхность коленного сустава для ее устранения.

Также в позднем периоде возможна локальная болезненность по проекции суставной щели, то есть в зоне прикрепления мениска к суставной капсуле, боль связана с травматическим воспалением и набуханием суставной капсулы. Периодически появляется выпот в коленном суставе (травматический синовит), чувство неуверенности при ходьбе, прыжках. Пациентам труднее спускаться по лестнице, чем подниматься. Вследствие неполной функции конечности (больной шадит ногу) возникают незначительная сгибательная контрактура коленного сустава, атрофия мышц бедра и голени различной степени выраженности.

*Симптом Байкова–Мак-Муррея*, или «симптом разгибания» (рис. 14.2), определяют, когда коленный сустав находится в положении максимального сгибания. Пальцы одной руки хирурга сдавливают су-

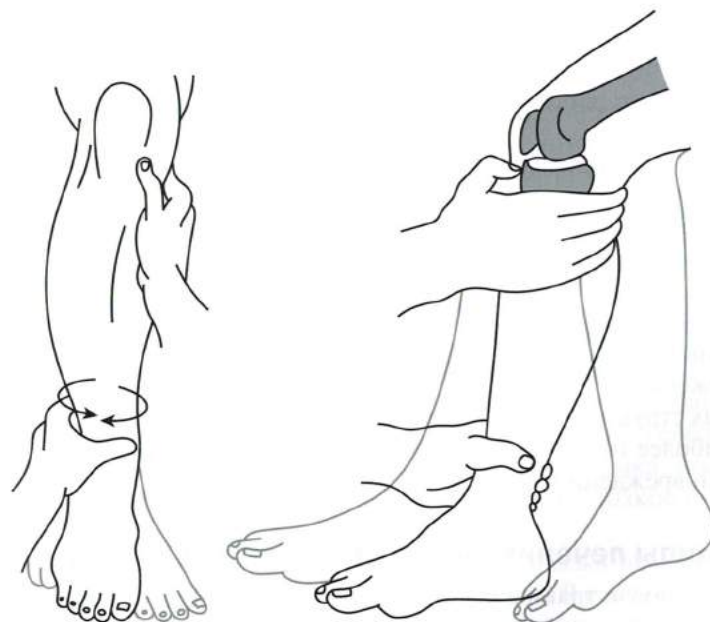


Рис. 14.2. Симптом Байкова–Мак-Муррея



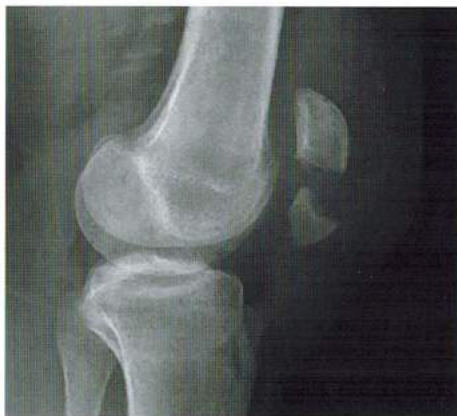

Рис. 14.3. Перелом надколенника (боковая проекция)

Обязательно проводят рентгенологическое исследование коленного сустава в двух стандартных проекциях (переднезадняя и боковая проекции). Боковая проекция позволяет уточнить диагноз (рис. 14.3).

Наибольшие трудности для рентгенологической диагностики представляет продольный перелом надколенника, при котором, как правило, не бывает расхождения отломков, а механизм травмы и клиническая картина повреждения дают основания предполагать такой диагноз. В этих случаях рентгенограмма коленного сустава, выполненная в аксиальной проекции, помогает поставить правильный диагноз.

### Принципы лечения переломов надколенника

**Консервативное лечение** показано при продольных и краевых, поперечных или оскольчатых переломах надколенника без повреждения разгибательного аппарата коленного сустава, то есть без смещения костных фрагментов, а также при невозможности выполнения операции из-за тяжелого состояния больного при множественной и сочетанной травме.

Предположить, что разгибательный аппарат цел, можно и клинически, если понаблюдать, как больной приподнимает разогнутую ногу. Однако наиболее убедительна рентгенограмма, на которой расхождение между основными фрагментами при поперечном или оскольчатом переломе не превышает 1–2 мм. Для подтверждения этого рекомендуют проводить рентгенографию коленного сустава при сгибании

голеней до прямого угла в боковой проекции. Сохранение диастаза в тех же пределах подтверждает сохранность разгибательного аппарата коленного сустава.

При консервативном лечении переломов надколенника проводят пункцию коленного сустава для удаления крови, вводят в полость сустава раствор анестетика, иммобилизируют коленный сустав тутором или функциональным ортезом на бедро и голень в положении незначительного сгибания голени на 4 нед. Рентгеноконтроль коленного сустава проводят сразу после наложения гипсовой повязки для исключения смещения костных фрагментов. Назначают активные движения в тазобедренном и голеностопном суставах, напряжение мышц бедра и голени (через 2–3 дня после травмы). Ходьба с костылями разрешается со 2-го дня после травмы без нагрузки на ногу. После прекращения иммобилизации рекомендуют ЛФК, массаж, физиотерапию. Трудоспособность восстанавливается через 6–8 нед после травмы.

**Оперативное лечение** переломов надколенника показано при повреждении разгибательного аппарата коленного сустава, то есть при переломах надколенника со смещением костных фрагментов. Наиболее применяем в настоящее время стабильный остеосинтез надколенника спицами и стягивающей проволочной петлей по Веберу (см. рис. 6.7). По показаниям выполняют частичную или тотальную резекцию надколенника. Основное требование к современному остеосинтезу — обеспечение стабильной фиксации костных фрагментов без дополнительной внешней иммобилизации.

## ПОВРЕЖДЕНИЯ СВЯЗОЧНО-КАПСУЛЬНОГО АППАРАТА КОЛЕННОГО СУСТАВА

*Повреждения связочно-капсульного аппарата коленного сустава* занимают одно из первых мест среди повреждений коленного сустава.

Важную роль в биомеханике коленного сустава играют крестообразные связки. При разгибании коленного сустава расслабляются антеро-медиальный пучок передней крестообразной связки и постеролатеральный пучок задней крестообразной связки. При сгибании голени оказываются напряженными постеролатеральный пучок передней крестообразной связки и антеролатеральный пучок задней крестообразной связки.

Передняя крестообразная связка препятствует чрезмерному движению голени вперед, вместе с коллатеральной большеберцовой и задней



## Перелом внутреннего мыщелка большеберцовой кости

*Перелом внутреннего мыщелка большеберцовой кости* возможен при ударе по внутренней поверхности коленного сустава, форсированном приведении голени и ее внутренней ротации. Коллатеральная малоберцовая связка коленного сустава может разорваться, а медиальный мыщелок большеберцовой кости подвергается перелому под действием раздавливающей силы.

При одновременном воздействии вертикального насилия медиальный мыщелок голени смещается книзу, и может произойти раскалывание мыщелка и смещение отломка. При переломе внутреннего мыщелка большеберцовой кости возможны разрывы внутреннего мениска коленного сустава, разрывы коллатеральных (чаще латеральной) и крестообразных связок коленного сустава.

Клиническая картина перелома медиального мыщелка большеберцовой кости аналогична клинической картине перелома латерального мыщелка. Различия заключаются в припухлости и разлитой гематоме по внутренней поверхности коленного сустава. Отмечают приведение голени (варусную установку). Пальпация резко усиливает боль по внутренней поверхности коленного сустава и голени в ее верхней части.

Диагностические и лечебные алгоритмы аналогичны мероприятиям для переломов наружного мыщелка.

## Перелом обоих мыщелков большеберцовой кости

*Перелом обоих мыщелков большеберцовой кости* чаще возникает в результате не прямой очень сильной вертикальной нагрузки на коленный сустав (например, падение с большой высоты на выпрямленные в коленных суставах ноги).

При переломах обоих мыщелков большеберцовой кости плоскость излома имеет Т- или Y-образную форму, возможно обширное повреждение суставной поверхности (плата большеберцовой кости). Также возможны разрывы менисков, коллатеральных и крестообразных связок.

Клинические симптомы при переломах обоих мыщелков большеберцовой кости аналогичны симптомам при изолированных переломах мыщелков большеберцовой кости. Также может быть определена боковая патологическая подвижность голени в коленном суставе, связанная с повреждением коллатеральных связок. Поколачивание по пятке вызывает боль в области сломанных мыщелков голени.

Для уточнения диагноза перелома обоих мыщелков большеберцовой кости достаточно рентгенологического исследования коленного сустава в двух стандартных проекциях.

Но полноценная диагностика состояния суставной поверхности мыщелков голени, повреждения связочно-капсульного аппарата коленного сустава и менисков возможна только с помощью КТ, МРТ и артроскопии.

Основные принципы лечения переломов обоих мыщелков большеберцовой кости не отличаются от лечения их изолированных переломов.

Оперативное лечение переломов обоих мыщелков большеберцовой кости состоит в репозиции смещенных костных фрагментов мыщелков, костной аутопластики при образовании дефекта в метафизарной зоне после репозиции перелома, в остеосинтезе компрессирующими винтами или поддерживающей пластинкой на винтах, частичной резекции или шве менисков.

При массивных разрывах коллатеральных связок производится их шов, при их отрывах от мест прикреплений с костными фрагментами — рефиксация. Восстановление крестообразных связок после остеосинтеза мыщелка/мыщелков не представляется возможным из-за наличия винтов, которые будут препятствовать формированию внутрикостных туннелей для пластики этих связок.

Послеоперационная реабилитационная терапия при переломах обоих мыщелков большеберцовой кости не отличается от восстановительного послеоперационного лечения при изолированных переломах мыщелков большеберцовой кости.

## ВОПРОСЫ К ГЛАВЕ 14

1. Назовите основные структуры, стабилизирующие коленный сустав и имеющие клиническое значение при их повреждении.
2. Что такое гемартроз? Причины возникновения, тактика лечения.
3. Для какого повреждения наиболее характерен симптом «блокады» коленного сустава? Какие еще симптомы данного повреждения вы знаете?
4. Какие образования входят в разгибательный аппарат голени? Определите лечебную тактику в зависимости от возможной локализации повреждений.
5. Какие симптомы повреждения крестообразных связок коленного сустава вам известны? Что такое «несчастная триада коленного сустава»?



## Глава 15

# ПЕРЕЛОМЫ ЛОДЫЖЕК

### АНАТОМИЧЕСКОЕ СТРОЕНИЕ И БИОМЕХАНИЧЕСКИЕ СВОЙСТВА

Голеностопный сустав по своему анатомическому строению и биомеханическим свойствам относится к сложным суставам. Он является крупным одноосным суставом нижней конечности с амплитудой движения до 80° (в подошвенную сторону на 20–30° и на 40–50° в тыльную).

Подвергаясь весовой нагрузке, голеностопный сустав обеспечивает вместе со стопой эластичный контакт с опорной поверхностью. В образовании голеностопного сустава принимают участие дистальные концы обеих берцовых костей и таранная кость (рис. 15.1).

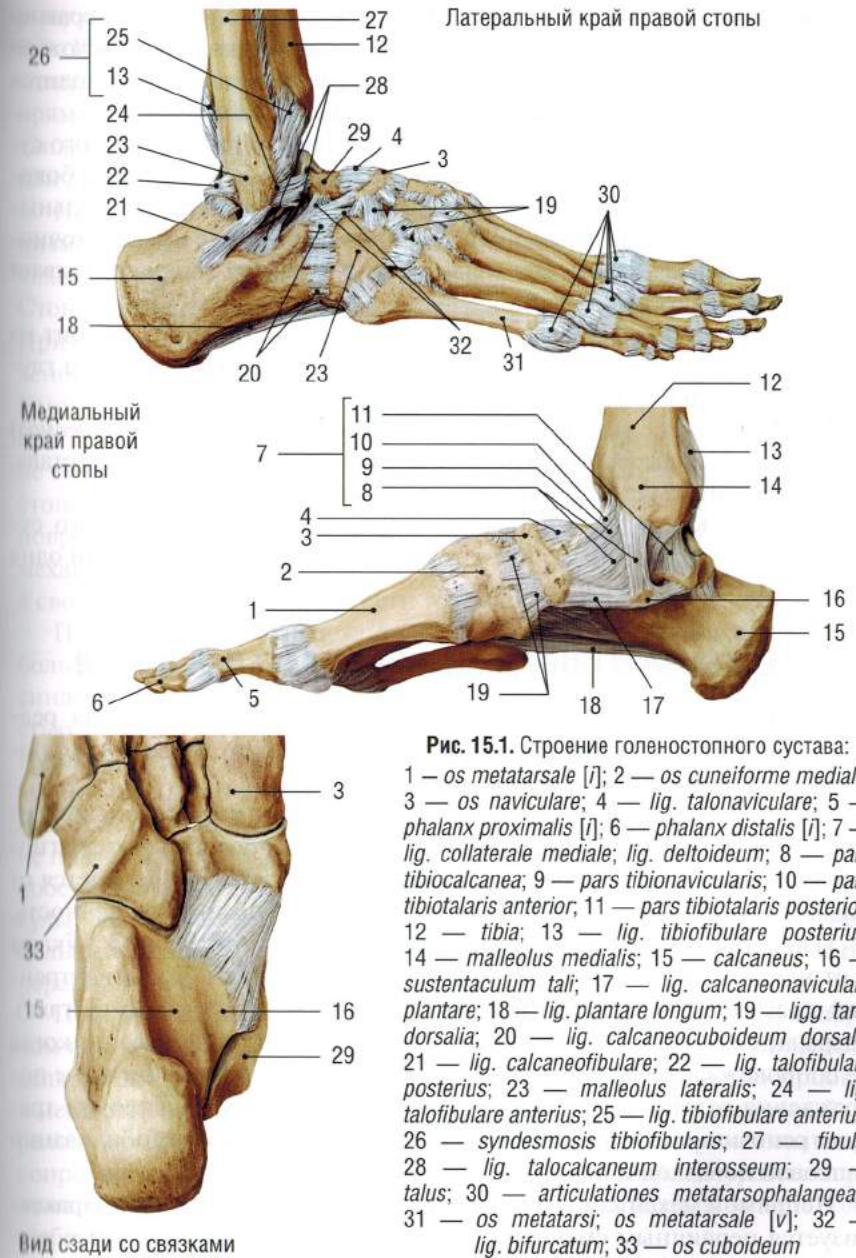
Таранная кость в любом положении тыльного и подошвенного сгибания стопы остается в тесном контакте с суставной поверхностью вилки голеностопного сустава.

С внутренней стороны суставная вилка представлена внутренней лодыжкой — отростком дистального конца большеберцовой кости. По форме внутреннего отдела голеностопный сустав можно отнести к блоковидному суставу.

В отличие от внутреннего жесткого отдела голеностопного сустава (неподвижная внутренняя лодыжка), наружный отдел сустава (наружная лодыжка) подвижен. Этот отдел выполняет амортизационную функцию и по своему строению может быть отнесен к винтообразному суставу, что связано с меняющейся плоскостью скольжения наружной суставной поверхности блока таранной кости.

Таранная кость в любом положении тыльного и подошвенного сгибания стопы остается в тесном контакте с суставной поверхностью вилки голеностопного сустава.

Эластическими стабилизаторами голеностопного сустава служат передняя и задняя порции дистального межберцового синдесмоза, позволяющие свободно ходить таранной кости в вилке сустава при сгибании и разгибании стопы, несмотря на неправильную форму таранной кости.





Таким образом, деформации стопы разнообразны по морфологическим проявлениям, причинам возникновения. На сегодняшний день доступны различные методы лечения.

При выборе лечения следует следовать принципам последовательности, начинать с консервативных методов лечения, своевременности (особенно при врожденных деформациях у детей) и преемственности. Проводить же его стоит только у специалистов, специализирующихся на данной патологии.

### ВОПРОСЫ К ГЛАВЕ 21

1. Перечислите арки стопы. По каким анатомическим образованиям они проходят?
2. Что такое плосковальгусная деформация стопы? Каковы причины возникновения?
3. Назовите основные причины возникновения вальгусной деформации I пальца стопы и молоткообразной деформации II–III пальцев.
4. Перечислите основные принципы лечения больных с вальгусной деформацией I пальца в зависимости от степени деформации.
5. Что такое плосковарусная деформация стопы? Опишите тактику лечения больных с данной патологией.

## Глава 22

# ОРТОПЕДИЧЕСКИЕ ЗАБОЛЕВАНИЯ У ДЕТЕЙ

### ВРОЖДЕННЫЙ ВЫВИХ БЕДРА

*Дисплазия тазобедренных суставов* занимает одно из первых мест среди врожденных деформаций опорно-двигательной системы и является основной причиной развития врожденного вывиха бедра. Она встречается в 1–3 случаях на 1000 родов. Чаще заболевают девочки (1:3). Преобладает поражение левой стороны (1:1,5).

Термин «дисплазия тазобедренного сустава» предложил в 1925 г. Х. Хильгенрайнер. Применительно к тазобедренному суставу дисплазия означает неправильное его развитие или недоразвитие (рис. 22.1).

В этиологии и патогенезе развития врожденного вывиха бедра имеют значение такие факторы, как недоразвитие вертлужных впадин, слабость сухожильно-мышечного аппарата тазобедренного сустава, раннее

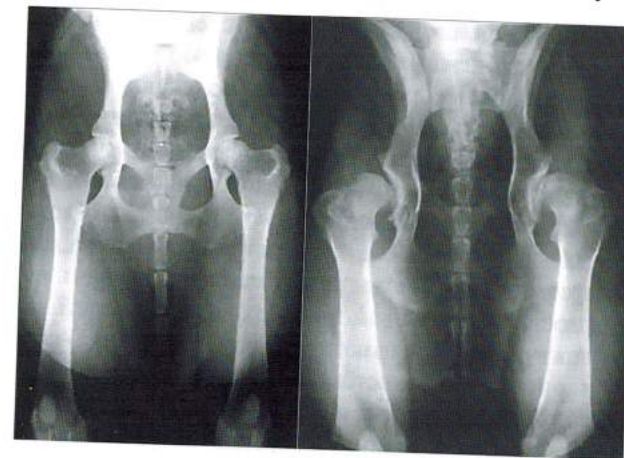

Рис. 22.1. Дисплазия тазобедренных суставов



начало ходьбы, приводящее к включению качественно новых механизмов, способствующих возникновению самого тяжелого осложнения — вывиха бедра.

Для оценки клинической картины и диагностики важны выявление отягощенной наследственности (врожденной патологии опорно-двигательной системы), анализ периода беременности и течения родов.

При объективном обследовании проводят оценку состояния опорно-двигательной системы в целом, а также оценку клинических проявлений нарушения анатомо-функционального состояния тазобедренного сустава. Отмечают ограничение отведения нижних конечностей, согнутых под углом  $90^\circ$  в коленных и тазобедренных суставах, асимметричное расположение кожных складок, укорочение нижних конечностей, избыточную ротацию бедра, а также симптом соскальзывания, или «щелчка» в тазобедренном суставе и наружно-ротационную установку конечности.

«Золотым стандартом» должно стать выявление признаков дисплазии тазобедренного сустава или вывиха бедра в родильном доме сразу после рождения.

В качестве этиологического фактора, приводящего к нарушению нормального развития тазобедренного сустава и окружающих его мышц, называют порок первичной закладки или задержки развития нормально заложенного тазобедренного сустава во внутриутробном периоде. Вследствие этого и развивается дисплазия тазобедренного сустава — неправильное развитие (уплощение) вертлужной впадины и проксимального конца бедренной кости, и, как следствие этого, отсутствие правильного контакта между вертлужной впадиной и головкой бедренной кости. Если головка бедренной кости теряет контакт с вертлужной впадиной и оказывается за ее пределами, развивается вывих.

Чтобы понять патогенез дисплазии тазобедренного сустава и врожденного вывиха бедра, следует напомнить некоторые особенности анатомии тазобедренного сустава. Тазобедренный сустав образован вертлужной впадиной и головкой бедренной кости. Вертлужная впадина, представляющая собой полусферу, состоит из трех костей: седалищной, подвздошной (по 2/5 поверхности) и лонной (1/5 поверхности). У детей все три кости соединяются между собой в центре вертлужной впадины Y-образным хрящом. У взрослых вследствие окостенения Y-образный хрящ отсутствует.

К краям вертлужной впадины и к поперечной связке вырезки вертлужной впадины прикрепляется хрящевая суставная губа (*labrum acetaburale*), которую в специальной литературе называют лимбусом. Внутрисуставная

связка головки бедра (круглая связка) начинается в области поперечной связки и прикрепляется к ямке головки бедра. Суставная капсула начинается от костного края вертлужной впадины и от поперечной связки кнаружи от лимбуса. Спереди капсула сустава прикрепляется по межвертельной линии бедра, сзади у межвертельного гребня бедра.

Кровоснабжение тазобедренного сустава осуществляется из внутренней и наружной огибающих артерий бедра, а также из верхней и нижней ягодичных артерий, но основным источником васкуляризации является внутренняя огибающая артерия бедра.

Тазобедренный состав иннервируют ветви бедренного, запирательного и седалищного нервов.

Движения в тазобедренном суставе осуществляются вокруг трех взаимно перпендикулярных осей, перекрещивающихся между собой в центре головки: сгибание/разгибание в сагиттальной плоскости, приведение/отведение во фронтальной плоскости, наружная и внутренняя ротация в горизонтальной плоскости.

У новорожденного головка и шейка бедренной кости состоят из хряща, из хрящевой ткани состоит и вертлужная впадина. В процессе антенатального развития бедренная кость претерпевает постепенное раскручивание вокруг вертикальной оси. После года жизни размеры вертлужной впадины увеличиваются более интенсивно, и к 3 годам жизни это несоответствие между размерами вертлужной впадины и головки полностью ликвидируется.

Некоторые авторы наиболее критическим для механики тазобедренного сустава считают период до рождения ребенка. В этот период вертлужная впадина расположена почти сагиттально, шейка бедренной кости находится в вальгусном положении, антеторсия проксимального конца бедра резко выражена, что значительно уменьшает контакт суставных концов и может приводить к развитию врожденного вывиха тазобедренного сустава.

При дисплазии тазобедренного сустава вертлужная впадина уменьшена в размерах, плоская, вытянута в длину, ее верхнезадний край недоразвит, в результате чего крыша скошена и сверху отсутствует костный упор для головки. Головка бедра малых размеров, смещена кнаружи и незначительно кверху, ядро окостенения головки бедра меньше, чем в норме, появляется позднее на 3–4 мес. Лимбус утрачивает нормальное расположение и правильную форму. Он может быть ввернут внутрь впадины и придавлен к ее дну головкой бедра. Такое положение лимбуса бывает интерпозицией при вправлении головки в вертлужную впадину. Головка,