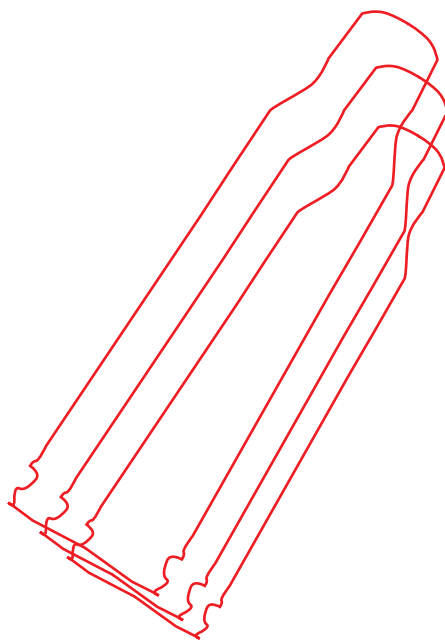


В.А. Мануковский, А.Н. Тулупов

---

# ОГНЕСТРЕЛЬНЫЕ РАНЕНИЯ ГРУДИ, ЖИВОТА, ТАЗА И ПОЗВОНОЧНИКА

Руководство  
для врачей



Москва  
ИЗДАТЕЛЬСКАЯ ГРУППА  
«ГЭОТАР-Медиа»  
2022

## **ОГЛАВЛЕНИЕ**

Предисловие .....	8
Список сокращений и условных обозначений .....	9
<b>ГЛАВА 1. КЛАССИФИКАЦИЯ ОГНЕСТРЕЛЬНОЙ ТРАВМЫ.</b> .....	10
<b>ГЛАВА 2. ОБЩИЕ ОСОБЕННОСТИ ОГНЕСТРЕЛЬНЫХ РАН И ИХ ХИРУРГИЧЕСКОЙ ОБРАБОТКИ.</b> .....	14
<b>ГЛАВА 3. ХИРУРГИЧЕСКАЯ ТАКТИКА DAMAGE CONTROL SURGERY</b> .....	28
<b>ГЛАВА 4. ОГНЕСТРЕЛЬНЫЕ РАНЕНИЯ ГРУДИ</b> .....	39
4.1. Классификация повреждений груди .....	40
4.2. Клиническая картина и диагностика огнестрельных ранений груди .....	47
4.3. Хирургическое лечение огнестрельных ранений груди. ....	57
4.4. Возможности видеоторакоскопии при огнестрельных ранениях груди .....	76
4.5. Хирургическая тактика при повреждениях костного каркаса груди .....	81
4.6. Осложнения огнестрельных ранений груди .....	82
<b>ГЛАВА 5. ОГНЕСТРЕЛЬНЫЕ РАНЕНИЯ ЖИВОТА</b> .....	89
5.1. Классификация огнестрельных ранений живота .....	90
5.2. Особенности огнестрельных ранений живота .....	94
5.3. Клиническая картина и диагностика огнестрельных ранений живота. ....	103
5.4. Принципы лечения огнестрельных ранений живота. . .	112
5.5. Ранения желудка .....	116
5.6. Ранения двенадцатиперстной кишки. ....	118
5.7. Ранения тонкой кишки. ....	120
5.8. Ранения толстой кишки. ....	125

5.9. Ранения прямой кишки .....	129
5.10. Ранения печени, желчного пузыря и желчных протоков .....	130
5.11. Ранения селезенки .....	134
5.12. Ранения поджелудочной железы .....	137
5.13. Ранения почек и мочевыводящих путей .....	139
5.14. Ранения крупных сосудов живота .....	142
5.15. Осложнения огнестрельных ранений живота .....	144
<b>ГЛАВА 6. ОГНЕСТРЕЛЬНЫЕ РАНЕНИЯ ТАЗА .....</b>	<b>147</b>
6.1. Терминология и классификация боевой травмы таза ..	150
6.2. Клиническая картина и диагностика огнестрельной травмы таза .....	153
6.2.1. Ранения мягких тканей .....	153
6.2.2. Огнестрельные переломы тазовых костей .....	154
6.2.3. Огнестрельные травмы внутренних органов таза .....	154
6.2.4. Лучевая и инструментальная диагностика огнестрельной травмы внутренних органов таза .....	157
6.3. Хирургическое лечение огнестрельных травм таза ..	160
6.3.1. Ранения мягких тканей таза .....	160
6.3.2. Ранения кровеносных сосудов таза .....	162
6.3.3. Хирургическое лечение огнестрельных травм таза с повреждением внутритазовых органов .....	174
6.3.4. Переломы костей при взрывных травмах таза ..	179
6.4. Осложнения огнестрельных травм таза .....	180
<b>ГЛАВА 7. ОГНЕСТРЕЛЬНЫЕ РАНЕНИЯ ПОЗВОНОЧНИКА И СПИННОГО МОЗГА .....</b>	<b>181</b>
7.1. Классификация огнестрельных ранений позвоночника и спинного мозга .....	182
7.2. Патогенез огнестрельных ранений позвоночника и спинного мозга .....	187
7.3. Морфологические и патофизиологические изменения в спинном мозге при огнестрельных ранениях позвоночника .....	188

7.4. Клиническая картина и диагностика изолированных и сочетанных ранений позвоночника и спинного мозга . . .	191
7.5. Особенности хирургического лечения огнестрельных ранений позвоночника и спинного мозга. . . . .	201
7.5.1. Первичная хирургическая обработка при огнестрельных ранениях шейного отдела позвоночника . . . . .	207
7.5.2. Первичная хирургическая обработка ран позвоночника при изолированных ранениях задним доступом . . . . .	210
7.6. Осложнения огнестрельных ранений позвоночника и спинного мозга. . . . .	215
Заключение . . . . .	223
Литература. . . . .	227
Предметный указатель. . . . .	235

# ГЛАВА 1

## Классификация огнестрельной травмы

*Огнестрельные травмы* возникают при воздействии на человека ранящих снарядов от различных видов боевого стрелкового оружия, осколочных и осколочно-фугасных боеприпасов, противопехотных средств ближнего боя, боеприпасов взрывного действия, огнестрельного оружия ограниченного поражения (нелетального травматического), охотничьего оружия. Огнестрельные травмы делятся на огнестрельные ранения (пулевые и осколочные), минно-взрывные ранения и взрывные травмы.

Классификация огнестрельной травмы является, также, алгоритмом формирования диагноза (табл. 1.1).

Диагноз боевой хирургической травмы состоит из трех частей.

- *Первая* — морфологическая характеристика травмы, описывающая ее характер и локализацию в соответствии с принятой терминологией.
- *Вторая* — характеристика угрожающих жизни последствий травмы (например, напряженный пневмоторакс).
- *Третья* — клиническая характеристика тяжести состояния раненого: травматический шок, острая дыхательная недостаточность, травматическая кома, острая сердечная недостаточность или терминальное состояние.

При сочетанных ранениях и травмах диагноз формулируется по этим же принципам, но с некоторыми особенностями. Вначале «сверху вниз» перечисляются все поврежденные области с указанием общей характеристики травмы (сочетанная, множественная, комбинированная), затем последовательно для каждой анатомической области (голова, шея, грудь, живот, таз, позвоночник,

**Таблица 1.1.** Классификация огнестрельной травмы (Гуманенко Е.К., 2013)

По виду ранящего снаряда	По виду раневого канала	По отношению к полостям	По локализации	По виду поврежденных органов и тканей
<p>Огнестрельные ранения:</p> <ul style="list-style-type: none"> <li>• пулевые;</li> <li>• осколочные</li> </ul> <p>Минно-взрывные ранения. Взрывные травмы</p>	<p>Слепые. Сквозные. Касательные</p>	<p>Непроникающие. Проникающие</p>	<p>Голова. Шея. Грудь. Живот. Таз. Позвоночник. Конечности</p>	<p><i>С повреждением:</i> головного мозга, глаз, ушей, носа, рта, глотки, лица.  <i>С переломами:</i> костей мозгового и лицевого черепа.  <i>С повреждением:</i> гортани, трахеи, пищевода, магистральных сосудов, нервов шеи, щитовидной железы.  <i>С переломами:</i> ребер, грудины, лопатки.  <i>С повреждением:</i> легких, сердца, магистральных сосудов, пищевода.  <i>С повреждением:</i> органов, магистральных сосудов, внеорганных образований.  <i>С переломами:</i> костей таза, крестца, копчика.  <i>С повреждением:</i> мочевого пузыря, уретры, прямой кишки, магистральных сосудов, нервов, половых органов.  <i>С переломами:</i> тел, дужек, отростков позвонков.  <i>С повреждением:</i> спинного мозга, корешков.  <i>С переломами:</i> костей.  <i>С повреждением:</i> суставов, магистральных сосудов, нервных стволов.  <i>С разрушением конечности.</i>  <i>С отрывом конечности</i></p>

конечности) формулируется характер повреждения и перечисляются жизнеугрожающие последствия травмы. Завершает диагноз клиническая характеристика тяжести состояния раненого.

### **Примеры диагнозов.**

- Пулевое сквозное проникающее ранение правой половины груди с повреждением легкого. Напряженный гемопневмоторакс. Острая дыхательная недостаточность III степени.
- Осколочное сочетанное ранение головы, груди, конечностей. Касательное непроникающее ранение мягких тканей головы в правой теменной области с ушибом головного мозга легкой степени. Слепое непроникающее ранение правой половины груди. Множественное слепое ранение мягких тканей правого бедра в верхней трети, левой голени в средней трети. Острая массивная кровопотеря. Травматический шок III степени.
- Сочетанное минно-взрывное ранение таза и конечностей. Множественное ранение правой нижней конечности. Отрыв правой голени с разрушением коленного сустава и обширным повреждением мягких тканей нижней трети бедра. Множественные осколочные слепые и сквозные ранения мягких тканей левой нижней конечности и таза. Острая кровопотеря. Травматический шок II степени.

В зависимости от количества и локализации повреждений огнестрельные и неогнестрельные травмы условно делятся на изолированные, множественные и сочетанные.

- *Изолированными* называются травмы, при которых возникло одно повреждение тканей, сегментов опорно-двигательной системы либо внутренних органов в пределах одной анатомической области тела.
- *Множественными* называются травмы, при которых возникло несколько повреждений тканей, сегментов опорно-двигательной системы либо внутренних органов (одним или несколькими ранящими снарядами) в пределах одной анатомической области тела.
- *Сочетанными* называются травмы, при которых возникло несколько повреждений (одним или несколькими ранящими снарядами) в нескольких анатомических областях тела,

таких как *голова, шея, грудь, живот, таз, позвоночник, конечности.*

В современных военных конфликтах частота изолированных ранений составляет 65%, множественных — 13%, сочетанных — 22%. Во время Великой Отечественной войны преобладали огнестрельные осколочные (56,8%) и пулевые (43,2%) ранения. В военных конфликтах последних десятилетий огнестрельная травма, значительную часть которой составляют минно-взрывные ранения и взрывные травмы, по-прежнему преобладает. Однако значительно возросла доля различных неогнестрельных травм.



## ГЛАВА 2

# Общие особенности огнестрельных ран и их хирургической обработки

Повреждающие свойства ранящего снаряда определяются скоростью его полета, массой, площадью поперечного сечения, степенью устойчивости при попадании в ткани, склонностью к деформации и фрагментации, величиной кинетической энергии ранящего снаряда в момент ранения.

Тяжесть повреждения тканей при огнестрельной травме определяется количеством передаваемой им кинетической энергии ранящего снаряда.

Современное автоматическое стрелковое оружие оснащается пулями небольшого калибра 5,4–5,6 мм, которые за счет высокой начальной скорости при выстреле (более 700 м/с), неустойчивости при попадании в ткани и склонности к деформации и фрагментации — обладают максимальным повреждающим действием на расстоянии до 500–600 м. Ранящие снаряды от ручного вооружения (пистолеты, револьверы), несмотря на большой калибр (9 мм и более), являются низкоскоростными (начальная скорость менее 400 м/с) со сравнительно небольшой кинетической энергией и характеризуются меньшими повреждающими свойствами (так называемое «останавливающее» действие).

Готовые поражающие элементы от современных боеприпасов взрывного действия (заранее фрагментированные и полуфрагментированные осколки) имеют высокую начальную скорость и кинетическую энергию, но за счет неправильной формы быстро ее теряют.

Огнестрельная рана имеет *входное отверстие, раневой канал и выходное отверстие* (при сквозном характере ранения) или несколько выходных отверстий (при фрагментации ранящего снаряда или от вторичных ранящих снарядов, главным образом — осколков костей). Пулевые ранения чаще бывают сквозными (за счет большей кинетической энергии и правильной формы ранящего снаряда), осколочные — как правило, слепые.

Раневой канал огнестрельной раны часто имеет сложную, неправильную форму и конфигурацию, что объясняется изменением траектории движения ранящего снаряда в тканях вследствие его нестабильности при соприкосновении с тканями (первичные девиации) и различной сократимостью тканей (вторичные девиации).

В пределах раневого канала выделяются три зоны огнестрельной раны: зона раневого дефекта, зона первичного некроза и зона вторичного некроза.

- *Зона раневого дефекта* представляет собой извилистый просвет раневого канала, заполненный раневым детритом, кровяными сгустками, инородными телами, костными осколками (при повреждении костей). Эта зона является ориентиром при выполнении первичной хирургической обработки (ПХО) раны, а ее содержимое подлежит удалению.
- *Зона первичного некроза* — ткани, прилежащие к зоне раневого дефекта (стенки канала) и полностью утратившие жизнеспособность. Эти мертвые ткани должны быть иссечены во время ПХО раны.
- *Зона вторичного некроза* или «*молекулярного сотрясения*» — формируется в тканях вокруг раневого канала в результате воздействия кинетической энергии с образованием временной пульсирующей полости. Она имеет мозаичный (неравномерный) характер по протяженности и глубине расположения. Образование вторичного некроза — это динамический процесс. Развитие вторичного некроза происходит в течение нескольких суток после ранения и зависит от условий жизнедеятельности тканей в ране. *Макроскопические изменения в зоне «молекулярного сотрясения»* характеризуются очаговыми кровоизлияниями, пониженной кровотоци-

востью и яркостью тканей; *микроскопические* — нарушением микроциркуляции в виде спазма или паретической дилатации мелких сосудов, стазом форменных элементов крови, деструкцией клеток и внутриклеточных структур. Основной задачей хирургического и консервативного лечения огнестрельной раны является предотвращение формирования и прогрессирования вторичного некроза путем создания благоприятных условий для жизнедеятельности тканей и заживления раны (Бельских А.Н. и др., 2013).

Особенности огнестрельной раны:

- сложная конфигурация раневого канала (первичные и вторичные девиации);
- наличие некротических тканей вокруг раневого канала (первичный некроз) и образование новых очагов некроза в ближайшие часы и дни после ранения (вторичный некроз);
- неравномерная протяженность некротических и омертвевших тканей вокруг раневого канала (при пулевых ранениях больше в области выходного отверстия, при осколочных — у входа в раневой канал);
- частое наличие в раневом канале и окружающих тканях, даже при сквозных ранениях, инородных тел — деформированных пуль и их фрагментов, металлических и костных осколков, обрывков одежды и защитного снаряжения (при минно-взрывных ранениях — земли, камней, стекла и др.);
- первичное микробное загрязнение (контаминация) огнестрельной раны, которое (при отсутствии антимикробной профилактики) в течение 6 часов выходит за ее пределы, приводя к развитию раневой инфекции;
- быстрое развитие травматического отека, ухудшающего перфузию тканей и способствующего развитию инфекционных осложнений.

*Ранения из огнестрельного оружия ограниченного поражения* (нелетального кинетического) имеют сходство с ранениями низкоскоростным огнестрельным оружием. При соблюдении правил использования этого оружия самозащиты, за счет низкой энергии ранящего снаряда (пластиковых или резиновых пуль) обширных повреждений не бывает. В то же время, при выстрелах с близкой

дистанции (менее 1 м) возможны тяжелые ранения. Основные особенности огнестрельных ран от оружия ограниченного действия:

- характерны слепые поверхностные ранения мягких тканей с зияющим входным отверстием, пояском осаднения, дефектом кожи по форме и размерам, соответствующим калибру ранящего снаряда;
- раневой канал, как правило, короткий — до 4 см длиной, в конце канала может располагаться ранящий снаряд (нередко упругие пули отскакивают и находятся вне раны);
- возможность дырчатых и оскольчатых переломов костей черепа, челюстей, ребер, предплечья, кисти и стопы; отсутствие переломов длинных трубчатых костей;
- при близком выстреле возникают тяжелые проникающие ранения черепа и головного мозга; разрушения глазного яблока; повреждения магистральных сосудов шеи, гортани и трахеи; проникающие ранения груди и живота; повреждения магистральных сосудов и нервных стволов конечностей.

*Ранения из огнестрельного охотничьего оружия* подразделяются на две группы: ранения из нарезного оружия (имеют все признаки ранений, нанесенных высокоскоростным стрелковым оружием) и из гладкоствольного оружия — относятся к ранениям низкоскоростными ранящими снарядами. Характер огнестрельной раны при выстреле из гладкоствольного охотничьего ружья зависит от ряда факторов: калибра ружья (наибольшее распространение в России имеют ружья 12-го калибра (внутренний диаметр ствола — 18,5 мм), 16-го калибра (16,8 мм) и 36-го калибра (10,2 мм); энергии порохового заряда патрона; вида снаряжения патрона (дробь диаметром от 1,25 до 5,50 мм, пули различной формы и массы); дистанции, с которой нанесено ранение. Ранения дробью при близком выстреле бывают очень тяжелыми.

В зоне взрыва раненые получают *специфическую* тяжелую, как правило, множественную и сочетанную травму, а также комбинированные поражения от воздействия боеприпасов взрывного действия — *минно-взрывные ранения и взрывные травмы*. Вокруг взрыва, в зоне поражения осколками (15–20 м и более), возникают *огнестрельные осколочные ранения*, которые тоже часто носят множественный и сочетанный характер.

*Минно-взрывные ранения* являются результатом контактного воздействия на человеческий организм боеприпасов взрывного действия. Они сопровождаются разрушением тканей либо отрывом сегментов конечностей и, как правило, множественными осколочными ранениями, термическими ожогами и обильным загрязнением прилегающих областей (по характеру их часто можно рассматривать как комбинированные механо-термические поражения). Для подрывов на минах характерны отрывы стопы или голени с лентообразными, свисающими остатками мягких тканей и выступающей из раны, обычно загрязненной обугленной костью. Вверх по оси конечности по межмышечным и сосудисто-нервным пространствам, а также вдоль костей силой взрыва вдавливаются большое количество воздуха, земли, мелких камней и других инородных тел. Мышечные волокна расслаиваются и некротизируются. Наряду с этим возникают множественные осколочные ранения и термические ожоги. Нередки повреждения промежности, прямой кишки и мочеполовых органов. При минно-взрывных ранениях верхних конечностей часто одновременно повреждаются глаза.

Характерными признаками минно-взрывных ранений являются взрывное разрушение либо отрыв сегмента конечности (реже других областей тела), находившегося в контакте с взрывным устройством.

*Отрыв* — полное отсечение сегмента конечности.

*Неполный отрыв* — разрушение сегмента конечности, при котором сохранилось соединение дистального и проксимального отделов кожным или кожно-мышечным лоскутом.

*Разрушение* — полная либо частичная утрата жизнеспособности тканевых массивов, не подлежащих восстановлению в конкретных условиях. Применительно к сегментам конечности — прекращение магистрального артериального кровотока, повреждение нервов, перелом костей и повреждение мягких тканей более чем на половину окружности.

*Взрывные травмы* — это открытые и закрытые травмы, возникающие в результате воздействия избыточного давления воздушной ударной волны, а также метательного и заброневого действия боеприпасов взрывного действия. В результате возникают

черепно-мозговые травмы (сотрясение и ушиб головного мозга), ударная баротравма органа слуха, различные формы ушиба сердца, коммоционно-контузионная травма легких в виде кровоизлияний различной локализации, формы и площади, а также кровоизлияния в органах живота. При этом у раненых одновременно могут быть ранения осколками и другие травмы.

*Хирургическая обработка огнестрельной раны* — это операция, целью которой является предупреждение либо лечение инфекционных осложнений и создание благоприятных условий для заживления раны. Хирургическая обработка также выполняется и по поводу неогнестрельных ран, полученных при высокоэнергетической травме (Бельских А.Н. и др., 2013).

Хирургическая обработка является нестандартным, часто многокомпонентным оперативным вмешательством, содержание которого определяется характером конкретной огнестрельной раны и топографической анатомией области ранения. В соответствии с показаниями, хирургическая обработка раны может быть *первичной*, то есть направленной на *профилактику* развития раневой инфекции (ПХО), или *вторичной*, направленной на *лечение* развившихся инфекционных осложнений.

Этапами ПХО ран являются рассечение тканей, удаление инородных тел, иссечение нежизнеспособных тканей, дренирование и закрытие раны.

*Первый этап — рассечение раны.* Рассечение производится скальпелем через входное (или выходное при большем объеме повреждений) отверстие раневого канала в виде линейного разреза достаточной длины для последующей операции в глубине поврежденной области и для декомпрессии тканей в окружности раны. Направление разреза должно соответствовать топографо-анатомическим принципам (на конечностях — вдоль сегментов; на лице, груди и животе — по направлению кожных линий Лангера соответствующей области тела). Послойно рассекаются кожа и подкожная клетчатка. Фасция широко рассекается длинными ножницами подкожным разрезом (на конечности — в проксимальном и дистальном направлениях на протяжении всего сегмента). При выраженном травматическом отеке для лучшей декомпрессии мышечных футляров дополнительно выполняют

Z-образные разрезы фасции. Затем по ходу раневого канала рассекаются мышцы вдоль хода их волокон. При сквозном ранении аналогичные действия производятся и со стороны выходного (входного) отверстия раневого канала.

Следует понимать, что рассечение огнестрельных ран является единственным операционным доступом только при ранениях мягких тканей любой локализации и большинстве костно-мышечных ран конечностей. При всех других ранениях остановить кровотечение и устранить повреждения важных анатомических образований путем рассечения входного или выходного отверстия раневого канала невозможно. Поэтому при этих операциях применяются стандартные доступы, принятые в неотложной хирургии: трепанация черепа, коллотомия при ранениях шеи, торакотомия, лапаротомия, ламинэктомия, доступы в проекции магистральных сосудов и т.д.

*Второй этап — удаление инородных тел:* ранящих снарядов или их фрагментов, обрывков одежды, свободно лежащих костных осколков, а также кровяных сгустков, мертвых тканей, составляющих содержимое раневого канала. Для этого эффективно промывание раны пульсирующей струей растворами антисептиков (при их отсутствии — 0,9% раствором натрия хлорида или кипяченой водой). Некоторые инородные тела могут располагаться глубоко в тканях и для их удаления требуются дополнительные доступы или специальные методы, использование которых возможно только на этапе оказания специализированной помощи. В то же время, поиск и удаление ранящих снарядов вне раневого канала часто представляет значительные технические трудности и не является целью ПХО. При локализации оставленных пуль или осколков в важных областях (в мозговой ткани, в проекции магистральных сосудов, в полостях тела и др.) они впоследствии могут быть удалены в плановом порядке из отдельных доступов после уточнения локализации путем полипозиционного рентгеновского исследования или мультиспиральной компьютерной томографии (МСКТ).

*Третий этап — иссечение нежизнеспособных тканей,* то есть удаление первичного некроза и тканей сомнительной жизнеспособности. Критериями сохраненной жизнеспособности тканей

являются: яркие цвета, для мышц — упругая консистенция и сократимость в ответ на раздражение пинцетом, кровоточивость при иссечении кусочка ткани.

Иссечение нежизнеспособных тканей осуществляется послойно с учетом различной переносимости тканями огнестрельной травмы и устойчивости к раневой инфекции.

*Кожа* является наиболее устойчивой к воздействию ранящих снарядов (РС) и инфекции, поэтому она или не иссекается совсем, или иссекается скальпелем очень экономно (1–2 мм). Следует избегать выкраивания больших круглых отверстий («пятак») вокруг входного и выходного отверстий раневого канала.

*Подкожная клетчатка* менее устойчива к воздействию повреждающих факторов и раневой инфекции и поэтому широко иссекается ножницами до отчетливых признаков жизнеспособности.

*Фасция* плохо кровоснабжается, но устойчива к повреждению, поэтому иссекаются только явно разрушенные ее участки, утратившие связь с подлежащими тканями (главное — широко рассечь все фасциальные футляры по ходу раневого канала).

*Мышцы* являются той тканью, где в полной мере развертывается раневой процесс, и в которой прогрессирует либо регрессирует вторичный некроз. Ножницами методично удаляются явно нежизнеспособные мышцы: бурого цвета, потерявшие упругость, не сокращающиеся, не кровоточащие при удалении поверхностных слоев. По достижении зоны жизнеспособных мышц параллельно иссечению осуществляется гемостаз. Следует помнить, что зона жизнеспособных мышц имеет мозаичный характер. Участки мышц, где отчетливо преобладают жизнеспособные ткани, хотя и встречаются мелкие кровоизлияния, очаги пониженной жизнеспособности — не удаляются. Эти ткани составляют зону «молекулярного сотрясения» и в них может произойти образование вторичного некроза. Именно от характера операции и последующего лечения зависит течение раневого процесса в этой зоне: образование вторичного некроза либо регресс травматических изменений тканей.

*Костная ткань* необходима для последующего восстановления опорной функции, поэтому при огнестрельных переломах удаля-



ются только мелкие осколки, потерявшие связь с мягкими тканями. При иммобилизации перелома аппаратом внешней фиксации костные осколки промываются в ране растворами антисептиков и практически не удаляются (высокоскоростные пули могут вызывать многооскольчатые переломы диафиза длинных костей, а попытка удаления осколков приводит к обширному дефекту кости).

Поврежденные *стенки внутренних органов (печени, пищевода, тонкой кишки)* иссекаются обязательно, но минимально, *кровеносные сосуды, нервные стволы и сухожилия* не требуют иссечения (производится лишь освежение неровных краев тканей).

*Ткани головного и спинного мозга* в ходе ПХО обильно орошаются 0,9% раствором натрия хлорида с отмыванием и аспирацией костных фрагментов, мозгового детрита, свертков крови и других инородных тел.

В ходе рассечения и иссечения обеспечивается *тщательный гемостаз*, так как кровь является лучшей питательной средой для микрофлоры раны.

*Четвертый этап — дренирование раны* для создания оптимальных условий для оттока раневого отделяемого. Дренирование осуществляется путем установки трубок в образовавшуюся после хирургической обработки раневую полость и выведения их через контрапертуры (в некоторых случаях — через рану) в наиболее низко расположенных по отношению к поврежденной области местах (с учетом последующего положения раненого в постели). При сложном раневом канале количество дренажей определяется конфигурацией раны.

Возможны различные варианты *дренирования огнестрельной раны*. Самый простой — *пассивное дренирование* через широкую однопросветную трубку (трубки). Второй — более сложный способ — *пассивное дренирование через двухпросветную трубку*: по малому каналу осуществляется капельное постоянное орошение трубки, что препятствует ее obturации тканевым детритом и обеспечивает длительное функционирование. Оба эти метода используются при лечении неушитых ран. Третий способ — *проточно-промывное дренирование* используется при ушитой наглухо ране на этапе оказания специализированной

хирургической помощи. Суть метода состоит в установке в рану через отдельные проколы двух или более трубок таким образом, чтобы жидкость омывала раневую полость и свободно оттекала наружу. Наилучший эффект достигается при активном приливно-отливном дренировании, когда выходная трубка соединяется с аспиратором и в ней создается слабое отрицательное давление (30–50 см вод.ст.). На этапе оказания специализированной помощи может использоваться четвертый способ — *вакуумное дренирование* с применением VAC-систем (от англ. vacuum-assisted closure). Суть метода заключается в укладывании в рану пористого материала (губки) и дренажной трубки с герметизацией раны (путем ушивания кожи или использования специальной герметизирующей пленки) и созданием в ране отрицательного давления подключением трубки к специальному аспиратору с дозированным разрежением (Бельских А.Н. и др., 2013).

*Пятый этап — закрытие раны.* После ПХО образуется одна либо несколько больших зияющих ран, которые, как правило, не зашиваются, а заполняются материалами, обладающими дренажными свойствами (помимо установленных дренажных трубок). Самым простым способом является введение в рану марлевых салфеток в виде «фитилей», смоченных антисептическими растворами (содержащими хлоргексидин или йод) или пропитанных мазями на водорастворимой основе. Более эффективные методы — это заполнение раны сорбентами или протеолитическими ферментами, ускоряющими процесс очищения (*следует иметь в виду возможность раннего вторичного кровотечения из-за сорбции факторов местного гемостаза*).

Поскольку любая повязка в ране теряет гигроскопичность и высыхает через 6–8 ч, а перевязки через такие промежутки времени невозможны, в рану вместе с салфетками должны обязательно устанавливаться трубчатые дренажи или «полутрубки», то есть трубки диаметром 10–12 мм, разрезанные вдоль на две половины.

При применении проточно-промывного либо вакуумного дренирования на этапе оказания специализированной медицинской помощи обработанные раны зашиваются наглухо или герметизируются с помощью специальной герметизирующей пленки.

В связи с вариабельностью морфологии различных огнестрельных ран (локализация, величина входных и выходных отверстий раневого канала, протяженность участков первичного и вторичного некроза, количество инородных тел, наличие повреждений внутренних органов и анатомических структур и др.), содержание операции ПХО у раненых может существенно различаться.

Выделяются огнестрельные раны, нуждающиеся *только в рассечении* (например, мелкоосколочное ранение с повреждением магистрального сосуда), *только в иссечении* (касательные или «зияющие» ранения с обширным повреждением мягких тканей, где дополнительное рассечение является ненужным), *в обязательном наложении контрапертурных отверстий* (длинный раневой канал сложной конфигурации с угрозой задержки отделяемого).

После ПХО образуется одна либо несколько больших зияющих ран, которые, как правило, не зашиваются, а заполняются материалами, обладающими дренажными свойствами (помимо установленных дренажных трубок). При выявлении во время перевязки после ПХО огнестрельной раны прогрессирования некроза (в отсутствие признаков раневой инфекции) показана *повторная ПХО*.

Профилактическая антибактериальная терапия позволяет лишь отсрочить развитие инфекционного процесса и не заменяет ПХО.

С учетом особенностей огнестрельной раны (обширность первичного некроза, наличие зоны вторичного некроза, микробное загрязнение) *первичный шов после ПХО раны, как правило, не накладывается!* Условия заживления ушитой огнестрельной раны в фазе травматического отека значительно хуже из-за увеличения напряжения тканей, снижения тканевой перфузии, уменьшения аэрации тканей и, соответственно, возникновения условий для вегетирования с последующим ростом анаэробной микрофлоры.

Исключения из этого правила редки (Бельских А.Н. и др., 2013).

- Первичный шов накладывается на раны лица, волосистой части головы, мошонки, полового члена — благодаря хоро-