

Предисловие (Слиянков Л.Ю., Гаркави А.В., Черняев А.В.) 6

Глава 1. ТРАСПЕДИКУЛЯРНАЯ ФИКСАЦИЯ ПРИ ПОВРЕЖДЕНИЯХ ГРУДНОГО И ПОЯСНИЧНОГО ОТДЕЛОВ ПОЗВОНОЧНИКА
(Слиянков Л.Ю., Гаркави А.В., Черняев А.В.) 8

- 1.1. Введение 8
- 1.2. Диагностика 15
- 1.3. Хирургическая техника. 21
 - 1.3.1. Укладка пациента. 21
 - 1.3.2. Транспедикулярная фиксация «открытым» способом 23
 - 1.3.3. Транспедикулярная фиксация малоинвазивным способом (перкутанная) 33
- 1.4. Послеоперационное ведение пациентов. 38
- 1.5. Осложнения 39
- 1.6. Заключение 41
- Литература 42

Глава 2. ПУНКЦИОННАЯ ВЕРТЕБРОПЛАСТИКА ПРИ ТРАВМАХ ГРУДНОГО И ПОЯСНИЧНОГО ОТДЕЛОВ ПОЗВОНОЧНИКА И ИХ ПОСЛЕДСТВИЯХ
(Слиянков Л.Ю., Гаркави А.В., Черняев А.В., Бобров Д.С., Симонян А.Г.) 44

- 2.1. Введение 44
- 2.2. Краткая история возникновения и развития метода 46
- 2.3. Условия применения 48
- 2.4. Показания и противопоказания. 54
 - 2.4.1. Показания 54
 - 2.4.2. Противопоказания 55

- 2.5. Осложнения 57
- 2.6. Материально-техническое оснащение 60
- 2.7. Техника операции 62
- 2.8. Послеоперационная реабилитация и профилактика возникновения переломов. 65
- Литература 69

Глава 3. СИНДРОМ ТРАВМАТИЧЕСКОЙ ПОЗВОНОЧНО-ТАЗОВОЙ ДИССОЦИАЦИИ
(Слиянков Л.Ю., Гаркави А.В., Черняев А.В., Донченко С.В., Симонян А.Г.) 75

- 3.1. Введение 75
- 3.2. Классификация 76
- 3.3. Диагностика 80
- 3.4. Методы лечения. 83
- 3.5. Материально-техническое обеспечение. 84
- 3.6. Методика позвоночно-тазовой транспедикулярной фиксации 84
 - 3.6.1. Открытый способ 89
 - 3.6.2. Малоинвазивный способ 91
 - 3.6.3. Полуоткрытый способ 97
- 3.7. Особенности реабилитационного периода 99
- 3.8. Оценка эффективности позвоночно-тазовой транспедикулярной фиксации и ее влияние на статико-динамические нарушения позвоночника. 100
- 3.9. Клинический пример 102
- Литература 107

Глава 2. Пункционная вертебропластика при травмах грудного и поясничного отделов позвоночника и их последствиях

2.1. Введение

Хирургические методы лечения переломов тел позвонков грудного и поясничного отделов позвоночника и их последствий представляют определенные сложности, особенно у пациентов пожилого и старческого возраста вследствие остеопоротических изменений костной ткани и сопутствующих заболеваний у данной группы больных.

В травматологической практике до конца XX в. доминирующим вариантом лечения больных старшей возрастной группы с деформациями и переломами тел позвонков грудного и поясничного отделов являлась консервативная тактика [9, 11, 12]. К хирургическому вмешательству травматологи-ортопеды прибегали преимущественно в случаях грубых анатомических повреждений, наличия неврологического дефицита, прогрессирования посттравматических деформаций позвоночника [14]. Главным аргументом для проведения оперативного лечения считали необходимость устранения существующего неврологического дефицита и восстановления анатомической оси позвоночника [3, 8, 23, 31, 41].

На протяжении многих лет хирургические методы лечения остеопороза применяли крайне редко и почти исключительно в случаях выраженной эпидуральной компрессии, сопровождающейся неврологической симптоматикой. Причин этому несколько. В настоящее время ни одна из существующих хирургических методик

не способна предотвратить развитие компрессионных переломов тел позвонков при выраженном остеопорозе. Стабилизирующие системы не могут выполнять свою функцию из-за отсутствия достаточной фиксации в кости, пораженной остеопорозом. Использование же только декомпрессивных операций значительно усугубляет нестабильность позвоночника. Кроме того, на результатах лечения негативно сказываются пожилой возраст и соматически отягощенный анамнез большинства больных.

В настоящее время в связи с усовершенствованием существующих и появлением новых малоинвазивных методик хирургического лечения подходы к лечению переломов тел позвонков пересмотрены. В арсенале хирурга-вертебролога имеются несколько видов хирургических вмешательств, применение которых требует дифференцированного подхода [2, 3, 14, 24, 32, 35, 39].

Применяемые методы оперативного лечения на вентральных отделах позвонков более эффективны для устранения посттравматических деформаций, осуществления декомпрессии содержимого позвоночного канала на уровне поврежденного позвонка, являющегося причиной неврологического дефицита, с последующим замещением тела поврежденного позвонка различными трансплантатами. Однако хирургические вмешательства на вентральных отделах позвоночника увеличивают травматичность операции. Замещение поврежденной части тела позвонка ауто-, алло- или металлическими имплантатами не решает проблемы дефицита костной ткани и стабилизации поврежденного сегмента позвоночника из-за снижения механической резистентности костной ткани. Проведенные исследования различных авторов показали, что сниженная минеральная плотность костной ткани тел позвонков не исключает риска потери достигнутой коррекции деформации поврежденного сегмента в отдаленные сроки лечения. Костные ауто- и аллотрансплантаты, используемые для замещения тел позвонков, не имеют свойств полно-

ценной структуральной опоры, что является причиной неудовлетворительных результатов их применения.

В настоящее время все более широкое применение находят пункционные методики — пункционная вертебропластика (перкутанная цементапластика, перкутанная вертебропластика, транспедикулярная вертебропластика) и пункционная кифопластика, а также комбинации этих методик с транспедикулярной фиксацией [2, 3, 8, 11, 17, 24, 34, 47]. Эти операции позволяют стабильно добиваться хороших результатов, облегчая страдания пациентов и улучшая их качество жизни.

2.2. Краткая история возникновения и развития метода

Пункционная вертебропластика — малоинвазивный метод стабилизации поврежденных тел позвонков с использованием костных цементов.

Термин «вертебропластика» изначально использовался для описания оперативного вмешательства по восстановлению прочности тела позвонка путем открытого введения в имеющийся костный дефект костного алло- или аутооттрансплантата, а также костного цемента.

В настоящее время пункционная вертебропластика рассматривается как стабилизирующая операция, предусматривающая введение в область перелома или зону деструкции именно костного цемента. Целью операции является восстановление опороспособности позвоночника, что избавляет пациентов от острых болей.

Впервые пункционное введение костного цемента в пораженное тело позвонка провели в 1984 г. два французских врача — нейрохирург P. Galibert и нейрорадиолог H. Deramond [28]. Операция была проведена 54-летней женщине, страдающей нестерпимой болью в шейном отделе позвоночника, с клиническими признаками радикулопатии корешка C2. При КТ шейного отдела позвоночника была

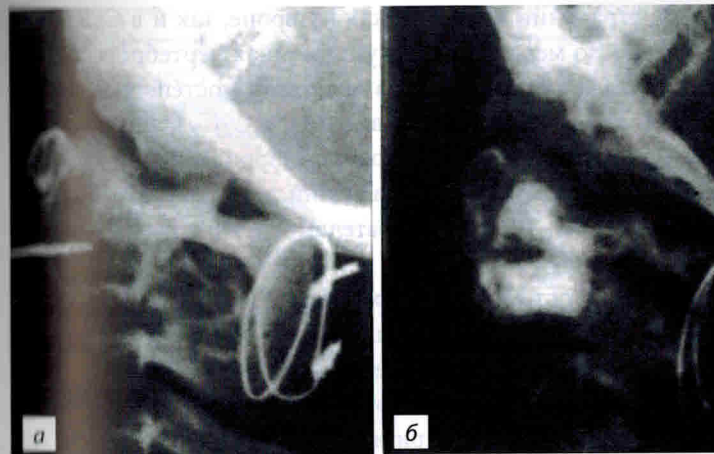


Рис. 2.1. Первая вертебропластика, выполненная P. Galibert и H. Deramond в 1984 г.: а — пункция тела позвонка C2, интраоперационная рентгенография; б — контрольная рентгенография после оперативного лечения (из Е.Г. Педанченко, 2005)

выявлена агрессивная гемангиома тела позвонка C2, поражающая все тело, имеющая обширное эпидуральное распространение и вызывающая компрессию спинного мозга. Была выполнена двухэтапная операция — ламинэктомия с устранением эпидуральной компрессии спинного мозга и последующая пункционная вертебропластика (рис. 2.1).

Результат операции превзошел все ожидания. В послеоперационном периоде отмечен полный регресс неврологической симптоматики и болевого синдрома. Затем в клинике было выполнено еще шесть подобных вмешательств с хорошими результатами. Воодушевленная успехами своих коллег, группа нейрорадиологов и нейрохирургов из университетской клиники в Лионе (Франция) в течение 1987–1988 гг. использовала методику для лечения больных с компрессионными переломами тел позвонков на фоне остеопороза и при метастатическом поражении позвоночника. Хорошие клинические результаты вмешательств, проведенных в клинике Лиона, стали поводом для широкого

распространения методики как в Европе, так и в Северной Америке. По мере того как пункционная вертебропластика завоевывала прочное место в медицине, постепенно расширялись показания для ее проведения [8, 29].

Применение пункционной вертебропластики при лечении посттравматических изменений позвоночника предложили американские исследователи Н.М. До и соавт. в 1999 г. Они описали четыре случая успешного лечения посттравматического остеонекроза с развитием компрессионных переломов [30]. При этом помимо восстановления прочности позвонка и купирования болевого синдрома [33] происходит восстановление высоты позвонка и уменьшения угла кифоза, что особенно актуально при многоуровневом поражении [13, 23, 33, 36]. Восстановление высоты тела сломанного позвонка зависит от динамической подвижности перелома [44].

2.3. Условия применения

При определении показаний к выполнению пункционной вертебропластики следует принимать во внимание степень распространения процесса, уровень патологии, выраженность неврологической симптоматики, виды принятого ранее лечения.

В настоящее время лечение больных с остеопорозом позвоночника методом пункционной вертебропластики проводят на основании данных инструментальных методов исследования с применением биомеханических моделей, что позволяет обоснованно подойти к хирургическому решению этой проблемы (рис. 2.2).

Факторами, обеспечивающими эффективность пункционной вертебропластики, являются:

- создание осевой стабильности пораженного тела позвонка (препятствует или останавливает развитие компрессионного перелома);
- устранение боковой (функциональной) деформации тела позвонка при нагрузках;

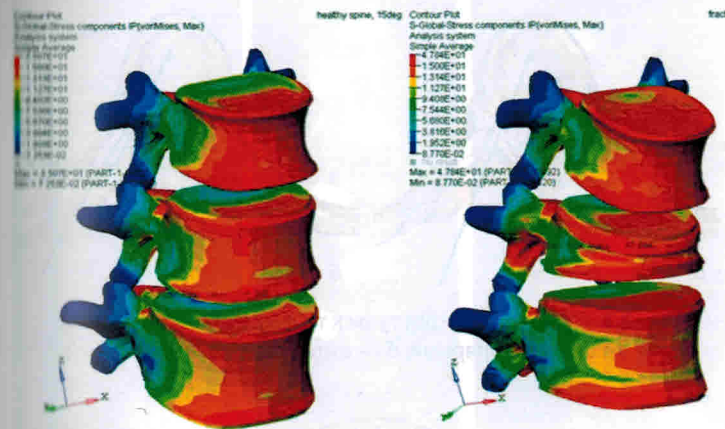


Рис. 2.2. Моделирование остеопоротических деформаций тел позвонков методом конечных элементов

- термическое разрушение болевых рецепторов периоста тела позвонка.

Клиническую эффективность пункционной вертебропластики определяет устранение болевого синдрома.

Пункционная вертебропластика может быть выполнена на любом уровне позвоночного столба. В настоящее время разработаны методики введения композитов на шейном, грудном и поясничном отделах позвоночника.

В грудном отделе позвоночника пункцию тела позвонка можно провести двумя доступами: транспедикулярно и интеркостовертбрально (паравертбрально) (рис. 2.3).

На поясничном отделе применяют преимущественно транспедикулярный (аналогично грудному отделу) или надбоковой доступы (рис. 2.4).

Операции могут быть выполнены как на одном уровне, так и при многоуровневом поражении с одномоментным введением цемента в тела 4–5-го позвонков и более (рис. 2.5).

Ряд авторов предлагает использование микрохирургических доступов в сочетании с последующей вертебропластикой или кифопластикой тел позвонков. Данная

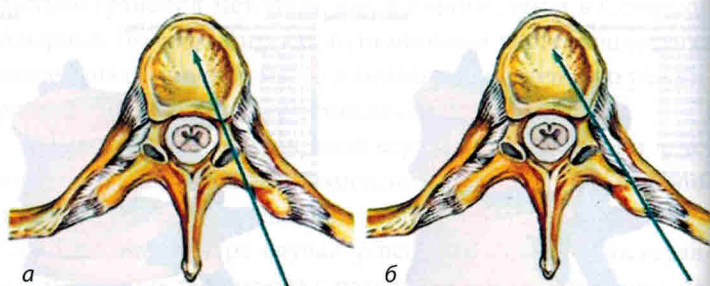


Рис. 2.3. Пункционные доступы к телам грудных позвонков: а — транспедикулярный, б — интеркостовертебральный

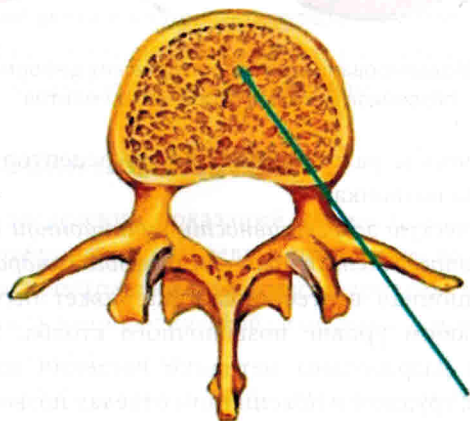


Рис. 2.4. Заднебоковой пункционный доступ к поясничному отделу позвоночника

методика позволяет контролировать процесс вертебропластики визуально, а в случае истечения цемента за пределы задней кортикальной пластинки своевременно его удалить [22].

Пункционная вертебропластика — развивающаяся методика, истинные возможности которой еще до конца не раскрыты. Изначально даже компрессионные переломы тел позвонков на фоне остеопороза не рассматривались как показания для использования данного метода лечения.

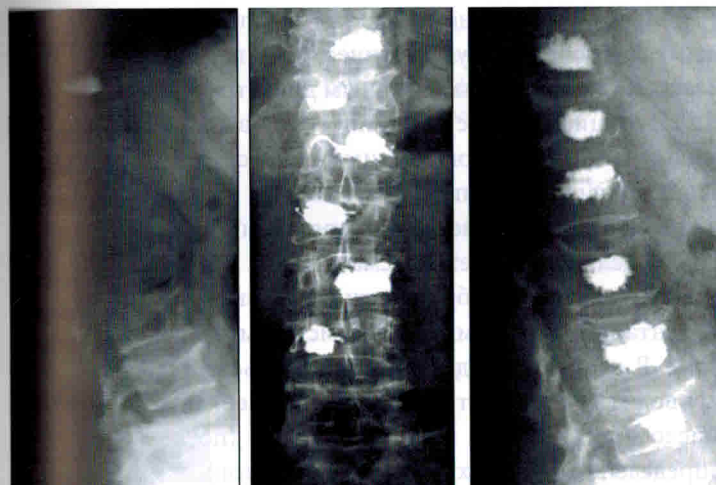


Рис. 2.5. Пример одномоментной многоуровневой вертебропластики

В настоящее время обсуждается вопрос уже не просто использования вертебропластики при сенильных переломах, а различные ее варианты.

Стремительным развитием пункционной вертебропластики объясняется и то, что предложенные ранее стандарты на практике постоянно пересматриваются. В первую очередь это касается острых травматических компрессионных переломов, в лечении которых пункционную вертебропластику не только успешно используют во многих европейских странах, но и все чаще называют «золотым стандартом» лечения.

Клинический опыт показывает, что к трактовке асимптоматичных стабильных компрессионных переломов при остеопорозе следует относиться весьма осторожно, а лечение больного с компрессионными переломами тел позвонков должно быть комплексным, с учетом биомеханических особенностей. В некоторых случаях критического остеопороза целесообразно вводить композиционные материалы даже при отсутствии компрессионного перелома.

44. McKiernan F., Jensen R., Faciszewski T. The dynamic mobility of vertebral compression fractures // *J. Bone Miner. Res.* — 2003. — V. 18 (1). — P. 24–29.
45. Melton L.J. III, Lane A.W., Cooper C. et al. Prevalence and incidence of vertebral deformities // *Osteoporosis Int.* — 1993. — V. 3. — P. 113–119.
46. Melton L.J. III, Chao E.Y.S., Lane J. Biomechanical aspects of fracture // In: *Osteoporosis: etiology, diagnosis, and management* / eds. B.L. Riggs, L.J. Melton. — NY: Raven Press, 1988. — P. 111–131.
47. Neuner J.M., Zimmer J.K., Hamel M.B. Diagnosis and treatment of osteoporosis in patients with vertebral compression fractures // *J. Am. Geriatr. Soc.* — 2003. — V. 51 (4). — P. 483–491.
48. Phillips F., Wetzel F., Lieberman I. et al. An in vivo comparison of the potential for extravertebral cement leak after vertebroplasty and kyphoplasty // *Spine.* — 2002. — V. 27. — P. 2173–2178.
49. Reeve J., Silman A. Epidemiology of osteoporotic fractures in Europe: towards biologic mechanisms (the European prospective osteoporosis study) // *Osteoporosis International.* — 1997. — V. 7. — P. 78–83.
50. Riggs B.L., Seeman E., Hodgson S.F. et al. Effect of the fluoride/calcium regimen on vertebral fracture occurrence in postmenopausal osteoporosis // *Comparison with Conventional Therapy.* — 1982. — V. 306 (8). — P. 446–450.

Глава 3. Синдром травматической позвоночно- тазовой диссоциации

3.1. Введение

Крестец как костная структура играет ведущую роль в формировании сбалансированной биомеханической системы «позвоночник — нижние конечности». В зарубежной литературе крестец носит название шестого позвонка, или тазового позвонка, что закономерно в связи с его ролью в формировании и поддержании сагиттального баланса позвоночного столба [4, 6, 10, 25, 31].

Частота несвоевременной диагностики переломов крестца достигает, по данным некоторых авторов, 30%. Поперечные переломы крестца составляют 3–5% от общего количества и считаются наиболее тяжелыми повреждениями в связи с высоким процентом неврологических осложнений, неудовлетворительных результатов, а также большой частотой случаев инвалидности в исходе лечения [1, 7, 8, 11, 17, 27, 28, 36].

Причиной переломов крестца — всегда высокоэнергетическая травма [1, 4, 6, 8–12, 14–37]. В связи с этим изолированные переломы крестца встречаются крайне редко и чаще являются составной частью множественной или сочетанной травмы [5, 14, 17, 21, 24–27, 34]. Большая аксиальная нагрузка как основной механизм формирования поперечных переломов крестца объясняет их возможное сочетание с повреждениями груднопоясничного отдела позвоночника [17, 23].

Анатомически формирование поперечной линии перелома означает разобщение поясничного отдела с верхне-центральной частью крестца от его нижней части, тазового кольца и нижних конечностей. Описывая подобные повреждения, а также двусторонние разрывы крест-

цово-подвздошных сочленений, Bents и соавт. (1993, 1996) объединили их в группу пояснично-крестцовых переломовывихов, предложив термин «травматическая позвоночно-тазовая диссоциация» (синдром позвоночно-тазового разобщения) [7].

3.2. Классификация

В зарубежной литературе встречается большое количество классификаций переломов крестца, как носящих научно-теоретический характер, так и адаптированных для повседневного практического применения. В клинической практике наибольшее распространение получили следующие классификационные системы.

Denis и соавт. [8] предложили классифицировать переломы крестца в зависимости от распространения линии перелома по отношению к передним фораминальным отверстиям (рис. 3.1):

- перелом в зоне I — латеральнее фораминальных отверстий (краевой перелом боковой массы крестца);
- перелом в зоне II — трансфораминальный перелом крестца (линия перелома проходит через фораминальные отверстия);

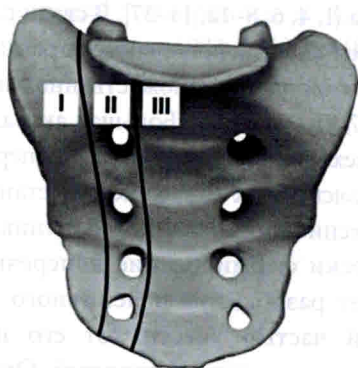


Рис. 3.1. Классификации повреждений крестца по Denis

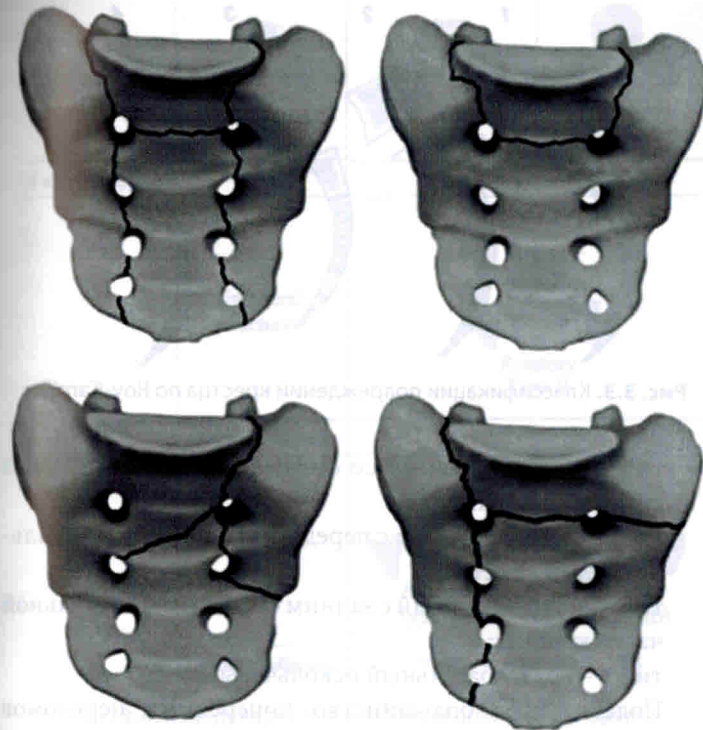


Рис. 3.2. U-, H-, T- и Y-образные переломы крестца

- перелом в зоне III — медиальнее фораминальных отверстий (перелом проходит через тела sacralных позвонков).

По конфигурации поперечные переломы крестца зоны 3 по Denis делят на U-, H-, T- и Y-образные переломы [14, 15] (рис. 3.2).

В зависимости от изменения сагиттального профиля крестца при поперечных переломах (зона 3 по Denis) Roy-Camille [21] выделил три подтипа, объединив их под названием *suicidal jumping fracture* (автор наблюдал данные повреждения у пациентов после падения с большой высоты при суицидальных попытках) (рис. 3.3):

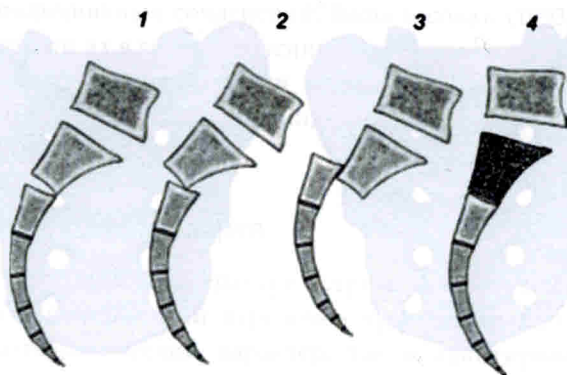


Рис. 3.3. Классификации повреждений крестца по Roy-Camille

- тип 1 — сгибательный со смещением под углом и без смещения по ширине;
- тип 2 — сгибательный с передним смещением каудальной части крестца;
- тип 3 — сгибательный с задним смещением каудальной части крестца;
- тип 4 — разгибательный оскольчатый.

Подавляющее большинство поперечных переломов крестца сочетается с повреждениями грудопоясничного отдела позвоночника и/или тазового кольца.

Особой группой повреждений является сочетание поперечного перелома крестца с разрывом межпозвоночного диска L5-S1 [31–33].

Выделяют:

- изолированные разрывы межпозвоночного диска без переломов тел, дужек и суставных отростков и без подвывиха в позвоночно-двигательном сегменте;
- разрывы диска с наличием переломов суставных отростков и дужек без подвывиха и вывиха;
- повреждения с вывихом или подвывихом в позвоночно-двигательном сегменте.

В соответствии с существующей классификацией выделяют следующие типы повреждений:







Pure dislocation	 Unilateral Type IA	 Lateral Type IB	 Anterior Type IC
L5 anterior slipping	NO	NO	YES
Unilateral fracture	 Rotatory Type II		
Fracture dislocation	L5 anterior slipping	YES	
Bilateral fracture	 Anterior Type IIIA	 Rotatory Type IIIB	
L5 anterior slipping	YES	YES	

Рис. 3.4. Международная классификация повреждений позвоночно-двигательного сегмента L5-S1 по Viale

- тип I — «чистый» вывих L5-S1:
 - IA — монолатеральный;
 - IB — латеральный;
 - IC — передний;
- тип II — монолатеральный ротационный переломовывих;
- тип III — билатеральный переломовывих:
 - IIIA — передний;
 - IIIB — ротационный.

При повреждениях типов IC, II, IIIA и IIIB имеется вентральное смещение тела L5 позвонка, то есть речь идет о формировании травматического спондилолистеза L5 (рис. 3.4).

Учитывая анатомические особенности сакрального канала и зоны пояснично-крестцового перехода, в большинстве случаев (по данным различных авторов, до 95%) синдром позвоночно-тазовой диссоциации носит неврологически осложненный характер [9, 19, 26, 31, 37]. Степень неврологических нарушений может колебаться от клинической картины односторонней монорадикулопатии с обратным развитием в раннем посттравматическом периоде до развернутой клинической картины синдрома «конского хвоста» с нарушением функции тазовых органов. Описывается четкая корреляция между степенью смещения костных отломков и степенью выраженности неврологического дефицита [8, 30, 31, 37]. Стоит отметить, что при повреждениях крестца типа Denis 1 частота неврологических осложнений не превышает 6%, типа Denis 2 — достигает 20%, а типа Denis 3, по данным различных авторов, может достигать 90% [11, 22, 23, 26, 27, 31, 37].

Для оценки неврологического дефицита (степень градации синдрома «конского хвоста») предлагается применять классификацию Gibbons [9]:

- тип 1 — отсутствие неврологического дефицита;
- тип 2 — чувствительные нарушения (парестезии);
- тип 3 — двигательные нарушения (моторный дефицит нижних конечностей);
- тип 4 — дисфункция органов малого таза (мочевого пузыря и прямой кишки).

3.3. Диагностика

Ранняя диагностика синдрома позвоночно-тазовой диссоциации весьма затруднительна [4, 5, 11, 17, 24–26, 28, 30, 31]. В связи с наличием сопутствующей, подчас жизнеугрожающей патологии (тяжелая черепно-мозговая травма, повреждения внутренних органов) пациенты в раннем посттравматическом периоде находятся в реанимационном отделении, где все усилия направлены на устранение непосредственных

угроз жизни в соответствии с концепцией Damage Control [17]. Наличие сопутствующего повреждения тазового кольца не помогает, а, наоборот, затрудняет выявление повреждений крестца. Лишь прогрессирующая неврологическая симптоматика и нарастающая деформация крестцовой области с вторичными трофическими нарушениями кожных покровов помогают диагностике. По данным Roy-Camille и соавт. [21], несвоевременная диагностика отмечена ими у пациентов с политравмой в 5 наблюдениях из 13.

Клиническое и инструментальное обследование пациентов с политравмой в зарубежных центрах экстренной помощи проводится согласно протоколу ATLS (Advanced Trauma Life Support) или согласно локальным протоколам, базирующимся на общепринятых подходах к лечению пациентов с политравмой.

По мнению ряда авторов, у пациентов с политравмой, причиной которой стали высокоэнергетические воздействия (катастрофа, автодорожные происшествия, железнодорожная травма), следует во многих случаях заподозрить повреждение крестца [11, 17, 23, 31, 38].

Если пациент находится в сознании, то, как правило, он предъявляет неспецифические жалобы на боль в области таза и копчика. При осмотре следует обратить внимание на высоту и симметричность расположения крыльев подвздошных костей, которые могут свидетельствовать о смещении гемипельвиса в случаях нестабильности тазового кольца. Также следует провести нагрузочные пробы на сведение и разведение половин таза (пробы Ларрея и Вернея). При возможности осуществления пальпаторного исследования костных структур задней поверхности крестца следует четко определить остистые отростки и другие костные выступы — их западение является признаком повреждения крестца с дислокацией. При повреждениях крестца возможно также развитие массивной и протяженной отслойки подкожно-жировой клетчатки с формированием флюктуирующей гематомы (симптом Морель–Лавалле).

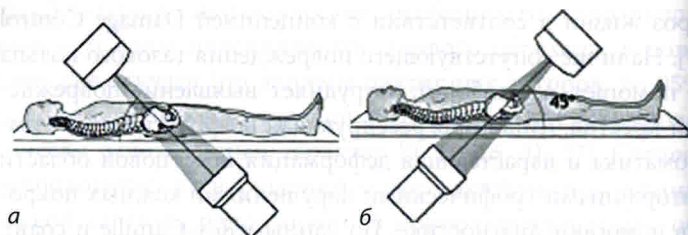


Рис. 3.5. Рентгенография таза по Тэйлору: *а* — краниокаудальная проекция (вход в таз, *inlet*); *б* — каудокраниальная проекция (выход из таза, *outlet*)

Пальцевое ректальное исследование (а женщинам — и вагинальное) следует проводить всем пациентам с подозрением на повреждение крестца вне зависимости от наличия признаков ректального и/или вагинального кровотечения [4, 26].

Полноценное неврологическое исследование в большинстве случаев провести не представляется возможным в связи с отсутствием или нарушением сознания у пациентов. Обязательной является проверка двигательной и чувствительной иннервации в зоне корешков L5–S1, чувствительной иннервации в аногенитальной зоне, проверка спонтанной сократительной функции анального сфинктера.

Лучевая диагностика, согласно протоколам, должна включать в себя рентгенографическое исследование таза и крестца в переднезадней проекции. К сожалению, чувствительность данного исследования не превышает 30%. В связи с этим в ряде клиник рутинное рентгенографическое исследование дополняют косыми проекциями по Тэйлору — краниокаудальной (вход в таз, *inlet*, рисунок 4А) и каудокраниальной (выход из таза, *outlet*) (рис. 3.5).

Мультиспиральная компьютерная томография является «золотым стандартом» диагностики и проводится всем пациентам с травмой тазового кольца. Для исключения сопутствующей травмы позвоночного столба ряд авторов рекомендует проводить компьютерную томографию с уровня позвонка Th12 с шагом 1 мм [4, 31]. В ряде кли-

ник внедрен метод скрининг-компьютерной томографии у пациентов с политравмой: проводится компьютерная томография в поисковом режиме с шагом исследования 3 мм всего костного скелета вне зависимости от результатов рентгенографического исследования [23, 31].

При наличии у пациента неврологических нарушений обязательным является проведение магнитно-резонансной томографии пояснично-крестцового отдела позвоночника, позволяющей оценить степень стенозирования сакрального канала, наличие анатомических повреждений спинномозговых корешков, степень нарушения ликвородинамики.

3.4. Методы лечения

Консервативное лечение включает в себя соблюдение постельного режима в остром периоде (до 4–6 нед. в зависимости от типа перелома), проведение системы скелетного вытяжения за мышечки бедренной кости, использование ортопедических корсетов различных модификаций, применение дополнительных средств опоры при ходьбе для разгрузки тазового кольца и пояснично-крестцового перехода (ходунки, костыли). Однако при использовании консервативных схем ведения пациентов описанные типы повреждений являются прогностически неблагоприятными по исходам лечения [3, 4, 6, 10, 11, 16, 17, 20, 23–28, 31, 37]. К неблагоприятным исходам относят формирование стойкого болевого синдрома, прогрессирование деформации пояснично-крестцового отдела позвоночника, стойкий или прогрессирующий неврологический дефицит. В результате отмечается резкое снижение качества жизни пациентов как интегрального показателя оценки результатов лечения. В связи с этим методом выбора при подобных повреждениях принято считать хирургическое лечение.

Основными задачами хирургического лечения являются анатомическая репозиция, восстановление опо-