

# ОГЛАВЛЕНИЕ

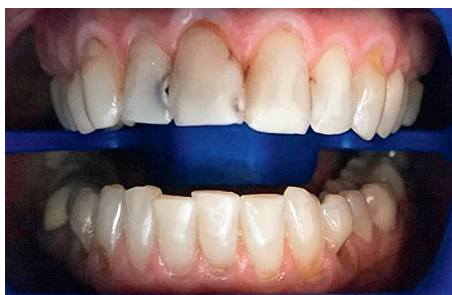Участники издания.....	4
Предисловие.....	6
Список сокращений и условных обозначений.....	7
<b>Глава 1. Заболевания зубов.....</b>	<b>8</b>
1.1. Кариес зубов.....	8
1.2. Пульпит.....	13
1.3. Пародонтит.....	19
1.4. Болезни зубов некариозного происхождения.....	24
<b>Глава 2. Заболевания пародонта.....</b>	<b>65</b>
2.1. Гингивит.....	65
2.2. Пародонтит.....	81
<b>Глава 3. Заболевания слизистой оболочки рта, губ и языка.....</b>	<b>96</b>
3.1. Травматические поражения слизистой оболочки рта (механическая, химическая, физическая травма).....	96
3.2. Лейкоплакия.....	116
3.3. Герпетическая инфекция.....	121
3.4. Кандидоз.....	132
3.5. Туберкулез.....	141
3.6. Красный плоский лишай.....	145
3.7. Системная красная волчанка.....	152
3.8. Предраковые заболевания.....	157
3.9. ВИЧ.....	169
3.10. Сифилис.....	175
3.11. Десквамативный глоссит.....	181
3.12. Ромбовидный глоссит.....	184
3.13. Складчатый язык.....	186
3.14. Волосатый язык.....	188
3.15. Атопический хейлит.....	190
3.16. Гландулярный хейлит.....	193
3.17. Эксфолиативный хейлит.....	195
3.18. Макрохейлит.....	200
<b>Глава 4. Одонтогенные воспалительные заболевания челюстно-лицевой области.....</b>	<b>203</b>
4.1. Периостит.....	203
4.2. Перикоронит.....	208
4.3. Альвеолит.....	215
<b>Глава 5. Галитоз.....</b>	<b>220</b>

## ЗАБОЛЕВАНИЯ ЗУБОВ

### 1.1. КАРИЕС ЗУБОВ

**Кариес зубов** — инфекционный патологический процесс, проявляющийся после прорезывания зубов, при котором происходит деминерализация и деструкция твердых тканей зуба с последующим образованием дефекта в виде полости.

Коды по Международной классификации болезней 10-го пересмотра (МКБ-10)	Классификация
<b>Кариес зубов (K02):</b> K02.0 Кариес эмали. Стадия белого (мелового) пятна [начальный кариес]. K02.1 Кариес дентина. K02.2 Кариес цемента. K02.3 Приостановившийся кариес зубов. K02.4 Одонтоклазия. K02.8 Другой кариес зубов. K02.9 Кариес зубов неуточненный	По глубине поражения: <ul style="list-style-type: none"><li>• начальный;</li><li>• средний;</li><li>• глубокий.</li></ul> По локализации: <ul style="list-style-type: none"><li>• фиссурный — поражение борозд и естественных углублений;</li><li>• апроксимальный — поражение контактных поверхностей;</li><li>• пришеечный — поражение зуба вблизи его шейки;</li><li>• кариозные дефекты других участков рассматривают как атипичные.</li></ul> По течению различают кариес острый, острейший, хронический и приостановившийся. По характеру возникновения: <ul style="list-style-type: none"><li>• первичный;</li><li>• вторичный;</li><li>• рецидивирующий</li></ul>






КАРИЕС ДЕНТИНА

## ПРИМЕР ДИАГНОЗА

Зуб 1.2 — K02.1 Кариес дентина.



## ДИАГНОСТИКА

Критерии диагностики	Комментарии
<b>1. Обязателен сбор анамнеза и оценка клинических данных</b>	
Анамнез и жалобы	<ul style="list-style-type: none"><li>• Боль от химических и температурных раздражителей.</li><li>• Боли и дискомфорт в области конкретного зуба.</li><li>• Застревание пищи.</li><li>• Эстетическая неудовлетворенность пациента внешним видом зуба (кариозная полость пигментированная)</li></ul>
Зондирование кариозной полости	<ul style="list-style-type: none"><li>• Кариес эмали: безболезненно/боль сильная, быстро проходящая.</li><li>• Кариес дентина: безболезненно/слабобезболезненно/болезненно</li></ul>
Термодиагностика зуба	<ul style="list-style-type: none"><li>• Для выявления болевой реакции и уточнения диагноза — адекватная реакция свидетельствует о нормальном состоянии пульпы: быстро проходящая боль после устранения раздражителя</li></ul>
Витальное окрашивание [2% р-р метилтиониния хлорида (Метиленовый синий*)] 	<ul style="list-style-type: none"><li>• Кариозные участки приобретают синюю окраску различной интенсивности</li></ul>
Определение индексов гигиены полости рта	<ul style="list-style-type: none"><li>• Индекс Silness–Loe </li></ul>
	<ul style="list-style-type: none"><li>• Индекс Мюллемана </li></ul>
Перкуссия зуба	<ul style="list-style-type: none"><li>• Безболезненная (в процесс не вовлечены пульпа и ткани периодонта)</li></ul>

Критерии диагностики	Комментарии
<b>2. Дополнительные методы диагностики</b>	
Рентгенологическое исследование	<ul style="list-style-type: none"> <li>• При наличии полости на контактной поверхности и при отсутствии чувствительности пульпы (дефекты эмали и дентина, не сообщающиеся с полостью зуба)</li> </ul>
Люминесценция	<ul style="list-style-type: none"> <li>• Пораженная кариесом ткань выглядит более темной с четкими контурами, здоровые зубы флюоресцируют белым оттенком</li> </ul>
Трансиллюминация	<ul style="list-style-type: none"> <li>• Определяется полусфера коричневого цвета на фоне здоровых тканей</li> </ul>
Электроодонтометрия	<ul style="list-style-type: none"> <li>• Показатели чувствительности пульпы при кариесе регистрируются в пределах от 2 до 12 мкА</li> </ul>
<b>3. Дифференциальная диагностика</b>	
<ul style="list-style-type: none"> <li>• Дифференциальная диагностика с некариозными поражениями. Основным дифференциальным диагностическим признаком является цвет пятна: пигментированное, не окрашивающееся Метиленовым синим<sup>*</sup> (свидетельствует о некариозном поражении), в отличие от «белого (мелового) пятна», которое окрашивается.</li> <li>• Перкуссия используется для исключения осложнений кариеса. Положительная перкуссия говорит о повреждении периапикальных тканей</li> </ul>	

### ОРИЕНТИРОВОЧНЫЕ СРОКИ ВРЕМЕННОЙ НЕТРУДОСПОСОБНОСТИ

Показаний нет.

### КРИТЕРИИ ВЫЗДОРОВЛЕНИЯ

Отсутствие жалоб. Снижение степени активности кариеса.



### ОРГАНИЗАЦИЯ МЕДИЦИНСКОЙ ПОМОЩИ

Амбулаторно-поликлиническая помощь, в стоматологических медицинских организациях/отделениях.

Оказание помощи пациентам с кариесом зубов осуществляется в основном врачами-стоматологами, врачами стоматологами-терапевтами, зубными врачами. На этапе восстановления анатомической формы зуба в процесс лечения может подключаться врач стоматолог-ортопед. В процессе оказания помощи принимает участие средний медицинский персонал, в том числе зубные техники и гигиенисты стоматологические.



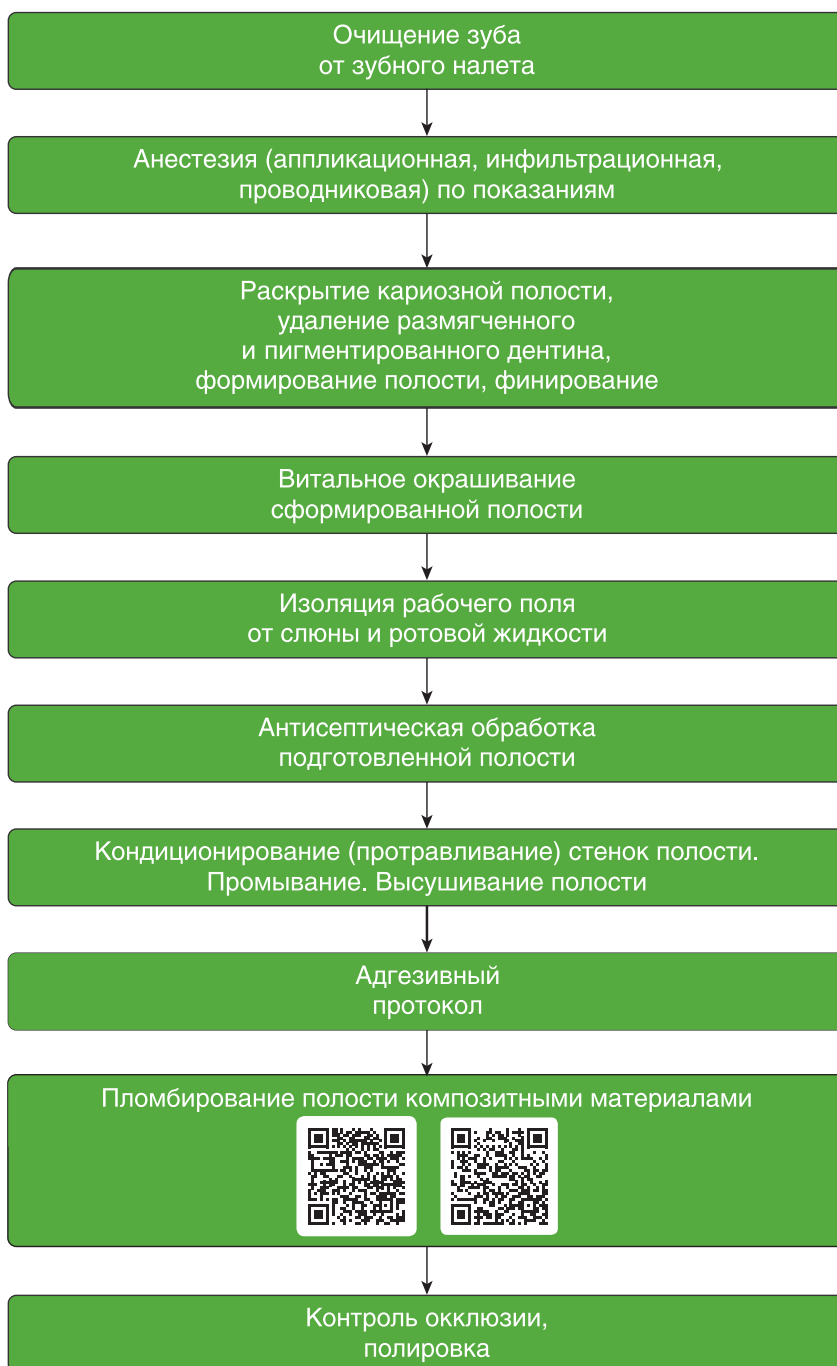### ДИСПАНСЕРНОЕ НАБЛЮДЕНИЕ И РЕАБИЛИТАЦИЯ



Посещение специалиста один раз в полгода для наблюдения.



## ТЕРАПИЯ

### Лечение кариеса зубов



Препараты выбора	Особенности применения
Лечения кариеса эмали в стадии пятна (уровень убедительности доказательств В)	
<b>Реминерализующая терапия</b>	
Белгель Ca/P	Курс терапии — 15–20 аппликаций (ежедневно или через день). Аппликации в течение 15–20 мин со сменой тампона каждые 4–5 мин
2–10% раствор кальция фосфата <sup>®</sup>	
10% раствор кальция глюконата 	
1–3% раствор «Ремодента»	
Tooth Mouss — гель для зубов	Аппликации 3–6 мин после чистки зубов
<b>Фторирование</b>	
<i>Противопоказания:</i> нельзя применять фторирование в регионах с повышенным содержанием фтора в воде — выше 1 мг/л	
Фторлак	Нанесение на зубы фторлака (1–2% раствор натрия фторида) осуществляется в каждое 3-е посещение после аппликации реминерализующим раствором, на высушенной поверхности зуба. После аппликации пациенту не рекомендуют принимать пищу в течение 2-х часов и чистить зубы в течение 12 ч. 4 аппликации через 3 дня 2–6 раз в год
Белгель-F	
Лак Duraphat	
1–2% р-р натрия фторида 	

## ИНФОРМАЦИЯ ДЛЯ ПАЦИЕНТА

1. Запломбированные зубы необходимо чистить зубной щеткой с пастой так же, как естественные зубы, — два раза в день. После еды следует поло-скать рот для удаления остатков пищи.
2. Для очищения контактных поверхностей зубов можно использовать зубные нити (флоссы) после обучения их применению и по рекомендации вра-ча-стоматолога.
3. При возникновении кровоточивости десны при чистке зубов нельзя пре-кращать гигиенические процедуры. Если кровоточивость не проходит в те-чение 3–4 дней, необходимо обратиться к врачу.
4. Если после пломбирования и окончания действия анестезии пломба меша-ет смыканию зубов, то необходимо в ближайшее время обратиться к леча-щему врачу.
5. При пломбах из композитных материалов не следует принимать пищу, со-держашую естественные и искусственные красители (например: чернику, чай, кофе и т.п.), в течение первых двух суток после пломбирования зуба.
6. Возможно временное появление боли (повышенной чувствительности) в запломбированном зубе во время приема и пережевывания пищи. Если указанные симптомы не проходят в течение 1–2 нед, необходимо обратит-ся к лечащему стоматологу.

7. При возникновении в зубе резкой боли необходимо как можно быстрее обратиться к лечащему стоматологу.
8. Во избежание сколов пломбы и прилегающих к пломбе твердых тканей зуба не рекомендуется принимать и пережевывать очень жесткую пищу (например: орехи, сухари), откусывать от больших кусков (например, от целого яблока).
9. Раз в полгода следует посещать стоматолога для проведения профилактических осмотров и необходимых манипуляций (при пломбах из композитных материалов — для полировки пломбы, что увеличит срок ее службы).

## 1.2. ПУЛЬПИТ

Пульпит — воспалительный процесс, проявляющийся после прорезывания зубов, при котором происходит ряд изменений в пульпе зуба. Наиболее частой причиной воспаления в пульпе являются микроорганизмы и их токсины, попадающие в пульпу из кариозной полости через дентинные трубочки, из инфицированных пародонтальных карманов или с крово- и лимфотоком при острых воспалительных заболеваниях.

### КОДЫ ПО МКБ-10

#### Пульпит (K04.0):

- K04.0 Пульпит.
- K04.00 Начальный (гиперемия).
- K04.01 Острый.
- K04.02 Гнойный (пульпарный абсцесс).
- K04.03 Хронический.
- K04.04 Хронический язвенный.
- K04.05 Хронический гипертрофический (пульпарный полип).
- K04.08 Другой уточненный пульпит.
- K04.09 Пульпит неуточненный.
- K04.1 Некроз пульпы. Гангрена пульпы.
- K04.2 Дегенерация пульпы Дентикли. Пульпарные кальцификации. Пульпарные камни.
- K04.3 Неправильное формирование твердых тканей в пульпе.
- K04.3X Вторичный или иррегулярный дентин.

### ПРИМЕР ДИАГНОЗА

Зуб 1.6 — K 04.05 Хронический гиперпластический пульпит.



## ДИАГНОСТИКА

Критерии диагностики	Комментарии
<b>Начальный пульпит</b>	
Анамнез и жалобы	Быстро проходящие болевые ощущения от разных видов раздражителей (холодное/горячее/при попадании пищи в полость). Боль усиливается в ночное время суток

Критерии диагностики	Комментарии
Зондирование	Болезненно по дну полости, полость зуба не вскрыта
Перкуссия	Безболезненна
Термодиагностика	Болевая реакция, проходящая в течение 30 с после устранения раздражителя
ЭОД	18–20 мкА
Рентгенограмма	Дефект коронки твердых тканей зуба, не сообщающийся с полостью зуба. Изменений в периодонте нет
<b>Острый пульпит</b>	
Анамнез и жалобы	<ul style="list-style-type: none"> <li>• Впервые появившиеся боли, продолжающиеся в течение первых двух суток в ночное время.</li> <li>• Провоцируют болевой приступ температурные раздражители (холодное и горячее). Пациент указывает на причинный зуб.</li> <li>• Характер боли — стреляющая, самопроизвольная, иррадиирующая в соседние области.</li> <li>• Частота болей 10–30 мин, не более 1 ч</li> </ul>
Зондирование	Болезненно в одной или нескольких точках, полость зуба не вскрыта
Термодиагностика	Длительная болевая реакция
Перкуссия	Безболезненна
ЭОД	20–35 мкА
Рентгенограмма	Дефект коронки твердых тканей зуба, расположенный около пульпарной камеры, не сообщающийся с полостью зуба. В периодонте изменений нет
<b>Гнойный</b>	
Анамнез и жалобы	<ul style="list-style-type: none"> <li>• Иррадиация болей по ходу тройничного нерва, пациент не может указать причинный зуб.</li> <li>• Боль возникает чаще от температурных раздражителей</li> </ul>
Зондирование	<ul style="list-style-type: none"> <li>• Герметичность полости зуба не нарушена.</li> <li>• Болезненно/безболезненно</li> </ul>
Термодиагностика	Болезненная реакция на горячие раздражители, боль ослабевает от холодного
Перкуссия	Болезненна
ЭОД	25–40 мкА
<b>Хронический</b>	
Анамнез и жалобы	Бессимптомное течение/ноющие боли в зубе, усиливающиеся от различных видов раздражителей
Зондирование	Болезненно по дну полости, полость зуба вскрыта
Термодиагностика	Медленно нарастающая боль
Перкуссия	Безболезненна/болезненна
ЭОД	40–60 мкА
Рентгенограмма	Дефект коронки твердых тканей зуба, сообщающийся с полостью зуба. В периодонте изменений нет



Критерии диагностики	Комментарии
<b>Хронический язвенный</b>	
Анамнез и жалобы	<ul style="list-style-type: none"> <li>Боли на термические (особенно горячее), механические раздражители.</li> <li>Боль сохраняется после устранения раздражителя</li> </ul>
Зондирование	Коронковой части пульпы безболезненно, глубокое зондирование болезненно
Перкуссия	Безболезненна/болезненна
Термодиагностика	Безболезненна/болезненна
ЭОД	Выше 50 мкА
Рентгенограмма	Дефект коронки твердых тканей зуба, сообщающийся с полостью зуба. Расширение периодонтальной щели, иногда с разрывением костной ткани
<b>Хронический гиперпластический</b>	
Анамнез и жалобы	Боли при приеме пищи
Осмотр рта	Из раскрытой полости зуба выбухает кровоточащая грануляционная ткань
Зондирование	Слабоболезненно/болезненно
Термодиагностика	Слабоболезненна
Перкуссия	Безболезненна
ЭОД	40–60 мкА
Рентгенограмма	Дефект твердых тканей, сообщающийся с полостью зуба. В периодонте изменений нет

### ОРИЕНТИРОВОЧНЫЕ СРОКИ ВРЕМЕННОЙ НЕТРУДОСПОСОБНОСТИ

Показаний нет.

### КРИТЕРИИ ВЫЗДОРОВЛЕНИЯ ПРИ ВЫБОРЕ БИОЛОГИЧЕСКОГО МЕТОДА ЛЕЧЕНИЯ ПУЛЬПИТА

- Отсутствие жалоб или наличие незначительной, кратковременной реакции на температурный раздражитель.
- Безболезненная перкуссия.
- Данные рентгенографического исследования (отсутствие изменений в периапикальных тканях).
- Состояние электровозбудимости пульпы зуба по показаниям электроодонтометрии должно восстановиться до 2–12 мкА.

### КРИТЕРИИ ВЫЗДОРОВЛЕНИЯ ПРИ ВЫБОРЕ КОНСЕРВАТИВНО-ХИРУРГИЧЕСКОГО МЕТОДА ЛЕЧЕНИЯ ПУЛЬПИТА

- Отсутствие жалоб. Купирование воспалительного процесса.
- Сохранение и восстановление анатомической формы пораженного зуба и функциональной способности всей зубочелюстной системы.
- Предупреждение развития патологических процессов и осложнений в периапикальных тканях.
- Повышение качества жизни пациента.



## ОРГАНИЗАЦИЯ МЕДИЦИНСКОЙ ПОМОЩИ

Амбулаторно-поликлиническая помощь, в стоматологических медицинских организациях/отделениях.

Оказание помощи больным с заболеванием пульпы зуба осуществляется в основном врачами-стоматологами, врачами стоматологами-терапевтами, врачами стоматологами-хирургами, зубными врачами. На этапе восстановления анатомической формы зуба в процесс лечения может подключаться врач стоматолог-ортопед. В процессе оказания помощи принимает участие средний медицинский персонал, в том числе зубные техники и гигиенисты стоматологические.

### ДИФФЕРЕНЦИАЛЬНАЯ ДИАГНОСТИКА

Острый очаговый пульпит необходимо дифференцировать с кариесом дентина, хроническим гипертрофическим пульпитом, папиллитом.

Хронический гипертрофический пульпит необходимо дифференцировать с кариесом дентина, острым пульпитом и хроническим язвенным пульпитом.









## ДИСПАНСЕРНОЕ НАБЛЮДЕНИЕ И РЕАБИЛИТАЦИЯ



При выборе биологического метода лечения пациент ставится на диспансерный учет. При отсутствии жалоб необходимо провести ЭОД через 1, 6, 12 мес, чтобы убедиться, что корневая пульпа не погибла. При необходимости проводится рентгенография в области данного зуба для определения состояния периодонта.



## ТЕРАПИЯ

Методы лечения	Комментарии
При начальном и остром пульпите и/или случайном вскрытии полости зуба возможно применение методов сохранения пульпы	
Метод полного сохранения пульпы. 	Одноэтапное или двухэтапное лечение: <ul style="list-style-type: none"> <li>• обезболивание;</li> <li>• препарирование кариозной полости;</li> <li>• обработка антисептиком;</li> <li>• реминерализующие прокладки;</li> <li>• цементы химического отверждения;</li> <li>• светоотверждаемые полимерные материалы, содержащие гидроксид кальция;</li> <li>• постановка постоянной пломбы (композитные пломбирочные материалы)</li> </ul>  

Методы лечения	Комментарии
<p>Метод частичного сохранения пульпы — витальной ампутации пульпы (только для многокорневых зубов)</p> 	<ul style="list-style-type: none"> <li>• Обезболивание.</li> <li>• Доступ к устьям корневых каналов и ампутация коронковой пульпы.</li> <li>• Обработка антисептиком.</li> <li>• Расширение устьев каналов, глубокая ампутация пульпы.</li> <li>• Гемостаз.</li> <li>• Высушивание бумажными штифтами.</li> <li>• Лечебная прокладка (пульпотек), временная пломба.</li> <li>• При отсутствии жалоб через 3–4 нед замена временной пломбы на постоянную</li> </ul>
<p>Метод витальной экстирпации пульпы (пульпэктомия)</p> 	
<ul style="list-style-type: none"> <li>• Обезболивание.</li> <li>• Препарирование кариозной полости.</li> <li>• Вскрытие пульповой камеры (шаровидным бором № 2 параллельно оси зуба на низкой скорости вращения по кратчайшему пути в сторону наиболее выступающего рога пульпы).</li> <li>• Раскрытие и расширение пульповой камеры с ампутацией коронковой части пульпы зуба.</li> <li>• Экстирпация пульпы из корневого канала зуба.</li> <li>• Эндодонтическая обработка корневого канала (механическая и медикаментозная).</li> <li>• Удаление «смазанного слоя» со стенок корневых каналов.</li> <li>• Высушивание и обезжиривание дентина корневого канала зуба.</li> <li>• Пломбирование корневого канала до физиологического апекса с последующим рентгенологическим контролем качества пломбирования.</li> <li>• Наложение изолирующей подкладки.</li> <li>• Постановка постоянной пломбы (композитные пломбировочные материалы)</li> </ul>   <ul style="list-style-type: none"> <li>• Обработка поверхности пломбы</li> </ul>	
<p>Метод девитальной экстирпации пульпы</p> 	
<p><b>Проводится в два посещения</b></p> <p>Показаниями к применению метода являются пульпит, которые невозможно вылечить витальными методами в силу объективных причин (отсутствие показаний и наличие противопоказаний, например непереносимость антисептиков либо анестетиков, плохо проходимые каналы из-за их разветвленности, большой кривизны и т.д.)</p>	

Методы лечения	Комментарии
<p><b>I посещение</b></p> <ul style="list-style-type: none"> <li>• Обезболивание (при отсутствии аллергической реакции).</li> <li>• Препарирование кариозной полости (некрэктомия).</li> <li>• Некротизация пульпы: препараты мышьяковистого ангидрида и параформальдегид.</li> <li>• Наложение временной пломбы из водного дентина.</li> </ul> <p><b>II посещение</b></p> <ul style="list-style-type: none"> <li>• Снятие временной пломбы.</li> <li>• Раскрытие полости зуба.</li> <li>• Ампутация коронковой пульпы.</li> <li>• Медикаментозная обработка полости зуба.</li> <li>• Расширение устьев корневых каналов.</li> <li>• Экстирпация корневой пульпы.</li> <li>• Расширение корневых каналов.</li> <li>• Медикаментозная обработка корневых каналов.</li> <li>• Обезжиривание и высушивание корневых каналов.</li> <li>• Пломбирование корневых каналов следует проводить нераздражающими материалами.</li> <li>• Наложение изолирующей подкладки.</li> </ul> <p>Постановка постоянной пломбы (композитные пломбировочные материалы)</p> <div style="display: flex; flex-direction: column; gap: 10px;">   </div> <ul style="list-style-type: none"> <li>• Обработка поверхности пломбы: макроконтурирование, микроконтурирование, полировка</li> </ul>	

## ИНФОРМАЦИЯ ДЛЯ ПАЦИЕНТА

1. Запломбированные зубы необходимо чистить зубной щеткой с пастой так же, как естественные зубы, — два раза в день. После еды следует поло-  
скасть рот для удаления остатков пищи.
2. Для чистки межзубных промежутков можно использовать зубные нити  
(флоссы) после обучения их применению и по рекомендации врача-сто-  
матолога.
3. При возникновении кровоточивости при чистке зубов нельзя прекращать  
гигиенические процедуры. Если кровоточивость не проходит в течение  
3–4 дней, необходимо обратиться к стоматологу-терапевту.
4. Если после пломбирования и окончания действия анестезии пломба меша-  
ет смыканию зубов, то необходимо в ближайшее время обратиться к леча-  
щему врачу-стоматологу.
5. При пломбах из композитных материалов не следует принимать пищу, со-  
держащую естественные и искусственные красители (например: чернику,  
чай, кофе и т.п.), в течение первых 2-х суток после пломбирования зуба.
6. Возможно временное появление боли (повышенной чувствительности)  
в запломбированном зубе во время приема и пережевывании пищи. Если  
указанные симптомы не проходят больше 2 нед, необходимо обратиться  
к лечащему стоматологу.

7. При возникновении в зубе резкой боли, необходимо как можно быстрее обратиться к лечащему стоматологу.
8. Во избежание сколов пломбы и прилегающих к пломбе твердых тканей зуба не рекомендуется принимать и пережевывать очень жесткую пищу (например: орехи, сухари), откусывать от больших кусков (например, от цельного яблока).
9. Раз в полгода следует посещать стоматолога для проведения профилактических осмотров.

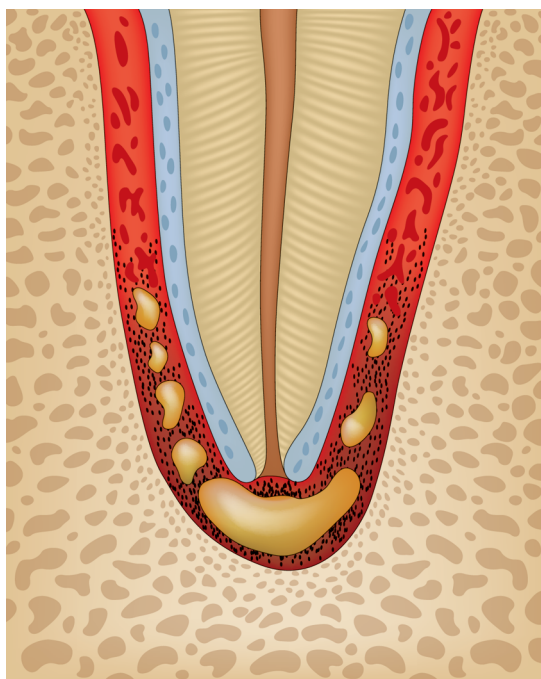
## 1.3. ПЕРИОДОНТИТ

Периодонтит — это воспаление периодонта. Периодонт — сложное анатомическое образование соединительнотканного происхождения, расположенное между компактной пластинкой зубной ячейки и цементом корня зуба.

### КОДЫ ПО МКБ-10

#### К04.4–К04.9:

- К 04.4 Острый апикальный периодонтит.
- К 04.5 Хронический апикальный периодонтит.
- К 04.6 Периапикальный абсцесс со свищем.
- К 04.7 Периапикальный абсцесс без свища.
- К 04.8 Корневая киста апикальная и боковая.
- К 04.8 Корневая киста периапикальная.
- К04.9 Другие и неуточненные болезни пульпы и периапикальных тканей.



Острый апикальный периодонтит

## ПРИМЕР ДИАГНОЗА

Зуб 1.2 К04.4 Острый апикальный периодонтит.



## ДИАГНОСТИКА

Критерии диагностики	Комментарии
<b>Острый апикальный периодонтит пульпарного происхождения</b>	
Анамнез и жалобы	<ul style="list-style-type: none"><li>• Локализованная боль постоянного характера, которая продолжается от 2–3 сут до двух недель.</li><li>• Пациент может указать на причинный зуб</li></ul>
Визуальное исследование, внешний осмотр	Увеличение регионарных лимфатических узлов
Осмотр рта	<ul style="list-style-type: none"><li>• Слизистая оболочка переходной складки причинного зуба гиперемирована, отечна, болезненна при пальпации.</li><li>• Увеличение регионарных лимфатических узлов.</li><li>• Возможна глубокая кариозная полость</li></ul>
Зондирование	<ul style="list-style-type: none"><li>• Определение плотности твердых тканей, оценивание текстуры и плотности поверхности.</li><li>• Наличие пятен и кариозных полостей</li></ul>
Перкуссия	<ul style="list-style-type: none"><li>• Перкуссия зуба резко болезненна в вертикальном, а затем в любом направлении.</li><li>• Возможен симптом «выросшего зуба»</li></ul>
Термодиагностика	Боли при приеме горячей или твердой пищи
Электроодонтодиагностика (ЭОД)	Снижение электровозбудимости свыше 100 мкА
Рентгенограмма (РГ)	Изменения в периапикальных тканях
<b>Хронический апикальный периодонтит</b>	
Анамнез и жалобы	<ul style="list-style-type: none"><li>• Может протекать бессимптомно.</li><li>• Иногда отмечаются ноющие боли, боли при накусывании в анамнезе</li></ul>
Осмотр рта	Возможно изменение в цвете коронковой части зуба
Зондирование	Безболезненно
Термодиагностика	Боли при приеме горячей или твердой пищи
Перкуссия	Отсутствие болезненности при перкуссии зуба
ЭОД	Снижение электровозбудимости свыше 100 мкА
(РГ)	Изменения в периапикальных тканях на рентгенограмме в виде ограниченного или диффузного расширения периодонтальной щели

Критерии диагностики	Комментарии
<b>Периапикальный абсцесс со свищем</b>	
Анамнез и жалобы	<ul style="list-style-type: none"> <li>• На наличие свищевого хода. Периодическое прорывание свищевого хода.</li> <li>• Без выраженных жалоб</li> </ul>
Осмотр рта	<ul style="list-style-type: none"> <li>• Возможно изменение в цвете коронковой части зуба.</li> <li>• Наличие свищевого хода</li> </ul>
Зондирование	Безболезненно
Термодиагностика	Боль на горячее
Перкуссия	Болезненна/Безболезненна
ЭОД	Снижение электровозбудимости свыше 100 мкА
RG	Изменения в периапикальных тканях на рентгенограмме в виде очага разрежения костной ткани в области верхушки корня
<b>Периапикальный абсцесс без свища</b>	
Анамнез и жалобы	<ul style="list-style-type: none"> <li>• Наличие боли на момент осмотра и в анамнезе.</li> <li>• Болезненность при накусывании на зуб.</li> <li>• Возможно повышение температуры тела.</li> <li>• Возможен симптом «выросшего зуба».</li> <li>• Боли при приеме горячей или твердой пищи</li> </ul>
Осмотр рта	<ul style="list-style-type: none"> <li>• Возможно изменение в цвете коронковой части зуба.</li> <li>• Слизистая оболочка переходной складки причинного зуба гиперемирована, отечна, болезненна при пальпации</li> </ul>
Зондирование	Безболезненно
Термодиагностика	Реакция на горячее
Перкуссия	Резкая болезненность при перкуссии зуба
ЭОД	Снижение электровозбудимости свыше 100 мкА
RG	Изменения в периапикальных тканях на рентгенограмме в виде очага разрежения костной ткани в области верхушки зуба
<b>Корневая киста периапикальная</b>	
Анамнез и жалобы	<ul style="list-style-type: none"> <li>• Возможно отсутствие субъективных проявлений.</li> <li>• Наличие боли в анамнезе.</li> <li>• Боли при приеме горячей или твердой пищи</li> </ul>
Осмотр рта	Возможно изменение в цвете коронковой части зуба
Зондирование	Безболезненно
Термодиагностика	Реакция на горячее

Критерии диагностики	Комментарии
Перкуссия	Возможна болезненность при перкуссии зуба
ЭОД	Снижение электровозбудимости свыше 100 мкА
РГ	Изменения в периапикальных тканях на рентгенограмме в виде очага разряжения костной ткани с четкими границами
<b>Корневая киста апикальная и боковая</b>	
Анамнез и жалобы	<ul style="list-style-type: none"> <li>• Возможно отсутствие субъективных проявлений.</li> <li>• Наличие боли в анамнезе.</li> <li>• Боли при приеме горячей или твердой пищи</li> </ul>
Зондирование	Безболезненно
Термодиагностика	Реакция на горячее
Перкуссия	Возможна болезненность при перкуссии зуба
РГ	Изменения в периапикальных тканях на рентгенограмме

## ОРИЕНТИРОВОЧНЫЕ СРОКИ ВРЕМЕННОЙ НЕТРУДОСПОСОБНОСТИ

Показаний нет.

## КРИТЕРИИ ВЫЗДОРОВЛЕНИЯ

Отсутствие жалоб. Восстановление периапикальных тканей после проведенного лечения.



## ОРГАНИЗАЦИЯ МЕДИЦИНСКОЙ ПОМОЩИ

Лечение пациентов с периодонтитом проводится в лечебно-профилактических учреждениях стоматологического профиля всех уровней и организационно-правовых форм.

Как правило, лечение проводится в амбулаторно-поликлинических условиях.

Оказание помощи больным с периодонтитом осуществляется в основном врачами-стоматологами общей практики, врачами стоматологами-терапевтами, врачами стоматологами-хирургами, врачами стоматологами-ортопедами, зубными врачами. В процессе оказания помощи принимает участие средний медицинский персонал.



## ДИСПАНСЕРНОЕ НАБЛЮДЕНИЕ В РЕАБИЛИТАЦИЯ

После проведения лечения необходимо динамическое наблюдение за зубом в течение 2 лет. Рентгенологическое исследование следует проводить через 3 мес (нижняя челюсть) и 6 мес (верхняя челюсть) после постоянного пломбирования.





## ТЕРАПИЯ

