

**В. Н. Новиков, Н. В. Ложкина, Е. Р. Олевская,
А. В. Сандрацкая**

ВНУТРИПРОСВЕТНАЯ ХИРУРГИЯ ГРУДНОЙ И БРЮШНОЙ ПОЛОСТЕЙ

Практическое руководство

Санкт-Петербург
СпецЛит
2016

УДК 611.94/.95:617.54/.55-089.2819.1 (075)
В60

Авторы-составители:

Новиков Валерий Николаевич — заместитель директора по науке Федерального государственного бюджетного учреждения здравоохранения «Пермский клинический центр Федерального медико-биологического агентства», профессор кафедры хирургии ДПО Пермского государственного медицинского университета, член правления Российского эндоскопического общества, доктор медицинских наук;

Ложкина Наталья Валерьевна — заведующая отделением эндоскопии Городской клинической больницы № 4 г. Перми, кандидат медицинских наук;

Олевская Елена Рафаиловна — заведующая отделением эндоскопии Челябинской областной клинической больницы, доцент кафедры госпитальной хирургии Южно-Уральского медицинского университета, член правления Российского эндоскопического общества, кандидат медицинских наук;

Сандрацкая Анна Валерьевна — заведующая отделением эндоскопии Федерального государственного бюджетного учреждения здравоохранения «Пермский клинический центр Федерального медико-биологического агентства».

Рецензенты:

Королев М. П. — председатель Российского эндоскопического общества, доктор медицинских наук, профессор;

Годжелло Э. А. — главный научный сотрудник, доктор медицинских наук.

Внутрипросветная хирургия грудной и брюшной полостей : практическое руководство / В. Н. Новиков, Н. В. Ложкина, Е. Р. Олевская, А. В. Сандрацкая. — Санкт-Петербург : СпецЛит, 2016. — 111 с. — Библиогр. : с. 115. — 209 ил.
ISBN 978-5-299-00784-8

В издании на основе эндоскопической картины описана внутрипросветная анатомия органов груди и живота, а также внутрипросветные операции при ряде заболеваний органов грудной и брюшной полостей.

Пособие состоит из 4 глав, иллюстрировано цветными эндософографиями и рисунками.

Предназначено для системы последиplomного образования врачей.

УДК 611.94/.95:617.54/.55 – 089.2819.1 (075)

© Новиков В. Н., Ложкина Н. В.,
Олевская Е. Р., Сандрацкая А. В., 2016

ISBN 978-5-299-00784-8

© ООО «Издательство „СпецЛит“», 2016

ОГЛАВЛЕНИЕ

Глава 1. Высокочастотный электрический ток в хирургии	4
Глава 2. Диагностическая и оперативная бронхоскопия	12
Глава 3. Техника диагностической и оперативной эзофагоскопии, гастроскопии и дуоденоскопии	46
Глава 4. Особенности эндоскопических исследований и лечебных вмешательств на толстой кишке	99
Рекомендуемая литература	111

Глава 1

ВЫСОКОЧАСТОТНЫЙ ЭЛЕКТРИЧЕСКИЙ ТОК В ХИРУРГИИ

В основе электрохирургии лежит физический принцип, который гласит, что электрический ток выделяет максимальную энергию в участке электрической цепи с наибольшим сопротивлением и наименьшим диаметром проводника. Повышение температуры управляется законом Джоуля:

$$Q = I^2 \cdot R \cdot t,$$

где Q – тепло, выработанное постоянным током (I), текущим через проводник с сопротивлением (R) за какое-то время (t).

Виды электрохирургии

При monopolarной электрохирургии проводником является все тело больного. Электрический ток проходит от рабочего электрода к электроду пациента (рис. 1). Электроды хирурга и пациента различаются между собой по размеру, площади соприкосновения с тканями и относительной проводимости. Используется для рассечения (резания) и коагуляции тканей.

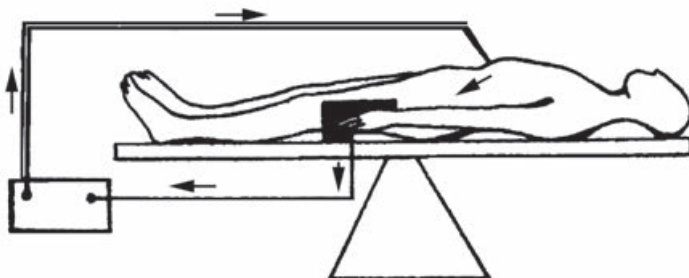


Рис. 1. Монополярная электрохирургия (по И. В. Федорову с соавт., 2001)

При биполярной электрохирургии генератор соединен с двумя активными электродами, смонтированными в одном инструменте. Ток проходит лишь через небольшую порцию ткани, зажатую между браншами биполярного инструмента (рис. 2). Эта система более безопасна, но работает только в режиме коагуляции.

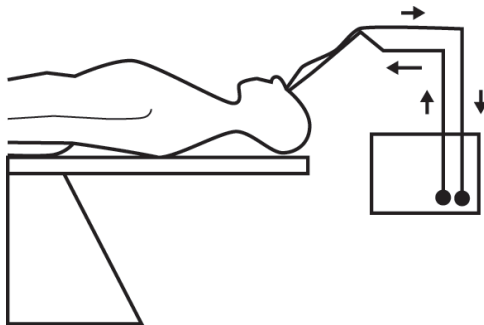


Рис. 2. Биполярная электрохирургия (по И. В. Федорову с соавт., 2001)

Механизмы электрохирургического воздействия на ткани

Прохождение высокочастотного тока через ткани приводит к выделению тепловой энергии.

Выделение тепла происходит на участке электрической цепи, имеющей наименьший диаметр, следовательно, наибольшую плотность тока. При этом действует тот же закон, что и при включении электрической лампы. Тонкая вольфрамовая нить накаливания разогревается и выделяет световую энергию. В электрохирургии это происходит на участке цепи, имеющем меньший диаметр и большее сопротивление, т. е. в месте прикосновения электрода хирурга к тканям. Тепло не выделяется в зоне пластины пациента, т. к. большая величина ее площади обуславливает рассеивание и низкую плотность тока. Чем меньше диаметр электрода, тем быстрее он нагревает прилегающие к электроду ткани ввиду меньшей их площади. Поэтому резание наиболее эффективно и наименее травматично при использовании игольчатых электродов. К сожалению, тонкие электроды менее прочны.

Существует два вида электрохирургического воздействия на ткани: резание и коагуляция, которая осуществляется в двух вариантах — фульгурация и десикация.

Для резания и коагуляции используют различные формы электрического тока. В режиме резания подают непрерывный переменный ток с низким напряжением (рис. 3). Под воздействием тока происходит непрерывное движение ионов внутри клетки, что приводит к резкому повышению температуры и выпариванию внутриклеточной жидкости.

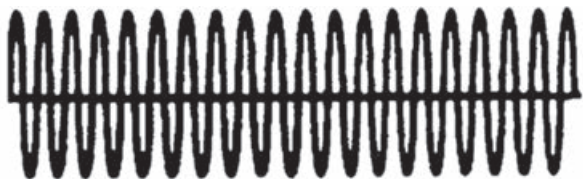


Рис. 3. Форма электрического тока при резании
(по И. В. Федорову с соавт., 2001)

Объем клеток мгновенно возрастает, происходит взрыв, оболочка лопаются, клетка разрушается. Мы воспринимаем этот процесс как резание (рис. 4). Освобожденные газы рассеивают теплоту, что предупреждает перегревание более глубоких слоев тканей. Поэтому ткани рассекаются с небольшой боковой температурной передачей и минимальной зоной некроза. Струп раневой поверхности при этом ничтожен. Из-за поверхностной коагуляции гемостатический эффект в этом режиме выражен незначительно.

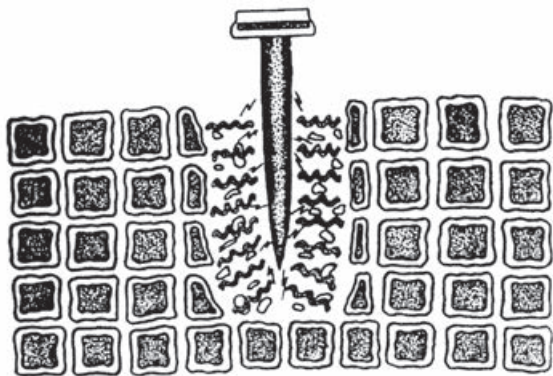

Рис. 4. «Выпаривание» тканей при резании
(по И. В. Федорову с соавт., 2001)

Резание наиболее эффективно, когда электрод приближают к ткани, но не касаются ее. Пар обеспечивает высокую концентрацию ионов между электродами и тканями, что обеспечивает протекание тока. Если же электрод соприкасается с тканями или находится слишком далеко от них, эффект резания теряется.

Совершенно иную форму электрического тока используют в режиме «коагуляция». Это импульсный переменный ток с высоким напряжением (рис. 5). Наблюдают всплеск электрической активности с последующим постепенным затуханием синусоидальной волны.

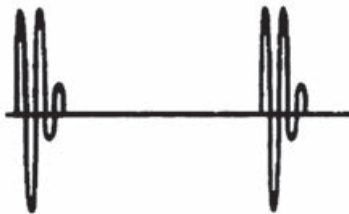


Рис. 5. Форма электрического тока при коагуляции
(по И. В. Федорову с соавт., 2001)

В перерывах электрохирургические генераторы не производят энергию, ткани остывают. Нагревание тканей происходит не так быстро, как при резании. Короткий всплеск высокого напряжения приводит к деваскуляризации ткани, но не к выпариванию, как в случае резания. Во время паузы происходит высушивание клеток (рис. 6). К моменту следующего электрического пика «сухие клетки» обладают возросшим сопротивлением, приводящим к большему рассеиванию теплоты и дальнейшему, более глубокому высушиванию ткани.

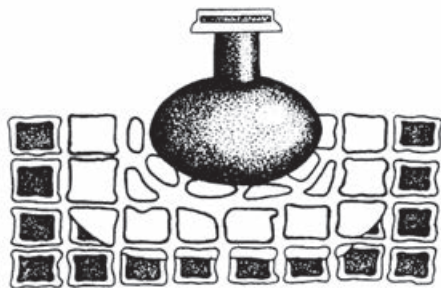

Рис. 6. «Высушивание» тканей при коагуляции
(по И. В. Федорову с соавт., 2001)

Это обеспечивает минимальное рассечение с максимальным проникновением энергии в глубину тканей, денатурацией белка и образованием тромбов в сосудах.

Одна из разновидностей режима работы электрохирургического генератора обеспечивает бесконтактную SPRAY-коагуляцию, или фульгурацию. При этом электрод не контактирует с тканями. Энергия распределяется в виде пучка искр по поверхности ткани, глубина поражения минимальна (рис. 7). Происходит поверхностное местное воздействие, т. к. плотность тока мала. Это удобно для остановки поверхностного диффузного кровотечения или удаления опухолей эпителия. Глубину воздействия можно изменить, увеличив мощность электрохирургического генератора, однако при этом возрастают «шальные токи» емкостного эффекта и недостаточной изоляции, что особенно опасно в эндохирургии.

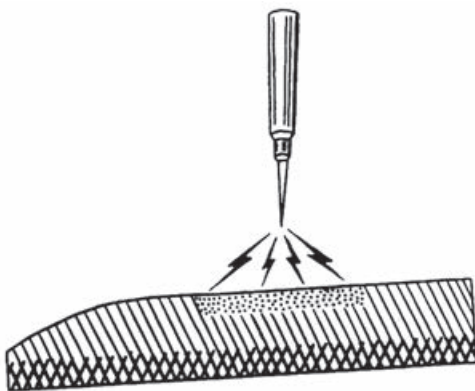


Рис. 7. Фульгурация (по И. В. Федорову с соавт., 2001)

Для достижения одновременного резания и коагуляции используют смешанный режим (рис. 8). Смешанные потоки формируют при напряжении большем, чем при режиме резания, но меньшем, чем при режиме коагуляции. Другое отличие от режима коагуляции – большое число невыпадающих импульсов. Смешанный режим обеспечивает высушивание прилежащих тканей (коагуляцию) с одновременным резанием. Современные электрохирургические генераторы имеют несколько смешанных режимов с различным соотношением обоих эффектов.

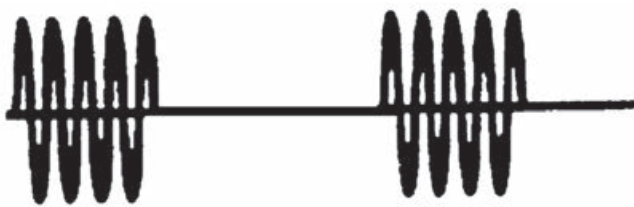

Рис. 8. Форма электрического тока в смешанном режиме
(по И. В. Федорову с соавт., 2001)

Большая теплота, произведенная быстро, дает резание, то есть «выпаривание» тканей. Небольшая теплота, произведенная медленно, создает коагуляцию, то есть высушивание.

В биполярных системах работают только в режиме коагуляции. Ткань, расположенную между электродами, обезживают по мере повышения температуры. Используют постоянное низкое напряжение и создают ток высокой частоты. Несмотря на локальное воздействие, в биполярной электрохирургии также происходит боковое распространение тепла, обусловленное теплопроводностью тканей. Температура, достаточная для возникновения некроза тканей, может быть зарегистрирована на расстоянии до 2 см от точки коагуляции.

С точки зрения безопасности важный момент – целостность цепи пациента, соединенной с заземленным гнездом электрохирургического генератора. Два условия ухудшают качество этой цепи:

а) уменьшение площади контакта между кожей больного и электродом (например, при изменении положения тела);

б) отсутствие проводимости между кожей и поверхностью электрода (например, при высыхании марлевой салфетки или затекании жидкости между контактными поверхностями).

Потеря поверхностного контакта и хорошей проводимости приводит к опасной концентрации тока, повышению температуры и возможному ожогу тканей пациента в области пассивного электрода. Качество проводимости и контакт в области прилегания пластины к коже пациента должны быть безупречны.

Прикладные возможности воздействия высокочастотным электротокком реализованы в современных электрохирургических генераторах. Приведем характеристики некоторых режимов воздействия, которые наиболее часто применяются во внутриспросветной хирургии.

Endo Cut Q. Режим состоит из интервалов резания и коагуляции — смешанный. Используется с электродом-петлей при полипэктомиях и эндоскопических резекциях слизистой оболочки (EMR), а также при диссекции в подслизистом слое (ESD) с помощью гибридного ножа (Hybrid Knife). Для минимизации риска кровотечений при недостаточной коагуляции и перфорации интервалы резания и коагуляции настраиваются индивидуально.

Endo Cut I. Режим состоит из интервалов резания и коагуляции и используется для игольчатых и проволочных (папиллотом) эндоскопических инструментов. Соотношение интервалов настраивается индивидуально.

Soft Coag. Режим традиционной мягкой коагуляции с большой глубиной проникновения в ткани и минимальной адгезией электрода и коагулируемой структуры. Используется для купирования кровотечения из мелких сосудов.

Forced Coag. Режим обеспечивает быструю и эффективную коагуляцию с неглубоким проникновением тепла. Используется для купирования кровотечения из сосудов подслизистого слоя.

Dry Cut. Режим с модулируемой формой тока обеспечивает разрез с усиленным гемостазом. Используется при диссекции в подслизистом слое (ESD).

В современных генераторах глубина коагулирующего воздействия определяется заданным эффектом и контролируется автоматически путем обратной связи.

При отсутствии перечисленных параметров воздействие осуществляется путем использования режима «смешанный» или комбинации режимов «коагуляция» и «резание».

Аргон-плазменная коагуляция

Аргон-плазменная коагуляция (APC) – электрохирургический метод остановки кровотечений и девитализации тканей. При этом высокочастотный электрический ток воздействует на ткани, проходя через среду ионизированного аргона (токопроводящая плазма). Для использования в эндоскопии предлагается несколько вариантов зондов с различным направлением воздействия. Преимущества аргон-плазменной коагуляции:

- бесконтактный метод, нет адгезии тканей в зоне воздействия;
- поверхностная равномерная коагуляция;
- лучше регулируется воздействие, что повышает его безопасность;
- минимальный риск перфорации;
- минимальный эффект карбонизации и образования дыма.



Рис. 9. Электрохирургическая установка, обеспечивающая все режимы резания, коагуляции, флюгурации в воздушной и аргон-плазменной среде; водоструйные технологии



Рис. 10. Гибридный нож (электрохирургия + интегрированная водоструйная технология)

Глава 2

ДИАГНОСТИЧЕСКАЯ И ОПЕРАТИВНАЯ БРОНХОСКОПИЯ

Техника диагностической ригидной бронхоскопии и внутрисветная анатомия бронхов

Показания. В настоящее время преимущественно используется в качестве доступа при эндобронхиальных операциях.

Противопоказания. Повреждения и анкилозы нижней челюсти, черепа и шейных позвонков, заболевания полости рта, не позволяющие провести через рот жесткую трубку, девиация трахеи, противопоказания к выполнению общего обезболивания.

Техника ригидной бронхоскопии и внутрисветные анатомические ориентиры. Бронхоскопия ригидными бронхоскопами Фриделя, различными модификациями KARL STORZ – ENDOSKOPE и R. WOLF выполняется в условиях наркоза с миорелаксантами и искусственной вентиляцией легких.

Положение больного — лежа на спине. Бронхоскоп вводят в улучшенном положении Джексона при максимальном сближении осей рта, глотки и трахеи (рис. 11). Нижнюю челюсть оттягивают вверх.

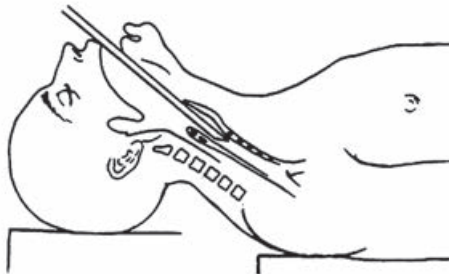


Рис. 11. Схема введения бронхоскопа в улучшенном положении Джексона (по Г. И. Лукомскому с соавт., 1982)

Введя бронхоскоп в полость рта, обнаруживают первый анатомический ориентир — язычок мягкого неба. Продвигая бронхоскоп по спинке языка, достигают второго анатомического ориентира — надгортанника (рис. 12). Его легко приподнимают, отдавливая к корню языка.

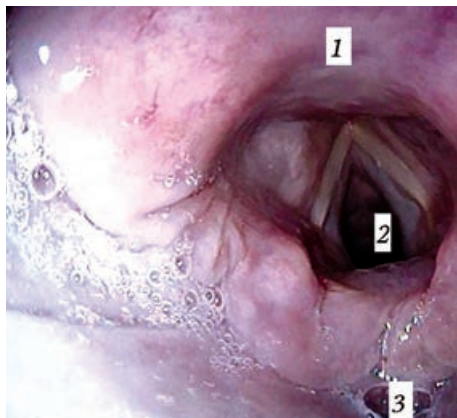


Рис. 12. Гортань:

1 – надгортанник; 2 – голосовая щель; 3 – вход в пищевод

Третьим анатомическим ориентиром служат голосовые складки (см. рис. 12), преодолев которые попадают в трахею, характеризующуюся поперечным расположением хрящевых колец (рис. 13).

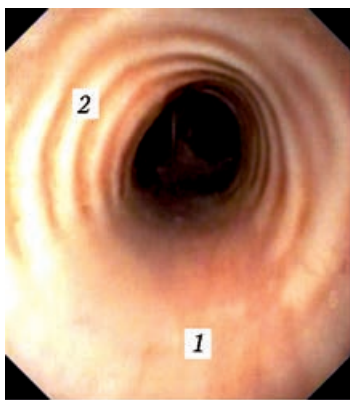


Рис. 13. Трахея:

1 – мембранозная часть; 2 – хрящевые полукольца

Дойдя до четвертого анатомического ориентира – гребня бифуркации трахеи (рис. 14), – приступают к ориентировочному исследованию здоровой стороны.

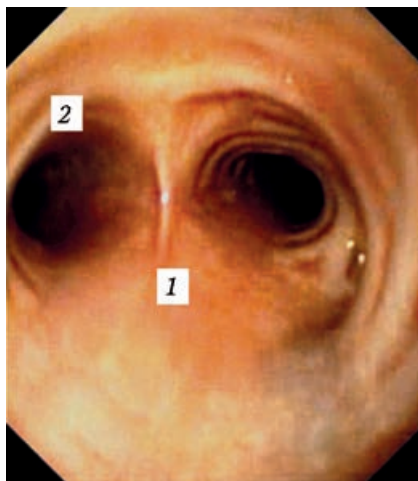


Рис. 14. Четвертый анатомический ориентир – карина бифуркации трахеи:
1 – карина; 2 – левый главный бронх

Изучением стенок трахеи может быть начата или закончена диагностическая бронхоскопия. Особое внимание следует обращать на форму просвета и ее изменения во время выдоха, тонус мембранозной части трахеальной стенки, конфигурацию и состояние гребня бифуркации трахеи, подвижность и вид устьев главных бронхов.

Для введения бронхоскопа в правый главный бронх иногда приходится наклонять голову больного влево. Сразу дистальнее трахеальной шпору, между 1 и 4 часами, выявляется устье правого верхнедолевого бронха (рис. 15).

Клюв бронхоскопа при этом поворачивают срезом к наружной стенке главного бронха. Оптическим телескопом с боковой оптикой осматривают устья сегментарных бронхов (рис. 16).

Опустив голову больного, проводят бронхоскоп в промежуточный бронх (рис. 17), обнаруживая «на 12 часах» устье среднедолевого бронха (рис. 18). Через оптический телескоп видны в деталях В₄₋₅.

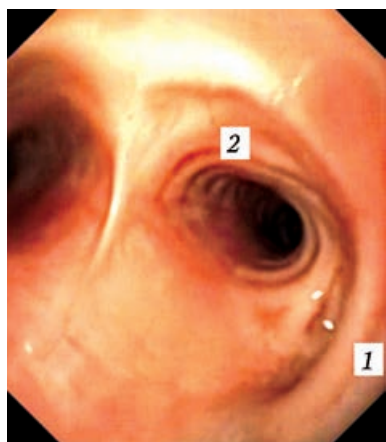


Рис. 15. Устье правого верхнедолевого бронха:

1 – устье верхнедолевого бронха;
2 – устье нижнедолевого бронха

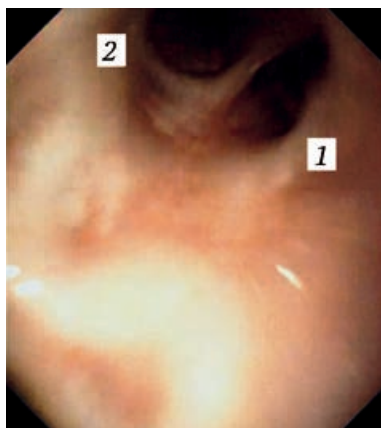


Рис. 16. Устья сегментарных бронхов верхней доли правого легкого:

1 – устье B_2 ; 2 – устье B_3

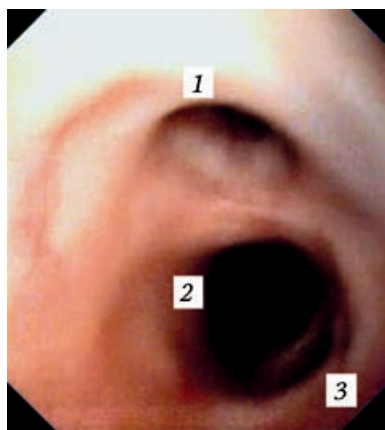


Рис. 17. Промежуточный бронх:
1 – устье среднедолевого бронха; 2 – нижнедолевого бронха; 3 – устье B_6

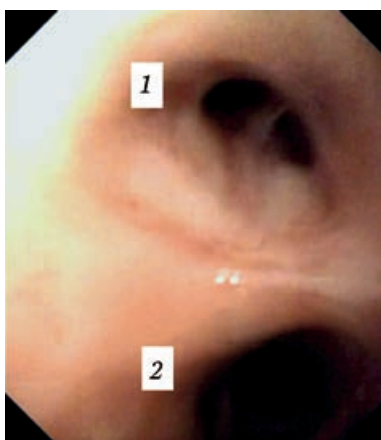


Рис. 18. Среднедолевой бронх:

1 – устье среднедолевого бронха;
2 – устье нижнедолевого бронха

ВНУТРИПРОСВЕТНАЯ ХИРУРГИЯ ГРУДНОЙ И БРЮШНОЙ ПОЛОСТЕЙ

Практическое руководство

Компьютерная верстка *Габерган Е. С.*

Подписано в печать 11.04.2016. Формат 60 × 88¹/₁₆.
Печ. л. 7,0. Тираж 3000 экз. Заказ №

ООО «Издательство „СпецЛит“».
190103, Санкт-Петербург, 10-я Красноармейская ул., 15
Тел.: (812) 495-38-94, 495-36-12
<http://www.speclit.spb.ru>.

Отпечатано в ООО «Литография Принт»,
191119, Санкт-Петербург, Днепропетровская ул., д. 8

ISBN 978-5-299-00784-8



9 785299 007848