

## ОГЛАВЛЕНИЕ

Авторы . . . . .	4
Список сокращений и условных обозначений . . . . .	4
Предисловие . . . . .	5
Введение . . . . .	12
<b>Глава 1.</b> Физиология, развитие и рост волос . . . . .	15
<b>Глава 2.</b> Повреждения волос человека . . . . .	22
2.1. Механическое отделение волос . . . . .	22
2.2. Отравление солями тяжелых металлов . . . . .	27
2.3. Изменение волос при гниении . . . . .	39
2.4. Механические повреждения волос. . . . .	48
2.5. Повреждения от действия высокой температуры . . . . .	55
2.6. Повреждения от огнестрельных поражений. . . . .	56
2.7. Изменения волос от действия химических веществ . . . . .	59
2.8. Изменения волос от действия ультрафиолетового (солнечного) облучения . . . . .	64
<b>Глава 3.</b> Обнаружение, изъятие, направление и исследование волос в ходе экспертизы . . . . .	65
<b>Глава 4.</b> Элементы и их взаимосвязь с природой человека . . . . .	70
<b>Глава 5.</b> Ситуационные задачи и тестовые задания . . . . .	97
Перечень разрешаемых вопросов . . . . .	97
Ситуационные задачи . . . . .	97
Ответы на ситуационные задачи . . . . .	99
Тестовые задания . . . . .	99
Ответы на тестовые задания . . . . .	100
Приложение . . . . .	101
Фотографии . . . . .	114
Список рекомендованной литературы. . . . .	121

## Глава 1

# **ФИЗИОЛОГИЯ, РАЗВИТИЕ И РОСТ ВОЛОС**

Волос представляет собой нить, составленную из кератиновых клеток, плотно прилегающих друг к другу. В волосе различают корень, погруженный в кожу, и стержень, находящийся над поверхностью кожи. Корень, окруженный выпячиванием эпидермиса и называемый в комплексе «волосяной фолликул» (ВФ), может иногда выходить за пределы дермы и располагаться в подкожной жировой клетчатке. Нижняя, расширенная часть волосяного фолликула носит название «луковица». Волосы являются одним из простейших систем организма, в которых наблюдаются рост и дифференциация. Несмотря на значительные размеры волоса, только небольшое количество клеток в основании ВФ, так называемый матрикс, продуцирует волос. Питание происходит от нескольких артериол, которые подходят к оболочке фолликула, в его нижней трети. Иннервация происходит через два сплетения в соединительнотканной оболочке и стекловидной мембране; для них характерно наличие большого количества ацетилхолинэстеразы. У разных видов млекопитающих закладка волос в коже происходит на разных этапах онтогенеза. У животных, как правило, первыми закладываются вибрисы (чувствительные), а затем и другие категории волос.

Исследования эмбриологии волос человека интересны не только для узких специалистов-дерматологов, но и для клиницистов, особенно наркологов; судебных медиков, в решении вопроса о возрасте плода и новорожденного.

Волосные фолликулы являются первыми дериватами, образующимися у эмбрионов из относительно не дифференцированного эпидермиса, и формирование их заканчивается у человека

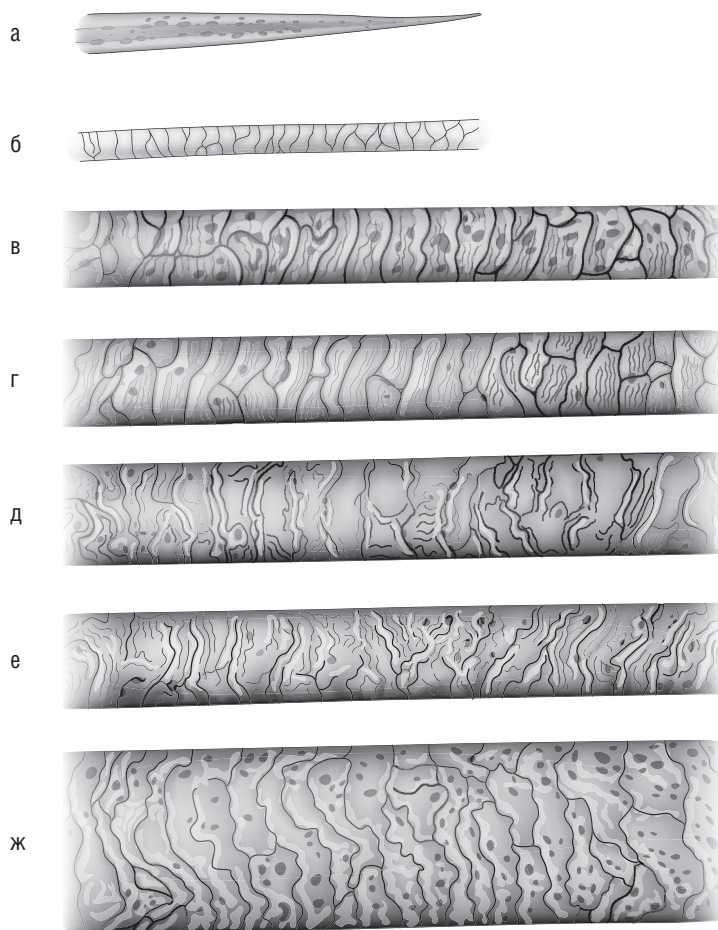
к 6-му месяцу внутриутробного развития. Количество их постоянно на протяжении всей жизни.

Первым образуется вздутие на внутренней стороне базального слоя — волосяного зачатка, который начинает вдаваться в дерму и вокруг которого образуется чашечка из фибробластов, превращающаяся затем в дермальный сосочек. Волосяной зачаток удлиняется и начинает нарастать вокруг сосочка и включается в луковицу. Затем на задней стороне фолликула образуются выступы, один из которых превращается в сальную железу, а второй — в место будущего прикрепления мускула, поднимающего волос. Дистальная часть фолликула дифференцируется в луковицу, которая нарастает вокруг сосочка. Нижняя часть луковицы называется «матрикс». Мезенхимальные клетки, окружающие снаружи луковицу, образуют конус луковицы. Клетки, образующие пигмент, перемещаются вверх, образуя матрикс фолликулы. Образование самого волоса происходит над дермальным сосочком из пролиферативного матрикса в виде кератинового цилиндра и кератина вокруг него — внутреннего корневого влагалища.

Волосяные фолликулы формируются в конце 2-го и начале 3-го месяца беременности в виде очаговых скоплений в области бровей, на верхней губе и подбородке, где образуются выросты вглубь дермы, которые дают начало волосяным фолликулам. Затем в 4–5 мес беременности они начинают формироваться по всей поверхности тела, распространяясь в краниокаудальном направлении, и носят название «пушковые».

По мере роста плода возникают и вторичные зачатки. Повторная закладка образуется в области живота, передней поверхности рук и ног. На волосистой части головы и на спине формируется третья генерация ВФ, расположенных группами по 2–3 волоса. Волосы плода не содержат сердцевин. Верхушка их иглообразно истончена. Рисунок кутикулы волос плода простой: линии параллельные, слабоволнистые, не зазубрены (рис. 1.1).

Первые пушковые волосы выпадают в период внутриутробного развития плода, примерно за 1 мес до нормальных родов. Вторые, более короткие волосы на теле выпадают в течение первых 3–4 мес жизни после рождения. Впоследствии устанавливается несинхронный, мозаичный характер роста волос.



**Рис. 1.1.** Волосы плода и новорожденного: а — периферический конец волоса плода. Рисунок кутикула волос: б — плода (лануго); в — новорожденного; г — ребенка 6 нед; д — ребенка 3 мес; е — ребенка 6 мес; ж — ребенка 1 года

Стержень волоса выходит на поверхность кожи на 5–6-м месяце внутриутробного развития. У новорожденного волосы тонкие, рисунок кутикулы усложняется: линии становятся волнистыми и зубчатыми. Первые волосы, возникающие во всех волосяных фолликулах, называются «первичные волосы плода», или «лану-

го» (от лат. *lana* — шерсть). Это длинные, тонкие, непигментированные волосы, выпадающие за 1 мес до рождения. Далее они замещаются на коже головы и бровей более грубыми волосами, а на остальной поверхности — тонкими короткими пушковыми, или веллюсными (от лат. *velus* — руно), которые выпадают в течение первых 3–4 мес жизни постепенно, или волнообразно.

Плотность расположения ВФ снижается во второй половине внутриутробного развития плода и продолжает уменьшаться в детском возрасте. У новорожденного она составляет 1135 на 1 см<sup>2</sup>, у детей 12 мес — 790, у взрослых — 490 на 1 см<sup>2</sup>.

Волос — ткань, окруженная в корневой части несколькими слоями оболочек, имеющая сложную структуру (рис. 1.2, см. цв. вклейку). Циклические изменения ВФ могут быть охарактеризованы соответствующими комплексами гистологических, физиологических и биохимических изменений. Каждый волос проходит фазы активного роста и покоя. Фаза активного роста (анагена) у человека продолжается 2–5 лет и более, в среднем 1000 дней, и зависит от региональной принадлежности волос. Так, волосы бороды существуют 6–20 лет и более, сменяясь лишь несколько раз в течение всей жизни. Напротив, другие сменяются довольно часто, через 120–150 дней. Процессы, происходящие в ВФ, характеризуются определенной циклическостью. В постнатальном периоде новые фолликулы не образуются. Это послужило основанием для появления такого понятия, как «цикл волосяных фолликул».

В стадии анагена клетки волосяного сосочка активизируются, в них увеличивается синтез ДНК и РНК. Зародышевые клетки интенсивно делятся, фолликул растет вниз и накрывает волосяной сосочек. Дальнейшая пролиферация клеток матрикса (слоя клеток, образующих волосяной сосочек) приводит к образованию конуса внутреннего корневого влагалища, а меланоциты сосочка образуют дендриты, вырабатывающие меланин.

Последняя фаза анагена (метанаген) начинается с момента появления волоса над поверхностью кожи. Это самая длительная стадия и характеризуется постоянным ростом волоса. Зрелая луковица на этом этапе развития включает 8 концентрических слоев, в ней осуществляется меланогенез.

К концу фазы анагена митотическая активность матрикса постепенно снижается, и фолликул вступает в стадию катагена, завершающегося в течение нескольких дней. При этом меланоциты на вершущке сосочка резорбируют свои дендриты. Начинается кератинизация волоса и внутреннего корневого влагалища. Клетки наружного корневого влагалища образуют мешок, в котором сохраняются зародышевые клетки волосяного фолликула, и волос переходит в фазу телогена. Длительность ее примерно 100 дней. В этой стадии волос удерживается в волосяном мешочке благодаря межклеточным соединениям и может сохраняться до появления волоса над поверхностью кожи. Фаза покоя (телоген) имеет продолжительность 1–3 мес. Луковица волоса удерживается в корневом дермальном влагалище, в наружной части дермы. Сосочек волоса шарообразный, соединяется эпителиальными тяжами с луковицей волоса. Отживший волос выталкивается растущим волосом или выпадает. Примерное соотношение жизнеспособных и нежизнеспособных волос составляет 1:10. Далее ВФ вновь вступает в фазу анагена. Таким образом, примерное соотношение жизнеспособных и нежизнеспособных волос составляет 9:1. У человека ежедневно выпадает от 13 до 200 волос. Продолжительность жизни ресниц составляет 110 дней, волос головы — 2–4 года, Толстые волосы растут быстрее, чем тонкие. Длина волос генетически обусловлена и зависит от длительности фазы анагена. Андрогены увеличивают скорость роста волос. Стрижка не оказывает влияния на скорость роста волос.

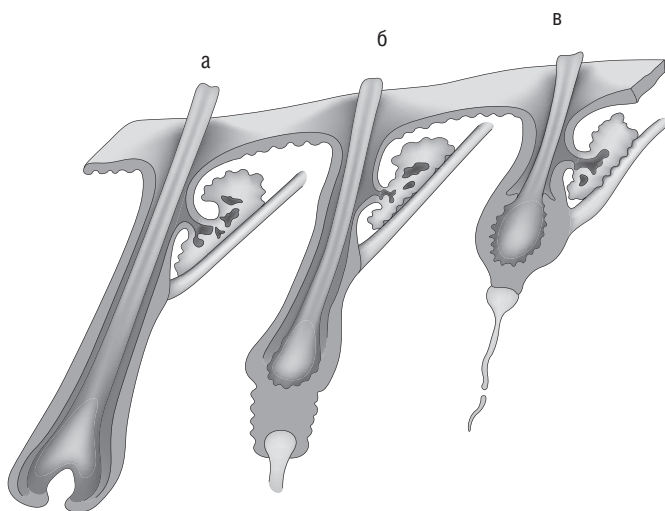
Скорость роста зависит от региональной области и колеблется от 0,27 до 0,44 мм/сут, на голове она составляет в среднем 0,37 мм/сут. Новые волосы достигают поверхности кожи на 3-й неделе фазы активного роста. Учитывая место расположения инородного (включенного) вещества и скорость роста волос, можно вычислить время начала поступления в организм инородного вещества, например какого-либо токсиканта.

Волосы с момента появления и до окончания роста находятся в фазе анагена. Период от момента прекращения роста до его выпадения носит название «фаза покоя» (стадии катагена и телогена). В этих стадиях теряется взаимосвязь корня с волосяным сосочком. В стадии катагена она еще осуществляется через

базальную пластинку, но влагалищные оболочки в этой стадии не синтезируют ДНК. В стадии телогена волос полностью теряет связь с сосочком. В последних двух фазах волос нежизнеспособен и не отражает состояние обмена в организме на момент исследования, но в них может сохраниться информация о состоянии организма в прошлом, когда они находились в стадии анагена.

К концу фазы анагена митотическая активность матрикса постепенно снижается, и фолликул вступает в стадию катагена, завершающуюся в течение нескольких дней (до 2–3 нед). Эта фаза представляет собой дегенерацию глубокой части ВФ. Митотическая активность матрицы постепенно прекращается, происходит остановка меланогенеза.

Меланоциты на верхушке сосочка резорбируют свои дендриты. Внутреннее корневое влагалище подвергается деструкции. Наружное корневое влагалище формирует мешочек, содержащий камбиальные клетки будущего волоса. Клетки матрицы и внутреннего корневого влагалища продолжают кератинизироваться, поднимаясь вверх, и волос переходит в фазу телогена. Схема смены волос представлена на рис. 1.3.



**Рис. 1.3.** Стадии обновления волос: а — стадия анагена; б — стадия катагена; в — стадия телогена

В стадии телогена волос удерживается в волосяном мешочке благодаря межклеточным соединениям и может сохраняться до появления нового волоса над поверхностью волоса. Фаза покоя (телоген) имеет продолжительность 1–3 мес. Луковица волоса удерживается в корневом дермальном влагалище, в наружной части дермы. Шарообразный сосочек волоса соединяется эпителиальными тяжами с луковицей волоса. Отживший волос выталкивается растущим волосом и выпадает. Примерное соотношение жизнеспособных и нежизнеспособных волос составляет 1:10. Далее волосяной фолликул вновь вступает в фазу анагена.

Время миграции меченых клеток внутреннего корневого влагалища от включения  $\text{H}^3$ -тимидина в луковице до устьих сальных желез, где они слущиваются, составляет около 5 сут. Меченые ядра коркового вещества достигают уровня, на котором утрачивается базофильная окраска в связи с гидролизом ДНК через 3,5 сут после включения метки в луковичный камбий. Это происходит примерно на 500 мкм ниже устьих сальных желез. Через 25 ч после введения  $\text{H}^3$ -тимидина меченые ядра в волосе и внутреннем корневом влагалище встречаются не выше верхней половины луковицы, тогда как в сопровождающем слое они образуются выше луковицы, на уровне, соответствующей середине кератогенной зоны волосяного фолликула. К 1,5 сут не удается обнаружить меченые клетки в матриксе, поставляющем клетки в волос, и внутреннее корневое влагалище, следовательно, генерационное время не превышает нескольких дней.

При отделении волос путем выдергивания происходит изменение пространственной конфигурации и взаимосвязей структурных элементов волосяного фолликула и корня. Эти изменения зависят от стадии роста волоса. Результаты исследования, например ферментного, зависят от фазы роста. Безусловно, эффективным с клинической точки зрения является исследование биоптатов. Однако оно сопряжено с определенными трудностями при изъятии.



## Глава 2

# ПОВРЕЖДЕНИЯ ВОЛОС ЧЕЛОВЕКА

### 2.1. МЕХАНИЧЕСКОЕ ОТДЕЛЕНИЕ ВОЛОС

В судебно-медицинской практике исследование волос в основном проводится по морфологическим признакам его структуры: коркового вещества, кутикулы и сердцевины. Наиболее информативным для решения сходства или различия волос человека является корковое вещество, тогда как для животных — сердцевина.

Наиболее часто перед судебно-медицинскими экспертами судебно-следственные органы ставят вопрос о жизнеспособности и механизме отделения. Волосы могут быть отделены разными способами: медленным натяжением, с приложением значительного усилия, одномоментно (рывком); с помощью орудий (остро- и тупорежущими предметами — ножи, ножницы, топоры и др.); тупогранными предметами (камни, доски, колуны и др.). Волосы могут быть отделены огнестрельным оружием (винтовки, pistols, автоматы и др.). Каждый из них оставляет след на воспринимающей поверхности, свой характерный отпечаток.

Вырванные, жизнеспособные волосы характеризуются деформированной луковицей в виде крючка, или цилиндра, окруженной гомогенными прозрачными влагалищными оболочками, состоящими из жизнеспособных клеток, в которых просматриваются ядра, по которым можно определить их индивидуальную принадлежность. Если луковица цела, то на ее конце можно видеть вдавление для волосяного сосочка. При насильственном отделении волоса клетки внутреннего корневого влагалища заворачиваются вдоль стержня волоса в виде «вуальки» и придают корню волоса самую разнообразную форму. В такой луковице всегда присут-

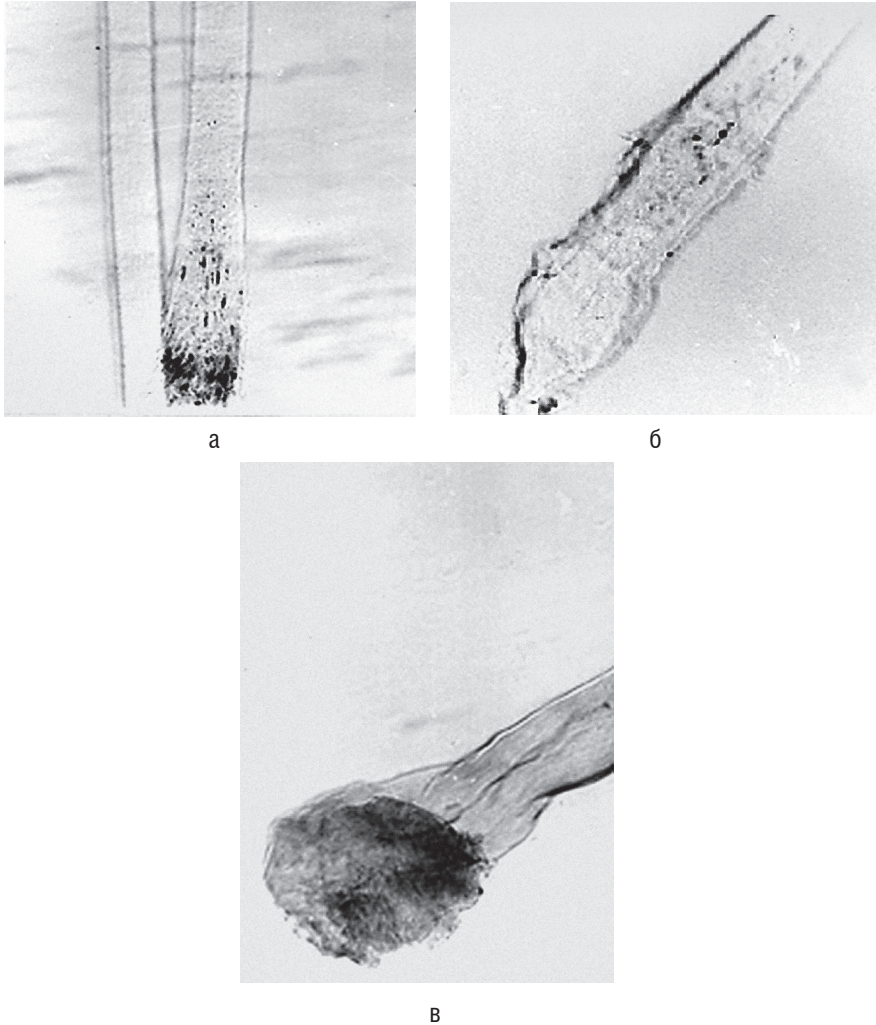
ствуют меланофоры черного цвета, ответственные за продукцию пигмента и цветность волос. Если же часть корня остается в коже, то оборванная часть луковицы, лишена оболочек. Тогда свободные концы клеток кутикулы волоса завернуты книзу и смяты. Дефекты в виде «плешинки» свидетельствуют о насильственном его отделении, жизнеспособности волоса. При длительном неблагоприятном внешнем воздействии на вырванный волос клетки влагалищного эпителия уничтожаются, и волос приобретает веретенообразную форму, длина которой намного превышает ширину.

Луковица жизнеспособного волоса богата клеточными элементами, ядра которых содержат ДНК и РНК, по которым можно определить индивидуальную принадлежность волос и давность отделения. Луковица выпавшего волоса (фаза телогена) имеет колбовидную форму, без влагалищных оболочек. Пигмент содержится в незначительном количестве, видны пустоты, заполненные воздухом. Края луковицы ровные или бахромчатые. Конец луковицы закруглен, не имеет вдавления, в которое входит сосочек у жизнеспособных волос. Такие волосы выпадают самостоятельно или при расчесывании.

У отживающего волоса (фаза катагена), извлеченного с применением незначительного усилия, луковица несколько вытянутой формы или колбообразная. При отделении такого волоса он как бы вылушивается из волосяной сумки, увлекая остатки внутреннего корневого влагалища, окружающие колбообразную луковицу, в виде едва заметного «венчика». Это отличает ее от луковицы отжившего волоса. Вылушивание происходит в пространстве между кутикулой волоса и внутренним корневым влагалищем. В области шейки луковицы в месте перехода в стержень и на самом стержне можно наблюдать муфту из блестящих, гомогенного вида клеток, представляющих собой эластичные волокна кожи. В этой стадии клетки не синтезируют ДНК, РНК, что свидетельствует об их нежизнеспособности, но информация об элементном составе в нем остается.

Волосы жизнеспособные, вырванные имеют деформированную луковицу в виде крючка, богатую пигментом. При длительной эксплуатации, например, в составе шиньона они подвергаются значительным повреждениям. На месте перехода луковичной части в стержень на волосах образуется сгиб с грубыми, продольными трещинами. Такой комплекс признаков свидетельствует о значитель-

ных механических воздействиях на волосы после их насильственного отделения. Влагалищные оболочки в процессе эксплуатации уничтожаются, а на месте сгиба (вероятно, особенность изготовления шиньона или эксплуатации) волоса возникают трещины.



**Рис. 2.1.** Луковицы нормальных волос: а — выпавшего, фаза телогена; б — отживающего, фаза катагена (волос седой); в — вырванного, фаза анагена

Для установления жизнеспособности луковицы применяют гистохимические методы, основанные на обнаружении РНК цитоплазмы, а также ДНК в ядрах. Самым доступным методом для выявления ДНК является метод Фельгена–Розенберга, для РНК — метод Браше, или окраска галлоцианин-хромовыми квасцами. Исследования проводят на поперечных срезах, не удаляя целлоидин, ибо закрашивание последнего не является помехой.

Активная РНК при окраске методом Браше имеет розово-лиловую зернистую структуру и ярко-синее ядро. С потерей РНК в клетке исчезает зернистость, происходит ороговение клеток. В местах перехода луковицы в стержень, где идет процесс ороговения, ядро окрашивается в бледно-голубой цвет, так как исчезает РНК. У отживающих волос зернистость РНК не наблюдается, цитоплазма бледно-розового цвета, ядро — бледно-голубого. В отживших волосах РНК отсутствует, и краска не воспринимается клеткой.

При использовании галлоцианин-хромовых квасцов хроматин ядер и РНК цитоплазмы, в частности зернистость Ниссле, окрашиваются в темно-синий, почти черный или серовато-синий цвет. Цитоплазма сероватая, все остальное остается почти бесцветным.

ДНК локализована исключительно в ядрах клеток и обнаруживается только в жизнеспособных волосах. О состоянии ее судят по интенсивности окраски ядра, по количеству и величине определяемых в нем структур. При резких нарушениях ядро может быть раздутым, в виде пузыря. Она выявляется в виде гранул лилового цвета с красно-пурпурным или красно-фиолетовым оттенком на фоне нежно-розовой окраски ядра. Интенсивность окраски меняется к корню волос. Выявляется ДНК в течение 12–14 дней после отделения, в лобковых волосах — до 20 дней. Уже через 5–6 дней после отделения волоса его количество резко уменьшается. РНК определяется примерно до 1 мес после отделения. Для контрольных исследований один из срезов не подвергают гидролизу, препарат при этом не должен окраситься.

РНК и ДНК можно выявить окраской акридиновым оранжевым, в разведении 1:40 000 и исследовании в поляризованном

микроскопе. Для этого луковицы помещают на 5 мин в краситель, после чего промывают в проточной воде и микроскопируют в фосфатном буфере ( $\text{pH} = 5-7$ ) на люминесцентном микроскопе в спектральной области люминесценции в пределах 400–650 нм. РНК в цитоплазме клеток луковицы и влагалищных оболочках определяется по ярко-оранжевому, а ДНК ядер — по ярко-зеленому свечению.

Для уточнения вопроса жизнеспособности отделенного волоса можно применить окраску пикрофуксином. Корневую часть волоса опускают в краситель на 20–30 мин. Микроскопию проводят на обычном световом микроскопе. У вырванных волос корневая часть луковиц и прилегающая к нему область окрашиваются в красный цвет, остальные части — в желтый.

Волосы во время сопротивления жертвы могут быть оборваны и находиться в руках жертвы или обвиняемого. Характер поверхности отделения будет зависеть от натяжения волос. Волосы, оборванные быстрым одномоментным рывком, характеризуются ровными краями. Зубцы оптического края и линии рисунка кутикулы несколько отдалены, сглажена волнистость линий, чем они отличаются от волос, отделенных острым режущим предметом. При рассмотрении поверхности отделения с торца видны небольшие углубления и выступы коркового вещества в виде сегментов, образованные за счет неодинакового натяжения фибрилл при разрыве.

Волосы, оборванные медленным натяжением, образуют ступенеобразную поверхность отделения. Ступенек может быть 1–2. Поверхность ступеньки имеет форму сегмента, зубцы оптического края отогнуты. Рисунок кутикулы у места обрыва: линии отдалены, в виде зигзагов за счет растяжения клеток кутикулы, образуя «плешинки». Расщепившаяся часть коркового вещества образует спинку ступеньки, и волос здесь светлее за счет уменьшения его толщины. От поверхности ступеньки могут образоваться продольные расщепления коркового вещества. Эти особенности отличают их от сходных по форме повреждений тупыми орудиями (рис. 2.2).