
Содержание

Предисловие к изданию на русском языке.....	8
Вступительное слово	9
Предисловие к изданию на английском языке	10
Авторский коллектив.....	12
Список сокращений и условных обозначений.....	15
1 Предоперационное обследование, планирование операции и протоколы послеоперационного ведения (<i>Роберт Д. Сантрок, Кристофер Ф. Хайер</i>)	16
2 Корректирующие остеотомии при <i>hallux valgus</i> (<i>Мария Романо Макганн, Дэвид С. Бакан, Кристофер Ф. Хайер</i>).....	31
3 Операция Лапидуса (<i>У. Брет Смит, Б. Коллиер Уотсон, Кристофер У. Реб</i>)	43
4 Артродез межфалангового сустава первого пальца стопы и транспозиция сухожилия по Джонсу (<i>Джеффри С. Уэбер</i>)	54
5 Первичная и ревизионная коррекция молоткообразной и когтеобразной деформации пальцев (<i>Роберто А. Брандан, Дэвид Ларсон</i>).....	66
6 Нестабильность подошвенной связки (<i>Джеффри Ю. Маккалистер, Марк Э. Приссел</i>)	73
7 Первичный и ревизионный артродез первого плюснефалангового сустава (<i>Уильям Т. Декарбо, Майкл Д. Дуйела</i>)	86
8 Интерпозиционная артропластика первого плюснефалангового сустава (<i>Патрик Э. Булл, Джеймс М. Коттом, Джоффри Лэндис</i>).....	101
9 Хейлэктомия и лечение остеохондральных дефектов первой плюсневой кости (<i>Брайан Ван Дайк, Терренс М. Филбин</i>)	109
10 Неврома Мортона (<i>Трэвис Лэнган, Адам Халверсон, Дэвид Госс – мл.</i>).....	117
11 Переразгибательное повреждение первого плюснефалангового сустава и сесамовидного комплекса (<i>Мэттью М. Бьюкенен</i>)	126
12 Артродез предплюсне-плюсневых суставов (<i>Марк Э. Приссел, Джеффри Ю. Маккалистер</i>).....	139
13 Операция Коттона (<i>Джеффри С. Уэбер</i>).....	154

14	Лечение остеоартрита четвертого и пятого предплюсне-плюсневых суставов (<i>Мария Романо Макганн, Брайан Ван Дайк, Грегори Ч. Берлет</i>)	168
15	Разрывы сухожилия передней большеберцовой мышцы (<i>Кори М. Фидлер, Патрик Э. Булл</i>).....	172
16	Артропатия Шарко с поражением среднего отдела стопы (<i>У. Брет Смит, Джастин Дайгре</i>)	177
17	Артродез клиноладьевидного сустава (<i>Джеффри Ю. Маккалистер, Роберто А. Брандан, Брайан Ван Дайк, Мария Романо Макганн, Кристофер Ф. Хайер</i>)	189
18	Восстановление сухожилия задней большеберцовой мышцы: операция Киднера, транспозиция сухожилия длинного сгибателя пальцев и медиализирующая остеотомия пяточной кости (<i>Кайл С. Петерсон, Майкл Д. Дуйела</i>)	199
19	Удлинение латеральной колонны стопы (<i>Кайл С. Петерсон, Дэвид Ларсон, Роберто А. Брандан</i>)	214
20	Двухсуставной артродез из медиального доступа (<i>Брэдли У. Буссевиц, Кристофер У. Реб, Дэвид Ларсон</i>).....	223
21	Изолированный артродез таранно-ладьевидного сустава (<i>Джеффри Ю. Маккалистер, Грегори Ч. Берлет</i>)	236
22	Изолированный артродез подтаранного сустава (<i>Майкл Д. Дуйела, Райан Т. Скотт, Мэттью Д. Соренсен, Марк Э. Приссел</i>)	244
23	Трехсуставной артродез из двух разрезов (<i>Дж. Джордж Деврис</i>)	259
24	Тарзальная коалиция (<i>Дэниел Дж. Каттика, Томас Х. Сандерс</i>)	277
25	Операции на ахилловом сухожилии (<i>Грегори Ч. Берлет, Роберто А. Брандан, Брайан Ван Дайк</i>)	290
26	Открытая и артроскопическая методики артродезирования голеностопного сустава (<i>Майкл Д. Дуйела, Кристофер Ф. Хайер</i>)	305
27	Над- и подтаранный артродез (<i>Дж. Джордж Деврис, Мэттью Д. Соренсен</i>)	324
28	Реконструкция полой стопы (<i>Джеффри Ю. Маккалистер, Марк Э. Приссел, Кристофер Ф. Хайер, Грегори Ч. Берлет, Терренс М. Филбин, Патрик Э. Булл</i>)	341
29	Хирургическое лечение патологии сухожилий малоберцовых мышц (<i>Терренс М. Филбин, Б. Коллиер Уотсон, Кристофер Ф. Хайер</i>)	361
30	Подошвенный фасциит, синдром тарзального канала (<i>Кори М. Фидлер, Грегори Ч. Берлет</i>)	375

31	Хирургические стратегии при эластичной эквинусной, эквиноварусной и свисающей стопе (<i>Роберто А. Брандан, Мария Романо Макганн, Патрик Э. Булл</i>).....	381
32	Первичное тотальное эндопротезирование голеностопного сустава (<i>У. Брет Смит, П. Пит С. Деол</i>)	396
33	Ревизионное тотальное эндопротезирование голеностопного сустава (<i>Кристофер У. Реб, Грегори Ч. Берлет</i>).....	405
34	Хирургическое лечение асептического некроза таранной кости (<i>Джеффри С. Уэбер</i>).....	418
35	Реконструкция заднего отдела стопы и голеностопного сустава при артропатии Шарко (<i>Роберто А. Брандан, Джастин Дайгре, Кристофер Ф. Хайер</i>)	434
36	Артроскопия голеностопного и подтаранного суставов (<i>Райан Т. Скотт, Марк Э. Приссел</i>).....	460
37	Открытое лечение остеохондральных повреждений таранной кости (<i>Дэниел Дж. Каттика, Кристофер У. Реб</i>)	471
38	Восстановление коллатеральных связок голеностопного сустава (<i>Райан Т. Скотт, Джеймс М. Коттом, Мэттью Д. Соренсен, Марк Э. Приссел</i>)	482
39	Ампутации (<i>П. Пит С. Деол, Роберт Д. Сантрок</i>)	499
40	Использование трансплантатов и биологических материалов (<i>Райан Т. Скотт, Кристофер Ф. Хайер, Грегори Ч. Берлет, Терренс М. Филбин, Патрик Э. Булл, Марк Э. Приссел</i>).....	510
	Предметный указатель	521

Предоперационное обследование, планирование операции и протоколы послеоперационного ведения

1

Роберт Д. Сантрок, Кристофер Ф. Хайер

1.1. Введение

Современная медицина имеет широкие возможности для лечения пациентов с теми или иными заболеваниями и деформациями. Безусловно, научно-технический прогресс позволил расширить границы возможностей специалистов в области хирургии стопы и голеностопного сустава. Однако удобство технологий может привести к излишней самоуверенности. Возможно, хирургия стопы и голеностопного сустава характеризуется более высоким уровнем и частотой осложнений в сравнении с другими областями ортопедии. Это можно объяснить физиологическими особенностями, осевой нагрузкой на оперированную конечность и часто многоуровневыми деформациями. Таким образом, системный подход к планированию операций на стопе и голеностопном суставе позволяет обеспечить хороший результат лечения каждого пациента. В начале этой главы мы рассмотрим некоторые вопросы предоперационной подготовки больных. В основу изложенных рекомендаций легли литературные данные и наш накопленный коллективный опыт.

В оставшейся части главы будут рассмотрены основные этапы периоперационного периода: определение показаний, планирование операции, проведение конференции хирургической бригады в день операции, использование контрольных проверок и послеоперационных протоколов.

1.2. Предоперационная подготовка пациента

Состояние питания. Многие пациенты выглядят здоровыми, однако их питание, особенно при наличии хронических заболеваний, может быть неполноценным. Действительно, пациенты с сахарным диабетом часто не получают полноценного питания [1], что отражается на таких показателях, как преальбумин, альбумин и общее число лимфоцитов. Зная эти показатели, можно прогнозировать послеоперационную заболеваемость и смертность. Например, хорошо известно, что ампутация на уровне голени (АГ) сопровождается значимым риском летального исхода. Однако этот риск обусловлен не самим оперативным вмешательством, а связан с общим состоянием здоровья пациента. Состояние питания соответствует состоянию здоровья и, следовательно, может использоваться для оценки риска предстоящей операции. Как правило, у пациента, которому предстоит серьезное хирургическое вмешательство на нижней конечности, концентрация альбумина должна составлять $>2,5$ г/дл, а общее число лимфоцитов — >1500 /мкл [2]. Эти значения являются ориентировочными и основаны на данных о пациенте с хроническим заболеванием (например, сахарным диабетом), которому предстоит серьезная операция (например, ампутация на уровне голени).

Контроль гликемии. У пациентов с сахарным диабетом необходимо добиться улучшения дополнительных параметров, что подчеркивает важность общего состояния здоровья. В идеальной ситуации уровень А1с у пациента с сахарным диабетом должен быть не выше 7%. Процентное значение А1с отражает уровень гликемии на протяжении длительного времени, но не позволяет оценить изменения во время госпитализации. Следовательно, концентрация глюкозы в крови также должна быть близкой к нормальной (менее 150 мг/дл), что важно для заживления. В относительно экстренных ситуациях рекомендуется отменить поддерживающие противодиабетические препараты и назначить введение инсулина по «скользящей шкале», то есть в зависимости от уровня гликемии. Однако плановую операцию на стопе или голеностопном суставе можно отложить вплоть до нормализации показателя А1с. Если показатель А1с составляет 7%, вероятность физиологического повреждения минимальна и, следовательно, пациент готов к проведению плановой операции [3–5]. При длительном неудовлетворительном контроле гликемии показана консультация эндокринолога. Безусловно, в срочных ситуациях (например, при лечении инфекций) приходится действовать в условиях повышенного уровня А1с, однако в этом случае проводится соответствующая подготовка пациента.

Оценка состояния сосудов. Уместно предположить, что риск операций на стопе и голеностопном суставе имеет отношение к состоянию сосудов. В конце концов, все эти вмешательства выполняются в зоне, наиболее удаленной от сердца. При выполнении относительно простых операций у соматически здоровых пациентов достаточно оценить пульс. Однако при выполнении более серьезных вмешательств (с обширным иссечением тканей, выполнением длинных разрезов) или длительном наложении пневматического жгута (свыше 2 ч) может потребоваться более тщательная оценка.

Это также относится и к пациентам с риском заболеваний периферических сосудов. Хотя перед операцией заболевание периферических сосудов может протекать бессимптомно, в послеоперационном периоде суженные артерии не всегда смогут удовлетворить возросшую физиологическую потребность в заживлении тканей. В таких случаях рекомендуется начать с оценки лодыжечно-плечевого индекса (ЛПИ). Значение ЛПИ $>0,5$ должно быть достаточным для заживления ран [2]. ЛПИ $>1,25$ свидетельствует о возможной кальцификации и ригидности сосудов. При выявлении сверхнормальных значений показано выполнение доплерографии сосудов (кривая должна быть трехфазной). При ЛПИ $<0,5$ или отсутствии трехфазной кривой на доплерограмме при ЛПИ $>1,25$ показано выполнение ангиографии и (при необходимости) вмешательства на проксимальных сосудах до выполнения операции на стопе и голеностопном суставе. Пациентов с высоким риском или при подозрении на значимое поражение периферических артерий часто направляют к сосудистым хирургам для получения допуска на плановую операцию.

Антикоагулянтная терапия и риск развития тромбоза глубоких вен. В настоящее время многие пациенты получают антикоагулянты. Эти препараты назначают, в частности, при фибрилляции предсердий и нарушениях мозгового кровообращения. Большинство антикоагулянтов могут вызывать осложнения в раннем послеоперационном периоде. Основная местная проблема — риск послеоперационного кровотечения с развитием гематомы и (или) некроза кожи из-за повышенного внутритканевого давления. Мы рекомендуем по возможности отменить все антикоагулянты (с разрешения назначившего врача), кроме ацетилсалициловой кислоты (Аспирин[®]) в дозе 81 мг. Если отменить препарат невозможно, допускается его замена на эноксапарин натрия (ловенокс[®]). По нашему мнению, это единственный препарат, который имеет достаточно короткий период полувыведения

и тем самым позволяет предотвратить развитие опасных осложнений. Заявлено, что более новые препараты ривароксабан (Ксарелто[®]), апиксабан (Эликвис[®]) и фондапаринукс натрия (Арикстра[®]) также имеют короткий период полувыведения, но наш опыт не подтверждает эти данные. Кроме того, для указанных новых препаратов не существует антидотов. Таким образом, мы рекомендуем воздержаться от использования этих препаратов в первые 3 нед после операции.

Существует множество методов и мнений о стратификации риска тромбоза глубоких вен. Американское общество специалистов по хирургии стопы и голеностопного сустава (American Orthopaedic Foot & Ankle Society) и Американская академия хирургов-ортопедов (American Academy of Orthopaedic Surgeons) придерживаются единого мнения о том, что необходимо следовать местным стандартам медико-санитарной помощи и стратифицировать пациентов по критериям, принятым в стационаре. Обычно мы рекомендуем, чтобы пациенты, получающие ацетилсалициловую кислоту (Аспирин[®]) в дозе более 325 мг, находились под наблюдением лечащего врача общей практики или гематолога. Напомним, что мы рекомендуем использовать эноксапарин натрия (ловенокс[®]), поскольку он характеризуется коротким периодом полувыведения. При определении показаний к химической профилактике необходимо учитывать такие факторы риска, как тромбоз глубоких вен в анамнезе, курение и необходимость длительной иммобилизации в послеоперационном периоде. В сочетании с лекарственными средствами часто используют механические средства профилактики (например, антиэмболические чулки и устройства для пневматической компрессии).

Ревматоидный артрит. Современное лечение ревматоидного артрита в значительно большей степени основано на применении препаратов, изменяющих течение заболевания. Однако эти препараты оказывают иммуносупрессивное действие. Кроме того, эти

лекарственные средства замедляют этапы заживления ран. При лечении пациентов, получающих базисные противоревматические препараты, рекомендуется обсудить вопрос о прерывании терапии с назначившим ревматологом, чтобы снизить риск инфекционных и других раневых осложнений. Как правило, риск осложнений существенно снижается после заживления раны, обычно в течение 3 нед после операции. При артрорезировании суставов и остеосинтезе переломов может увеличиться период сращения.

В настоящее время традиционные препараты [преднизолон, метотрексат и гидроксихлорохин (Плаквенил[®])] используются реже, чем в прошлом. Однако эти лекарственные средства также могут препятствовать заживлению послеоперационной раны. Четкие рекомендации по поводу отмены указанных препаратов в периоперационном периоде отсутствуют. Рекомендуется обсудить этот вопрос с лечащим ревматологом. Пациенты, находящиеся на постоянной терапии преднизолоном, часто имеют резистентное течение заболевания и поэтому снижение дозы до отмены может оказаться невозможным. Рекомендуется обсудить вопрос с лечащим ревматологом о максимально возможном снижении дозы для уменьшения риска раневых осложнений. Как правило, таким пациентам может быть показано введение гидрокортизона перед операцией, однако решение об однократном введении стрессовой дозы глюкокортикоида принимает анестезиолог. Такие препараты, как метотрексат и гидроксихлорохин (Плаквенил[®]), обычно не отменяют, так как они не вызывают значимого увеличения риска раневых осложнений.

Хроническая венозная недостаточность. Стопа и голеностопный сустав подвержены наибольшей гравитационной нагрузке, а любая операция в этой области сопровождается развитием дополнительного отека. Следовательно, пациенты с хронической венозной недостаточностью требуют повышенного внимания. При хронической венозной недос-

таточности возникают 2 проблемы: повышенный риск инфекций и повышенный риск раневых осложнений. Вторая проблема очевидна, поскольку у пациентов с хронической венозной недостаточностью чаще имеет место избыточное отделяемое из раны. Отделяемое имеет кислую реакцию и, следовательно, раздражает кожу. Это приводит к развитию краевого некроза кожи и расхождению краев раны. Чтобы избежать этой проблемы, рекомендуется бережно обращаться с тканями и тщательно ушивать рану. После операции необходимо обязательно поддерживать возвышенное положение конечности. Наконец, таким пациентам показана более частая смена повязок с оценкой состояния раны. По нашим наблюдениям, эффективно применение повязки Унны (смена повязки — 1 раз в неделю).

Проблема увеличения риска инфекций в некоторой степени связана с вышеупомянутыми раневыми осложнениями. Однако есть и другие причины увеличения риска инфекционных осложнений: утолщение эпителиального слоя, рост поверхностной микрофлоры и длительное сохранение раневого отделяемого. Пациенты с хронической венозной недостаточностью часто используют повязки Унны или компрессионный трикотаж, что препятствует естественному отшелушиванию эпидермиса. В результате толщина эпителиального слоя увеличивается, что препятствует проникновению антисептика при обработке операционного поля. Утолщение эпителия сопровождается увеличением бактериальной нагрузки и ростом поверхностной микрофлоры.

Аналогичная проблема существует при наличии хронических трофических расстройств. Трофические язвы при хронической венозной недостаточности практически всегда контаминированы бактериями разных видов. При необходимости рекомендуется выполнить механическую очистку кожи и удалить отслоившийся эпидермис перед стандартной обработкой операционного поля. После операции следует наложить бактериостатическую

или бактерицидную повязку. Как правило, для профилактики послеоперационных раневых осложнений очень эффективно применение повязок с ионами металлов.

Курение. Как и при выполнении любой операции, курение в периоперационном периоде категорически запрещено. Имеются многочисленные научные данные о неблагоприятном влиянии никотина на заживление кожи и костной ткани. Никотин вызывает вазоконстрикцию и ингибирует ангиогенез; следовательно, до и после операции употребление никотина запрещено в любом виде. Метаболиты никотина определяются в крови в течение 6 нед после последнего воздействия. Безусловно, никотин поступает в организм и при пассивном курении. Важно проконсультировать пациента о пагубном воздействии и неблагоприятных последствиях длительного применения никотинсодержащих продуктов.

При лечении курильщиков или лиц, подвергающихся воздействию никотина, следует действовать осторожно, поскольку никотин нарушает процесс заживления ран. При выполнении некоторых операций (например, тотальное эндопротезирование голеностопного сустава из переднего доступа) риск сохраняется, даже если с момента последнего воздействия никотина прошло длительное время. В 2010 г. Уален (Whalen) и соавт. провели исследование и показали, что при курении >12 пачек в год риск возникновения раневых осложнений составляет 35% вне зависимости от давности прекращения курения [6]. При плановых операциях рекомендуется включить пациента в программу отказа от курения, направить его к врачу общей практики для назначения медикаментозной терапии или отложить операцию, чтобы дать пациенту возможность бросить курить.

Социальная помощь. Все операции на стопе и голеностопном суставе значительно меняют жизнь пациента, поскольку влияют на способность передвигаться. Независимо от того, насколько сильным и здоровым был пациент до операции, необходимо подготовиться

к снижению двигательной активности в период реабилитации. В некоторых случаях может потребоваться соответствующая подготовка жилья или перерыв в работе.

Разумеется, некоторые операции (например, ампутация голени) требуют более тщательного планирования, чем другие. До проведения ампутации рекомендуется организовать встречу пациента и членов его семьи с социальным работником и протезистом. Это позволяет уменьшить тревожность и подготовить все необходимое.

Важно подробно обсудить с пациентом и членами его семьи вопросы послеоперационных ограничений. Если реабилитация предусматривает длительное исключение осевой нагрузки, то помимо костылей целесообразно использовать такие вспомогательные средства передвижения, как самокат с опорой для голени (knee scooter) или кресло-коляску с подъемной ножной опорой.

Во многих случаях к пациенту можно направить специалиста по домашнему медицинскому уходу и эрготерапевта для оценки необходимости в дополнительных приспособлениях, таких как стул для душа, кресло-туалет и пандус.

1.3. Взаимодействие специалистов хирургической бригады

Взаимодействие специалистов хирургической бригады — это не разовое мероприятие,

а непрерывный процесс со многими составляющими. Поддержание этого процесса крайне важно для успешного выполнения любой операции на стопе и голеностопном суставе. По нашему опыту, в процессе взаимодействия участвуют не только хирурги и персонал операционной, но и администраторы, сотрудники стационара, специалисты по страхованию, поставщики медицинского оборудования длительного пользования, протезисты, реабилитологи, анестезиологи, врачи-консультанты, ординаторы и аспиранты, медицинские представители ортопедических товаров и руководство стационара. Ниже представлены 3 средства, облегчающие процесс взаимодействия.

Контрольный перечень (чек-лист). Перед резервированием операционной сверяются с контрольным перечнем (или чек-листом), который напоминает карты контрольных проверок, используемые в гражданской авиации. Цель чек-листа — оценить полноту предоперационной подготовки пациента (см. выше). Следовательно, любые недостатки можно устранить до внесения пациента в заявку на операцию и предотвратить развитие осложнений (табл. 1.1).

Заявка на операцию. Форма заявки на операцию используется для взаимодействия с составителями расписания работы операционной, врачами-консультантами, анестезиологом, персоналом операционной, медицинским представителем ортопедических товаров, специалистами по страхованию, ординаторами и аспирантами. Информация, содержащаяся

Таблица 1.1. Пример скринингового опросника, используемого при подготовке к плановой операции на стопе и голеностопном суставе

Скрининговый опросник «Стопа и голеностопный сустав» (Университет Западной Вирджинии)

1. Курите ли вы (используете жевательный табак, вейп)?	ДА	НЕТ
2. Курили ли вы когда-либо?	ДА	НЕТ
а) если да, бросили ли вы курить менее 6 недель назад?	ДА	НЕТ
б) если да, курили ли вы больше 12 лет?	ДА	НЕТ

Окончание табл. 1.1

Скрининговый опросник «Стопа и голеностопный сустав» (Университет Западной Вирджинии)

3. Подвергаетесь ли вы пассивному курению?	ДА	НЕТ
4. Страдаете ли вы сахарным диабетом?	ДА	НЕТ
а) если да, было ли значение A1c в течение 3 последних месяцев ≥ 7 ?	ДА	НЕТ
5. Получаете ли вы нестероидные противовоспалительные препараты, стероиды, противозачаточные средства, заместительную гормональную терапию или препараты для лечения ревматоидного артрита?	ДА	НЕТ
а) если да, готовы ли вы к отмене этих препаратов?	ДА	НЕТ
6. Принимаете ли вы антикоагулянты?	ДА	НЕТ
7. Были ли у вас тромбы в ногах или легких?	ДА	НЕТ
8. Были ли тромбы у членов вашей семьи?	ДА	НЕТ
9. Ставили ли вам диагноз заболевания периферических сосудов?	ДА	НЕТ
10. Есть ли у вас рубцы на оперируемой стопе?	ДА	НЕТ
11. Нормальный ли пульс на оперируемой стопе?	ДА	НЕТ
12. Готовы ли вы являться в клинику на все необходимые процедуры?	ДА	НЕТ
13. Согласны ли вы с составом хирургической бригады, включая ординаторов?	ДА	НЕТ
14. Претендуете ли вы на получение пособия по нетрудоспособности?	ДА	НЕТ
15. Есть ли у вас учетная запись в MyChart ¹ ?	ДА	НЕТ

¹ MyChart — американский онлайн-портал, который позволяет пациентам получать доступ к личной медицинской информации (результатам анализов, рецептам и др.), оплачивать счета за медицинские услуги, а также записываться на прием к врачу.

в заявке, может использоваться для определения плана и предварительного согласования операции. Ординаторы и аспиранты могут использовать форму заявки при подготовке к операции (табл. 1.2, рис. 1.1). В ходе операции с помощью заявки выполняют окончательную проверку (идентификация пациента, подтверждение участка и стороны оперативного вмешательства) и отслеживают план операции.

Памятка пациента. Письменные инструкции для пациента — важный документ, дополняющий предоперационную консультацию. Документ должен содержать краткие и четкие

послеоперационные инструкции, которым должен следовать пациент. Необходимо указать номера контактных телефонов. В документ можно включить объяснение некоторых ограничений (например, сведения о наркотической зависимости или неблагоприятном влиянии пассивного курения на процесс заживления). Мы оформили документ в виде интерактивной памятки (в других центрах памятку называют паспортом пациента) и рекомендуем пациентам приносить ее на все консультации. Это дает возможность пациенту чувствовать причастность к лечению и положительно влияет на результат операции.

Таблица 1.2. Форма заявки на операцию и проведение предоперационной проверки (Университет Западной Вирджинии)

ПЛАН ОПЕРАЦИИ (СТОПА И ГОЛЕНОСТОПНЫЙ СУСТАВ)

Дата операции:

Показания к операции (диагноз):

Консервативное лечение (и его продолжительность):

Нарушения, выявленные при скрининге:

Запланированное вмешательство:

Оперируемая сторона:

Предполагаемое состояние при поступлении:

Предполагаемая осевая нагрузка:

Предполагаемое время операции:

Вид анестезии:

Положение:

Вид рентгеновского исследования:

Инструменты и имплантаты:

Стимулятор остеорепарации:

Особые замечания для операционной [например, не вводить антибиотики, не использовать повидон-йод (Бетадин*), запрос определенной даты и т.д.]:

Особые замечания по результатам собранного анамнеза и физикального обследования [например, заключения терапевта и кардиолога о допуске к операции, А1с, альбумин, никотин, ЛПИ, КТ с осевой нагрузкой, КТ по протоколу Pgrhescu (навигации для эндопротезирования голеностопного сустава), иммобилизирующий голеностопный ортез, специальная схема антикоагулянтной терапии, назначенная лечащим врачом, отмена конкретных препаратов и т.д.]:

Планируемый контрольный осмотр:

Предварительные коды процедур:

Подпись

Pt. Name: _____ **#** _____ **Date:** _____

Procedure: _____

Time: _____ Regional MAC/Local GEN Choice Block NoBlock **PRE-OP Consult**

Admit Type: OP OBS/BOB DOS **Position:** Supine Lat/Sup Lateral Prone

Location: PSC DMH GMC NASH SAH GCMH GCSC DSC ATHENS

Hardware: NO HARDWARE NEEDED

Screws: **Arthrex:** BioComp Biotend QuickFix Set 4.0 4.5/6.7 Jones
Medline: Twistoff 2.0/2.5 3.0/3.5 4.0/4.5 6.5/7.0
Nova: 2.3 2.9 3.5 4.0 5.0 7.0 Twist-Off
P 28: 2.0/2.5 3.0/3.5 4.0/4.5 5.5 7.0 Joust Jones
GEO: 2.0 3.0 4.0 5.0 7.0
Stryker: 5th MT Screw
Wright: Dartfire 2.7/3.5/4.5 Headed G-Force Jones' Fx LisfrancSet Charcot Beams/Bolts
Z/B: HCTO 4.0 5.0 6.5/8.0
In2Bones: Colag 4.0 5.0 6.7

Plates: **Arthrex:** 2.4/3.0 CFS 3.5/4.0 CFS Fibulock Nail
Medline: FootPlate AnkleFx 1st MTP Lapidus TMT MDCO Peanut Evans Mini
Nova: MTP fusion Lapidus Utility TMT
P 28: MTP fusion Lapidus Midfoot Ankle fx Baby Gorilla/Mini Frag
Stryker: 5th MT Plate
Wright: Sm Bone Fx CalcFx AnkleFx AnkleFusion 3di Foot Recon
Z/B: Small Frag Nonlock Small Frag loc Mini Frag (not ALPS) ALPS
XRoads: Z TN Plate MTP Straight Medial Column
In2Bones: 5th metfx ankle fx

Staples: **WMT:** Claw Solana **XROADS NOVA SYNTHES** **TTC Nail:** Biomet Wright Integra Medshape

Ex Fix-Circular: **WMT Stryker TAR:** **WMT:** INBONE INFINITY INVISION **INTEGRA:** CADENCE SALTO XT XTREVISION

MISC: Broken HWR Set **Stryker:** SONIC **Z/B:** Zip Tight Cayenne Anchor Juggerknot **WMT:** Gravity
WMT: Retrograde OCD **Arthrex:** Internal Brace **Integra:** EGR **In2B:** Pitstop **Artelon**
Ex Bone Stim Wound Vac Bone Mills Synthes RIA

Grafts/Implants: **Wright:** GraftJacket Prodense Augment Biofoam **P28:** Allograft Wedges Titan V92
Arthrex: Fresh Talar Allograft Biosync Wedges Biocartilage **CARTIVA**
Medline: Amnio Technology Cancellous Chips Pre-Hydrated Wedge
Z/B: Nextra DeNovo Subchondroplasty CERAMENT **Amniox Amniofix Infuse**

OTHER:

Meds: Norco 5/325 1-2 q 4-6 prn #40 x 7d **Percocet** 5/325 1-2 q 4-6 prn #28 x 7d
 Norco 5/325 1-2 q 4-6 prn #16 x 3d **Tylenol** #3 1-2 q 6 prn #16 x 3d
Ultram 50mg 1 q 4-6 prn #42 x 7d **Ultracet** 37.5mg 1-2 q 6 prn #56 x 7d
Celebrex 200mg BID x 7d **Motrin** 800mg TID x 10 d
Lyrca 75mg BID #28 x 14d **Phenergen** 25mg
Keflex or Cleocin x 7d or x 3d **Other:** _____
Ecotrin 325mg BID x immobilization **Lovenox** 40mg qd x immobilization

FSMD: Polar Comp Sock T.L.Caddy Cast Cover DVT Pump Shake

Boot NOW: Tall Shorty Achilles 30° 20° 10° Diabetic Boot

1st Post-Op Visit: CAST CLINIC

Revised 12/2018

MINOR

GCB TMP CFH PEB DSB MAP JRH

Research Studies
 FFI ANKLE DJD
 CADENCE TAR

FELLOW USE ONLY

≥1 RF → **Lovenox 40mg qd**
 PMHx DVT/PE/thrombophilia
 FHx DVT/PE/thrombophilia
 Hx stroke

≥2 RF → **Lovenox 40mg qd**
 On BCP or HRT
 Age > 60 yrs
 Current Smoker/Nicotine
 BMI > 30
 Active Cancer Dx or Tx
 Vericose Veins with Phlebitis

Col's Vasc & Vein Consult

Рис. 1.1. Заявка на операцию и лист планирования (Центр ортопедии стопы и голеностопного сустава)

1.4. Предоперационная конференция

Мы считаем, что предоперационные конференции чрезвычайно важны, и их следует проводить 1 раз в неделю. На конференции коллективно разбирается каждый клинический случай; она выполняет образовательную функцию для администраторов, составителей расписания, медицинских представителей ортопедических товаров, ординаторов и аспирантов. В ходе конференции проверяют, что были заказаны надлежащие инструменты, а согласие на хирургическое вмешательство соответствует заявке и клинической документации.

Кроме того, на конференции проводится неформальное обсуждение сложных случаев с коллегами. Нередко случается, что свежий и непредвзятый взгляд коллег позволяет выявить важные факторы, которые могут повлечь за собой изменение плана операции. Из-за напряженного рабочего графика предоперационная конференция часто остается единственным способом взаимодействия коллег. Если лечащий врач не может присутствовать

на конференции, о результатах ему докладывают ординаторы и аспиранты.

После конференции документы и записи, касающиеся планирования операции, отправляют в операционную. В операционной на негатоскопе (или другом удобном месте) закрепляют заявку на операцию, необходимые клинические данные, план операции и последние снимки. В ходе операции к этим документам может обратиться любой задействованный сотрудник (рис. 1.2–1.7). Во время процедуры «тайм-аута» все присутствующие в операционной проверяют снимки, заявку на операцию, клинические данные, согласие, маркировку конечности и данные на идентификационном браслете пациента. Это последняя проверка безопасности перед началом операции. На этом этапе вся хирургическая бригада имеет возможность еще раз изучить план операции.

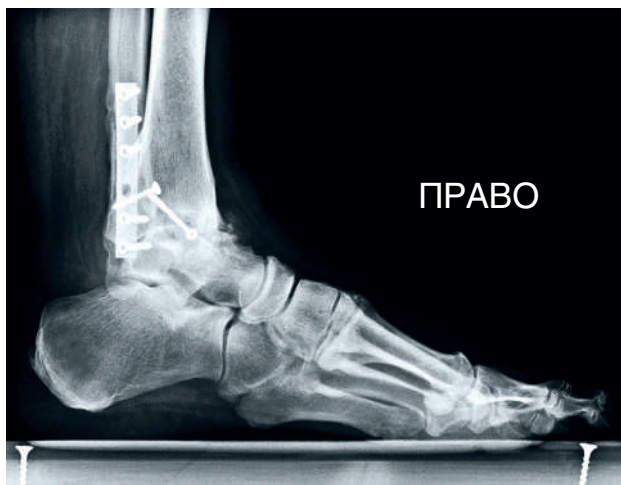

Рис. 1.2. Клинический пример, предоперационная рентгенограмма голеностопного сустава в боковой проекции

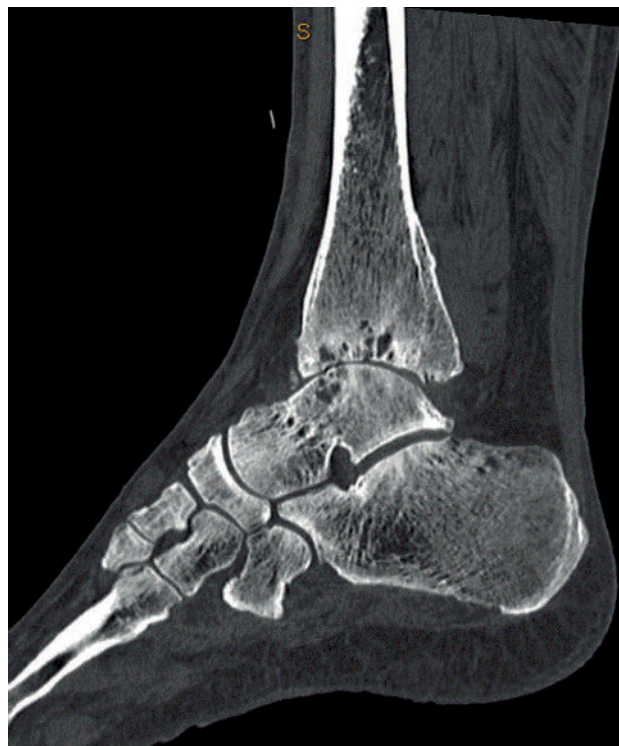

Рис. 1.3. Клинический пример, предоперационное КТ-изображение в боковой проекции

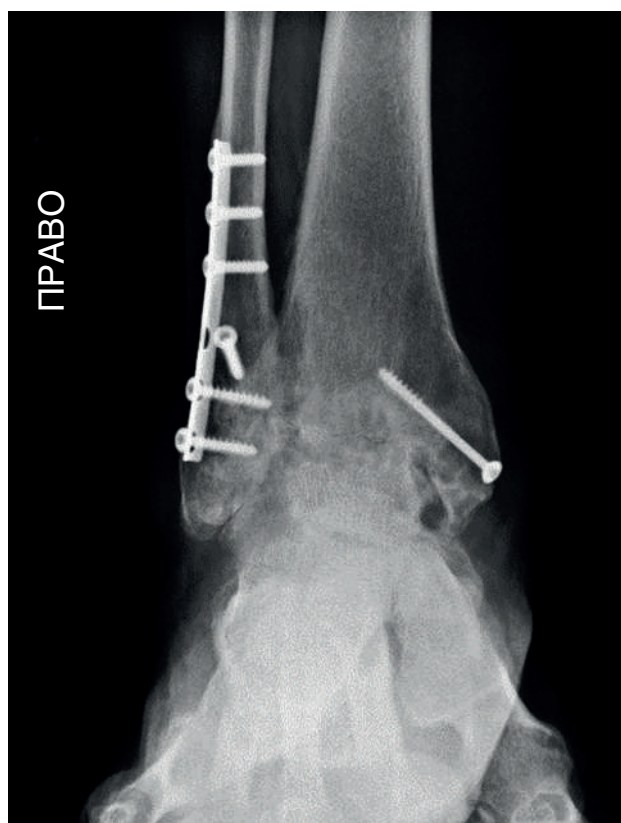


Рис. 1.4. Клинический пример, предоперационная рентгенограмма голеностопного сустава в переднезадней проекции

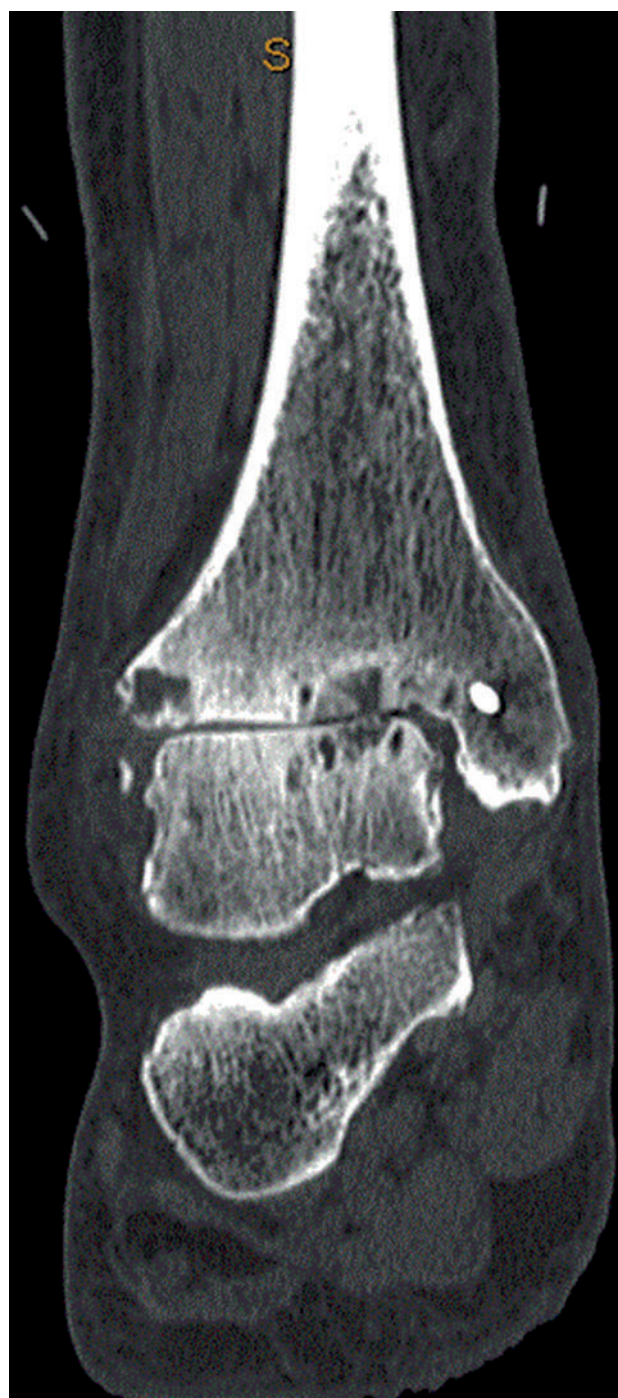

Рис. 1.5. Клинический пример, предоперационное КТ-изображение в переднезадней проекции

Pt. Name: [REDACTED] # [REDACTED] Date 11/5/18
 Procedure: (R) Anterior Approach Ankle fusion; (R) HUK
 (R) BMT (R) Infuse graft, (R) Open Planter Fascia Release
 Time: 1:30 Regional MAC/Local GEN Choice Block No Block PRE-OP Consult MINOR
 Admit Type: OP OBS/BOB DOS Position: Supine Lat/Sup Lateral Prone
 Location: PSC DMH GMC NASH MSAN RMH DSC ATHENS GCB TMP CFH PEB DSB MAP JRH
 Hardware: NO HARDWARE NEEDED BJV MRM RAB
 Screws: Arthrex: BioComp Blotend Quick Fix Set 4.0 4.5/6.7 Jones
 Medline: Twist off 2.0/2.5 3.0/3.5 4.0/4.5 6.5/7.0
 Nova: 2.3 2.9 3.5 4.0 5.0 7.0
 P 28: 4.0 5.5 7.0
 Stryker: 5th MT Screw
 Wright: Dartfire 2.7/3.5/4.5 Headed G-Force Jones' Fx Lisfranc Set Charcot Beams/Bolts
 Z/B: HCTO 4.0 5.0 6.5/8.0
 Plates: Arthrex: 2.4/3.0 CFS 3.5/4.0 CFS Fibulock Nail
 Medline: Foot Plate Ankle Fx 1st MTP Lapidus TMT MDCO Peanut Evans
 Nova: MTP fusion Lapidus Utility
 P 28: MTP fusion Lapidus Midfoot Ankle fx Baby Gorilla/ Mini Frag
 Stryker: 5th MT Plate
 Wright: Sm Bone Fx CalcFx AnkleFx AnkleFusion Bdi Foot Recon
 Z/B: Small Frag Non lock Small Frag loc Mini-Frag (not ALPS) ALPS
 XRoads: Z TN Plate MTP Straight Medial Column
 Newclip: Distal Fibula Kit MTP Kit
 Staples: WMT: Claw Solana XRoads: CrossRoads Nova: Staple TTC Nail: Biomet/Phoenix Wright/Valor Integra
 Ex Fix-Circular: S&N WMT Stryker TAR: WMT: INBONE INFINITY INTEGRA: CADENCE
 Ex Fix-Other: Biomet: Pin-bar; Mini rails Wright: Core Track, Mini rails
 MISC: Broken HWR Set Stryker: SonicAnchor Z/B: Zip Tight Cayenne Anchor WMT: Gravity Juggerknot
 WMT: Retrograde OCD Arthrex: InternalBrace Integra: EGR
 Ex Bone Stim Wound Vac Bone Mills Synthes RIA
 Grafts/Implants: Wright: Graft Jacket Prodense Augment Biofoam P28: Allograft Wedges Titan V92
 Arthrex: Fresh Talar Allograft Biosync Wedges Biocartilage
 Medline: Amnio Technology Cancellous Chips Pre-Hydrated Wedge Novastep: Via graft
 Z/B: Nextra DeNovo Subchondroplasty CERAMENT Amnioox Amniofix Infuse
 OTHER:
 Meds: Norco 5/325 1-2 Q 4-6 PRN pain # 40 for 7 Days or Percocet 5/325 1-2 Q 4-6 PRN pain #28 for 7 Days
 Norco 5/325 1-2 Q 4-6 PRN pain #16 for 3 Days or Tylenol #3 1-2 Q 4-6 PRN pain #16 for 3 Days
 Ultram 50mg 1 Q 4-6 PRN pain #42 for 7 Days or Ultracet 37.5mg 2 tablets Q 6 PRN pain #56 for 7 Days
 Celebrex 200 mg BID for 7 days Motrin 800 mg 1 tablet 3 times a day for 10 Days
 Keflex or Cleocin for 7 days OR 3 days
 Ecotrin 325 BID during immobilization OR (Lovenox 40mg QD when risk stratified
 Lyrica 75mg BID #28 for 14 Days Phenergen 25 mg OTHER:
 Products: Polar Comp Sock T.L. Caddy Cast Cover QVT Pump
 Boot NOW: Tall Shorty Achilles 30° 20° 10° Diabetic Conformer
 1st Post-Op Visit: CAST CLINIC

1/22 -5x

Рис. 1.6. Пример заполненной заявки на операцию



Gregory C. Berlet, MD • Terry M. Philbin, DO • Christopher F. Hyer, DPM • Patrick E. Bull, DO
 Mark A. Prissel, DPM • David S. Buchan, DPM • Justin R. Hudson, DPM
 Tom Hunt, PA-C, MS • Laura Rupert, PA-C, ATC • Austin Arnett, PA-C, MS

Patient: [REDACTED]
 DOB [REDACTED]

11/05/2018

HISTORY OF PRESENT ILLNESS: [REDACTED] is a 67-year-old male that returns to clinic today. We have been treating for end-stage right ankle arthritis with continued pain. He has had some distal wounds on his toes the been healed up. He was previously seen as a consult for possible ankle fusion the due to chronic pain of the ankle. He is here today after being cleared by Dr [REDACTED]. He also a returns with noninvasive vascular testing report from March of 2018. This shows that there is no signs of Raynaud's disease, normal distal perfusion noted..

PHYSICAL EXAMINATION: Exam today of the right ankle shows end-stage ankle arthritis with limited range of motion. Any attempted motion causes pain. He does have some hardware pain medial and laterally at the ankle as well. No active wounds or ulcerations. Vascular status intact toes cap fill time normal.

Neutral hindfoot alignment ankle alignment noted.

IMAGING: Radiographs were ordered, obtained, and reviewed in office today including 3 view AP, lateral, and oblique of the right ankle reviewed from today as well as previous images. Shows end-stage arthritis of the right ankle with the end and arthritis noted. Retained hardware noted single screw medially, lateral plate screws noted..

IMPRESSION:

1. End-stage ankle arthritis with chronic ankle pain, right ankle

PLAN: As vascular testing is clear for to good distal perfusion. He has chronic pain of the right ankle with end-stage arthritis and is really exhausted all conservative options including extensive bracing.

He is on chronic pain medication from his primary care physician.

At this point he would like to move forward with ankle fusion surgery on the right side attempt to decrease pain improve quality life. He understands ankle be fused and immobile. There are risk for nonunion infection.

He would like to move forward.

Plan for surgery right ankle arthrodesis with anterior plate screw construct. Will remove hardware as needed. Supplement the fusion with bone marrow aspirate and infuse bone grafting.

Today, we've reviewed the planned surgery, the expected outcomes, the post-operative protocol and potential complications and risks. They understand full recovery often takes at least 1 year. I've used visual aids to help in the discussion as well.

They understand risks include but are not limited to DVT, infection, wound healing problems, bone healing problem, continued pain, numbness, neurovascular damage, need for further surgery and possibilities of limb loss and even death. They understand no guarantees are given or implied.

If this is something they wish to proceed with, we'll be happy to move forward at their convenience.

300 Polaris Parkway • Suite 2000 • Westerville, Ohio 43082
 Phone (614) 895-8747 • Fax (614) 895-8810

Рис. 1.7. Пример заполнения истории болезни с планом операции