

СТЕПЕНЬ ПОТЕНЦИАЛЬНОГО РИСКА ПРИМЕНЕНИЯ КЛИНИЧЕСКИХ РЕКОМЕНДАЦИЙ

Класс 3 — медицинская технология с высокой степенью риска, оказывает прямое хирургическое воздействие на органы и ткани организма.

ОПИСАНИЕ КЛИНИЧЕСКИХ РЕКОМЕНДАЦИЙ

Предоперационное обследование

Клиническое обследование включает осмотр у нейроортопеда (нейрохирурга), невролога, терапевта и при необходимости — у иных специалистов.

Рентгенографическое обследование: обзорные и функциональные рентгенограммы, магнитно-резонансное исследование, спиральная КТ, при необходимости дополненная интрадуральным введением контрастного вещества.

Лабораторные исследования: общие анализы крови и мочи, биохимическое исследование крови, свертывающая система, группа крови и Rh-фактор, электрокардиография (ЭКГ), электронейромиография (по показаниям).

Хирургическое лечение остеохондроза зависит от вида его проявлений: компрессионные или рефлекторные симптомы. Оперативное воздействие может варьировать от мини-инвазивной пункционной манипуляции (при рефлекторных болевых проявлениях) до декомпрессивно-стабилизирующего вмешательства (при компрессионных формах остеохондроза).

При рефлекторных проявлениях остеохондроза (протрузия диска или выраженная дегенерация межпозвонкового диска с грубым спондилезом) хирургическое лечение заключается в проведении внутридисксового пункционного лечебно-диагностического воздействия.

1. Аппаратная дерцепция (холодноплазменная нуклеопластика, лазерная вапоризация и т.д.).
2. Химическая дерцепция.

При компрессионных формах остеохондроза (грыжа межпозвонкового диска, сегментарная нестабильность или их сочетание) выполняются декомпрессия, стабилизация или декомпрессивно-стабилизирующее воздействие на пораженный позвоночно-двигательный сегмент.

1. Микрохирургические декомпрессивные вмешательства:
 - ✧ микродискэктомия по Caspar;
 - ✧ микродискэктомия по Destandau.
2. Декомпрессивно-стабилизирующие вмешательства:
 - ✧ динамическая стабилизация: транспедикулярная (DYNESYS, DSS и др.) и межостистая (DIAM, COFLEX и др.);
 - ✧ ригидная стабилизация: транспедикулярная и другие виды винтовых фиксаций, задний межтеловой спондилодез, трансфораминальный межтеловой спондилодез, вентральный межтеловой спондилодез на поясничном и шейном отделах и другие виды межтелового спондилодеза, в том числе минимально инвазивным доступом.
3. Декомпрессивно-пластические вмешательства: ламинопластика на шейном и поясничном уровнях (по типу одностворчатой или двустворчатой двери).

I. Хирургическое лечение рефлекторных болевых синдромов при остеохондрозе

1. Холодноплазменная нуклеопластика

Показания к применению технологии — сочетание трех перечисленных ниже состояний:

- наличие боли в ноге или руке (иррадирующая боль, в сочетании или без болей в области поясницы или шеи);

- визуализация протрузии диска по данным МРТ;
- неэффективность консервативной терапии в течение 2–4 нед.

Абсолютные противопоказания

- Потеря более 50% высоты диска.
- Размер грыжевого выпячивания более 1/3 сагиттального диаметра спинно-мозгового канала.
- Секвестирование, экструзия грыжи.
- Стеноз позвоночного канала.
- Наличие местной или генерализованной инфекции.
- Наличие опухоли.
- Повреждение спинного мозга.
- Признаки травматизации корешков спинного мозга на протяжении и более 2 смежных дисков.
- Нарастающая неврологическая симптоматика.

Относительные противопоказания

- Аллергические реакции на лекарственные препараты.
- Общесоматические причины.
- Выраженные явления спондилоартроза.

Описание методики холодноплазменной нуклеопластики на шейном уровне (C3–D1)

Для выполнения нуклеопластики на шейном уровне применяется переднебоковой доступ под непрерывным визуальным контролем (с помощью электронно-оптического преобразователя — ЭОП). Пациент находится в положении на спине, голова немного запрокинута назад. Область проведения операции обрабатывается антисептиками по стандартной методике.

Игла-проводник вводится в центр диска. Введение иглы-проводника осуществляют чрескожно, пальпируя и раздвигая пальцами важные анатомические структуры (трахея сдвигается к средней линии, нерв в нервно-сосудистый пучок, включая сонную артерию и грудино-ключично-сосцевидную мышцу, смещают латерально).

После того как игла-проводник окажется в нужном положении (по данным визуализации), из нее извлекается мандрен и вводится электрод Perc-DC. После введения электрод фиксируется. Вводить электрод следует осторожно, чтобы не повредить активный контакт, расположенный на кончике электрода.

Электрод подключается к базовому блоку System 2000 ArthroCare. Для выполнения операции используется мощность «2». Для проверки правильности размещения электрода подается кратковременный ток (0,5 с) в режиме «Коагуляция». Если отмечается стимуляция пациента, необходимо проверить правильность введения электрода.

При использовании режима «Абляция» электрод проворачивается на 180° вокруг своей оси в течение 5–10 с. После этого электрод вместе с проводником вытягивают на 1–2 мм наружу и повторяют процедуру. В сумме создается 2–3 области абляции в зависимости от размеров грыжи.

Электрод снимается с фиксатора и вытягивается в полость иглы-проводника, после чего они вместе извлекаются наружу.

Накладывается стерильная повязка.

Описание методики холодноплазменной нуклеопластики на поясничном уровне

Для выполнения нуклеопластики на уровнях L2–L5 применяется способ пункции поясничного диска по deSeze. Введение иглы-проводника осуществляется чрескожно.

Пациент находится в положении на животе, область проведения операции обрабатывается антисептиками по стандартной методике, игла вкалывается на 12 см латеральнее остистых отростков и направляется под углом 45° к позвоночнику. Положение иглы контролируется ЭОП.

Для нуклеопластики на уровне L5–S1 диска в дополнение к описанному выше способу используется метод Erlacher: игла вкалывается на 1,5 см латеральнее остистого отростка и проникает в диск между корешком и дуральным мешком. Положение иглы контролируется ЭОП.

Игла-проводник вводится в центр диска. После того как игла-проводник окажется в нужном положении (по данным визуализации), из нее извлекается мандрен и вводится электрод Perc-DLR. После введения электрод фиксируется. Вводить электрод следует осторожно, чтобы не повредить активный контакт, расположенный на кончике электрода.

Электрод подключается к базовому блоку System 2000 ArthroCare. Для выполнения операции используется мощность «2». Для проверки правильности размещения электрода подается кратковременный ток (0,5 с) в режиме «Коагуляция». Если отмечается стимуляция пациента, необходимо проверить правильность введения электрода.

При использовании режима «Абляция» электрод проводится в диск в течение 5–10 с, затем в режиме «Коагуляция» совершается обратное движение электрода. В последующем электрод поворачивается вокруг своей оси на 30° и операция повторяется до первоначального положения электрода (электрод должен совершить оборот на 180°). Последовательно выполняется 6 проходов, образующих систему из расходящихся ходов, уменьшающих объем ядра и блокирующих повторное пролабирование из-за склеротических изменений. По завершении электрод вместе с проводником вытягивают на 1–2 мм наружу и повторяют процедуру.

Электрод снимается с фиксатора и вытягивается в полость иглы-проводника, после чего они вместе извлекаются наружу.

Накладывается стерильная повязка.

Сама процедура, получившая название «нуклеопластика», выполняется за 20–30 мин под местным обезболиванием и не требует последующей госпитализации пациента. Таким образом, возможно быстрое устранение одной из основных причин заболевания.

Послеоперационное ведение пациентов

Пациент активизируется через 15–20 мин после вмешательства. Необходимо соблюдение охранительного ортопедического режима в течение 5 сут. Фиксация шеи или поясницы пациента в послеоперационном периоде проводится по личному усмотрению врача исходя из конкретной клинической картины.

2. Химическая дерецепция межпозвонковых дисков

Показания к применению медицинской технологии: болевой и иные рефлекторные синдромы, обусловленные дегенеративно-дистрофическим заболеванием позвоночника, при неэффективности консервативной терапии в течение 2–4 нед.

Химическая (медикаментозная) дерецепция (денервация)

Объем вводимого одномоментно раствора на каждом этапе соответствует размерам диска (0,1–0,3 мл — для диска шейного отдела позвоночника; 0,5–1,0 мл — для диска поясничного отдела позвоночника). С целью получения стойкой, надежной, не подлежащей обратному развитию денервации раздражаемых рецепторов используют смесь 96% этилового спирта с мест-

ным анестетиком (например, 2% лидокаин или 2% прокаин) в соотношении 1:1. В каждый диск медленно вводят спиртовой раствор анестетика несколько раз (в среднем по 3–4 раза) с перерывом 1–3 мин до тех пор, пока последнее введение не будет совершенно безболезненным. При необходимости дополнительного определения степени дегенерации диска и наличия разрывов фиброзного кольца перед использованием технологии выполняют дискографию; если диагностируется разрыв фиброзного кольца, спирт не вводится из-за предполагаемой неэффективности процедуры и опасности попадания в эпидуральное пространство. Длительность процедуры в целом около 30–40 мин. Таким образом, возможно быстрое устранение рефлекторно-болевых синдромов.

Медикаментозная дерцепция дисков шейного отдела позвоночника (C2–D1)

Для выполнения дерцепции на шейном уровне применяют переднебоковой доступ под визуальным и флюороскопическим контролем. Пациент находится в положении на спине, голова немного запрокинута назад. Область проведения операции обрабатывают антисептиками по стандартной методике.

Введение иглы осуществляют чрескожно, пальпируя и раздвигая пальцами важные анатомические структуры. Трахею сдвигают к средней линии, грудино-ключично-сосцевидную мышцу и нервно-сосудистый пучок, включая сонную артерию, смещают латерально. Производят пункцию пораженного и смежных с ним дисков. После того как иглы установлены в нужном положении (по данным ЭОП-визуализации), проводят дископункционное диагностическое воздействие путем внутрисклового введения 4% стерильного раствора натрия гидрокарбоната (Натрия бикарбоната[®]). При этом происходит раздражение рецепторов фиброзного кольца и «воспроизведение» болевых синдромов данного пациента. Пациент как бы узнает свои боли по их локализации и характеру. Это вторично с большой точностью доказывает зависимость болевого синдрома от исследуемого диска; после чего при введении местного анестетика в диск воспроизведенный болевой синдром исчезает.

В каждый диск медленно вводят спиртовой раствор анестетика несколько раз (в среднем по 3–4 раза) до тех пор, пока последнее введение не будет совершенно безболезненным. Это свидетельствует о наступившей деструкции («химической перерезке») нервных окончаний периферии диска, контактирующих с трещинами диска.

Медикаментозная дерцепция дисков поясничного отдела позвоночника

Для выполнения вмешательства на уровнях L2–S1 применяют один из существующих способов пункции поясничных дисков (трансдуральный, экстрадуральный и т.д.). Пациент находится в положении на животе. Область проведения операции обрабатывают антисептиками.

Введение и положение иглы контролируют по ЭОП. Иглу вводят в диск; желательно ближе к центру диска. После этого производят диагностическое, затем лечебное воздействие по описанной выше методике (рис. 1.1 на цветной вклейке).

Послеоперационное ведение пациентов

Пациент активизируется через 30–60 мин после вмешательства. Необходимо соблюдение охранительного ортопедического режима в течение 5–7 сут. Фиксация шеи или поясницы пациента в послеоперационном периоде проводится по назначению врача, исходя из конкретной клинической картины.

II. Хирургическое лечение компрессионных форм остеохондроза

1. Декомпрессивные хирургические воздействия

1а. Микрохирургические декомпрессивные вмешательства при дегенеративных поражениях поясничного отдела позвоночника (по Caspar)

Оптимальное положение пациента на операционном столе — коленно-грудное, поскольку оно обеспечивает свободное свисание живота и уменьшает кровоточивость раны, обусловленную венозным полнокровием.

Место разреза (над искомым междужковым промежутком) определяется с помощью ЭОП с П-образной металлической рамкой, размещаемой в поясничной области пациента, и отмечается маркером.

В намеченном месте делается кожный разрез длиной 30–50 мм. Послойно рассекаются кожа, подкожная клетчатка, апоневроз. Глубже лежащие паравертебральные мышцы над нужным междужковым промежутком отсекаются от остистого отростка и отводятся в сторону тупым крючком. К искомому междужковому промежутку устанавливается ранорасширитель. Эта процедура открывает интраламинарное окно, часть верхне- и нижележащей дужки, часть фасетки и желтую связку. Затем операция проводится под увеличением (с помощью микроскопа или бинокулярных луп). В нужном междужковом промежутке в поперечном направлении рассекается желтая связка. Кусачками желтая связка иссекается полностью. Этим обеспечивается обнажение дурального мешка и нервного корешка. При высоком отхождении спинномозгового корешка выполняется резекция каудальной части вышележащей дужки позвонка. Проводится оценка состояния корешка и дурального мешка: цвет, напряжение, наличие или отсутствие передаточной пульсации. После точной идентификации нервного корешка он отводится с помощью корешкового ретрактора. Ретрактор нервного корешка и твердой мозговой оболочки позволяет отодвинуть нервный корешок и предотвратить повреждение эпидуральных сосудов и невралных структур (см. рис. 1.6 на цветной вклейке). При необходимости эпидуральные вены коагулируются. Производится ревизия эпидурального пространства. При обнаружении транслигаментарной грыжи диска дисковыми кусачками производятся удаление секвестра и кюретаж диска через отверстие в фиброзном кольце. При отсутствии дефекта в фиброзном кольце производятся рассечение задней продольной связки и удаление грыжи диска. При необходимости проводится кюретажем. После удаления грыжи диска вновь проводится оценка состояния дурального мешка и корешка. При сохраняющейся компрессии (при наличии стеноза) выполняется дополнительная резекция костных и хрящевых структур до достижения полной декомпрессии нервных структур. Апоневроз и подкожная клетчатка сшиваются узловыми швами, после чего выполняется внутрикожный шов и накладывается асептическая повязка. Время операции приблизительно составляет 25–45 мин.

Данная технология может быть самостоятельной или являться одним из этапов при выполнении декомпрессивно-стабилизирующей операции.

1б. Эндоскопическая дискэктомия (по Destandau)

Оптимальное положение пациента на операционном столе — коленно-грудное, поскольку оно обеспечивает свободное свисание живота и уменьшает кровоточивость раны, обусловленную венозным полнокровием.

Место разреза (над искомым междужковым промежутком) определяется с помощью ЭОП с С-образной металлической рамкой, размещаемой в поясничной области пациента, и отмечается маркером (рис. 1.2).

В намеченном месте делается кожный разрез длиной 10–15 мм. Послойно рассекаются кожа, подкожная клетчатка, апоневроз. Глубже лежащие паравертебральные мышцы над нужным междужковым промежутком отсе-




Рис. 1.2. Кожный разрез в проекции остистых отростков

каются от остистого отростка и отводятся в сторону тупым крючком. Эндоскопический операционный тубус с obturatorом вводится через разрез в направлении заднего отдела дужки позвонка, после чего obturator убирается. Жировая клетчатка в искомом междужковом промежутке удаляется с помощью тупфера и кусачек, после чего открываются интраламнарное окно, часть верхне- и нижележащей дужки, часть фасетки и желтая связка. В тубус устанавливается рабочая вставка (рис. 1.3), имеющая канал для эндоскопа, канал для отсасывания, канал для хирургических эндоскопических инструментов, а также регулируемый и интегрированный ретрактор для нервных корешков.

К эндоскопу стерильно подключается видеокамера. Трубка общехирургического аспиратора и эндоскоп вводятся в соответствующие каналы. Коническая форма тубуса позволяет установить угол в 20° между эндоскопом и рабочим каналом. Эндоскоп с углом 0° обеспечивает отличный обзор операционного поля без каких-либо помех. Рабочий конец хирургического инструмента всегда виден, что сводит к минимуму риск повреждения нервных структур. Под эндоскопическим контролем кусачками осуществляется экономная резекция каудальной порции вышележащей дужки. Поскольку хирург видит операционное поле изнутри, обеспечивается ограниченная резекция кости. Резекция кости обеспечивает доступ к месту верхнего прикрепления желтой связки, которая также резецируется кусачками, благодаря чему обеспечивается обнажение дурального мешка и нервного корешка. После точной идентификации нервного корешка он отводится с помощью ретрактора. При необходимости коагулируются эпидуральные вены. Встроенный ретрактор для нервного корешка и твердой мозговой оболочки позволяет отодвинуть нервный корешок и предотвратить повреждение эпидуральных сосудов и невралных структур. В зависимости от локальных находок выполняется микродискэктомия, включающая экстракцию пульпозного ядра и экономный кюретаж диска.

Ушивание раны. Операционный тубус с рабочей вставкой удаляется. Апоневроз и подкожная клетчатка сшиваются рассасывающимися узловыми швами, после чего выполняется внутрикожный шов и накладывается асептическая повязка. Время операции приблизительно составляет 30–40 мин.

Послеоперационное ведение. За 30 мин до выполнения разреза вводит-ся суточная доза антибиотиков в качестве профилактики инфекционных осложнений. Дальнейшее применение антибиотиков, как правило, нецелесообразно. Пациенту разрешается вставать и ходить через 4–5 ч после операции. При гладком течении послеоперационного периода пациент может быть выписан на 3–4-е сутки после операции. После выписки из стационара рекомендуются наблюдение и лечение у невролога по месту жительства, соблюдение ортопедического режима (ограничение статических и динамических нагрузок на поясничный отдел позвоночника) в течение 3–4 нед, ношение съемного полужесткого ортопедического корсета в течение 3–4 нед.

2. Декомпрессивно-стабилизирующие хирургические воздействия

2а. Динамическая стабилизация сегмента (-ов)

Динамическая транспедикулярная фиксация системой DYNESYS. Обезболивание: тотальная внутривенная анестезия в условиях искусственной вентиляции легких через эндотрахеальную трубку.

Положение пациента на операционном столе — на животе или в коленно-грудном положении, обычное для выполнения транспедикулярной фиксации. Операция выполняется под эндотрахеальным обезболиванием из срединного доступа. Мышцы отводятся в стороны, обнажаются дужки и фасеточные суставы фиксируемых позвонков до поперечных отростков. Педикулярные винты вводятся в позвонки латерально от суставов; при этом суставы должны по возможности оставаться интактными для сохранения их функции (рис. 1.3).

Дальнейший монтаж системы заключается в установке полимерных упругоэластичных элементов — спейсера и корда, обеспечивающих динамическую фиксацию позвоночного сегмента (рис. 1.4).

В зависимости от распространенности поражения динамическую фиксацию инструментарием DYNESYS выполняют на одном, двух или трех уровнях, но чаще фиксация является моносегментарной.

Динамическая межостистая фиксация имплантатом DIAM. Обезболивание: тотальная внутривенная анестезия в условиях искусственной вентиляции легких через эндотрахеальную трубку.

Оптимальное положение пациента на операционном столе — коленно-грудное, поскольку оно обеспечивает свободное свисание живота и уменьшает кровоточивость раны, обусловленную венозным полнокровием.

После выполнения декомпрессивного этапа операции производится разрез груднопоясничной фасции с противоположной стороны, параллельно линии остистых отростков, отводится в сторону параспинальная мускулатура. В соответствующем межостистом промежутке иссекается межостистая связка с сохранением надостистой. Затем со стороны основного этапа операции вводится дистрактор в межостистый промежуток таким образом, что его бранши располагаются в основании остистых отростков на смежных краях, затем производится дистракция промежутка. Далее с помощью специальных шаблонов производится измерение высоты межостистого промежутка, необходимое для правильного подбора размера межостистого имплантата. Подобранный межостистый имплантат зажимается в специальном держателе и затем вводится в сформированный межостистый дефект. После извлечения держателя межостистый имплантат расправляется, прочно фиксируясь в межостистом промежутке (рис. 1.5). Снимается межостистый дистрактор. Затем дополнительно имплантат фиксируется с помощью специальных лига-

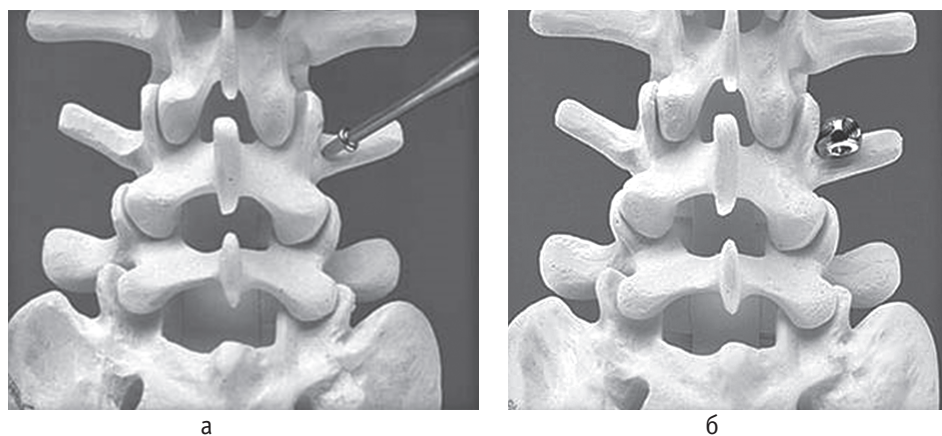


Рис. 1.3. Точки введения транспедикулярного винта системы DYNESYS (а, б)

тур к выше- и нижележащим остистым отросткам, с последующим закреплением их металлическими клипсами в петлях имплантата.

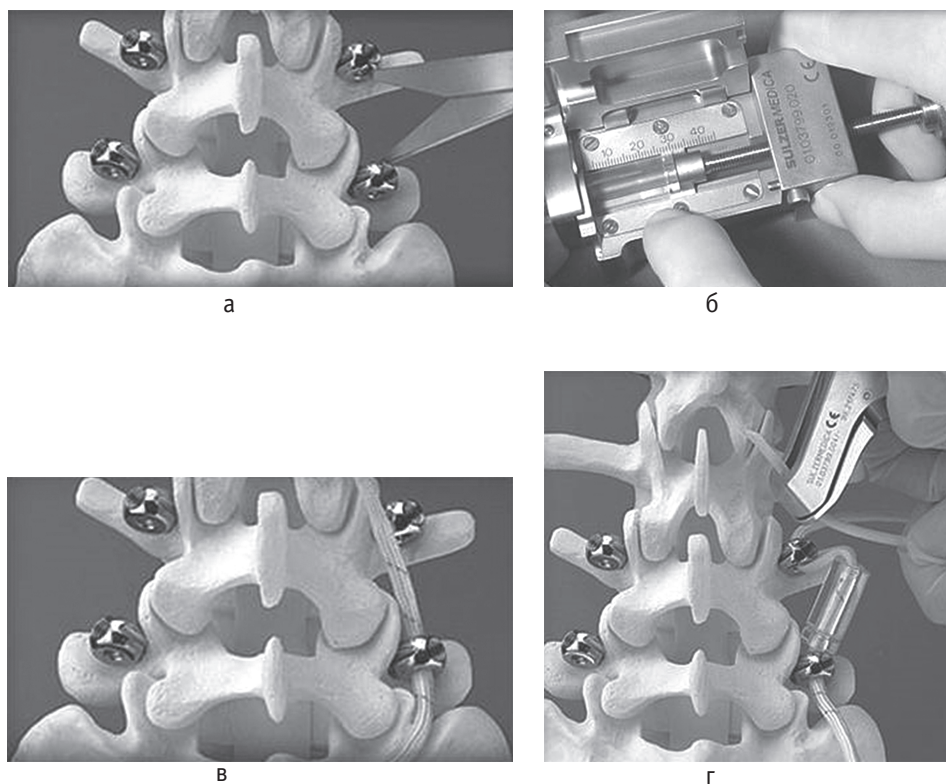


Рис. 1.4. Этапы монтажа системы динамической фиксации DYNESYS: а — измерение расстояния между винтами для определения размеров спейсера; б — моделирование спейсера в соответствии с нужным размером; в, г — установка корда и спейсера

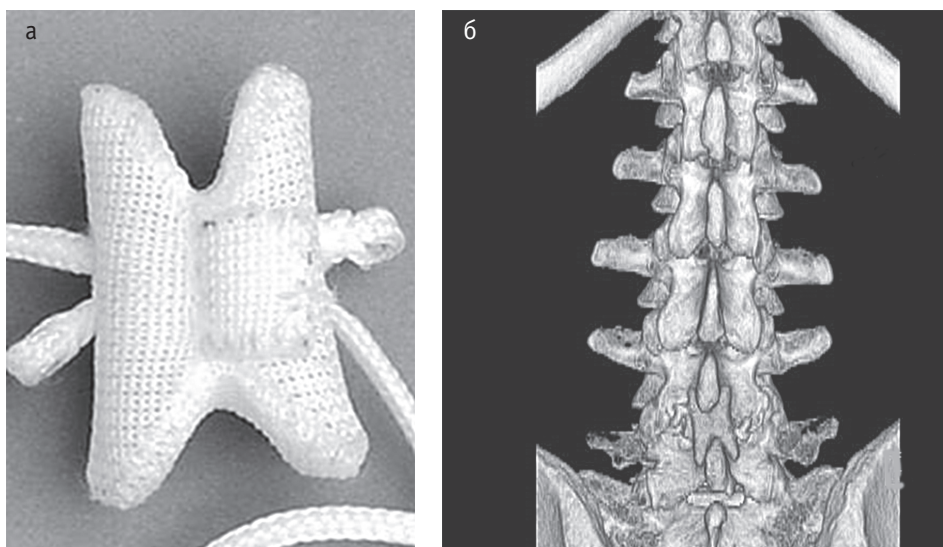


Рис. 1.5. Межостистый имплантат DIAM (а), реконструкция трехмерной мультиспиральной компьютерной томографии поясничного отдела позвоночника с установленным межостистым имплантатом DIAM (б)

Динамическая межостистая фиксация имплантатом COFLEX. Обезболивание: тотальная внутривенная анестезия в условиях искусственной вентиляции легких через эндотрахеальную трубку.

Оптимальное положение пациента на операционном столе — коленно-грудное, поскольку оно обеспечивает свободное свисание живота и уменьшает кровоточивость раны, обусловленную венозным полнокровием.

После выполнения декомпрессивного этапа операции производится разрез груднопоясничной фасции с противоположной стороны, параллельно линии остистых отростков, отводится в сторону параспинальная мускулатура. От соответствующих остистых отростков отсекается надостистая связка, которая затем отводится в сторону. Затем в соответствующем межостистом промежутке иссекается полностью межостистая связка. Далее с помощью специальных шаблонов производится измерение высоты межостистого промежутка, необходимое для правильного подбора размера нужного межостистого имплантата. После этого подобранный межостистый имплантат вводится в сформированный межостистый дефект, одновременно при этом дистрагируя позвоночный сегмент (рис. 1.6).

Послеоперационное ведение. Пациент может быть активизирован на 1–2-е сутки после операции. Швы снимают через 7–10 дней. Рекомендуется ношение съемного полужесткого ортопедического корсета, обычно в течение 4–6 нед.

После выписки из стационара назначают наблюдение и лечение у невролога по месту жительства, соблюдение ортопедического режима, ограничение статических и динамических перегрузок на позвоночник, санаторно-курортное лечение, физиолечение, повторные курсы сосудистой терапии, по показаниям — нестероидные противовоспалительные средства.

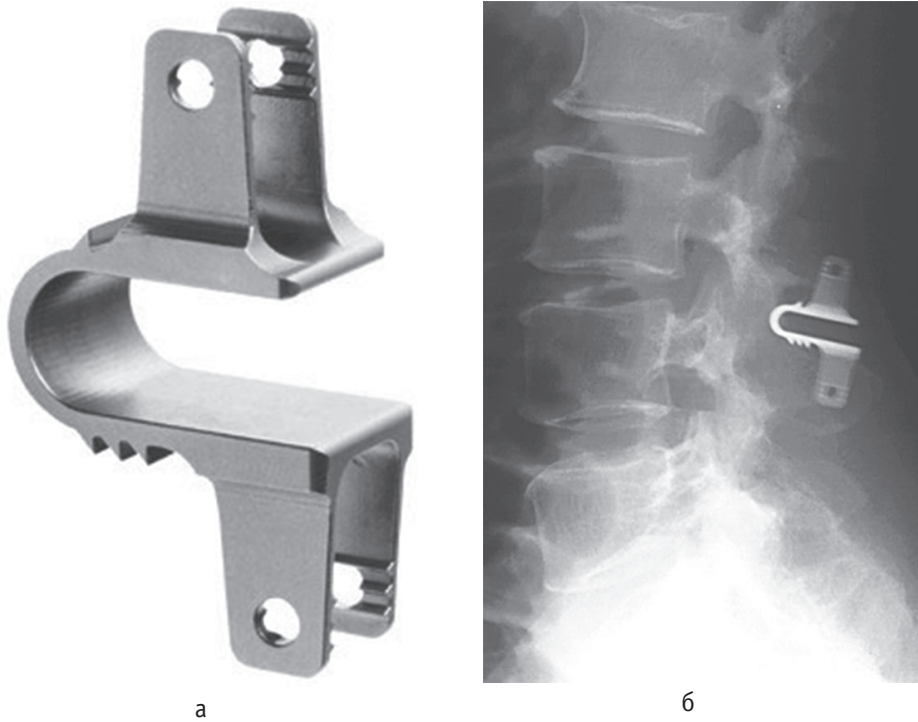


Рис. 1.6. Межостистый имплантат COFLEX (а), рентгенограмма поясничного отдела позвоночника с установленным межостистым имплантатом COFLEX (б)

2б. Ригидная стабилизация сегмента (-ов)

Транспедикулярная фиксация. Пациента располагают на операционном столе в положении на животе. Позвоночнику придается физиологическое для отдела положение. При таком расположении предотвращается появление венозного застоя и компрессии брюшной полости, снижается вероятность венозного кровотечения во время операции.

Осуществляется задний срединный доступ к позвоночнику со скелетированием остистых отростков, полудужек, задних поверхностей суставных пар, основания поперечных отростков. Протяженность и расположение доступа зависят от количества уровней поражения, требующих оперативного лечения. После обнажения задних структур позвоночника прежде всего необходимо верифицировать точку введения винта в дужку. Следует отметить, что расположение этих точек в различных отделах позвоночника неодинаково. Расположение педикулы может быть идентифицировано посредством спондилографии в прямой и боковой проекции, а более точно — по данным томографического исследования. Для определения будущего положения винтов могут быть использованы другие вспомогательные методы, в том числе и прямая визуализация внутренней нижней стенки корня дужки. Это особенно важно в тех случаях, когда анатомические ориентиры трудны для определения вследствие нарушенных анатомических взаимоотношений (рис. 1.7).

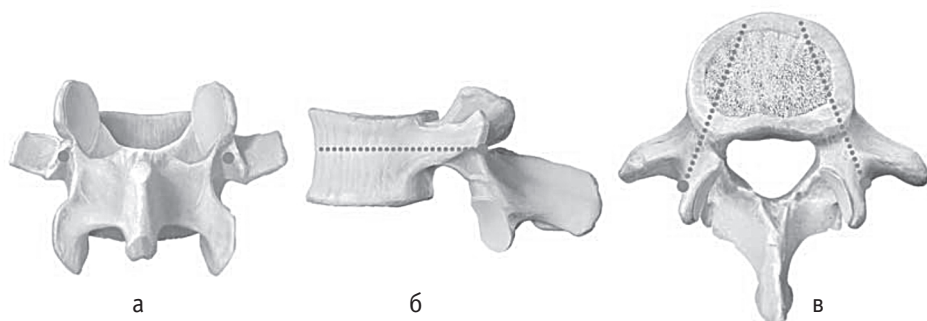


Рис. 1.7. Точки и проекции введения транспедикулярных винтов в тело поясничного позвонка (а–в)

На поясничном отделе практически на всех уровнях длинная ось ножки проходит через дужку на уровне пересечения двух линий: вертикальной, проведенной тангенциально к латеральному краю верхнего суставного отростка, и горизонтальной, разделяющей поперечный отросток на две равные части. Точка пересечения этих линий находится в углу, образованном верхним суставным отростком и основанием поперечного отростка. Винты должны сходиться на 5° на уровне нижнегрудных позвонков и на $10\text{--}15^\circ$ по мере удаления от L1 к L5.

В крестцовом отделе правильное расположение винтов является сложной задачей вследствие вариабельности его анатомического строения. Винты могут быть введены в различных точках и в разных направлениях, что зависит от имеющегося в наличии инструментария и качества кости. Последний фактор является чрезвычайно важным для получения желаемого результата. В целом точка введения винтов расположена на пересечении двух линий: вертикальной, тангенциальной к латеральному краю межпозвонкового сустава L5–S1, и горизонтальной, тангенциальной к нижнему краю этого сустава. В большинстве случаев винты сходятся по направлению к средней линии и направлены к переднему углу промонториума. Альтернативной возможностью является введение винтов более сагиттально или параллельно поверхности крестцово-подвздошного сочленения. Точка введения смещена слегка медиально, поскольку направления шурупов расходятся. Винты, введенные параллельно крестцово-подвздошному сочленению, направлены к переднему верхнему краю латеральной массы крестца.

После определения точки для введения шурупа и направления ножек в заднем кортикальном слое дужки формируют отверстие глубиной около 5 мм. Наиболее безопасной методикой является подготовка канала тонким шилом. Эту подготовку проводят до уровня перехода ножки в тело позвонка. Округлость канала проверяют крючком измерителя глубины для того, чтобы удостовериться в отсутствии перфорации, что особенно важно с медиальной стороны. В костный канал вводят маркер с измерителем глубины или спицу Киршнера, после чего подтверждают правильность выбранного положения с использованием ЭОП. Измеритель глубины можно ввести в губчатую кость тела позвонка на глубину до 80% диаметра тела в прямой проекции. Винт необходимой длины закрепляют в специальной отвертке и вводят с помощью незначительного усилия через дужку в тело позвонка.

После введения винтов в подготовленные каналы осуществляется монтаж конструкции, последовательность выполнения которого зависит от используемого типа транспедикулярной системы. Для всех конструкций общепринята установка стержней на винтах и поперечной деротационной системой между стержнями тяги. Методика требует определенного навыка. Качество проведения винтов в позвонках значительно улучшается при использовании навигационных систем (рис. 1.8).

К осложнениям, связанным с техникой выполнения оперативного вмешательства, относятся неправильный выбор точки введения транспедикулярного винта, недостаточный доступ, расположение винтов на разной высоте. Обычной ошибкой является неправильный выбор точки введения транспедикулярного винта. Например, излишне латерально, на основании поперечного отростка, а не на выступе кортикального гребешка. При этом винт может войти латерально, что значительно ослабляет его фиксацию и увеличивает риск повреждения близлежащих тканей. Для устранения данной ошибки необходимо ввести винт через анатомически обоснованную точку.

Иногда возникают случаи, когда точка введения винта выбрана правильно, но отсутствие соответствующего свободного операционного доступа мешает отвертке и винт «уходит» в сторону. Важно обеспечить свободу манипуляций отверткой во время закручивания винта.

Пациенты старшего возраста, как правило, подвержены остеопорозу, поэтому введение винта должно быть оптимальным, с точной конвергенцией и параллельно замыкательной пластинке.

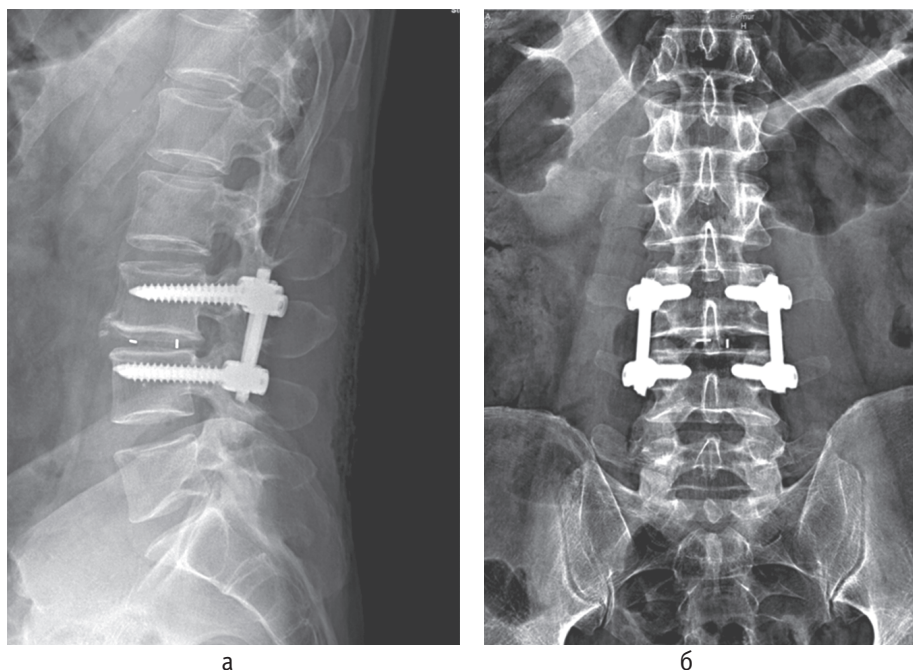


Рис. 1.8. Рентгенограммы поясничного отдела позвоночника с установленной транспедикулярной системой на уровень L3–L4 сегмента (а, б)

В некоторых случаях транспедикулярные винты могут быть расположены на разной высоте. Именно поэтому очень важно, чтобы каждый винт был установлен на нужную глубину для обеспечения плавной линии стержня. Эту проблему нельзя решать с помощью вывинчивания винтов, что приведет к резкому ухудшению качества фиксации.

Обязательным условием хирургического вмешательства с применением транспедикулярной фиксации являются учет интраоперационной кровопотери и полное ее возмещение.

Послеоперационную рану ушивают послойно: мышцы, фасции и кожу. Для профилактики образования гематомы ко дну раны устанавливают полихлорвиниловые дренажные трубки, которые удаляют на следующий день.

Послеоперационное ведение. В раннем послеоперационном периоде всем пациентам проводится антибактериальная терапия, специальный курс лечебной физической культуры (ЛФК). Пациент может быть мобилизован на 5–6-е сутки после операции. Внешней иммобилизации, как правило, не требуется. При необходимости — съемный экстензионный ортопедический корсет. Спинальных больных адаптируют к положению сидя на 10–14-е сутки после операции.

После выписки из стационара рекомендуют соблюдение ортопедического режима, специальные комплексы ЛФК, массаж мышц спины, наблюдение у травматолога по месту жительства амбулаторно. Контрольное клинико-рентгенологическое обследование проводят через каждые 4 мес в течение одного года.

Удаление металлоконструкций проводят после верификации образования костного блока на уровне повреждения.

Задний межтеловой спондилодез. Оптимальное положение пациента на операционном столе — коленно-грудное, поскольку оно обеспечивает свободное свисание живота и уменьшает кровоточивость раны, обусловленную венозным полнокровием.

Схематично операции можно разделить на следующие этапы:

- 1) хирургический доступ;
- 2) декомпрессия нервно-сосудистых образований позвоночного канала и доступ к межпозвонковому диску;
- 3) формирование ложа для имплантатов в межтеловом пространстве;
- 4) введение имплантатов в межтеловое пространство;
- 5) ушивание операционной раны.

Хирургический доступ к позвоночнику осуществляется из продольного разреза по линии остистых отростков, обычно от вышележащего до нижележащего отростка относительно оперируемого сегмента. Точное место разреза определяется на основании данных ЭОП. Последовательно рассекаются кожа, подкожная клетчатка, апоневроз; паравертебральные мышцы отсекаются от остистых отростков. После отведения в стороны паравертебральных мышц обнажаются дужки позвонков, междужковые промежутки и дугоотростчатые сочленения оперируемого позвоночного сегмента.

Затем с помощью микрохирургического инструментария под увеличением с помощью бинокулярных луп или микроскопа выполняется декомпрессия корешков и дурального мешка путем двусторонней интерламинэктомии или ламинэктомии с частичной или полной резекцией суставных отростков. При этом окончательный объем резекции костных структур определяют интраоперационно на основании визуальной картины протяженности компрессии нервных структур.

С одной из сторон (справа или слева) дуральный мешок и компримированный корешок ретрактором смещаются медиально (к средней линии) и удерживаются в таком положении. Осуществляется ревизия передних отделов эпидурального пространства. При наличии транслигаментарной грыжи диска последняя удаляется.

Микрохирургическим скальпелем рассекается фиброзное кольцо, кюретками и дисковыми кусачками разных размеров производится удаление пульпозного ядра и гиалиновых пластинок. Через отверстие в фиброзном кольце в межтеловое пространство устанавливается дисковый дистрактор, при разворачивании которого осуществляется растяжение межтелового промежутка. Затем на дистрактор насаживается трубка-направитель, а дистрактор извлекается.

Через трубку-направитель фрезой нужного диаметра с ограничителем глубины погружения формируется паз в межтеловом пространстве. Диаметр используемой фрезы определяется на основании данных дооперационных рентгенограмм и интраоперационных данных, полученных в ходе кюретажа диска. Фреза извлекается, через трубку-направитель в межтеловое пространство ввинчивается межтеловой цилиндрический имплантат, по диаметру соответствующий сформированному ложу, глубина погружения имплантата контролируется ограничителем глубины на отвертке (рис. 1.9, 1.10). Трубка-направитель извлекается, производится окончательная визуальная оценка стояния имплантата.

Затем процедура дискэктомии и установки имплантата повторяется с другой от дурального мешка стороны. После этого выполняется рентгеновский контроль стояния имплантата в прямой и боковой проекции.

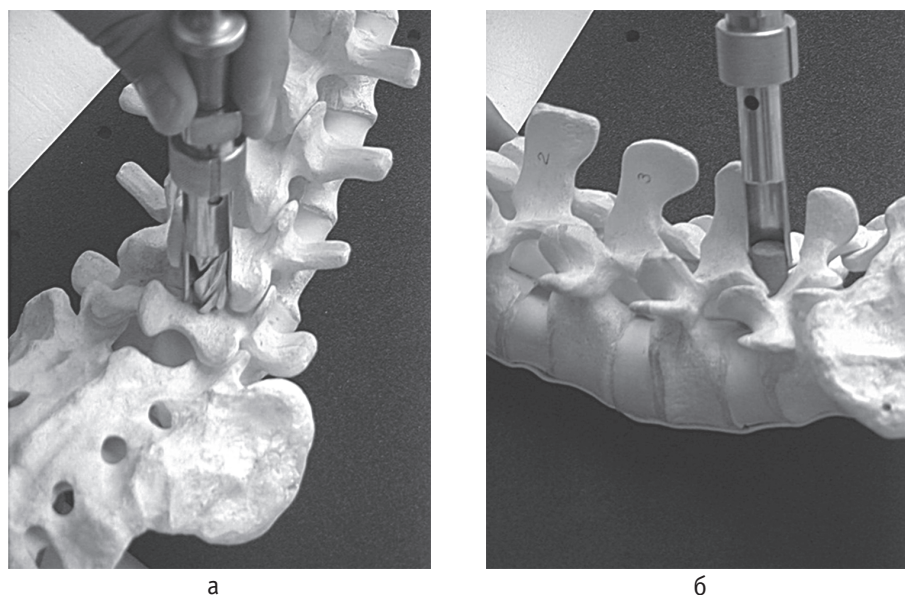


Рис. 1.9. Этапы заднего межтелового спондилодеза: а — формирование канала фрезой для введения имплантата в межтеловое пространство; дуральный мешок и спинномозговой корешок защищены медиальной частью рукава; б — введение цилиндрического имплантата из пористого никелида титана в межтеловое пространство по сформированному каналу

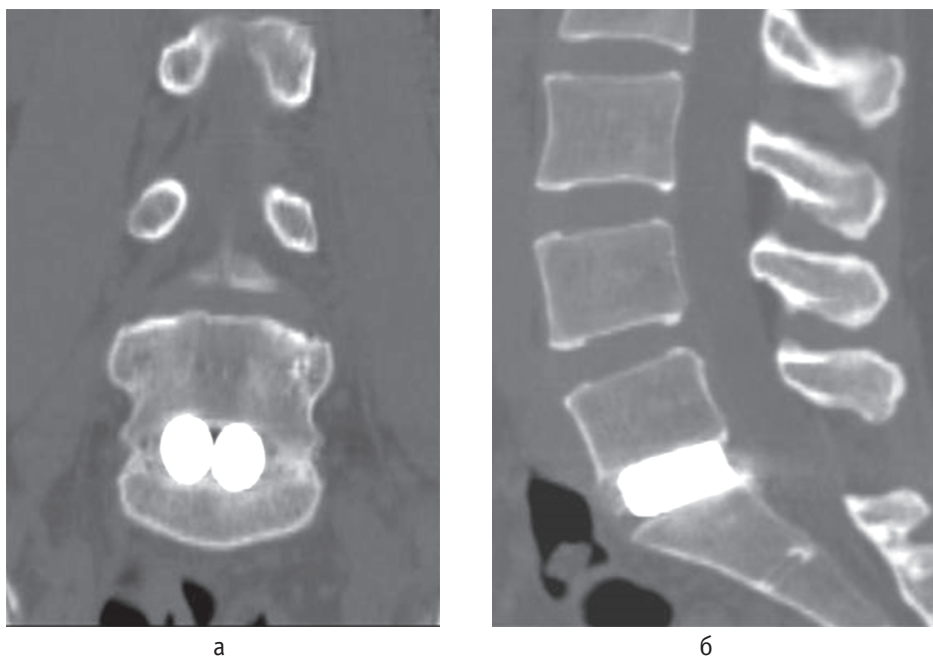


Рис. 1.10. Мультиспиральная компьютерная томография поясничного отдела позвоночника после заднего межтелового спондилодеза имплантатами из пористого никелида титана (сформированный искусственный костно-металлический блок) (а, б)

Таким образом, декомпрессия нервно-сосудистых образований позвоночного канала выполняется вместе с доступом к межпозвонковому диску для выполнения межтелового спондилодеза. Декомпрессиивно-стабилизирующие операции по определению направлены на решение двуединой задачи: осуществление стабилизации пораженного позвоночного сегмента и выполнение декомпрессии нервно-сосудистых образований позвоночного канала. Объем резекции задних структур позвоночника диктуется особенностями компримирующего субстрата и размерами имплантатов, вводимых в межтеловое пространство через задние структуры позвоночника. В зависимости от морфологии и локализации компримирующего субстрата могут быть выполнены экономная интерламинэктомия (при грыжах межпозвонкового диска и краевых остеофитах тел позвонков), краевая резекция суставных отростков (при латеральном стенозе), фасетэктомия или фораминотомия (при фораминальном стенозе и интрафораминальных грыжах межпозвонкового диска). При этом выполнение широкой ламинэктомии далеко не всегда является обоснованным и необходимым. В большинстве случаев для выполнения заднего межтелового спондилодеза, в том числе и имплантатами из пористого никелида титана, вполне достаточно двусторонней расширенной интерламинэктомии с резекцией краев дужек и частично суставных отростков.

При фораминальных и интраканальных латеральных формах компрессии межтеловая фиксация поясничных сегментов из заднего доступа может выполняться в виде трансфораминального межтелового спондилодеза, не требующего выполнения ламинэктомии или расширенной интерламинэк-

томии и позволяющего минимизировать травматизацию заднего опорного комплекса и эпидуральной клетчатки. При этом выполняется только фораминотомия и только с одной из сторон, чем осуществляется полноценная декомпрессия корешка. После дискэтомии из одностороннего доступа устанавливается с помощью специального инструментария имплантат для трансфораминального спондилодеза. Благодаря этому достигается максимально возможное сохранение заднего опорного комплекса позвоночника.

Для выполнения заднего межтелового спондилодеза также может быть применен и комбинированный костно-металлический имплантат. При этом используются фрагменты резецированной дужки. Костный трансплантат вместе с имплантатом для межтелового спондилодеза может быть введен в межтеловое пространство через рукав-направитель или непосредственно через отверстие в фиброзном диске.

Задний поясничный межтеловой спондилодез может быть выполнен не только как самостоятельный способ стабилизации позвоночника, но и в сочетании с транспедикулярной фиксацией. Такое сочетание целесообразно при массивных грыжевых экструзиях и относительно сохранной высоте пораженного межпозвонкового диска, особенно при наличии сегментарной гипермобильности, а также при ламинэктомиях и фасетэктомиях.

Послеоперационная рана при таком варианте операции обычно зашивается наглухо, при обильной кровоточивости раны и высоком риске образования гематомы послеоперационной раны возможно оставление трубчатых дренажей, подключенных к активной аспирации на 1–2 сут.

Послеоперационное ведение. В течение первых 3 сут обычно достаточно бывает 3–4 инъекций в сутки ненаркотических анальгетиков. С 4-х суток возможен переход на таблетированные формы ненаркотических анальгетиков.

При гладком послеоперационном течении на 2–3-е сутки после операции больному разрешается вставать и на 8-е сутки после снятия швов пациент выписывается из стационара.

После выписки из стационара назначают наблюдение и лечение у невролога по месту жительства, соблюдение ортопедического режима в течение 3 мес (ограничение статических и динамических нагрузок на позвоночник), рекомендуется ношение съемного полужесткого ортопедического корсета в течение 3 мес.

Контрольный осмотр производится через 3, 6 и 12 мес, при этом оцениваются клинический результат, рентгенологическая и МРТ-картина.

Транскутанная транспедикулярная фиксация. Для осуществления транскутанного доступа необходимо расположить спицу-проводник перпендикулярно оси позвоночника на выбранном уровне по данным ЭОП. С помощью переднезадней рентгеноскопии, перемещая спицу в краниально-каудальном направлении, следует добиться такого ее расположения на коже, чтобы ЭОП-изображение спицы пересекало центр обеих ножек. Положение этой линии отмечают на коже пациента с помощью хирургического маркера.

Затем под ЭОП-контролем спицу размещают параллельно оси позвоночника так, чтобы ее проекция была выровнена по латеральной стенке ножки на целевом и прилегающих уровнях. На этом этапе можно также оценить состояние латеральной стенки ножек соседних уровней. Отмечают положение линии на коже пациента с помощью хирургического маркера.

Выполняют продольный разрез кожи и фасции длиной примерно 1,5 см (размер разреза должен соответствовать диаметру удлинителей винта, кото-

рые применяются позже во время вмешательства). Через разрез вводят проводную иглу в соответствии с костной топографией уровня. Положение иглы проверяют с помощью боковой рентгеноскопии.

Под контролем переднезадней рентгеноскопии проводную иглу проводят к точке входа в ножку на пересечении фасеточного и поперечного отростков. Кончик иглы должен находиться у центра латерального края ножки. Легкими ударами по игле ее кончик вводится в ножку.

Под контролем рентгеноскопии необходимо убедиться в том, что игла достигла тела позвонка и не прошла через стенку ножки. После этого внутренний стилет из иглы удаляют.

Через проводную иглу вводят спицу-проводник примерно на 20 мм глубже в тело, чем введена игла, для того чтобы обеспечить адекватную фиксацию в губчатой ткани. На каждом этапе необходим контроль положения проводника на переднезадней и боковой рентгеноскопии.

На проводнике имеются отметки с интервалами в 5 мм, по которым можно контролировать глубину введения. После установки проводника на нужной глубине проводную иглу извлекают, проводник удерживают на месте.

В некоторых системах предусмотрен направитель для облегчения тактильного контроля при последующих манипуляциях, который устанавливают по спице до основания ножки.

По спице-проводнику под ЭОП-контролем вращательными движениями по часовой стрелке заводят самосверлящий канюлированный метчик размером, соответствующим толщине ножки, на глубину ножки. Диаметральный размер метчика выбирают на позицию меньше размера винта для профилактики повреждения ножки. Проводят нарезку резьбы в ножке. Метки на проксимальной части метчика можно использовать для контроля глубины и определения длины винта.

Проведение канюлированного полиаксиального винта. Длину педикулярного канюлированного полиаксиального винта выбирают в зависимости от размеров костных структур позвонка. Винт с присоединенными удлинителями по спице-проводнику проводят к основанию ножки и затем внутрь ножки по подготовленному каналу. После того как винт пройдет через ножку и войдет в тело позвонка, проводник следует извлечь. При введении винта в ножку необходимо следить за метками на проводнике, чтобы не допустить его случайного смещения. Глубина введения винта в тело позвонка должна быть не менее $2/3$ толщи тела позвонка, не допускается выход винта за вентральную замыкательную пластинку.

Для сохранения полиаксиальности винта головка не должна плотно контактировать с костью. После введения винта на нужную глубину удаляют отвертку, повернув рукоятку против часовой стрелки и плотно удерживая удлинитель винта.

Высота свободной части каждого винта должна соответствовать кривизне стержня при использовании многоуровневых конструкций. Высоту стояния винта можно проверить с помощью боковой рентгеноскопии или по положению верхушек удлинителей. Для одноуровневых конструкций необходимо проверить, чтобы головки винтов стояли на одной высоте.

В зависимости от характера искривления позвоночника на целевых уровнях необходимо выбрать из набора стержень с лордозом или кифозом, максимально соответствующий расчетной длине. Альтернативный путь — смоделировать прямой стержень в соответствии с анатомическими особенностями. После выбора стержня нужной длины, его контурирования и подбора соот-

ветствующего держателя соединительный конец стержня вводят в гнездо держателя и надежно крепят (рис. 1.11).

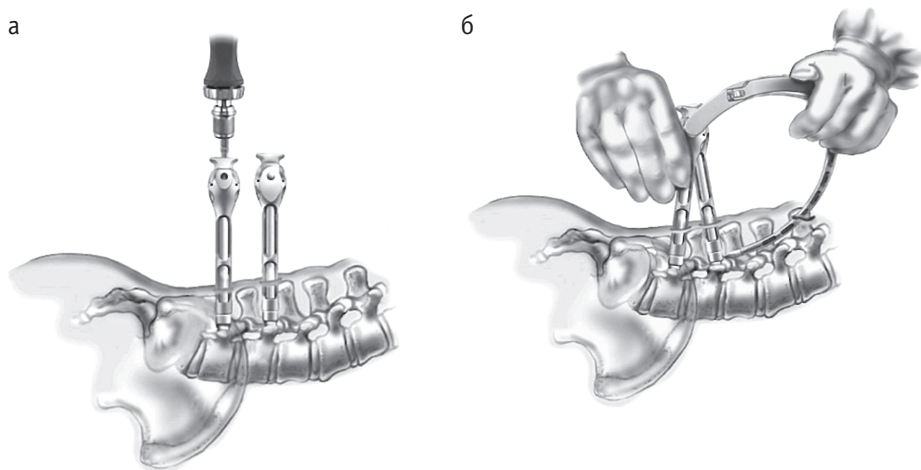


Рис. 1.11. Основные этапы установки перкутанной транспедикулярной системы: а — проведение транспедикулярных винтов с помощью удлинителей винтов; б — проведение стержня в головки транспедикулярных винтов

Направление, в котором проводится стержень, зависит от анатомических особенностей и предусматривает минимальную травматизацию тканей. Варианты манипуляций по укладке стержня в головки винтов зависят от типа конструкции. Пункционный вариант предусматривает введение стержня через дополнительный разрез на коже с учетом дуги введения стержня. Погружной вариант предусматривает введение стержня через разрез удлинителя винта.

Стержень проводится до соприкосновения с верхушкой головки винта или глубже, насколько это позволяют мягкие ткани. Прежде чем приступить к следующему этапу работы, необходимо, чтобы дистальный конец стержня находился ниже фасции. Затем стержень продвигают по направлению к смежным головкам педикулярных винтов под контролем ЭОП. После установки стержня в головках винтов затягивают гайки, фиксирующие неподвижность стержня, в том числе и в каудально-краниальном направлении.

Трансфораминальный межтеловой спондилодез. Кожные разрезы длиной 3–5 см выполняют с обеих сторон отступя 3–5 см от линии остистых отростков таким образом, чтобы линия разреза находилась на 1 см кнаружи латеральной поверхности корней дужек по данным ЭОП. Размеры разрезов и расстояние от средней линии зависят от телосложения пациента.

Затем рассекают апоневроз по межмышечной борозде, тупым путем доходят до структур позвоночника, с использованием трубчатых ранорасширителей устанавливают тубулярный ретрактор. При многоуровневой стабилизации используются тубулярные ретракторы с заданными характеристиками. Пластины ретрактора разводят до максимально возможного размера доступа.

Под контролем ЭОП устанавливают педикулярные винты. При установке канюлированных педикулярных винтов нет необходимости скелетиро-

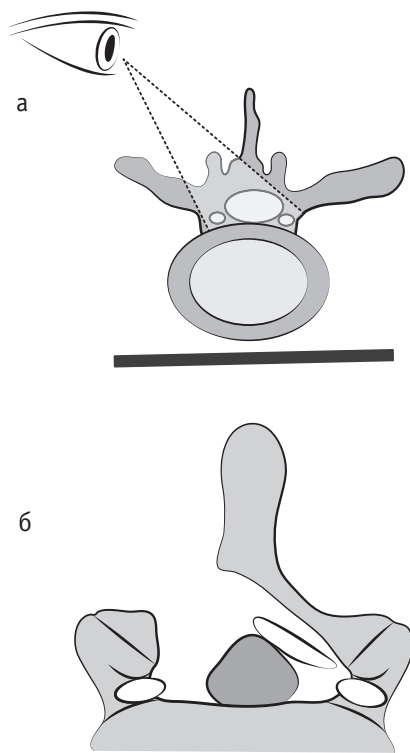


Рис. 1.13. Методика выполнения двусторонней декомпрессии нервно-сосудистых образований позвоночного канала унилатерально из парасагитального доступа (а, б)

смещается медиально и одновременно защищается корешковым ретрактором. Нервный корешок, идущий в фораминальное отверстие, также защищается корешковым ретрактором и отодвигается краниально. Таким образом, можно визуализировать дорсолатеральную поверхность фиброзного кольца и имеющуюся в данной области грыжу. Задняя продольная связка и фиброзное кольцо рассекаются для полноценного удаления грыжи диска и полноценной дискэктомии. Обязательным элементом является тщательный кюретаж. Через дефект в фиброзном кольце в сформированное ложе вводится межтеловой имплантат (Capstone, Concorde и др.) на предусмотренном держателе, под углом 45° . Размер имплантатов подбирается с помощью линейки шаблонов, которые предварительно поочередно внедряются в имеющееся ложе. Затем осуществляется ЭОП-контроль. Когда подобран искомого размера шаблон, он удаляется из ложа и на его место устанавливается данного размера имплантат, заполненный остеиндуктивным материалом или аутокостью. После имплантации кейджа повторно выполняют ЭОП-контроль.

По завершении интраканальных манипуляций в головки педикулярных винтов устанавливают стержни. Проводят окончательный монтаж кон-

вать костные структуры позвоночника. Проведение неканюлированных педикулярных винтов из полученного доступа возможно, как и при открытых транспедикулярных фиксациях (ТПФ), по четко видимым костным ориентирам.

Декомпрессию проводят с обеих сторон из одностороннего трансфораминального доступа в позвоночный канал. Использование операционного микроскопа или лупы позволяет ускорить проведение операции, избежать осложнений, связанных с повреждением сосудов и нервных структур, одновременно улучшить качество декомпрессии (рис. 1.13).

Затем проводят трансфораминальный межтеловой спондилодез под ЭОП-контролем. Для этого производят резекцию верхнего суставного отростка нижележащего позвонка и нижнего суставного отростка вышележащего позвонка. Это осуществляют посредством высокооборотистой дрели и вырубанием с помощью долота. Суставные отростки резецируют до педикулов соответствующих позвонков, при этом полностью визуализируются фораминальный канал с проходящим в нем спинномозговым корешком и латеральная часть дурального мешка.

Латеральная часть дурального мешка

струкции. Послеоперационную рану ушивают послойно: мышцы, фасции и кожу.

Послеоперационное ведение. В раннем послеоперационном периоде пациентам проводят симптоматическую терапию. Пациент может быть мобилизован на 1–3-и сутки после операции. Внешней иммобилизации, как правило, не требуется. При необходимости (остеопороз, слабый мышечный корсет и т.д.) — съемный ортопедический корсет на 1 мес, далее по показаниям.

После выписки из стационара рекомендуют соблюдение ортопедического режима, наблюдение у травматолога по месту жительства. Контрольное клинико-рентгенологическое обследование проводят через каждые 4 мес в течение одного года.

Вентральный межтеловой спондилодез на шейном отделе позвоночника. После интубации трахеи и введения в общую анестезию пациента укладывают на спину, под межлопаточную область подкладывают небольшой валик.

По наружным анатомическим ориентирам определяют места операционного разреза (табл. 1.2, рис. 1.14)

Таблица 1.2. Анатомические ориентиры для разреза в зависимости от уровня поврежденного позвонка

Уровень поврежденного позвонка	Анатомическая структура (ориентир для разреза)
C3	Подъязычная кость
C4–C5	Щитовидный хрящ
C6	Перстневидный хрящ
C7–T1	Надключичный уровень

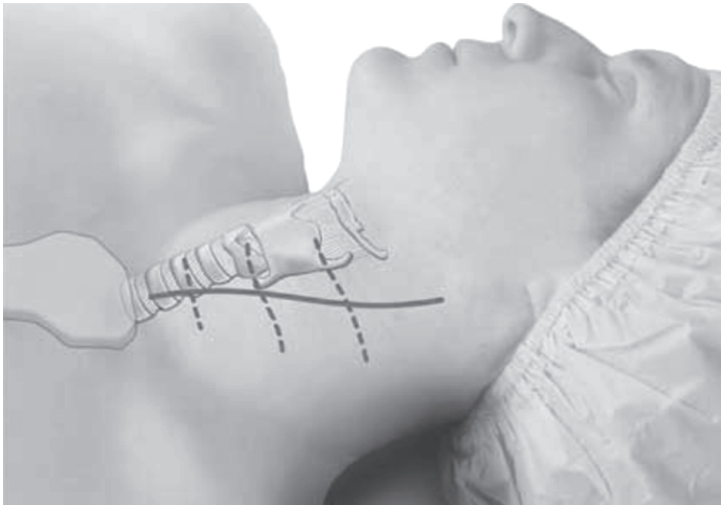


Рис. 1.14. Варианты кожных разрезов при переднебоковом доступе к шейному отделу позвоночника

Хирург находится на стороне разреза. Разрезают кожу с подкожной клетчаткой. Затем рассекают платизму. Обнажают внутренний край *m. sternocleidomastoideus*. Фасцию, окружающую кивательную мышцу, рассекают по переднему краю. Под *m. sternocleidomastoideus* располагается верхнее брюшко *m. omohyoideus*, идущее в косом направлении сверху вниз и изнутри кнаружи. Мышцу отводят вверх или вниз. *M. omohyoideus* прилежит к фасции, окружающей сосудисто-нервный пучок, состоящий из медиально лежащей общей сонной артерии, яремной вены и блуждающего нерва. Пучок отводят латерально, пальцем нащупывают переднюю поверхность тел позвонков. При этом необходимо всегда ориентироваться, где находится сонная артерия. На уровне С4 позвонка и выше, С6 позвонка и ниже могут встретиться соответственно верхняя и нижняя щитовидные артерии. Их аккуратно выделяют вместе с сопровождающими их венами и, если они мешают доступу, перевязывают и пересекают их. После этого фасцию раздвигают в продольном направлении. Становятся видны передняя поверхность тел позвонков, межпозвонковые диски. Над ними находится превертебральная фасция, которую рассекают, при необходимости коагулируют имеющиеся в ней мелкие сосуды. Количество обнажаемых позвоночных сегментов зависит от объема планируемого вмешательства. Возможен вариант и латерального подхода к передней поверхности передней позвоночной колонны, который является более травматичным и применяется реже.

После определения необходимого уровня, в зависимости от поставленной задачи, осуществляют дискэктомию, суб- или тотальную резекцию тела позвонка. При этом удаляются замыкательные пластинки смежных дефекту тел позвонков. После формирования дефекта осуществляют коррекцию деформации путем тракции и экстензии. Эндофиксатор-пластину подбирают по высоте сформированного дефекта. Полный корпус эндофиксатора-пластины устанавливают в сформированный дефект; при этом овальные переходы входят в сформированные пазы тел позвонков, определяя заданное положение эндофиксатора-пластины с плотным прилеганием крыловидных отливов к смежным телам позвонков. После этого экстензию и тракцию устраняют. Через отверстия в крыловидных отливах параллельно замыкательным пластинкам и с конвергенцией 5° в тела позвонков вводят четыре шурупа (по два в каждый), которые попарно блокируют двумя дополнительными винтами. Установленная таким образом эндофиксатор-пластина прочно фиксирует сегменты, устраняя возможность экстензионно-флексионно-ротационных движений. Благодаря тому, что переднее технологическое отверстие по высоте соответствует межтеловой части, в него устанавливают костный трансплантат необходимых размеров, который заполняет полую часть эндофиксатора-пластины с плотным прилеганием к телам смежных позвонков. Таким образом обеспечивают благоприятные условия для репаративной регенерации и раннего костного сращения тел позвонков. В качестве материала для сращения позвонков могут быть использованы имплантаты из пористого никелида титана или костные трансплантаты.

В качестве фиксатора могут быть использованы вентральные как статические, так и динамические шейные пластины фирмы Medtronic (США) и их аналоги. Предварительно в сформированный дефект между позвонками в положении экстензии и тракции по длине внедряют соответствующей высоты имплантат (рис. 1.15). Вынужденное положение устраняют, имплантат плотно фиксируют в ложе. Подобранный по лекалам соответствующих раз-

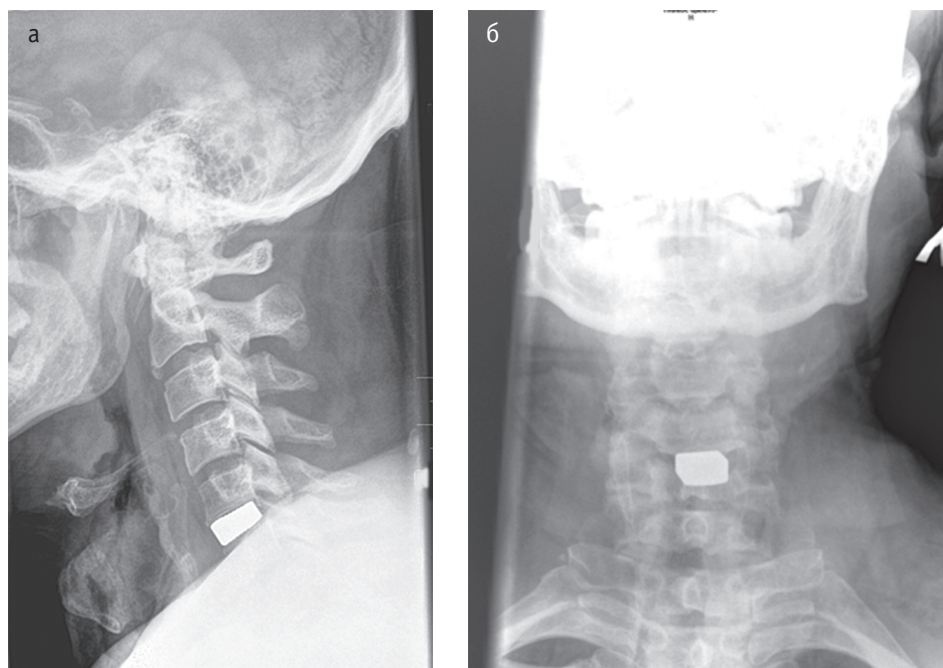


Рис. 1.15. Рентгенограммы пациента после моносегментарного вентрального межтелового спондилодеза (а, б)

меров пластину фиксируют винтами к смежным дефекту несломанным телам позвонков. Винты блокируют в пластине. При использовании динамических пластин сохраняется возможность нагрузки на имплантат в межтеловом промежутке за счет овальной формы отверстий в пластине, через которые осуществляется фиксация ее винтами к смежным сломанному телам позвонков по вентральной поверхности. Рану закрывают послойно.

Послеоперационное ведение. Внешнюю иммобилизацию осуществляют в зависимости от прочностных характеристик кости. Как правило, достаточно фиксации в течение 2–3 мес съемным воротником филладельфийского типа при обязательном соблюдении ортопедического режима. Контрольное обследование назначают через 3 мес и 1 год; проводится рентгенография шейного отдела позвоночника, включающая и функциональные снимки, т.е. в положении сгибания и разгибания. Определяют наличие костного или костно-металлического сращения. В реабилитационном периоде назначают восстановительное лечение для укрепления мышц шеи.

Вентральный межтеловой спондилодез на поясничном отделе позвоночника. Оперативное вмешательство проводят под общим обезболиванием (эндотрахеальный наркоз с использованием нейролептоаналгезии). Положение больного — на спине с валиком под область поясничного отдела позвоночника. Поскольку наиболее часто оперативному воздействию подвергаются два нижних диска, то имеет смысл рассмотреть хирургический доступ именно к ним. Чаще всего мы используем внутренний парамедианный внебрюшинный доступ. Он наиболее физиологичен, атравматичен и позволяет проводить хирургическое вмешательство в полном объеме. При вмешательстве на каком-то одном уровне возможно ограничение кожного разреза в пределах,

обозначенных на рисунке поперечными рисками. В принципе, для избирательного доступа к определенному уровню возможно использование косопоперечных доступов (рис. 1.16).

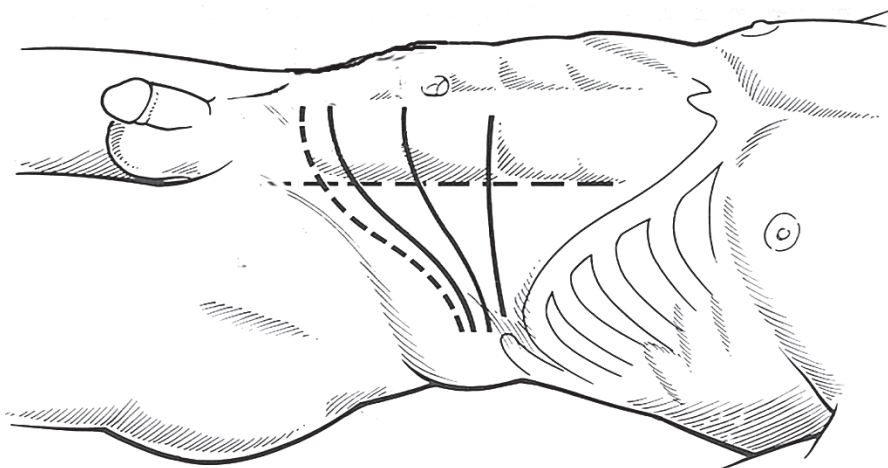


Рис. 1.16. Схема видов хирургических доступов к нижним поясничным позвонкам

Описание операции. Линейный разрез ведется в области внутреннего края прямой мышцы живота (более выгодно слева из-за особенностей расположения нижней полой вены и левой общей подвздошной вены) от точки на 1,5 см кнаружи и выше лона и в краниальном направлении на протяжении 12–15 см (возможно, и до уровня реберной дуги). Последовательно рассекаются кожа, поверхностная фасция, подкожная клетчатка. После гемостаза выделяется передняя стенка влагалища прямой мышцы живота и рассекается на протяжении кожного разреза. Отклоняться кнаружи не рекомендуется из-за возможного повреждения нижней подчревной артерии. В нижнем углу раны также надо быть внимательным, чтобы не повредить ее поперечные анастомозы. Выделяется внутренний край прямой мышцы живота, тупо отслаивается, и мышца мобилизуется от заднего листка ее влагалища кнаружи. Осторожно пересекаются ее поперечные перетяжки, необходимо помнить о том, что в них проходят артериовенозные стволы. Удобнее мобилизовать мышцу, если захватить внутренний край рассеченной наружной стенки апоневроза хирургическими зажимами. На уровне наружного края прямой мышцы живота рассекаются задний листок ее влагалища и поперечная фасция живота. Для того чтобы уменьшить размер ее рассечения, а также облегчить выделение и мобилизацию брюшинного мешка в случае спаечных изменений, лучше начинать тупое расслоение поперечной фасции под *linea arcuata*, а затем, постепенно мобилизуя брюшинный мешок в краниальном направлении, рассекать заднюю стенку влагалища прямой мышцы живота на необходимом протяжении. При работе на уровне L5–S1 межпозвоночного диска возможно обойтись без ее рассечения, но, не имея соответствующего опыта и инструментария, лучше себя не ограничивать. При плотном подпаивании брюшинного мешка к поперечной фасции можно начинать их

мобилизацию вместе и расслаивание поперечной фасции проводить уже над *m. iliopsoas (fascia iliopsoas)*, где брюшинный мешок анатомически уже легче отходит от поперечной фасции живота. Брюшинный мешок постепенно мобилизуется и отводится вместе с содержимым кнаружи и вверх под защиту брюшно-стеночного крючка. При мобилизации брюшинного мешка, во избежание его повреждения, надо помнить об истончении брюшины в направлении вверх и кнаружи. Затем расслаивается забрюшинная клетчатка и локализуется передняя поверхность, а затем передневнутренний край подвздошно-поясничной мышцы соответствующей стороны и, ориентируясь на пульсацию, общая подвздошная артерия. По внутреннему краю *m. iliopsoas* проходит ствол симпатического нерва. Отходящие от него веточки пересекаются, но сам ствол предпочтительнее сохранить, во избежание сосудистых реакций со стороны нижней конечности соответствующей стороны, что иногда приводит к неприятным ощущениям у пациентов в послеоперационном периоде. Кроме того, следует помнить о прохождении под этим краем бедренного нерва, который может быть травмирован при грубых манипуляциях на подвздошно-поясничной мышце при выделении боковой поверхности фиброзного кольца и ключевой вены. Прежде чем продолжать доступ к межпозвонковым дискам, необходимо визуализировать *v. iliolumbalis*, отходящую от соответствующей общей подвздошной вены на уровне L4–L5 диска или верхнего края тела L5 позвонка. Из-за того что ствол вены часто бывает коротким и идущим в переднезаднем направлении под острым углом, а также существует много вариантов как в расположении, так и в строении (часто имеет рассыпчатый тип), он существенно может ограничивать подвижность общей подвздошной вены (в связи с этим *v. iliolumbalis* называют «ключевой» веной). Обычно «ключевая» вена прикрыта лимфатическим узлом. При затруднении мобилизации магистральных сосудов «ключевая» вена лигируется (клипируется) и пересекается. Выделение L5–S1 межпозвонкового диска удобнее проводить через бифуркацию магистральных сосудов. Для этого локализуется мочеточник и, оставляя его на брюшинном мешке в промежутке между ним и левой подвздошной артерией (при левостороннем доступе) на уровне пальпируемого соответствующего межпозвонкового диска, тупо расслаиваются соответствующие фасции и забрюшинная клетчатка.

Под общей подвздошной артерией выделяется внутренняя стенка левой общей подвздошной вены. При ее выделении надо быть предельно внимательным, так как прижатая инструментом эта часть вены запустевает и становится невидимой, вследствие чего может быть повреждена при последующих манипуляциях на диске.

Затем расслаиваются превертебральные клетчатка и фасция и обнажается передняя поверхность фиброзного кольца межпозвонкового диска. По передней поверхности фиброзного кольца в вертикальном направлении проходят *a. et v. sacralis mediana*, локализация которых может быть затруднена в рубцово-измененных превертебральных тканях. В зависимости от мобильности сосудов они могут быть лигированы и пересечены либо мобилизованы и смещены под защиту инструментария на держалках.

В ходе доступа надо также избегать излишней травматизации вен сакрального сплетения, особенно у мужчин, так как это может сказаться на потенции. Магистральные сосуды смещают с передней и переднебоковых поверхностей межпозвонкового диска и защищаются элеваторами.

При выделении фиброзного кольца также необходимо помнить о различных вариантах расположения бифуркации магистральных сосудов. Работа на межпозвонковом диске допускается только после уверенной и надежной мобилизации и защиты магистральных сосудов.

Доступ к L4–L5 (а также L3–L4) межпозвонковым дискам обычно осуществляется после мобилизации магистральных сосудов от их наружного края в основном после перевязки «ключевой» вены, иногда требуется перевязка прилежащих сегментарных сосудов. В некоторых ситуациях при выраженных рубцовых изменениях со стороны превертебральных тканей и передней продольной связки возможно довольно прочное спяние магистральных сосудов с последней. В таком случае мобилизацию сосудов проводят вместе с передней продольной связкой — «на лоскуте», т.е. совместно с рубцово-измененными превертебральными тканями и передней продольной связкой поднадкостнично после их П-образного рассечения. Окончательное освобождение передней и переднебоковых расщелин межпозвонковых дисков заканчивается после рассечения превертебральной фасции и ее мобилизации. Передняя продольная связка рассекается над фиброзным кольцом Н- или П-образно. Иногда целесообразно произвести такое ее рассечение вместе с наружным слоем подлежащей стенки фиброзного кольца с последующим отсепаровыванием их с образованием одно- или двухстворчатых лоскутов, для последующего закрытия имплантата с целью его изоляции от прилежащих тканей.

Через дефект в стенке фиброзного кольца тщательно обрабатывают полость межпозвонкового диска с использованием кюреток, долот, ложек, кусачек до отчетливой визуализации задней стенки фиброзного кольца. Полуовальными долотами изнутри желательно подсесть внутренние слои фиброзного кольца по всему периметру и также удалить. Удаляют гиалиновые пластинки тел и щадяще замыкательные пластинки тел позвонков до появления «кровяной росы».

Для оптимального расположения эндофиксатора надо особенно тщательно обрабатывать поверхности тел позвонков, добиваясь их максимального сглаживания, что предотвратит «врезывание» заднего края эндофиксатора в одно из тел. Также тщательно удаляются остатки фиброзного кольца и передней продольной связки в области лимбусов по краям дефекта. Лимбусы тел позвонков не резецируются, так как они служат естественным препятствием для возможной в последующем дислокации эндофиксатора. Затем валиком операционного стола, подведенным под оперируемый уровень, поясничному отделу придается положение гиперэкстензии. Причем в случае использования эндофиксатора гиперэкстензия может не быть максимальной. Для разведения тел позвонков (увеличения межтелового промежутка) может использоваться и специальный инструментарий. Следует обратить внимание, что полость межпозвонкового диска должна быть максимально обработана до придания поясничному отделу гиперэкстензии, так как при этом положении значительно усиливается натяжение магистральных сосудов. В положении гиперэкстензии проводится окончательная чистовая доработка ложа.

После этого производят измерение высоты заднего отдела подготовленного ложа в межтеловом промежутке (у края заднего лимбуса) и подбирают эндофиксатор, имеющий задние размеры на 1 мм выше по высоте (для получения дополнительной реклинации). Из набора эндофиксаторов подбирают такой, высота передних отделов которого на 2–4 мм выше,

чем высота задней стенки (без учета высоты зубцов эндофиксатора), исходя из планируемого перед операцией сегментарного угла. В центре эндофиксатора устанавливают кортикально-спонгиозный ауто трансплантат с максимально плотным заполнением всего пространства. Установку трансплантата производят так, чтобы со стороны, обращенной к прилежащим замыкательным пластинкам тел позвонков, была по возможности губчатая кость. Трансплантат не должен выступать выше краев базисных колец эндофиксатора (но и не ниже), чтобы не препятствовать врезанию шипов эндофиксатора в замыкательные пластинки. Эндофиксатор захватывают держателем либо любым крепким зажимом, с помощью которого его заводят в межтеловой промежуток. Если передняя поверхность диска хорошо доступна, то фиксатор заводится в том положении, в котором он будет окончательно установлен в переднезаднем направлении. В том случае, если обнажение передней и переднебоковой поверхности межпозвонкового диска затруднено, то фиксатор может быть заведен через небольшое окно в стенке фиброзного кольца боком своим меньшим размером, а затем развернут в правильное положение.

Во избежание неконтролируемого врезания заднего края фиксатора в тело позвонка заводить его следует по ходу замыкательной пластинки нижележащего позвонка на глубину 3–4 мм от переднего края лимбуса. Усилить реклинирующий эффект при тех же размерах эндофиксатора возможно погружением его за край лимбуса на 6–7 мм. Переднезадние размеры эндофиксатора позволяют это сделать, не опасаясь смещения его в позвоночный канал. После установления фиксатора в правильное положение гиперэкстензия поясничного отдела позвоночника постепенно устраняется, при этом поколачиванием через насадку по переднему краю верхнего кольца врезаются зубцы фиксатора в каудальную замыкательную пластинку тела вышележащего позвонка. После этого фиксатор прикрывается от паравертебральных тканей ранее отсепарованным лоскутом фиброзного кольца. Иногда возникает необходимость в подкладывании под него гемостатической губки. Послойные швы раны. При тщательном соблюдении хирургической тактики проблем с гемостазом и кровопотерей не возникает. Обычно она не превышает 100 мл. Профилактика парезов кишечника и инфекционных осложнений такая же, как и при иных плановых ортопедических хирургических вмешательствах.

Ауто трансплантат берут типично из гребня крыла левой подвздошной кости. При косых и косопоперечных доступах, а иногда и при внутреннем парамедианном доступе забор ауто трансплантата производят без дополнительного кожного разреза, через межмышечный промежуток наружной и внутренней косых мышц живота обнажается гребень крыла, выделяют поднадкостнично и резецируют на необходимом протяжении. В иных случаях забор трансплантата производится из отдельного кожного разреза в проекции гребня крыла. Проблема косметического дефекта в зоне забора трансплантата, а также болевого синдрома решается забором либо прямоугольного трансплантата «окончатым» методом под гребнем, т.е. без нарушения его целостности, либо с помощью фрезы диаметром 2,5–3,0 см. Одно такого цилиндрического трансплантата достаточно для заполнения одного эндофиксатора.

В послеоперационном периоде рекомендуются ношение съемного корсета в течение 4–5 мес, соблюдение ортопедического режима.

III. Декомпрессивно-пластические вмешательства: ламинопластика

3.1. Ламинопластика пористым никелидом титана на шейном уровне

При операции на шейном отделе позвоночника пациент на операционном столе находится в положении сидя. Такое положение тела обеспечивает хорошие технические возможности для оперирующего хирурга и уменьшает интраоперационную кровопотерю. Однако сидячее положение оперируемого больного определяет некоторые особенности физиологических реакций. Это связано с кардиодепрессивным действием лекарственных средств, используемых для общей анестезии. При вертикальном (сидячем) положении тела нагрузка на сердечно-сосудистую систему увеличивается. Происходит перераспределение крови и компенсаторное увеличение работы сердца для поддержания мозгового кровотока на должном уровне. Именно поэтому укладку больного необходимо проводить постепенно, позволяя сердечно-сосудистой системе адаптироваться к меняющимся условиям.

Техника операции. На шейном отделе позвоночника ламинопластику выполняют по типу «двустворчатых дверей», что наиболее полноценно обеспечивает симметричное с обеих сторон увеличение размеров позвоночного канала.

Мягкие ткани рассекают по линии остистых отростков. Разрез производят на один позвонок выше и ниже предполагаемого уровня ламинопластики. Это обеспечивает хороший доступ, обзор и возможность легкой работы инструментом.

С двух сторон, медиальнее межпозвонковых суставов, выполняют надпилы дужек с сохранением внутренней надкостницы, по которой затем дужки надламывают при разведении их в стороны. Надпил выполняют электродрелью с помощью костной фрезы. Формируемый надпил должен иметь клиновидную форму, чтобы при надламывании и отведении дужек в стороны точка вращения располагалась на уровне внутренней надкостницы и площадь соприкосновения фрагментов дужки после их разведения была наибольшей. Пропил остистого отростка производят через его середину. При этом рассекают желтую связку. Дужки надламывают и отводят в стороны, после чего становится виден дуральный мешок.

После разведения фрагментов дужки в стороны в образованный в области остистого отростка дефект вводят имплантат из пористого никелида титана. Моделирование имплантата легко осуществляют с помощью долота и костных кусачек. Соответственно дефекту дужки имплантат должен иметь клиновидную форму. Размеры его должны быть на 3–5 мм больше поперечного размера дефекта дужки и на 2–3 мм больше поперечной высоты дужки. Это обеспечивает наибольшую площадь соприкосновения между костью и имплантатом. Имплантат следует вводить таким образом, чтобы его край не выступал в просвет позвоночного канала. Какой-либо дополнительной фиксации имплантата — распорки между фрагментами дужки позвонка — не требуется. Благодаря своей жесткой шероховатой поверхности пористый никелид титана хорошо фиксируется между костными краями, а клиновидная форма имплантата препятствует его миграции в просвет позвоночного канала.

Послойно ушивают рану. Для профилактики образования гематомы на дно раны устанавливают дренажную трубку, которую удаляют на следующий день.

В ближайшем послеоперационном периоде производят контрольную рентгенографию.

Послеоперационное ведение. Пациентам разрешают ходить на 2–3-й день после операции. В течение 4–6 нед осуществляют иммобилизацию шеи ортопедическим воротником типа Шанца или «Филадельфия». Снятие швов производят через 7–8 сут после операции. По показаниям проводят курсы восстановительного медикаментозного лечения.

3.2. Ламинопластика пористым никелидом титана на поясничном уровне

При операции на поясничном отделе позвоночника пациенту придают на операционном столе коленно-грудное положение или на животе с использованием мягких подкладок под грудную клетку и в области гребней подвздошных костей. При таком положении предотвращается сдавление системы нижней полой вены, вследствие чего уменьшаются венозное полнокровие и кровоточивость тканей в области оперативного вмешательства.

Техника операции. На поясничном отделе позвоночника ламинопластику выполняют по типу «одностворчатой двери».

Поскольку при дегенеративных стенозах позвоночного канала на поясничном уровне, как правило, имеется латерализация клинических симптомов, ламинопластика по типу «одностворчатой двери» дает возможность полноценной ревизии заинтересованных корешков спинного мозга и эпидурального пространства. Это особенно важно при сочетании стеноза с грыжей межпозвонкового диска, при латеральных стенозах в результате гипертрофии суставных отростков и при наличии краевых остеофитов тел позвонков. Таким образом, выполнение ламинопластики по типу «одностворчатой двери» позволяет сочетать ее с внутриканальной декомпрессией корешков спинного мозга.

Линейный разрез мягких тканей производят по линии остистых отростков. Границы разреза должны быть на один позвонок выше и ниже уровня ламинопластики. Послойно рассекают кожу, подкожную жировую клетчатку, фасцию, отслаивают паравертебральную мускулатуру. Производят скелетирование остистых отростков и дужек до суставных отростков. С помощью ранорасширителя разводят мышцы.

Выполняют типичную интерламинэктомию с одной, а если необходимо, то и с двух сторон. Производят адекватную внутриканальную декомпрессию (удаление грыжи диска, микродискэктомию, резекцию остеофитов, частичную медиальную фасетэктомию). Медиальнее межпозвонковых суставов выполняют сквозной пропи́л дужки с одной стороны, а с другой — надпил с сохранением внутренней надкостницы, по которой затем надламывают дужку и отводят ее вверх и в сторону. Затем в образованный дефект дужки вводят имплантат-распорку из пористого никелида титана (рис. 1.17).

Механические и биологические свойства имплантата из пористого никелида титана, а также его структура обеспечивают первичную стабильную фиксацию оперированной дужки, формируют заднюю стенку позвоночного канала, прочно ее фиксируя в необходимом положении (заявка № 2002119993, приоритет от 22.07.2002. Симонович А.Е., Крутько А.В. Способ фиксации дужки позвонка при ламинопластике на поясничном отделе позвоночника).

Использование пористого никелида титана в качестве пластического материала для замещения дефекта дужки отграничивает эпидуральное пространство от паравертебральных мышц и препятствует формированию грубого перидурального фиброза (патент на изобретение № 2187974 с 26.09.2000.

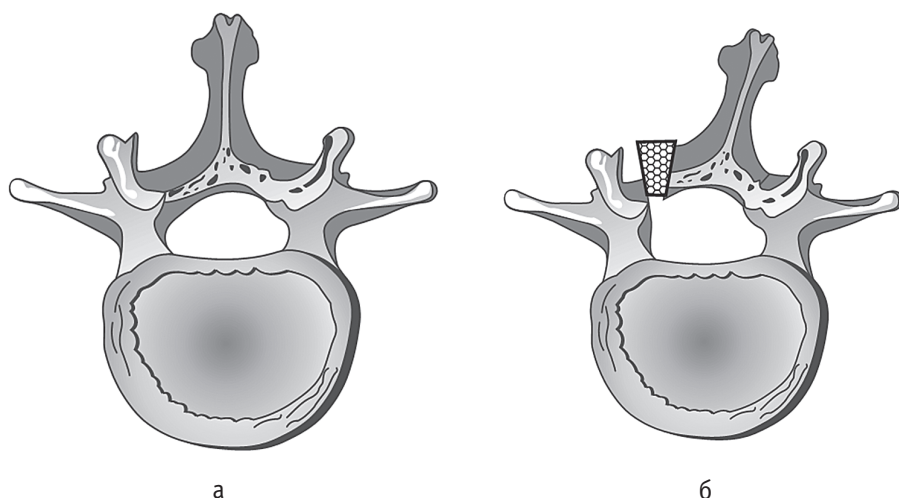


Рис. 1.17. Схема декомпрессивной ламинопластики по типу «одностворчатой двери» имплантатом из пористого никелида титана на поясничном отделе позвоночника (а, б)

Крутько А.В. Способ хирургической профилактики фиброза в эпидуральном пространстве). Послойно ушивают рану. Для профилактики образования гематомы в рану вводят дренажную трубку, которую удаляют на следующий день.

Послеоперационный период и реабилитация. Пациент может быть активизирован на 5–7-й день после операции. Швы снимают через 7–8 сут. Рекомендуется ношение съемного полужесткого ортопедического корсета, обычно в течение 3–4 нед.

В ранний послеоперационный период с целью уменьшения болевого синдрома, противоотечного и трофического эффекта с первых дней показано назначение физиотерапевтического лечения: низкочастотная магнитотерапия на область послеоперационной раны; лазеротерапия на область послеоперационной раны; электролимфодренажная терапия на область спины; дыхательная гимнастика, ранняя активизация с вертикализацией пациента.

В отдаленный послеоперационный период рекомендуется проводить электростимуляцию мышц спины, низкочастотную магнитотерапию на область позвоночника, рефлексотерапию.

Используя режим «Абляция», электрод проводится в диск в течение 5–10 с, затем в режиме «Коагуляция» совершается обратное движение электрода. В последующем электрод поворачивается вокруг своей оси на 30° и операция повторяется до первоначального положения электрода (электрод должен совершить оборот на 180°). Последовательно выполняется 6 проходов, образующих систему из расходящихся ходов, уменьшающих объем ядра и блокирующих повторное пролабирование из-за склеротических изменений. По завершении электрод вместе с проводником вытягивают на 1–2 мм наружу и повторяют процедуру.

ЛФК, направленная на укрепление мышц спины, межлопаточной области, брюшного пресса, ягодиц; формирование навыка правильной осанки, правильного стереотипа движения, постизометрической мышечной релакса-

ции, включает такие методы лечения, как: занятия на специализированных тренажерах, массаж, локальная вибротерапия, тренировки на стабилотрической платформе.

При выраженном болевом синдроме на область позвоночника назначаются: УФО-эритема или СВЧ-терапия, импульсные токи (чрескожная электронейростимуляция, диадинамотерапия, терапия синусоидально-модулированными токами), электрофорез с метамизолом натрия (Анальгин[®]) и диметилсульфоксидом (Димексид[®]). С целью профилактики рецидива болевого синдрома паравертебрально назначаются фонофорез и электрофорез с карипаином или грязевыми экстрактами.

После выписки из стационара рекомендованы наблюдение и лечение у невролога по месту жительства, соблюдение ортопедического режима, ограничение статических и динамических нагрузок на позвоночник, санаторно-курортное лечение, физиолечение, повторные курсы сосудистой терапии, по показаниям — нестероидные противовоспалительные средства.

Возможные осложнения и способы их устранения

Хирургические осложнения, возникшие у оперированных больных, выделены в три группы.

1. Осложнения, связанные с использованием имплантатов: неправильная установка имплантатов, миграция имплантатов, мальпозиции транспедикулярных винтов.
2. Осложнения, не связанные с использованием имплантатов: повреждение твердой мозговой оболочки, углубление пареза конечностей, гипестезия, нарушение функций тазовых органов.
3. Инфекционные осложнения.

Ряд данных осложнений подразумевает проведение повторного оперативного вмешательства.

1. Повреждение твердой мозговой оболочки, послеоперационная ликворея. Методом профилактики послеоперационной ликвореи является тщательная герметизация твердой мозговой оболочки на заключительном этапе операции. В случае возникновения ликвореи в ближайшем послеоперационном периоде накладываются поздние швы на кожу, снятие их откладывается до формирования состоятельного рубца. При неэффективности указанных мероприятий производится реоперация с целью тщательной герметизации ликворных пространств.
2. Углубление пареза конечностей, гипестезия, задержка мочеиспускания могут в редких случаях (менее 1%) возникать по следующим причинам.
 - ✧ А. Нарушение кровообращения в спинном мозге на уровне конуса-эпиконуса. Во избежание нарушения кровообращения в спинном мозге в послеоперационном периоде больному требуются постоянный контроль гемодинамических параметров (артериальное давление, частота сердечных сокращений) и минимальная тракция корешка и дурального мешка. При появлении гемодинамических изменений требуется их коррекция медикаментозными средствами. В случае развития данных осложнений больному показаны назначение сосудистых, ноотропных, антиоксидантных, нейрометаболических, антихолинэстеразных препаратов, коррекция гемодинамических показателей.
 - ✧ Б. Послеоперационный отек корешков спинного мозга. Для устранения послеоперационного отека спинного мозга пациентам назначается противовоспалительная терапия (дексаметазон) в дозировках, зависящих от клинической картины, возраста и соматического состояния пациента.

- ◇ В. Эпидуральная гематома. Профилактикой образования гематом является тщательный гемостаз в ходе операции. Способ устранения сформировавшейся гематомы, вызывающей компрессию корешков спинного мозга, — реоперация с целью удаления гематомы и проведения более тщательного гемостаза.
- 3. Мальпозиция винтов и миграция межтеловых имплантатов. При данных осложнениях тактика ведения диктуется выраженностью клинико-рентгенологических проявлений. Некоторые ситуации требуют ревизионного хирургического вмешательства с целью декомпрессии и восстановления желаемого сегментарного взаимоотношения в условиях фиксации. Методом профилактики данных осложнений являются подбор достаточного размера имплантатов, интраоперационный рентген- или КТ-контроль.
- 4. Перелом педикулы вследствие введения в нее винта несоответствующего размера. Способ устранения — переустановка винтов в другой смежный позвонок, позволяющий получить в дальнейшем надежную фиксацию.
- 5. Инфекционные процессы в области хирургического вмешательства. Способы устранения — антибиотикотерапия с учетом чувствительности микрофлоры. При неэффективности ее и нагноении послеоперационной раны — проведение ревизии и санации раны на фоне продолжающейся антибиотикотерапии. В каждом конкретном случае решается вопрос о сохранении конструкции.
- 6. Гематома как следствие неэффективности дренирования раны в послеоперационном периоде либо продолжающегося кровотечения. Способы устранения — опорожнение гематомы, в случае продолжающегося кровотечения — ревизия раны и гемостаза.

ЭФФЕКТИВНОСТЬ ИСПОЛЬЗОВАНИЯ КЛИНИЧЕСКИХ РЕКОМЕНДАЦИЙ

Эффективность использования холодноплазменной нуклеопластики

В ФГУ «ННИИТО Росмедтехнологий» методом холодноплазменной нуклеопластики в период с июня 2008 по август 2009 г. оперирован 41 пациент с дегенеративными поражениями позвоночника. Мужчин в исследуемой группе было 25, женщин — 16. Все пациенты были трудоспособного возраста и находились на больничном листе от 3 дней до 4 мес. У 7 пациентов «холодноплазменная нуклеопластика» выполнена на шейном уровне, у 34 — на поясничном.

Все пациенты в дооперационном периоде страдали от корешкового или рефлекторного болевого синдрома, морфологическим субстратом которого послужила локальная протрузия диска размером до 4 мм. Интенсивность болевого синдрома до операции по 10-балльной визуально-аналоговой шкале (ВАШ) составила $5,0 \pm 0,6$. У 33 пациентов отмечен полный регресс корешкового болевого синдрома (0–1 пункт 1 по ВАШ), у 7 пациентов значительный (2–3 пункта по ВАШ) и у одного пациента боли уменьшились незначительно. Каких-либо осложнений в послеоперационном периоде у пациентов не отмечено. Средний койко-день составил 3 дня, причем предоперационный 0,7.

Все пациенты выписаны из отделения спустя 1 или 2 дня после манипуляции и 35 из них через 10–14 дней приступили к работе. Максимальный срок наблюдения в послеоперационном периоде составил 5 мес. Результаты применения холодноплазменной нуклеопластики в нашей клинике хорошо соотносятся с мировыми данными по этой проблеме (С).

Применение предлагаемой медицинской технологии сократит сроки госпитализации пациентов и улучшит результаты лечения болевых синдромов остеохондроза позвоночника, уменьшит число неудовлетворительных

результатов, улучшит качество жизни пациентов, снизит степень утраты трудоспособности, т.е. увеличит положительный эффект при снижении материальных затрат.

Эффективность использования микрохирургической декомпрессии

В ФГУ «ННИИТО Росмедтехнологий» в период с января 2007 по сентябрь 2010 г. были выполнены 964 микрохирургические дискэктомии в модификации W. Caspar, в том числе 512 (53,1%) мужчинам и 452 (46,9%) женщинам в возрасте от 14 до 76 лет ($M=44,6$). Проведен анализ результатов хирургического лечения.

Группа пациентов включала все типы грыж диска, в том числе и повторные грыжи после предшествующих операций на позвоночнике. В подавляющем большинстве случаев операции выполнялись на дисках L4–L5 или L5–S1 (87,2%). На одном уровне операции произведены соответственно в 92,2% случаев, в остальных случаях — на двух уровнях. Продолжительность операций составила от 15 до 190 мин ($M=45,5\pm 30,9$). После операций все пациенты были активизированы на следующий день. Послеоперационный койко-день варьировал от 5 до 17 ($M=9,2\pm 3,2$).

Полное восстановление неврологического статуса наблюдалось, как правило, у пациентов с небольшими нарушениями чувствительности. Гораздо чаще отмечался частичный регресс неврологических нарушений (50,2%). В 15,8% случаев динамики в неврологическом статусе на момент выписки не отмечено. Рецидивы грыж возникли в 4,7% случаев.

Полученные в данной серии результаты сравнимы с показателями, полученными другими авторами, при использовании микрохирургических методов лечения компрессионных корешковых синдромов, обусловленных грыжами и стенозами позвоночного канала поясничного отдела позвоночника. А данная эндоскопическая технология может использоваться на всех уровнях и при всех типах грыж, в том числе фораминальных. Следует отметить невысокий процент осложнений при применении данной технологии (С).

Технология микрохирургической техники для удаления грыж межпозвоночных дисков позволяет уменьшить травму паравертебральных тканей, в первую очередь мышц, и может способствовать улучшению результатов хирургического лечения дегенеративных поражений позвоночника.

Эффективность использования динамической фиксации позвоночно-двигательных сегментов

В ФГУ «ННИИТО Росмедтехнологий» в период 2000–2007 гг. динамическая фиксация DYNESYS была осуществлена 189 пациентам, в том числе в 180 случаях стабилизацию сочетали с декомпрессией и в 9 случаях произведена только стабилизация. Динамическая межкостистая фиксация COFLEX выполнена 203 пациентам, динамическая межкостистая фиксация DIAM — 96 пациентам. Патоморфологическим субстратом клинических синдромов были грыжи и протрузии межпозвоночных дисков, остеофиты, дегенеративный стеноз позвоночного канала, сегментарная нестабильность, дегенеративный спондилолистез. Результаты лечения весьма обнадеживающие. В послеоперационном периоде отмечен регресс болевого синдрома, обусловленного и сегментарной нестабильностью. Отдаленные результаты прослежены в сроки до 34 мес. Рецидивов болевых и неврологических синдромов не зарегистрировано.