

СОДЕРЖАНИЕ

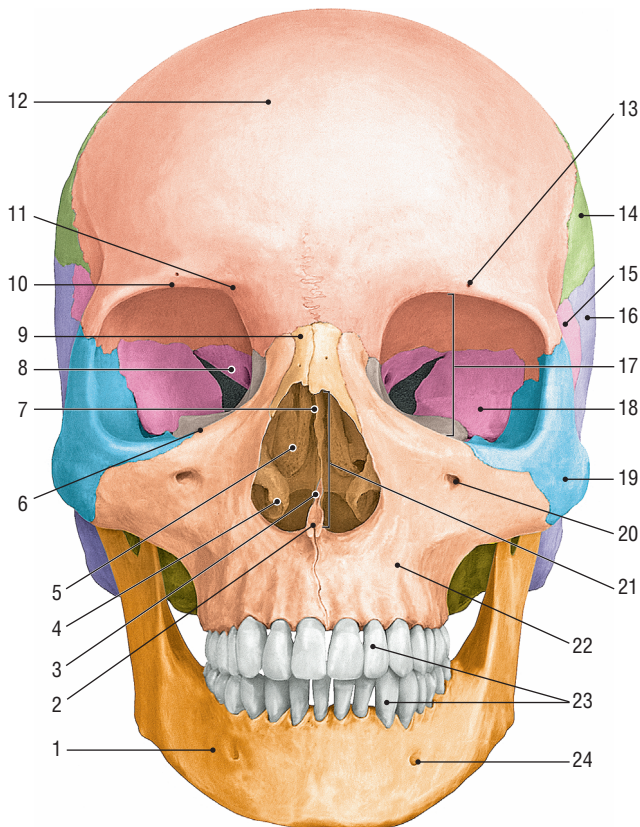
1. Череп (лицевая норма – вид спереди)
2. Череп (латеральная норма — вид сбоку)
3. Череп (затылочная норма — вид сзади)
4. Череп (вид изнутри)
5. Лобная кость
6. Затылочная кость
7. Правая теменная кость
8. Решетчатая кость
9. Клиновидная кость
10. Правая височная кость
11. Правая височная кость (вид снизу)
12. Правая верхняя челюсть
13. Левая нёбная кость (вид сзади и изнутри)
14. Скуловая, носовая, слезная кости,
нижняя носовая раковина и сошник
15. Нижняя челюсть
16. Подъязычная кость
17. Свод (крыша) черепа
18. Наружное основание черепа
19. Внутреннее основание черепа
20. Правая глазница
21. Полость носа
22. Височная, подвисочная
и крыловидно-нёбная ямки
23. Череп новорожденного

Скелет головы — череп — являетсяместилищем и защитой для головного мозга и органов чувств. Кости черепа участвуют в образовании скелета начальных отделов пищеварительной и дыхательной систем.

Выделяют **мозговой** и **лицевой** череп. К мозговому черепу относят затылочную, клиновидную, лобную, решетчатую, теменную и височную кости. Две последние кости — парные, остальные — непарные. Лицевой череп образуют верхняя челюсть, нёбная, скуловая, носовая, слезная кости, нижняя носовая раковина, сошник, нижняя челюсть и подъязычная кость. Из костей лицевого черепа только три последние являются непарными. К лицевому черепу также относят три маленькие косточки: молоточек, наковальню и стремя, которые входят в состав слухового аппарата.

Основными образованиями в мозговом черепе являются свод; наружное основание; внутреннее основание, в котором располагаются передняя, средняя и задняя черепные ямки; в лицевом черепе — глазница, полость носа, полость рта, височная, подвисочная и крыловидно-нёбная ямки.

Череп (лицевая норма — вид спереди)

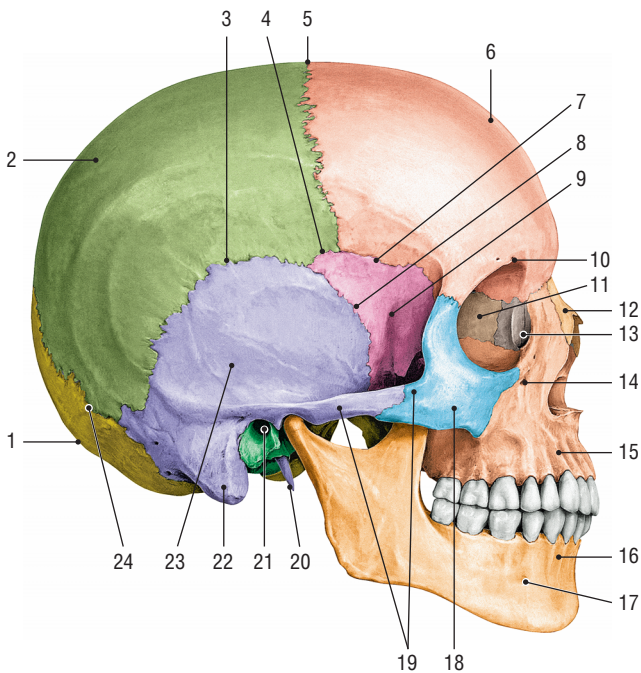


Череп (лицевая норма), *cranium (norma facialis)*

1. Нижняя челюсть • *mandibula*. 2. Передняя носовая ость • *spina nasalis anterior*. 3. Сошник • *vomer*. 4. Нижняя носовая раковина • *concha nasalis inferior*. 5. Средняя носовая раковина • *concha nasalis media*. 6. Подглазничный край • *margo infraorbitalis*. 7. Перпендикулярная пластина решетчатой кости • *lamina perpendicularis ossis ethmoidalis*. 8. Малое крыло клиновидной кости • *ala minor ossis sphenoidalis*. 9. Носовая кость • *os nasale*. 10. Надглазничный край • *margo supraorbitalis*. 11. Лобная вырезка • *incisura frontalis*. 12. Лобная кость • *os frontale*. 13. Надглазничное отверстие • *foramen supraorbitale*. 14. Теменная кость • *os parietale*. 15. Большое крыло клиновидной кости • *ala major ossis sphenoidalis*. 16. Височная кость • *os temporale*. 17. Глазница • *orbita*. 18. Глазничная поверхность большого крыла клиновидной кости • *facies orbitalis alae majoris ossis sphenoidalis*. 19. Скуловая кость • *os zygomaticum*. 20. Подглазничное отверстие • *foramen infraorbitale*. 21. Грушевидная апертура • *apertura piriformis*. 22. Верхняя челюсть • *maxilla*. 23. Зубы • *dentes*. 24. Подбородочное отверстие • *foramen mentale*

В лицевой норме (вид спереди) визуализируются полость носа (грушевидная апертура), глазницы (вход), верхняя и нижняя челюсти, лобная, носовая и скуловая кости, нижняя носовая раковина, а также фрагменты решетчатой, слезной, височной и теменной костей.

Череп (латеральная норма – вид сбоку)



Череп (латеральная норма), *cranium (norma lateralis)*

1. Затылочная кость • *os occipitale*.
2. Теменная кость • *os parietale*.
3. Чешуйчатый шов • *sutura squamosa*.
4. Клиновидно-теменной шов • *sutura sphenoparietalis*.
5. Венечный шов • *sutura coronalis*.
6. Лобная кость • *os frontale*.
7. Клиновидно-лобный шов • *sutura sphenofrontalis*.
8. Клиновидно-чешуйчатый шов • *sutura sphenosquamosa*.
9. Большое крыло клиновидной кости • *ala major ossis sphenoidalis*.
10. Надглазничная вырезка • *incisura supraorbitalis*.
11. Решетчатая кость • *os ethmoidale*.
12. Носовая кость • *os nasale*.
13. Слезная кость • *os lacrimale*.
14. Подглазничное отверстие • *foramen infraorbitale*.
15. Верхняя челюсть • *maxilla*.
16. Нижняя челюсть • *mandibula*.
17. Подбородочное отверстие • *foramen mentale*.
18. Скуловая кость • *os zygomaticum*.
19. Скуловая дуга • *arcus zygomaticus*.
20. Шиловидный отросток • *processus styloideus*.
21. Наружный слуховой проход • *meatus acusticus externus*.
22. Сосцевидный отросток • *processus mastoideus*.
23. Чешуя височной кости • *squama temporalis*.
24. Ламбдовидный шов • *sutura lambdoidea*

В латеральной норме (вид сбоку) визуализируются теменная, височная, лобная, скуловая, слезная и носовая кости, верхняя и нижняя челюсти, а также фрагменты затылочной, клиновидной и решетчатой костей; швы между указанными костями; височная, подвисочная и крыловидно-нёбная ямки, вход в глазницу и грушевидная апертура.