

Оглавление

Тема: Виды повязок	5
Тема: Повязки на голову и шею	21
Тема: Повязки на грудную клетку, молочные железы и таз	35
Тема: Повязки на верхнюю конечность	42
Тема: Повязки на нижнюю конечность	57
Ситуационные задачи	78
Ответы на ситуационные задачи	83
Юридическая сторона оказания первой помощи	86
Список используемой литературы	88
Сведения об авторах	92

Тема: Повязки на верхнюю конечность

Цель: Ознакомиться с методикой и техникой наложения повязки на верхнюю конечность.

Учебное задание:

- Освоить правила и методику наложения различных видов повязок на руку.

Повязки на плечевой сустав

Колосовидная повязка на плечевой сустав (рис. 53) обездвиживает травмированную конечность при вывихах плеча и ушибах, а также при прогрессирующих деструктивно-дегенеративных изменениях в суставе.

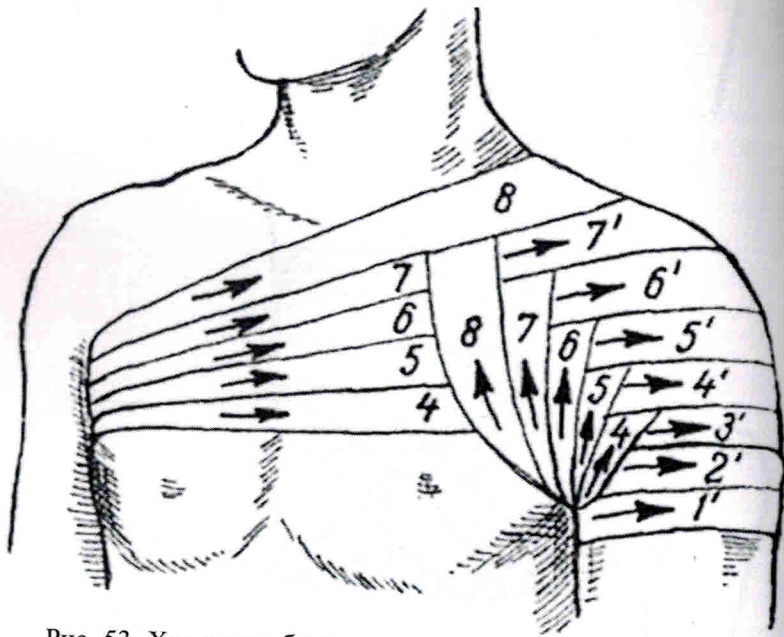


Рис. 53. Ход туров бинта при наложении колосовидной повязки на левый плечевой сустав.

Оригинальная повязка была предложена французским хирургом Пьером Жозефом Дезо (Pierre Joseph Desault; 1738 – 1795), которая в настоящее время носит его имя (рис. 54).

Повязка Дезо (рис. 55) применяется при оказании доврачебной помощи при переломе ключицы и повреждениях плечевого сустава.




Рис. 54. Дезо Пьер Жозеф.

Для фиксации левой руки к туловищу бинт держат в правой руке, а для фиксации правой руки головку бинта держат в левой руке и бинтуют справа налево. Первая часть повязки состоит из одного или многих круговых ходов бинта поверх прижатой к туловищу и согнутой в локтевом суставе руки.

В подмышечную ямку предварительно кладут валик из ваты, обернутой куском марли или бинта. Для наложения второй части повязки бинт из подмышечной впадины здоровой стороны ведут косо по передней поверхности груди в надключичную область больной стороны, спускают сзади сверху вниз под локоть, охватывают бинтом предплечье и направляют косо по передней его поверхности в подмышечную впадину здоровой стороны. По спине бинт направляют косо в надключичную область и по передней поверхности плеча вниз. Охватив локоть спереди, бинт проводят на спину и косо по ней в подмышечную впадину здоровой стороны. Все туры повторяют, при этом на передней и задней поверхности образуются треугольники.

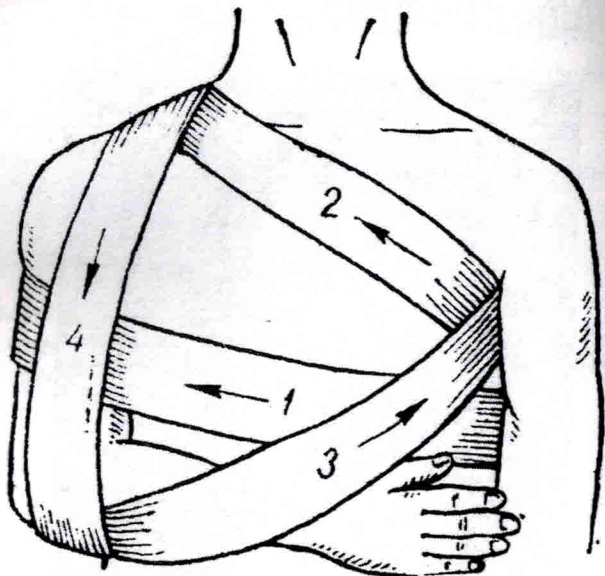


Рис. 55. Повязка Дезо.

В подмышечную ямку предварительно кладут валик из ваты, обернутой куском марли или бинта. Для наложения второй части повязки бинт из подмышечной впадины здоровой стороны ведут косо по передней поверхности груди в надключичную область больной стороны, спускают сзади сверху вниз под локоть, охватывают бинтом передплечье и направляют косо по передней его поверхности в подмышечную впадину здоровой стороны. По спине бинт направляют косо в надключичную область и по передней поверхности плеча вниз. Охватив локоть спереди, бинт проводят на спину и косо по ней в подмышечную впадину здоровой стороны. Все туры повторяют, при этом на передней и задней поверхности образуются треугольники.

Для создания неподвижности плечевого пояса используются различного вида ортезы (рис. 56 и 57).

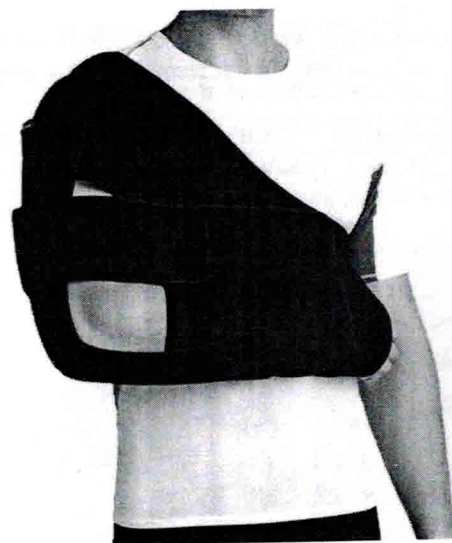

Рис. 56. Плечевой ортез.

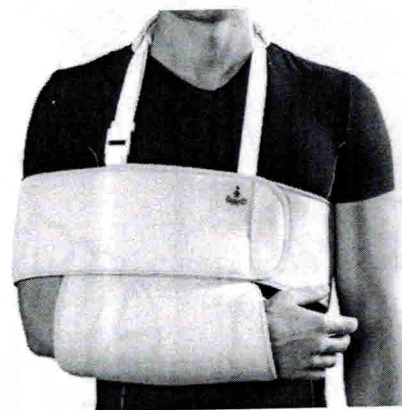

Рис. 57. Плечевой ортез.

До настоящего времени не потеряла своей практической значимости повязка, предложенная известным французским врачом хирур-

гом Альфред–Арман–Луи–Мари Вельпо (Alfred–Armand–Louis–Marie Velpeau; 1795 – 1867), которая в настоящее время носит его имя (рис. 58).

Повязка Вельпо (рис. 59) чаще всего применяемая после вправления вывиха плеча, когда к туловищу прибинтовывают руку, согнутую в локтевом суставе с кистью, положенной на надключичную область.



Рис. 58. Вельпо Альфред.

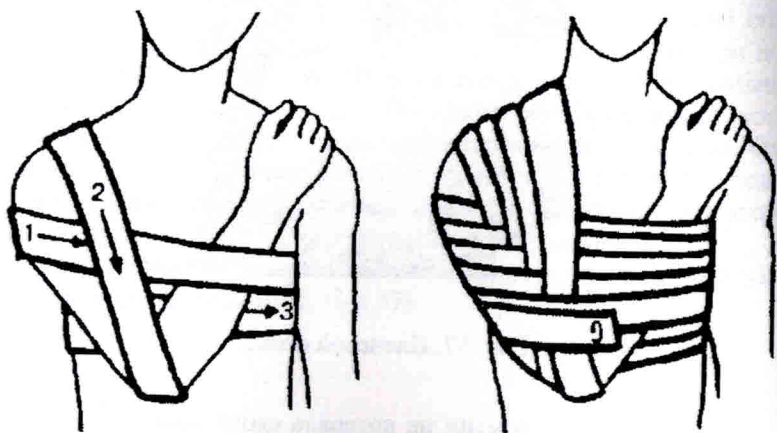


Рис. 59. Повязка Вельпо.

При наложении данной повязки бинт сначала ведут горизонтально, из-под подмышечной впадины здоровой стороны, по спине переводят на область надплечья и по плечу сверху вниз, охватывая локоть и предплечье, направляют в подмышечную впадину здоровой стороны. Все ходы бинта повторяют, причем горизонтальные туры кладут ниже предыдущих туров, а вертикальные туры бинта все более и более внутри.

При переломах ключицы используется восьмиобразная повязка (рис. 60).

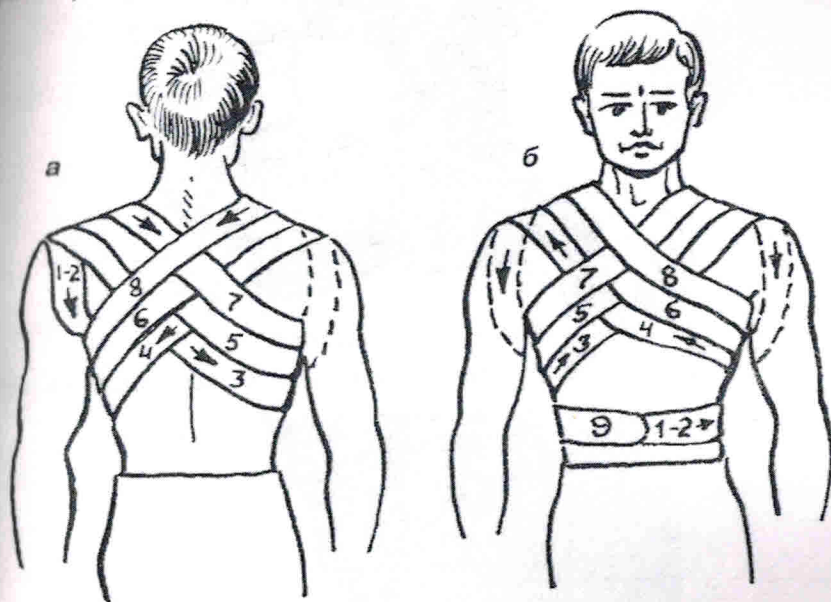


Рис. 60. Восьмиобразная повязка при переломах ключицы: а – вид спереди; б – вид сзади.

При лечении переломов ключицы широко используются различного вида ортезы, в том числе кольца Дельбе (рис. 61, 62).

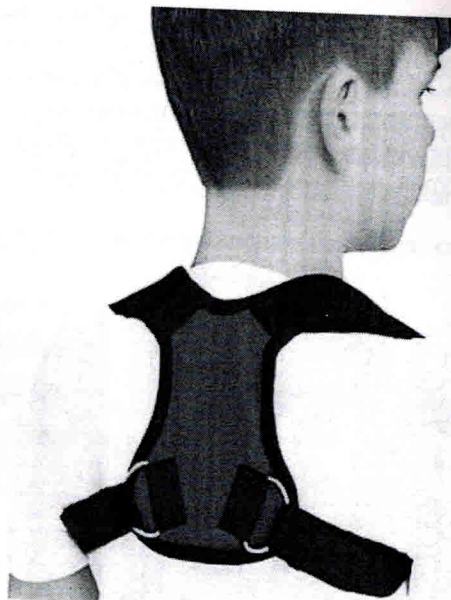


Рис. 61. Кольца Дельбе.

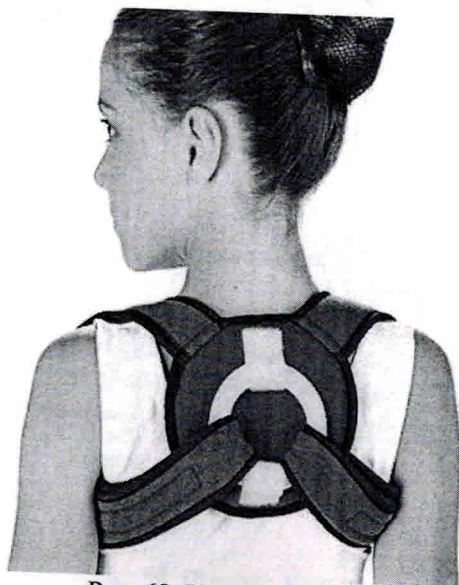


Рис. 62. Кольца Дельбе.

Повязки на локтевой сустав

Черепашья расходящаяся повязка на локтевой сустав (рис. 63) обеспечивает надежную фиксацию бинта длительное время.

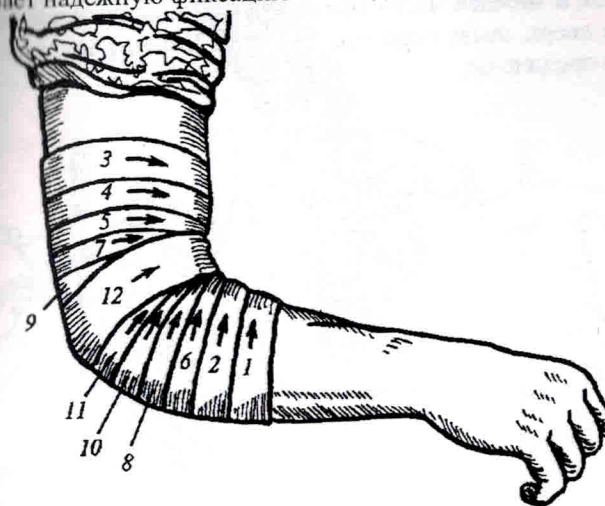


Рис. 63. Черепашья расходящаяся повязка на правый локтевой сустав.

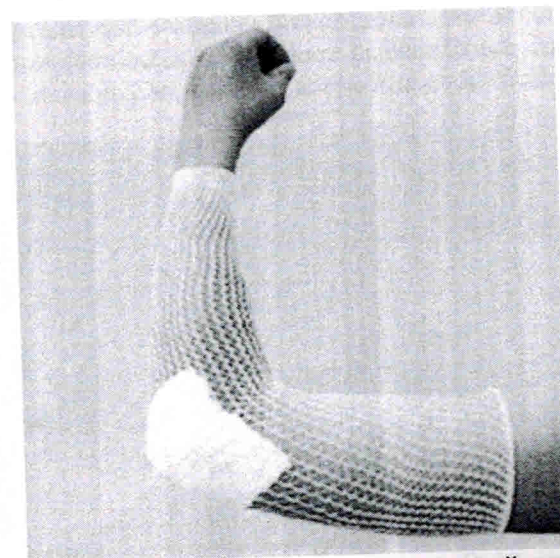


Рис. 64. Сетчатая повязка на левый локтевой сустав.

Повязки на предплечье

На предплечье накладывают спиральную повязку. Анатомическое предплечье имеет форму конуса, поэтому плотного прилегания бинта к его поверхности добиться трудно, поэтому циркулярным ходом бинта закрепляют в нижней части предплечья, а спиральными ходами поднимаются вверх, делая перегибы (рис. 65). Повязку закрепляют в верхней части предплечья.

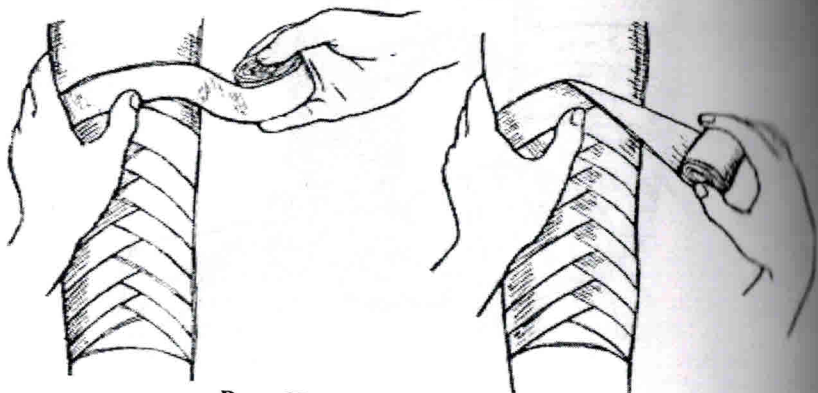


Рис. 65. Повязка на предплечье.

Наложение мягкой бинтовой повязки с перегибами на предплечье начинают с его нижней трети, поднимаясь вверх для надежной фиксации бинта, осуществляется его перегиб, причем одинаково на всем протяжении.

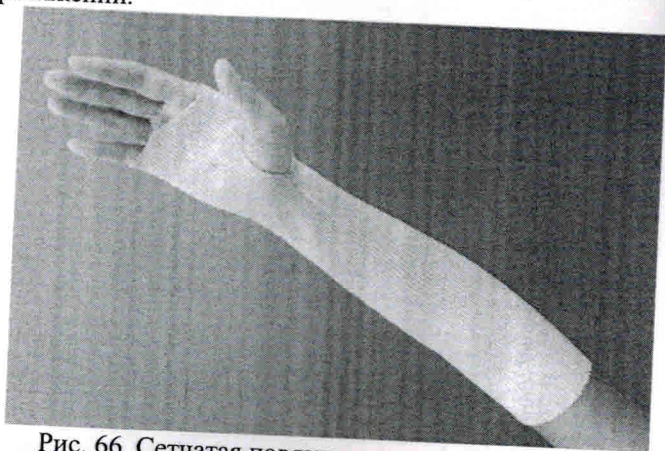


Рис. 66. Сетчатая повязка на предплечье и кисть.



Рис. 67. Ортез на предплечье.

Повязки на пальцы кисти

На большой палец кисти мягкую бинтовую повязку накладывают по типу колосовидной (рис. 68). Закрепив бинт на запястье, его ведут по тыльной поверхности кисти к большому пальцу, фиксируя его, затем возвращаются на запястье.

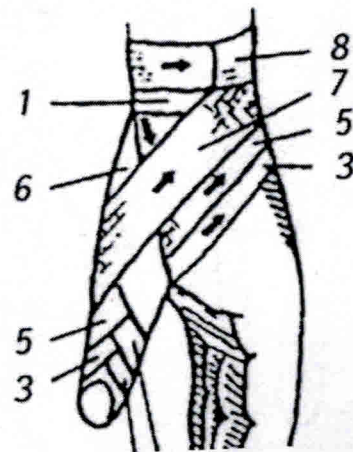


Рис. 68. Повязка на большой палец левой кисти.

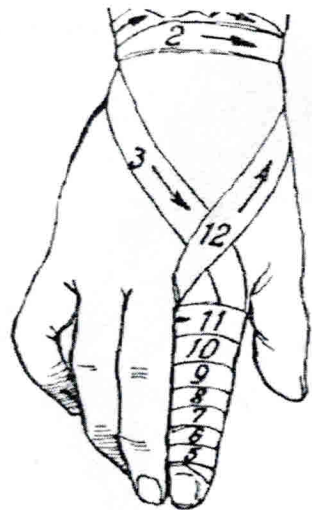


Рис. 69. Повязка на указательный палец правой кисти.

Мягкая бинтовая повязка может быть наложена как на ладонную, так и на тыльную поверхность кисти (рис. 70).

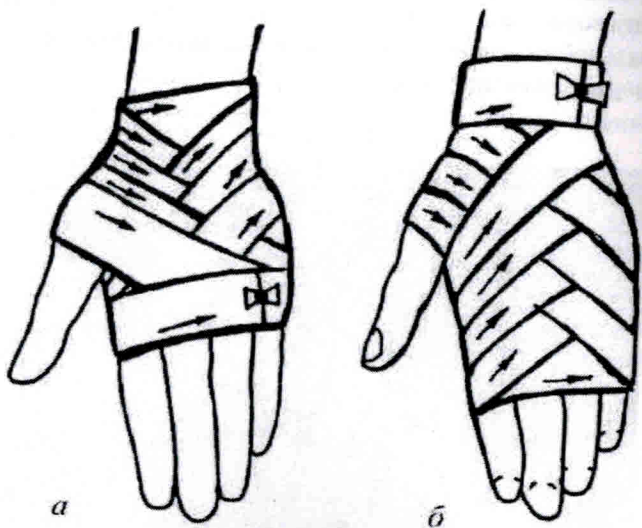


Рис. 70. Повязка на ладонную (а) и тыльную (б) поверхность кисти.

Помимо этого, все пальцы кисти могут быть забинтованы в виде перчатки (рис. 71), т.е. каждый палец отдельно.

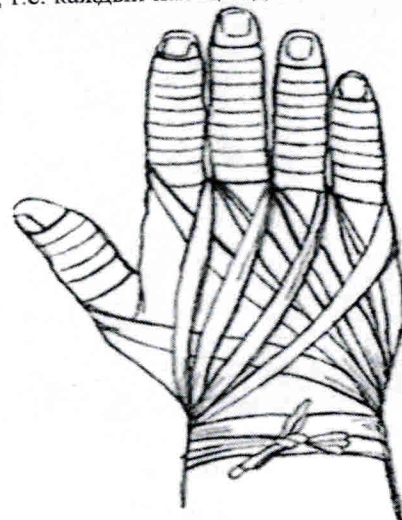


Рис. 71. Повязка на все пальцы кисти.

Левую кисть начинают бинтовать с мизинца, правую – с большого пальца, расположив кисть ладонью вниз.

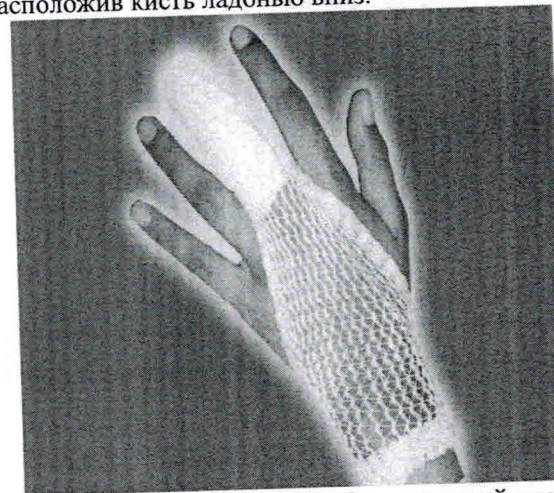


Рис. 72. Сетчатая повязка на 3 палец левой кисти.