

В.В. Вишняков

**КЛИНИЧЕСКИЕ НОРМЫ
ОТОРИНОЛАРИНГОЛОГИЯ**



Москва
ИЗДАТЕЛЬСКАЯ ГРУППА
«ГЭОТАР-Медиа»
2020

Оглавление

Список сокращений и условных обозначений	4
Глава 1. Анатомия носа	5
Глава 2. Глотка и пищевод	34
Глава 3. Гортань, трахея и бронхи	51
Глава 4. Ухо: клиническая анатомия, физиология и методы исследования	71
Глава 5. Заболевания носа	127
Глава 6. Заболевания глотки	182
Глава 7. Заболевания гортани	206
Глава 8. Заболевания уха	227
Литература	264

Глава 2. Глотка и пищевод

Клиническая анатомия глотки

Носоглотка

Глотка представляет собой начальную часть пищеварительной трубки, расположенной между полостью рта и пищеводом. В то же время она служит частью дыхательной трубки, по которой воздух проходит из полости носа в гортань. Глотка простирается от основания черепа до уровня VI шейного позвонка, где она, суживаясь, переходит в пищевод. По анатомо-физиологическим особенностям и с клинической точки зрения глотка подразделяется на три отдела: носоглотку, ротоглотку и гортаноглотку (рис. 2.1). Условными границами между этими частями считают продолжение линии твердого нёба кзади и линию, проведенную через верхний край надгортанника. Носовая часть глотки, или носоглотка, — небольшая полость позади хоан. На своде ее расположена глоточная миндалина, на боковых стенках видны глоточные устья слуховых труб, окруженные хрящевым валиком.

Ротоглотка

Книзу носовая часть глотки переходит в ротовую, или ротоглотку, которая достаточно хорошо обозрима. В ее состав входят мягкое нёбо с язычком, видимая часть задней стенки глотки, зев, который ограничен корнем языка, нёбными дужками с расположенными между ними нёбными миндалинами и мягким нёбом. Слизистая оболочка задней стенки глотки содержит элементы лимфоидной ткани, которые иногда образуют выраженные возвышения — «гранулы». Кроме того, за задними дужками определяют лимфоидные валики. Слизистая оболочка задней стенки ротовой части глотки покрыта плоским эпителием, содержит значительное количество желез, иннервируется за счет языкоглоточного нерва, волокна которого проходят вблизи кровеносных сосудов и реагируют на их расширение при воспалении, давая ощущение боли, першения.

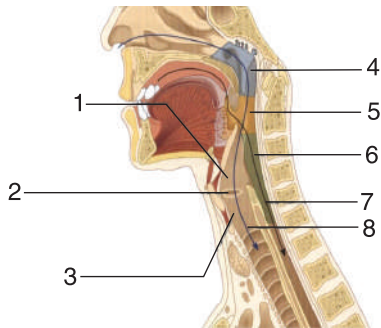
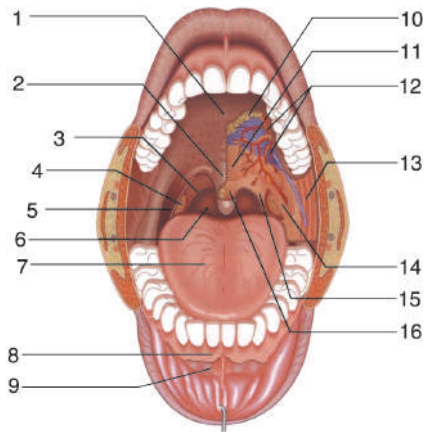


Рис. 2.1. Отделы глотки:

1 — вестибулярный отдел гортани; 2 — гортань;
3 — подскладочное пространство; 4 — носоглотка;
5 — ротоглотка; 6 — гортаноглотка; 7 — пищевод;
8 — трахея



Ротоглотка простирается от уровня твердого нёба до уровня верхнего края надгортанника (рис. 2.2). Ротоглотка через зев широко сообщается с полостью рта. Зев является отверстием, ограниченным сверху мягким нёбом, снизу — корнем языка и с боков — нёбными дужками и расположенными между ними *нёбными миндалинами*. Каждая нёбная миндалина находится в углублении на боковой стенке ротовой части глотки — в миндалинковой ямке, ограниченной спереди и сзади мышечными образованиями — нёбными дужками (передними и задними). Нёбная миндалина представляет собой скопление лимфоидной ткани с большим количеством располагающихся под слизистой оболочкой фолликулов, содержащих

Рис. 2.2. Ротоглотка и полость рта:

1 — твердое нёбо; 2 — язычок; 3 — задняя нёбная дужка; 4 — нёбная миндалина; 5 — передняя нёбная дужка; 6 — задняя стенка глотки; 7 — язык; 8 — десна; 9 — преддверие рта; 10 — нёбные железы; 11 — мышца мягкого нёба; 12 — нёбная артерия; 13 — щечная мышца; 14 — нёбно-язычная мышца; 15 — нёбно-глоточная мышца; 16 — мышца язычка

лимфоциты (рис. 2.3). Свободная поверхность миндалина обращена медиально, имеет несколько углублений — это устья лакун, извилистых ходов, углубляющихся в толщу миндалин. Фолликулы располагаются вдоль этих углублений. Лимфоидная ткань облегает строму миндалина, состоящую из соединительной ткани. Боковая поверхность небных миндалин покрыта плотной фиброзной соединительнотканной оболочкой, называемой псевдокапсулой, которая сращена с мышцами глотки. Отток лимфы из небных миндалин осуществляется главным образом в шейные лимфатические узлы, расположенные по переднему краю кивательной мышцы, на границе ее верхней и средней третей.

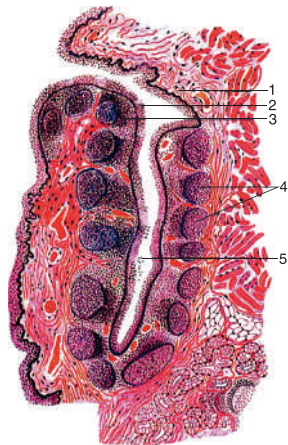


Рис. 2.3. Строение небной миндалины:

1 — капсула миндалины; 2 — эпителий; 3 — лимфоидная ткань; 4 — лимфоидные фолликулы; 5 — лакуна

Гортаноглотка

Гортаноглотка начинается на уровне верхнего края надгортанника, суживается книзу в виде воронки и переходит в пищевод. В начальном отделе гортаноглотки на корне языка расположена язычная миндалина (рис. 2.4). Ниже прикрепления надгортанника гортаноглотка переходит в гортань. По бокам от входа в гортань идут конусовидные сужения глотки, которые называются «грушевидные карманы» — по ним пища направляется в пищевод. Нёбные, глоточная, язычная миндалины, скопление лимфоидной ткани в области слуховых труб составляют лимфоидное глоточное кольцо Вальдейера—Пирогова.

Рядом с глоткой имеются клетчаточные пространства (при распространении в них воспалительного процесса бывают серьезные осложнения).

- Заглоточное пространство расположено позади задней стенки глотки, находится между предпозвоночной фасцией и собственной фасцией шеи. В толще клетчатки у детей находятся лимфатические узлы, принимающие лимфу из полости носа, околоносовых пазух и среднего уха.
- Боковое окологлоточное пространство имеет непосредственное отношение к органам зубочелюстной системы, ограничено медиально мышцами глотки, латерально — капсулой околоушной слюнной железы, спереди — восходящей ветвью нижней челюсти с расположенными на ней мышцами, сзади — телами двух шейных позвонков, вверху — основанием черепа с отверстиями, через которые проходят крупные сосудистые и нервные стволы. Книзу окологлоточное и заглоточное пространства соединяются с задним средостением.

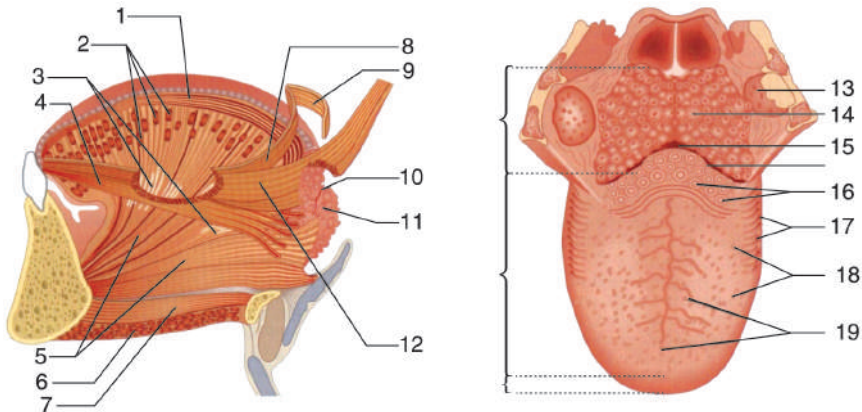


Рис. 2.4. Язык и язычная миндалина:

1–9, 12 — мышцы языка; 10, 15 — слепое отверстие; 11, 14 — язычная миндалина; 13 — нёбная миндалина;
16–19 — сосочки языка

Кровоснабжение и иннервация глотки

Кровоснабжение глотки осуществляется из системы наружной сонной артерии. Нёбные миндалины снабжают кровью *восходящая нёбная артерия, восходящая глоточная артерия и миндаликовая ветвь лицевой артерии*. Вены глотки образуют глоточные сплетения (переднее и заднее), кровь из которых поступает во внутреннюю яремную вену. Отток лимфы из глотки происходит в глубокие и задние шейные лимфатические узлы.

Двигательная иннервация обеспечивается за счет языкоглоточного нерва. Чувствительная иннервация осуществляется второй ветвью тройничного нерва, языкоглоточным нервом и верхним гортанным нервом.

Клиническая физиология глотки

Пищепроводящая функция

Глотка служит частью пищеводного и дыхательного путей, участвует в следующих жизненно важных функциях: пищеводной, дыхательной, защитной, резонаторной и речевой. После пережевывания формируется пищевой комок в области корня языка. Затем возникает акт глотания — рефлекторный акт, обеспечивающий продвижение пищи из полости рта в пищевод. При глотании мягкое нёбо поднимается и оттягивается назад, прижимается к задней стенке глотки, в результате носовая часть глотки оказывается отделенной от ротоглот-

ки. Одновременно, благодаря сокращению наружных мышц гортани, последняя приподнимается к корню языка, который прижимает надгортанник к суженному входу в гортань. При этом сокращаются внутренние мышцы гортани, которые суживают вход в гортань и закрывают голосовую щель. Этим обеспечивается выключение дыхательных путей. Пищевой комок перистальтическими движениями среднего и нижнего констрикторов глотки, обходя гортань с боков, проталкивается в пищевод при одновременном расширении его входа (рис. 2.5). Акт глотания — рефлекторный (центр находится в области дна IV желудочка).

Дыхательная функция

Заключается в проведении воздуха через просвет глотки в гортань. При спокойном дыхании через нос мягкое нёбо свободно свисает вниз, касаясь корня языка, в результате чего

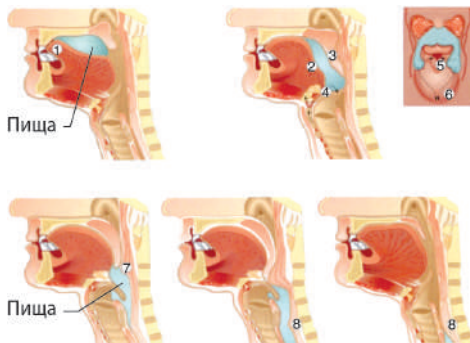


Рис. 2.5. Акт глотания:
1–8 — фазы глотка

ротовая полость отделяется от полости глотки. Однако при нарушении проходимости носа дыхание происходит через рот, мягкое нёбо поднимается, язык уплощается и опускается, пропуская воздушную струю.

Защитная функция

Заключается в том, что при попадании в глотку инородного тела или раздражающих их проникновению в пищевод и желудок препятствует рефлекторное сокращение мышц глотки. К защитной функции относят рвотный и кашлевой рефлекс. В глотке воздух продолжает после полости носа согреваться и очищаться от пыли, которая прилипает к слизи, покрывающей стенки глотки, и вместе с ней проглатывается. Лимфоидное глоточное кольцо Вальдейера–Пирогова, как и другие лимфоидные органы, выполняет защитную функцию. По данным одних авторов, лимфоидное кольцо глотки выполняет барьерную и иммунологическую функции. Так, процесс обезвреживания инфекционно-токсических агентов, проникших в миндалины, способствует выработке активного иммунитета. По данным других авторов, лимфоидному глоточному кольцу принадлежат только местные защитно-приспособительные реакции, подобно другим лимфоидным элементам желудочно-кишечного тракта.

Резонаторная и речевая функции

Резонаторная и речевая функции глотки заключаются в резонировании звуков, возникающих в гортани. Гортань создает звук определенной высоты и силы, а образование

гласных и согласных звуков происходит в основном в ротовой полости и в меньшей степени в полости глотки. При произнесении гласных звуков мягкое нёбо отгораживает носоглотку от полости рта, согласные звуки произносятся при опущенном мягком нёбе. Высота голоса и его тембр зависят не только от подвижной части резонаторов. Во многом эти свойства определяются формой и размерами твёрдого нёба.

Методы исследования глотки

I этап — наружный осмотр и пальпация

Производят наружный осмотр шеи, пальпацией определяют увеличенные шейные лимфатические узлы, их плотность, болезненность (рис. 2.6).

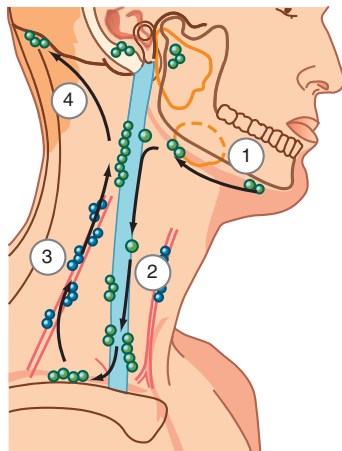


Рис. 2.6. Пальпация шейных лимфатических узлов:
1 — подчелюстные; 2 — передние шейные; 3 — задние шейные; 4 — околоушные и затылочные

II этап — эндоскопия глотки

Метод осмотра носовой части глотки с помощью специального зеркала — задняя риноскопия (или эпифарингоскопия) — описан при исследовании полости носа. Носовую часть глотки обследуют также пальпаторно, заводя указательный палец правой руки за мягкое нёбо и вдавливая щеку больного между зубами большим пальцем левой руки во избежание укуса. Пальпаторно определяют степень заполнения носовой части глотки новообразованием или аденоидами, выясняют консистенцию ткани. В некоторых случаях прибегают к рентгенографии носовой части глотки в боковой проекции.

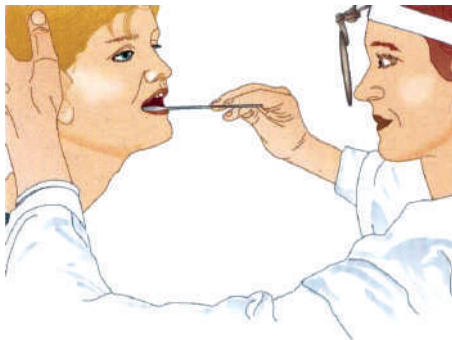


Рис. 2.7. Фарингоскопия

Осмотр средней части глотки — фарингоскопию (или мезофарингоскопию) — проводят с помощью шпателя (рис. 2.7). Вначале осматривают полость рта — губы, преддверие рта, зубы, десны, твердое и мягкое нёбо, дно полости рта. Отдавливая язык книзу, обращают вни-

мание на окраску слизистой оболочки ротовой части глотки, состояние задней стенки глотки, дужек нёбных миндалин, языка. Если необходимо проверить характер содержимого крипт или лакун миндалин, надавливают на область передней дужки по направлению кзади. Миндалина при этом сдавливается, и из лакун поступают гнойные детрит или пробки (рис. 2.8). При необходимости приходится брать мазок с поверхности слизистой оболочки миндалин, задней стенки и пр. Для этого при фарингоскопии стерильным тампоном касаются определенных мест в ротовой части глотки и затем помещают тампон в пробирку.

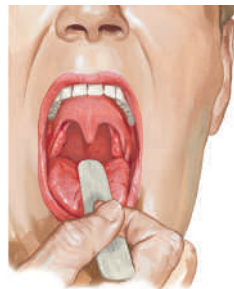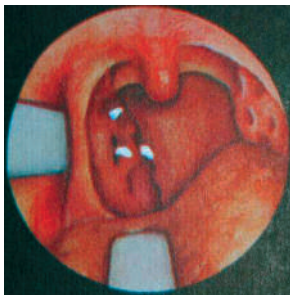


Рис. 2.8. Фарингоскопическая картина

Осмотр нижней части глотки (гипофарингоскопию) производят при исследовании гортани (непрямая ларингоскопия) посредством гортанного зеркала. Прямой метод осмотра гортаноглотки выполняют с помощью различных инструментов (шпатель Тихомирова,

директоскоп Ундрица, гибкий эндоскоп). При повышенном глоточном рефлексе прибегают к орошению слизистой оболочки глотки раствором лидокаина.

III этап — функциональное исследование

Обращают внимание на расстройство глотательной функции (дисфагия), которое может зависеть от разных причин, главным образом от боли в горле. Для исследования вкусовой функции (густометрия) применяют различные раздражители: сладкие (40% раствор сахара), горькие (2% раствор хинина), кислые (0,2% раствор соляной кислоты) и соленые (2% раствор поваренной соли). Эти растворы наносят на поверхность языка стеклянной палочкой или пипеткой поочередно на правую и левую половины, переднюю и заднюю части языка (иннервация их различна). После каждого исследования необходимо полоскать рот, чтобы удалить остатки раствора. Рентгенографию глотки проводят с целью уточнить наличие опухолей носовой части глотки, инородных тел глотки, а также определить направления свищей и раневых каналов.

IV этап — микробиологическое исследование

Часто для диагностики воспалительных заболеваний глотки необходимо проведение микробиологического исследования мазка со слизистой оболочки глотки. Для правильной оценки результатов микробиологического исследования необходимо знать показатели микробиома глотки в норме (табл. 2.1, 2.2).

Таблица 2.1. Микробиота глотки в норме

Орган	Микроорганизмы	Процент у населения
Глотка	α-, γ-, β-гемолитические стрептококки	5–15%
	<i>Lactobacillus spp.</i> , <i>Bifidobacterium</i> , <i>Neisseria spp.</i>	90–100%
	Представители рода <i>Staphylococcus</i> , <i>Haemophilus influenzae</i>	40–80%
	<i>Moraxella catarrhalis</i> , <i>Streptococcus pneumoniae</i>	20–40%
	<i>Haemophilus parainfluenzae</i> , <i>Escherichia coli</i> , <i>Proteus spp.</i> , <i>Bacteroides</i> , <i>Corynebacterium spp.</i>	

Таблица 2.2. Нормальный количественный состав микрофлоры верхних дыхательных путей

Микрофлора	Количество (КОЕ/мл)
1. Стрептококки	
• α-гемолитический	10 ⁵ –10 ⁶ КОЕ/мл
• β-гемолитический	Отсутствует
• γ-гемолитический	10 ⁵ –10 ⁶ КОЕ/мл

Микрофлора	Количество (КОЕ/мл)
2. <i>Neisseria spp.</i>	10^2-10^4 КОЕ/мл
3. <i>Staphylococcus spp.</i>	10^1-10^4 КОЕ/мл
4. <i>Staphylococcus aureus</i>	Отсутствует
5. <i>Haemophilus spp.</i>	10^1-10^2 КОЕ/мл
6. <i>Corynebacterium spp.</i>	10^1-10^3 КОЕ/мл
7. <i>Lactobacillus spp.</i>	10^1-10^3 КОЕ/мл
8. <i>Bifidobacterium spp.</i>	10^1-10^3 КОЕ/мл
9. Грибы рода <i>Candida</i>	10^1-10^3 КОЕ/мл

Клиническая анатомия пищевода

Пищевод

На уровне VII шейного позвонка глотка переходит в пищевод, представляющий собой мышечную трубку длиной около 25 см у взрослого (рис. 2.9). Выделяют шейный, грудной

и брюшной отдел пищевода. В начале пищевода имеется «рот», находящийся в сомкнутом состоянии. Вход в пищевод расположен позади гортани. Имеется три физиологических сужения просвета пищевода. Первое — во входе в пищевод, второе — в области соприкосновения с аортой, третье — во входе в желудок. В верхнем отделе мышечная стенка представлена поперечнополосатыми волокнами, способными быстро и сильно сокращаться, что необходимо для проталкивания пищевого комка в нижележащие отделы пищевода. Средний отдел содержит смешанные, а нижний — только гладкие мышечные волокна, обеспечивающие перистальтические сокращения стенок пищевода. Между пищеводом и трахеей проходят возвратные гортанные нервы. Именно поэтому опухолевые процессы в стенке пищевода могут спо-

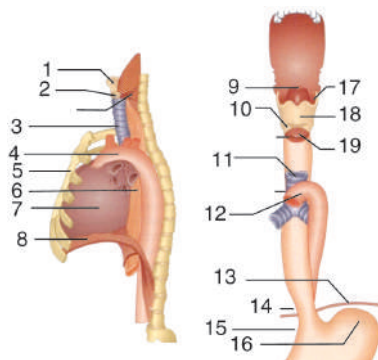


Рис. 2.9. Анатомия пищевода:

1, 2 — гортань; 3, 11 — трахея; 4 — аорта; 5 — грудина; 6 — пищевод; 7 — сердце; 8 — диафрагма; 9 — надгортанник; 10 — перстневидный хрящ; 13 — диафрагма; 14, 15 — пищевод; 16 — желудок; 17 — грушевидные карманы; 18 — щитовидный хрящ; 19 — вход в пищевод

собствовать развитию парезов и параличей гортани. Физиологическая роль пищевода — проведение пищи в желудок. В полости рта пищевой комок предварительно измельчается и смачивается слюной. Язык проталкивает подготовленный комок пищи к корню языка, что вызывает глотательный акт. Пищевой комок, продвигаясь по грушевидным карманам, попадает в пищевод. Прохождение пищи по пищеводу происходит вследствие его перистальтических движений: отдел пищевода, лежащий непосредственно выше пищевого комка, сокращается, а нижележащий отдел расслабляется, комок как бы продавливается в раскрывшийся перед ним отдел пищевода. Это прохождение комка по пищеводу до желудка занимает 4–5 с.

Глотание — сложный рефлекторный акт. Сокращение мускулатуры глотательного аппарата осуществляется рефлекторно при участии коры мозга и волокон блуждающего нерва. Условием глотания служит возбуждение рецепторов мягкого нёба и слизистой оболочки пищевода. Исследование пищевода производят посредством эзофагоскопии. Ее выполняют как для осмотра стенок пищевода при травмах пищевода, подозрении на опухоль, так и в порядке оказания скорой медицинской помощи, например при удалении инородных тел пищевода. Для этого под наркозом или под местным обезболиванием используют приборы с гибкой волоконной оптикой. Как правило, эзофагоскопии предшествует рентгенологическое обследование пищевода.