

УДК 617.547  
ББК 54.581.95-59  
X50

Сергеев К. С., Дуров М. Ф., Кучерюк В. И., Гюнтер В. Э., Прохоров Н. А., Паськов Р. В., Фарйон А. О., Оленева Т. Ю.  
Хирургическая стабилизация переломов нижних грудных и поясничных позвонков. – Тюмень.: «Принтмастер», 2005. – 194 с.  
ISBN 5-9900410-1-2

Авторы:

**Сергеев Константин Сергеевич** - ассистент кафедры травматологии, ортопедии и ВПХ ГОУ ВПО Тюменская государственная медицинская академия, д.м.н.  
**Дуров Михаил Федорович** - профессор кафедры травматологии, ортопедии и ВПХ ГОУ ВПО Тюменская государственная медицинская академия, д.м.н.  
**Кучерюк Виктор Иванович** – профессор кафедры теоретической и прикладной механики ГОУ ВПО Тюменский государственный нефтегазовый университет, д.т.н.  
**Гюнтер Виктор Эдуардович** - директор НИИ медицинских материалов и имплантатов с памятью формы, профессор, д.т.н.  
**Прохоров Николай Анатольевич** - врач-нейрохирург, аспирант кафедры травматологии, ортопедии и ВПХ ГОУ ВПО Тюменская государственная медицинская академия  
**Паськов Роман Владимирович** – ординатор кафедры травматологии, ортопедии и ВПХ ГОУ ВПО Тюменская государственная медицинская академия  
**Фарйон Алексей Олегович** – ординатор кафедры травматологии, ортопедии и ВПХ ГОУ ВПО Тюменская государственная медицинская академия  
**Оленева Татьяна Юрьевна** – начальник отдела медицинской статистики ГЛПУ ТО ОКБ № 2 г. Тюмени

Рецензенты:

**Худяев Александр Тимофеевич** – профессор РИЦ «ВТО» им. Илизарова Г. А., д.м.н.  
**Прокопьев Николай Яковлевич** – профессор ГОУ ВПО ТГУ, д.м.н.

Книга посвящена проблеме хирургического лечения переломов нижних грудных и поясничных позвонков, в том числе и осложненных неврологическими расстройствами. Изложены традиционные методики хирургической стабилизации и оперативные доступы к различным отделам позвоночного столба. Описаны оригинальные методы и устройства для оперативной фиксации поврежденных позвоночных сегментов.

Издание содержит большое количество иллюстраций, дополняющих описательную часть.

Книга будет полезна для травматологов, нейрохирургов, а также может быть использована в учебном процессе студентами медицинских вузов.

ISBN 5-9900410-1-2

© Сергеев К. С., Дуров М. Ф., Кучерюк В. И., Гюнтер В. Э., Прохоров Н. А., Паськов Р. В., Фарйон А. О., Оленева Т. Ю.

© ГОУ ВПО ТЮМЕНСКАЯ ГОСУДАРСТВЕННАЯ МЕДИЦИНСКАЯ АКАДЕМИЯ

ВВЕДЕНИЕ.....	5
ГЛАВА 1	
ОБЗОР ЛИТЕРАТУРНОГО МАТЕРИАЛА ПО ХИРУРГИЧЕСКОЙ СТАБИЛИЗАЦИИ ГРУДНОГО И ПОЯСНИЧНОГО ОТДЕЛОВ ПОЗВОНОЧНОГО СТОЛБА.....	7
ГЛАВА 2	
МАТЕРИАЛЫ И МЕТОДЫ ИССЛЕДОВАНИЯ	
2.1 Общая характеристика клинического материала.....	20
2.2 Характеристика клинического материала по методу заднего спондилодеза использованием имплантатов из никелида титана.....	23
2.3 Характеристика клинического материала по методу транспедикулярного спондилодеза с использованием авторских устройств фиксации.....	24
2.4 Характеристика клинического материала по методу переднего межтелового спондилодеза с использованием имплантатов из пористого никелида титана.....	26
2.5 Характеристика клинического материала по методу циркулярного спондилодеза с использованием межтеловых имплантатов из пористого никелида титана и дорсальных методов фиксации.....	27
2.6 Методы исследования.....	27
ГЛАВА 3	
ТЕХНИЧЕСКОЕ ОПИСАНИЕ СПОСОБОВ И УСТРОЙСТВ, ПРИМЕНЯЕМЫХ ДЛЯ ОПЕРАТИВНОЙ ФИКСАЦИИ ПОВРЕЖДЕНИЙ В ГРУДНОМ И ПОЯСНИЧНОМ ОТДЕЛАХ ПОЗВОНОЧНОГО СТОЛБА.....	31
3.1 Задний спондилодез с использованием пористых и беспористых имплантатов из никелида титана.....	31
3.2 Транспедикулярный остеосинтез с использованием авторских устройств.....	37
3.3 Описание способа переднего межтелового спондилодеза.....	49
3.4 Описание способа тотальной декомпрессии спинного мозга при его сдавлении при травматических повреждениях нижних грудных и поясничных позвонков.....	55
ГЛАВА 4	
ТЕОРЕТИЧЕСКОЕ И ЭКСПЕРИМЕНТАЛЬНОЕ БИОМЕХАНИЧЕСКОЕ ОБОСНОВАНИЕ КЛИНИЧЕСКОГО ИСПОЛЬЗОВАНИЯ СПОСОБА ЗАДНЕГО, ТРАНСПЕДИКУЛЯРНОГО, ПЕРЕДНЕГО МЕЖТЕЛОВОГО И ЦИРКУЛЯРНОГО СПОНДИЛОДЕЗОВ.....	59
4.1 Теоретическое биомеханическое обоснование клинического использования заднего и транспедикулярного спондилодезов.....	59
4.1.1 Теоретический расчет силы мышц туловища на основе стержневой модели позвоночного столба.....	59
4.1.2 Теоретический расчет напряженно - деформированных состояний на уровне поясничного отдела позвоночного столба.....	65
4.1.3 Аналитико-численный расчет напряженного состояния.....	69
4.2 Экспериментальное биомеханическое обоснование клинического использования авторского способа заднего спондилодеза.....	73
4.3 Экспериментальное биомеханическое обоснование клинического использования способа транспедикулярного спондилодеза устройствами собственной конструкции.....	74
4.4 Экспериментальное исследование деформативной и опорной способности способа переднего межтелового спондилодеза с использованием в качестве межтеловой опоры имплантата из пористого никелида титана.....	81
4.5 Экспериментальное исследование деформативной и опорной способности способа циркулярного спондилодеза с использованием в качестве межтеловой опоры имплантата из пористого никелида титана и транспедикулярного фиксатора.....	85

<b>ГЛАВА 5</b>	
<b>РЕЗУЛЬТАТЫ ЛЕЧЕНИЯ БОЛЬНЫХ, ОПЕРИРОВАННЫХ С ИСПОЛЬЗОВАНИЕМ ИМПЛАНТАТОВ</b> .....	87
5.1 Результаты лечения методом заднего межостистого спондилодеза с использованием пористых и беспористых имплантатов из никелида титана.....	87
5.2 Результаты лечения методом транспедикулярного спондилодеза с использованием фиксаторов собственной конструкции.....	94
5.2.1 Результаты лечения больных без сдавления спинного мозга.....	94
5.2.2 Результаты лечения больных со сдавлением спинного мозга.....	106
5.3 Результаты лечения методом переднего межтелового спондилодеза с использованием пористых имплантатов из никелида титана.....	112
5.4 Результаты лечения методом передне-заднего спондилодеза.....	116
5.5 Ошибки и осложнения.....	128
5.6 Экономический аспект применения методов заднего, транспедикулярного, межтелового спондилодезов и их сочетаний.....	131
<b>ГЛАВА 6</b>	
<b>СРАВНИТЕЛЬНАЯ ХАРАКТЕРИСТИКА СПОСОБОВ ОПЕРАТИВНОЙ ФИКСАЦИИ С ПРИМЕНЕНИЕМ АУТОТРАНСПЛАНТАТОВ И ИМПЛАНТАТОВ</b> .....	135
6.1 Описание способов оперативной фиксации повреждений с использованием аутокостной пластики (контрольная группа).....	135
6.1.1 Задний спондилодез с использованием аутокостных трансплантатов и модифицированной стяжки Цивьяна-Рамиха.....	135
6.1.2 Способ переднего межтелового спондилодеза с использованием аутокостных трансплантатов.....	139
6.2 Сравнительная характеристика способов оперативной фиксации повреждений позвоночного столба.....	141
6.2.1 Сравнительная характеристика способов заднего спондилодеза с использованием аутокостных трансплантатов и имплантатов из никелида титана при компрессионных переломах.....	141
6.2.2 Сравнительная характеристика переднего межтелового спондилодеза с использованием аутокостных трансплантатов и имплантатов из никелида титана.....	144
<b>ГЛАВА 7</b>	
<b>ТАКТИКА ОПЕРАТИВНОГО ЛЕЧЕНИЯ И ДИАПАЗОН ПОКАЗАНИЙ К РАЗЛИЧНЫМ МЕТОДАМ ХИРУРГИЧЕСКОЙ СТАБИЛИЗАЦИИ ПРИ ПОВРЕЖДЕНИЯХ ГРУДНЫХ И ПОЯСНИЧНЫХ ПОЗВОНКОВ</b> .....	149
7.1 Тактика одноэтапного оперативного лечения и диапазон показаний к применению методов заднего, транспедикулярного и переднего межтелового спондилодезов у больных с повреждениями грудных и поясничных позвонков.....	149
7.2 Тактика оперативного лечения, проводимая в несколько этапов.....	166
<b>ЗАКЛЮЧЕНИЕ</b> .....	174
<b>СПИСОК ЛИТЕРАТУРЫ</b> .....	180

Повреждения позвоночного столба относят к тяжелым видам травм опорно-двигательного аппарата, требующим длительного госпитального и реабилитационного лечения.

В последнее время отмечается тенденция к увеличению числа и тяжести травм позвоночного столба. Лечение поврежденных позвоночника выросло в чрезвычайно актуальную медицинскую проблему, которая далека от окончательного решения. Кроме того, значительное число пострадавших – это люди молодого и трудоспособного возраста. Поэтому улучшение результатов лечения является и актуальной социальной проблемой, успешное решение которой позволит вернуть к трудовой деятельности значительный контингент больных.

К настоящему времени в мировой травматологической и ортопедической практике накоплен большой опыт оперативного и консервативного методов лечения данного вида повреждений. Изначально возникшие в травматологии консервативные методики, к сожалению, не приводили к должному результату лечения. Такие компоненты лечения как длительная внешняя иммобилизация и постельный режим или специальный курс ЛФК не предотвращали появления грубых деформаций позвоночного столба, выраженного посттравматического остеохондроза, прогрессирования исходного или появления вторичного неврологического дефицита. Ограниченные возможности консервативного метода лечения побудили к разработке оперативных способов фиксации поврежденных сегментов позвоночника. Способы оперативной фиксации перелома позвоночника условно можно разделить на две основные группы: межтелового (когда фиксации подвергаются тела позвонков) и заднего (при этом фиксируются костные структуры заднего опорного комплекса) спондилодезов.

Многочисленные по способам выполнения и виду фиксирующих устройств, способы заднего спондилодеза, однако, не всегда приводят к адекватным клиническим и рентгенологическим исходам (не предотвращается наступление вторичной деформации, не восстанавливается высота компримированного позвонка в задних отделах).

Использование различного рода имплантатов качественно видоизменяет известные хирургические методики, придает им оригинальные черты, открывает большие возможности усовершенствования методов фиксации позвоночных сегментов.

В последние два десятилетия в травматологии и ортопедии стали широко применяться искусственные костно-замещающие материалы, среди которых особо перспективными следует признать пористые и литые сплавы на основе никелида титана. Разработанные и изготавливаемые в НИИ медицинских материалов и инструментов с памятью формы г.Томска (директор, профессор Гюнтер В.Э.), эти материалы, благодаря ряду уникальных свойств (сверхупругость, сверхэластичность, биологическая инертность, коррозионная стойкость, эффект памяти формы, наличие сквозных пор и их заданные размеры), успешно применяются в качестве заменителя костнопластического материала и динамических фиксирующих устройств.

Применение имплантатов из никелида титана в операции заднего спондилодеза позволило нам разработать новый способ заднего спондилодеза. Операция стала отличаться технической простотой, малой операционной травматичностью, возможностью использования местной анестезии, отсутствием инфекционных осложнений.

Другим, менее распространенным, но биомеханически и патогенетически обоснованным способом лечения *оскольчатых* переломов позвонков, является метод переднего межтелового спондилодеза. Операция предусматривает восстановление опорной способности тел позвонков, однако передний межтеловой спондилодез на грудном и поясничном отделах характеризуются технической сложностью и

операционной травматичностью. В ряде случаев при них встречаются серьезные интра- и послеоперационные осложнения, представляющие угрозу не только для здоровья, но и для жизни больного. Применение современного класса металлических имплантатов, коим является пористый никелида титана, позволяет упростить технику операции, уменьшить ее травматичность. Благодаря своим уникальным свойствам их можно признать наиболее пригодными для ликвидации межтеловых дефектов, как с точки зрения биологического приживления, так и способности воспринимать внешние нагрузки.

Альтернативой способу межтеловой фиксации позвонков можно считать способ педикулокорпорального остеосинтеза, позволяющий выполнить репозицию и межтеловую фиксацию позвоночных сегментов из заднего доступа. Многими фирмами-производителями имплантационных систем налажен выпуск транспедикулярных фиксаторов, но, к сожалению, их высокая стоимость является сдерживающим фактором их широкого применения в практике, а потребность в них велика. На кафедре травматологии, ортопедии и ВПХ ТГМА разработаны и внедрены в клиническую практику несколько типов оригинальных транспедикулярных фиксаторов, отличающиеся несложной конструкцией и потенциальной дешевизной производства. При разработке данных фиксаторов учитывались теоретические расчеты их поведения на математической модели и данные экспериментального тестирования авторских устройств и систем «имплантаты-позвонки». Несмотря на свои положительные свойства, способ имеет и некоторые существенные недостатки: относительная техническая сложность адекватного проведения винтов через корни дуг позвонков, избыточная резорбтивная реакция или импакция кости возле нагружаемой части транспедикулярного винта, усталостные переломы фиксаторов, необходимость использования дорогостоящей рентгентелевизионной установки в случае чрескожного проведения винтов, угроза серьезных осложнений инфекционного характера, связанная с расположением винта в толще позвонка и анатомической близостью его к крупным сосудам и нервам.

Таким образом, всем известным методам хирургической стабилизации свойственны многие недостатки, которые потенциально могут отрицательно сказаться на результате лечения больных, особенно с нестабильными осложненными повреждениями. В поисках минимизации осложнений и устранения недостатков того или иного метода хирургической стабилизации предпринята тактика сочетания метода передней межтеловой фиксации с разнообразными видами задних спондилотезов или с транспедикулярной фиксацией. Наряду с этим необходимо совершенствовать конструкции известных фиксаторов.

На основании собственного опыта авторами предпринята попытка решения проблемы первичной и постоянной надежной стабилизации поврежденных сегментов позвоночного столба за счет разработки оптимальных с точки зрения биомеханики фиксирующих устройств и проведения рациональной оперативной тактики.

## ГЛАВА I

### ОБЗОР ЛИТЕРАТУРНОГО МАТЕРИАЛА ПО ХИРУРГИЧЕСКОЙ СТАБИЛИЗАЦИИ ГРУДНОГО И ПОЯСНИЧНОГО ОТДЕЛОВ ПОЗВОНОЧНОГО СТОЛБА

Об оперативном лечении при травмах позвоночного столба впервые сообщил в 1886 г. Wilkins (цит. по Г. С. Юмашеву и Л. Л. Силину [183]), осуществивший впервые связывание остистых отростков двух позвонков с целью устранения вывиха одного из них. Началом широкого внедрения металлоспондилотеза во врачебную практику можно считать 1891 год, когда Hadra [245] использовал для фиксации серебряную проволоку, проводимую за остистые отростки. Он считал, что этот способ восстанавливает и поддерживает позвонки друг относительно друга, и применим ко всем отделам позвоночного столба. Эта операция послужила началом развития метода заднего спондилотеза, который ввиду своей технической простоты был доступен врачам-хирургам, несмотря на слабое развитие анестезиологии и методов профилактики гнойной инфекции. В дальнейшем методы задней фиксации находили частое применение и непрерывно совершенствовались.

В 1952 году V. Novak [296], убедившись в недостаточности простого связывания остистых отростков проволокой, сообщил о методике связывания остистых отростков поврежденного позвонка с поперечным отростком вышележащего. Kaufer, Hayes в 1966 году рекомендовали этот тип фиксации в грудном и поясничном отделах позвоночного столба, но способ не нашел широкого распространения из-за большого количества неудовлетворительных результатов. В течение нескольких лет проволока, изготовленная из различных металлических материалов, стала одним из самых распространенных средств фиксации [11, 12, 15, 26, 28, 73, 74, 86, 119, 154].

Однако вскоре были отмечены характерные недостатки такой фиксации: проволока подвергалась коррозии, рвалась, прорезывала костную ткань, вызывала воспаление в окружающих тканях. Существенным недостатком метода следует считать недостаточную фиксационную способность и значительную травматичность вследствие того, что мышцы спины отсепаровываются от задних структур позвоночника на всем протяжении фиксируемых сегментов (рис. 1.1).

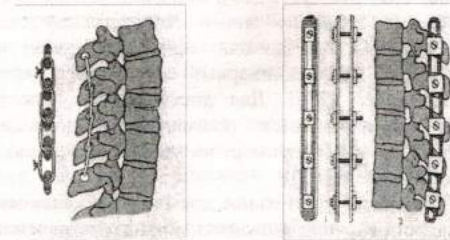


Рис. 1.1 Схема спондилотеза (а — проволоочный, б — пластиной)

В целях совершенствования проволоочного спондилотеза и получения динамического эффекта от его применения М. Вайсс и З. Бентковский [25], используя материал, обладающий высокой упругоэластичностью, применили динамическую

фиксацию при помощи проволочной пружины, уложенной вдоль остистых отростков и фиксируемой за дуги позвонков.

Более перспективно применение проволочных фиксаторов из никелида титана (рис.1.2). Пахоменко Г. С., Савченко П. А., Зильберштейн Б. М., Фомичев Н. Г., Сизиков М. Ю. применив устройства с памятью формы для лечения непроникающих переломов позвоночного столба, получили хорошие результаты. Сверхупругие и сверхэластичные свойства этих фиксаторов [44, 70, 80, 103, 113, 117, 159, 182] позволили более полно сохранить достигнутую коррекцию травматической деформации.



Рис.1.2 Фиксаторы из никелида титана

Учитывая невысокую прочность проволоки как фиксирующего материала, сравнительно большую частоту ранних и поздних осложнений, Л. Л. Силин, А. И. Скоблин, С. Н. Цыбунов, Г. С. Юмашев [140, 141, 173, 183] предложили выполнять заднюю фиксацию позвоночного столба лавсановой лентой.

Способ проведения лавсановой ленты через точечные проколы-разрезы на коже с помощью специальных инструментов, предложенный А. П. Скоблиным, А. И. Блискунов, К. Б. Бомом [141], значительно упростил операцию и уменьшил травматизацию мягких тканей. Однако при выраженной степени клиновидной деформации тела поврежденного позвонка и оскольчатых переломах тел лавсан, как и проволока, не препятствуют возникновению вторичной выраженной деформации и тем самым не могут быть оптимальными средствами фиксации.

В последующие годы для оперативной фиксации переломов позвоночника стали применять металлические механические фиксаторы.

В 1947 году П. Харрингтоном был предложен более портативный и удобный в применении инструментарий в виде стержней с крючками. Устройство нашло широкое применение в травматолого-ортопедической практике [213, 218, 222, 232, 236, 237, 239, 240, 242, 245, 267, 276, 280, 302, 310, 311, 339], особенно для лечения сколиотической болезни позвоночника. Позже возникло много модификаций этого устройства и разнообразных способов остеосинтеза, дополняющих его, среди них: проволочный остеосинтез по Luque [27, 278], трансламинарный остеосинтез, остеосинтез по Jacobs [258], остеосинтез по Drummond [276]. Для достижения лучшего ортопедического результата имело место одновременное применение нескольких фиксаторов, выполнявших функцию distraction (например, на уровне перелома) и компрессии (на уровне смежных от перелома сегментов).

Несмотря на то, что способ длительное время применялся многими хирургами, ему присущи серьезные недостатки: невозможность полного устранения деформации тела сломанного позвонка, неустойчивость к ротационным нагрузкам, фиксация большого числа сегментов, частые переломы стержней и вывихи крючков конструкции, необходимость длительной внешней иммобилизации.

В 1959 году R. Zadik [341] предложил фиксатор-стяжку, состоящий из двух Г-образных крючков, соединенных в виде рамы. Вращение гаек в углах рамы приводило к сближению плеч фиксатора и находящихся между ними остистых отростков.

Инициаторами применения металлических стяжек-фиксаторов в нашей стране

были Я. Л. Цивьян, Э. А. Рамих [169, 171], предложившие стяжку, состоящую из двух крючков с разнонаправленной резьбой и втулки, вращением которой можно менять длину стяжки (рис.1.3).

Упомянутые авторы, указывая на преимущества этого вида фиксации в сравнении с консервативным лечением, отмечают и его недостатки: соскальзывание крючка с наклонного грудного остистого отростка, самораскручивание втулки, переломы крючков, вторичную деформацию тела сломанного позвонка, недостаточность фиксации стяжкой в случае проникающих переломов. С целью предупреждения соскальзывания верхнего крючка Л. Г. Школьников, В. П. Селиванов [179] предложили вбивать в остистый отросток металлическую шпонку, а для предупреждения раскручивания муфты фиксатора - подшивать ее к мягким тканям.

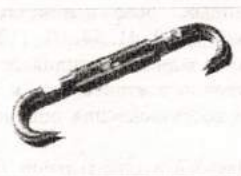

Рис. 1. 3

Фото стяжки Цивьяна - Рамиха.

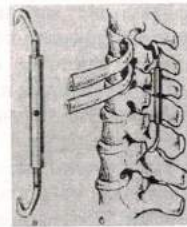


Рис. 1. 4

Схема стяжки Ткаченко С. С.

М. Ф. Дуров [50, 52, 53, 54, 55, 56, 57, 58] предложил оснастить стяжку дополнительными крючками, которые, захватываясь за дуги, будут предупреждать прорезывание и выскальзывание стяжки из-под остистых отростков. Для предотвращения раскручивания муфты им применялась шпонка, которая вбивается в отверстие в муфте и в прилежащий остистый отросток.

Г. Д. Никитин, Г. П. Салдун [107] сообщили об успешном применении U-образного фиксатора, верхние крючки которого заводились за дуги вышележащего от поврежденного, а нижняя сплошная дуга-перемычка подводилась под остистый отросток нижележащего позвонка.

И. В. Машаров [97] разработал оригинальную конструкцию, которая позволяет фиксировать остистые отростки с двух сторон, но доступ при этом - односторонний. Применив фиксатор у больных с переломами в нижнем грудном и поясничном отделах, автор получил хорошие результаты.

С. П. Карпов [76] предлагает винтовой дистрактор-контрактор собственной конструкции для лечения переломов нижних грудных и поясничных позвонков. Простота выполнения задней внутренней фиксации металлическими конструкциями позволила распространить оперативное лечение на все виды повреждений позвоночника, хотя изолированное применение фиксаторов, особенно при проникающих переломах тел позвонков, не оправдано, и не должно иметь место [168, 169, 171].

В дальнейшем появились другие модификации этой стяжки. В 1974 году С. С. Ткаченко [147] в целях устранения указанных недостатков, а также для увеличения прочности фиксации предложил устанавливать стяжку с двух или с одной стороны, закрепляя крючки за дуги позвонков, и дополнял фиксацию костной пластикой путем расщепления и смещения остистых отростков (см. рис.1.4).

М. Ф. Дуров [48, 49] для создания заднего костного блока наряду с

металлическим фиксатором в межостистые промежутки устанавливал костные аутотрансплантаты, причем скелетирование позвонков проводил с одной стороны для лучшего сохранения кровообращения и регенерации сломанного позвонка (ов).

Л. К. Закревский [65] в целях получения вторичного заднего костного блока и предупреждения артроза в суставах позвоночного столба производил спондилоартродез аутотрансплантатами.

Таким образом, проблема создания прочного спондиллодеза, выполняемого из заднего доступа, решалась за счет комбинации металлического остеосинтеза (спондиллодеза), который осуществлял первичную фиксацию и костного спондиллодеза при помощи аутотрансплантатов, устанавливаемых на задние костные структуры и обеспечивающих вторичную или окончательную фиксацию. Формирующийся за счет костных трансплантатов блок на уровне поврежденных и смежных позвонков предупреждает развитие грозных вертеброгенных осложнений и препятствует прогрессированию деформации позвоночного столба [8, 9, 41, 54, 94, 112, 154, 155, 169, 180, 307]. Появление способов комбинированного заднего спондиллодеза значительно улучшило результаты лечения переломов позвоночного столба, но, к сожалению, не полностью решало проблемы раннего и полного восстановления опорной способности поврежденного позвонка.

Другой вид фиксаторов, широко применяемый в оперативной травматологии - пластины, укрепляемые на остистых отростках замыкаемых позвонков. В 1953 году Holdsworth и Hardy [254] применил фиксацию двумя металлическими пластинами, укрепленными на остистых отростках тремя болтами. В 1963 году Williams значительно улучшил этот вид фиксации, применив пластины с отверстиями в виде прорези и прокладками, имеющими выемки. По мнению автора, эти пластины обеспечивали достаточно хорошую фиксацию, что побудило к ранней активизации пациентов. Тем не менее, в ближайшем послеоперационном периоде отмечались случаи поломок пластин и остистых отростков с последующим прогрессированием деформации [268, 343].

А. В. Каплан с соавторами [74] разработали фиксатор в виде двух пластин, которые закрепляются винтами за остистые отростки 3-5 позвонков в положении максимального разгибания (см. рис. 1.1 б). В это же время в зарубежной практике появились и применялись другие виды пластинчатых фиксаторов: Wilson, Meuring-Williams, Reimers, Sicard (из пластика), Roaf [28, 263, 343].

Наряду с тем, что пластины дают возможность обеспечить неподвижность оперированных сегментов позвоночного столба, они изолируют остистые отростки и задние отделы дуг от мягких тканей, что приводит к нарушению их кровоснабжения, без которого не может быть нормального процесса регенерации сломанных позвонков. Кроме того, остистые отростки могут асептически некротизироваться, а удаление в последующем пластины приводит к дополнительной травматизации мягких тканей.

Выбор того или иного метода стабилизации тесно связан с вопросом о классификации повреждений позвоночника. Из предложенных отечественными травматологами-ортопедами наиболее приемлемой можно считать классификацию Я. Л. Цивьяна, 1971г., в соответствии с которой, различаются стабильные и нестабильные, проникающие и непроникающие переломы позвоночного столба [72]. На этой основе можно выработать патогенетически обоснованную и дифференцированную лечебную тактику. Данная классификация разработана на основе двухколонной классификации Holdsworth, 1963 г., предусматривающая деление позвоночного столба на две колонны: переднюю и заднюю. Holdsworth одним из первых обратил внимание на важность сохранности заднего остеолигаментозного комплекса. Проанализировав механизм повреждений позвоночника, он пришел к выводу, что при компрессионных переломах чаще встречаются поражения переднего опорного комплекса, а при оскольчатых переломах повреждаются как передние, так и задние отделы позвонка, в результате чего

только задняя фиксация оказывается неэффективной. При тяжелых нестабильных повреждениях применение задних фиксаторов не позволяет исправить имеющуюся деформацию, а в ряде случаев возможна потеря достигнутой коррекции деформации [210, 232].

Несмотря на то, что в классификации отсутствуют четкие критерии оценки степени сужения просвета позвоночного канала и полнота характеристики поражения спинного мозга и его образований, она нашла широкое распространение в практике ввиду простоты принципов, заложенных в ее основу (рис. 1.5).

На современном этапе наибольшее признание получила классификация, разработанная F. Denis и P.C. Mc Afee [218, 286]. В ней наиболее полно оцениваются костно-связочные повреждения и степень сужения позвоночного канала. В ее основу положена концепция трехколонного строения позвоночного столба с выделением передней, средней и задней колонн. С учетом данных компьютерной томографии авторы обратили внимание на роль средней колонны (задняя треть тела позвонка и межпозвоночных дисков) в стабильности перелома и появлении неврологических расстройств.

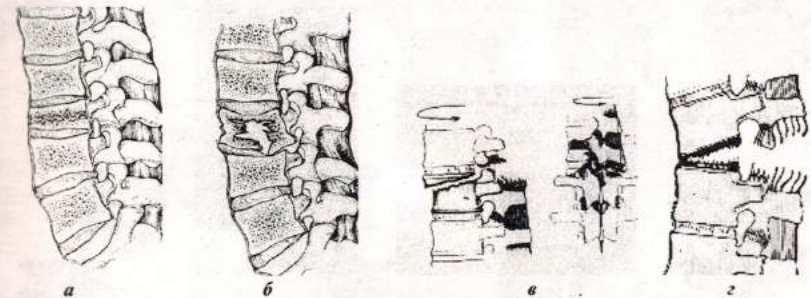


Рис. 1.5 Основные типы повреждений по классификации Holdsworth

а - компрессионный перелом, б - оскольчатый перелом,  
в - переломовывих, г - вывих

В 1994 году Международная ассоциация остеосинтеза опубликовала классификацию повреждений на груднопоясничном уровне [281], известную как классификацию F.Magerl и др., где выделяются повреждения типа А (1-клиновидные, 2-расщепляющие, 3-взрывные), типа В (1-повреждения задних лигаментозных структур, 2-повреждения задних костных структур, 3- гиперэкстензионные повреждения), типа С (1-тип А в ротации, 2-тип В в ротации, 3-обусловленные ротационно-срезающими силами) (рис.1.6).

По мере накопления знаний в области биомеханики позвоночного столба, патогенеза переломов, а также с появлением методов общей анестезии и мер эффективной профилактики инфекционных осложнений в хирургии позвоночника стало развиваться направление межтелового спондиллодеза.

Приоритет в разработке оперативных вмешательств на передних отделах позвонков в поясничном отделе принадлежит отечественному травматологу-ортопеду В. Д. Чаплину. В июне 1931 года он впервые произвел дискэктомию и межтеловой спондиллодез передне-боковым внебрюшинным доступом по поводу спондиллолистеза и получил хороший результат.

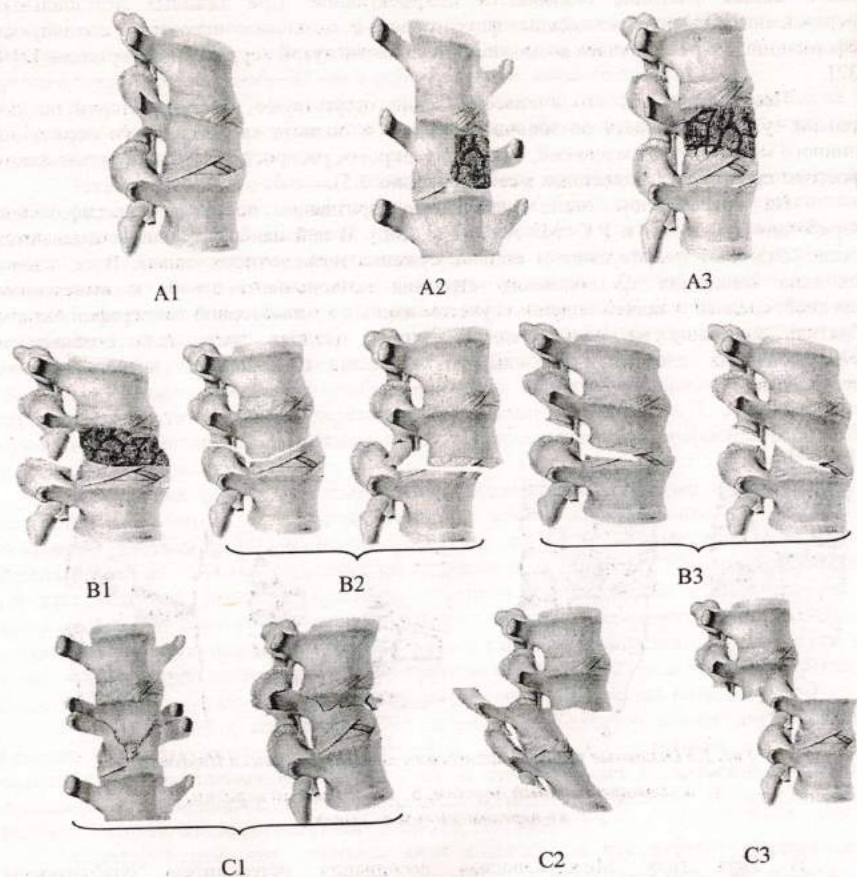


Рис. 1.6 Типы повреждений по классификации АО

С тех пор непрерывно идет процесс совершенствования операции межтелового спондилодеза, так как частое повреждение межпозвоночных дисков и большая подвижность позвоночного столба в нижнем грудном и поясничном отделах препятствуют возникновению спонтанного костного блока, замедляют процесс регенерации тел сломанных позвонков. Являясь патогенетически и биомеханически обоснованной, операция межтелового спондилодеза тем не менее не нашла широкого применения в практической деятельности врачей-травматологов, некоторые хирургивертебрологи [54, 101, 160, 162, 163, 168, 322, 337] считают ее технически трудной, часто сопровождающейся значительной кровопотерей. Существенным недостатком межтелового спондилодеза является отсутствие первичной фиксации на уровне повреждения. Классические методики предполагают применение массивных аутооттрансплантатов из крыла подвздошной кости, ребра, большеберцовой и малоберцовой костей [37, 38, 96, 116, 124, 210, 248], которые фиксируются в своем ложе за счет плотного контакта со стенками дефекта или своей фигурной формы. Учитывая, что трансплантаты в

течение времени испытывают стадии перестройки, для успешного завершения блокообразования необходим длительный постельный режим (в течение 3-х месяцев).

Для решения проблем сохранения достигнутой коррекции деформации, предупреждения миграции трансплантатов и уменьшения длительности постельного режима в послеоперационном периоде, на смену трансплантатам пришли различной конструкции имплантаты, в том числе т.н. sage (протез диска) и mesh (протез диска и тела позвонка) - устройства, позволяющие создать первично - опорный межтеловой спондилодез [62, 69, 80, 114, 119, 131, 137, 138, 142, 149, 251, 253, 261, 293, 300, 312, 330, 336]. Преимущество использования sage и mesh (рис.1.7) заключается в том, что они представляя из себя металлический армирующий каркас разной формы и размеров (в соответствии с размерами дефекта) с фрагментами аутокости внутри, обладают достаточной постоянной опорностью и создают благоприятные условия для формирования костно-металлического блока. Применение наконстных пластин «Z-plate», пластина Poulquen или шурупно-стержневых систем типа Dwaier, Hall-Dwaier, Wenger, Dunn, Kaneda, Kaneda – Kostuick, Kostuick-Harrington [228, 244, 246, 248, 261, 262, 270, 282, 297, 312] (рис. 1.8), обеспечивающих первичную фиксацию, требуют значительного увеличения объема операции и кровопотери, так как скелетированию и иммобилизации должны быть подвергнуты тела смежных с областью локализации перелома позвонков [336, 337].




Рис. 1.7 а - sage фирмы Sofamor Danek, б - mesh фирмы Sofamor Danek

Несмотря на то, что к настоящему времени разработаны довольно совершенные системы для межтеловой фиксации, предупреждающие потери достигнутой коррекции деформации, артрозы сосудов, усталостные переломы, псевдоартрозы и обеспечивающие первичную стабилизацию, доступ к телам позвонков и манипуляции на них остаются для хирурга нелегкой задачей. Сложности связаны с тесными анатомо-топографическими взаимоотношениями органов, окружающих позвоночник в нижнем грудном и поясничном отделах, кроме того, в ряде случаев (рубцово-спаечный процесс в области доступа, хронический воспалительный процесс внутренних органов) имеются противопоказания для выполнения переднего доступа к телам позвонков.

Для широкого применения в практике при оперативном лечении тяжелых повреждений на грудном и поясничном уровне, как альтернатива переднему межтеловому спондилодезу, нужен метод, который отличался относительной технической простотой, относительно малой травматичностью, обеспечивал репозицию, постоянную стабилизацию, предупреждал потери достигнутой коррекции деформации и сокращал пребывание больного в стационаре и общие сроки лечения.

Первым шагом в этом направлении можно считать применение дорсальных пластин, фиксируемых винтами, проходящими через корни ножек дуги позвонка в тело позвонка по Roy-Camill [311]. В отличие от ранее используемых конструкций с опорой на остистые отростки, остеосинтез дорсальной пластиной по Roy-Camill достигал большей стабильности за счет транспедикулярной фиксации винтами.

Для иллюстрации приводим клинико-рентгенологический пример.

Больная Я., 21 года, поступила в клинику травматологии в экстренном порядке 24.08.1998 года с жалобами на боли в груднопоясничной области позвоночника. Из анамнеза: автотравма - находилась в салоне машины, которая перевернулась. После клинико-рентгенологического обследования выставлен диагноз: Закрытые неосложненные компрессионные переломы тел  $Th_{XII}$ ,  $L_1$  позвонков с отрывом небольших кранио-вентральных углов. Разрывы межпозвонковых дисков  $Th_{XI}$ ,  $Th_{XII}$ ,  $L_1$ . 9.09.1998 года выполнена операция: задний межостистый спондилодез  $Th_{XI}$  -  $L_1$  имплантатами из пористого и беспористого никелида титана. Послеоперационный период прошел без осложнений. Выписана из стационара через 7 дней. Снятие швов и долечивание проходила в травматологической поликлинике. К труду (работает парикмахером) приступила через 2 месяца после операции. На контрольном рентгеновском снимке через 3 месяца после операции: признаки консолидирующихся переломов тел компримированных позвонков, отсутствие потерь достигнутой коррекции деформации. На контрольном осмотре через 1 год: жалоб нет, работает по прежней специальности. Рентгенологически: полная консолидация переломов тел поврежденных позвонков, минимальные потери достигнутой коррекции деформации. Результат лечения признан хорошим (рис.5.1).

Примером успешного лечения одиночного компрессионного перелома с отрывом кранио-вентрального угла может служить следующий пример.

Больной Я., 40 лет, поступил в клинику травматологии в экстренном порядке 14.07.1995 года с жалобами на боли в груднопоясничной области позвоночника. Из анамнеза: падение с высоты около 4 метров. После клинико-рентгенологического обследования выставлен диагноз: Закрытый неосложненный стабильный компрессионный перелом тела  $L_{II}$  позвонка с отрывом кранио-вентрального угла. Разрыв межпозвонкового диска  $L_{I-II}$ . 18.07.1995 года выполнена операция: задний межостистый спондилодез  $L_{I-III}$  имплантатами из пористого никелида титана и скобы с памятью формы. Послеоперационный период прошел без осложнений. Выписан из стационара через 7 дней. Снятие швов и долечивание проходил в травматологической поликлинике. К труду (работает электромонтером) приступил через 2 месяца после операции. На контрольном осмотре через 1 год жалоб нет, работает по прежней специальности. Рентгенологически: полная консолидация перелома тела поврежденного позвонка, незначительные потери достигнутой коррекции деформации. Сформированный костный межтеловой блок  $L_{I-II}$  позвонков. Отсутствие смещения имплантатов и зон костной резорбции возле них. Результат лечения признан хорошим (рис.5.2).

Примером лечения методом заднего межостистого спондилодеза с применением имплантатов из пористого и беспористого никелида титана при множественных (компрессионном и оскольчатом) переломах может служить следующее наблюдение.

Больной Б., 50 лет, поступил в клинику травматологии в экстренном порядке 28.03.1994 года с жалобами на боли в поясничной области позвоночника. Из анамнеза: падение с высоты около 3 метров. После клинико-рентгенологического обследования выставлен диагноз: Закрытый неосложненный стабильный компрессионный перелом тела  $L_1$  позвонка, стабильный оскольчатый перелом тела  $L_{II}$  позвонка. Разрыв межпозвонковых дисков  $Th_{XII}$ - $L_1$ ,  $L_{II-III}$ . 18.04.1994 года выполнена операция: задний межостистый спондилодез  $Th_{XII}$  -  $L_{III}$  цилиндрическими имплантатами из пористого никелида титана и скобы с памятью формы. Послеоперационный период прошел с осложнением в виде нагноения подкожной клетчатки, которое удалось купировать применением антибактериальных препаратов, перевязок, УФО раны. Выписан из стационара через 37 дней. Долечивание проходила в травматологической поликлинике. К труду (работает оператором на ТЭЦ) приступил через 4 месяца после операции. На контрольном осмотре 4.02.1999г. (через 4 года 10 месяцев после операции): жалоб нет, работает по прежней специальности. Рентгенологически: полная консолидация переломов тел поврежденных позвонков, незначительные потери достигнутой коррекции деформации, умеренное коллабирование тела  $L_{II}$  позвонка. Сформированный фиброзный межтеловой блок  $L_{II-III}$  позвонков. Явления умеренно-выраженного посттравматического остеохондроза на уровне диска  $L_{II-III}$ . Отсутствие смещения имплантатов и зон костной резорбции возле них. Результат лечения признан хорошим (рис.5.3).

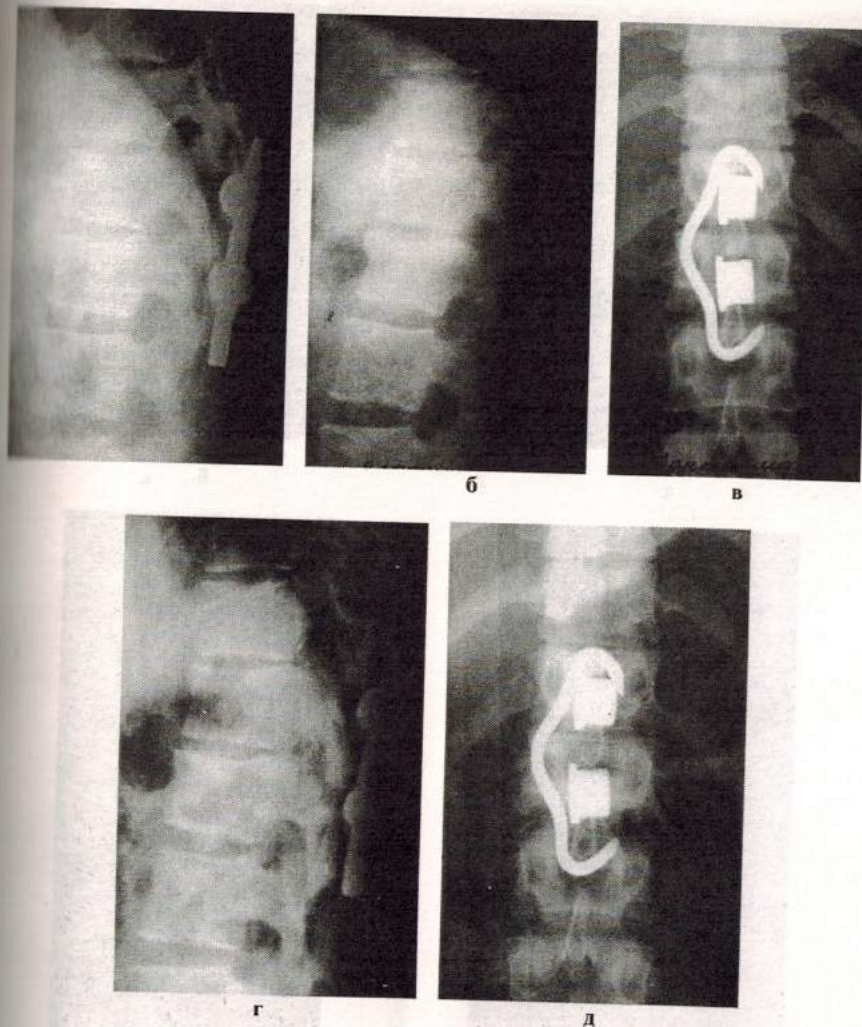
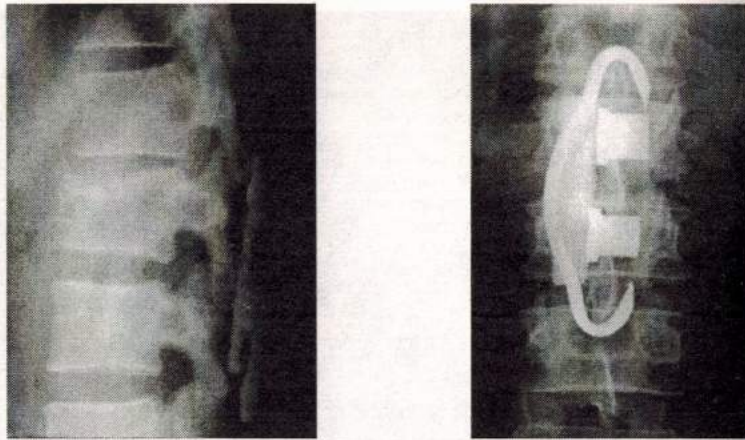


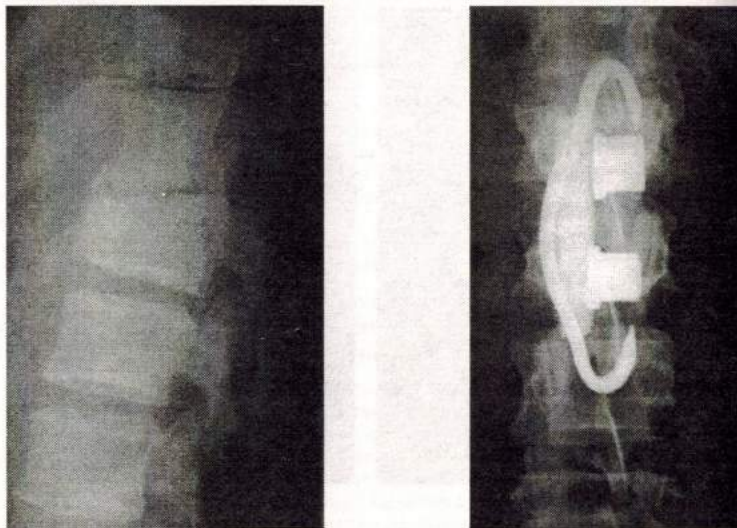
Рис. 5.1 Фото с рентгенограмм больной Я., 21 года, с диагнозом: Закрытые неосложненные компрессионные переломы тел  $Th_{XII}$   $L_1$  позвонков. Разрывы межпозвонковых дисков  $Th_{XI}$ - $Th_{XII}$   $Th_{XII}$  -  $L_1$ .

а - после операции, боковая проекция; б, в - через 3 месяца после операции, боковая и прямая проекции; г, д - через 1 год после операции, боковая и прямая проекции



а

б

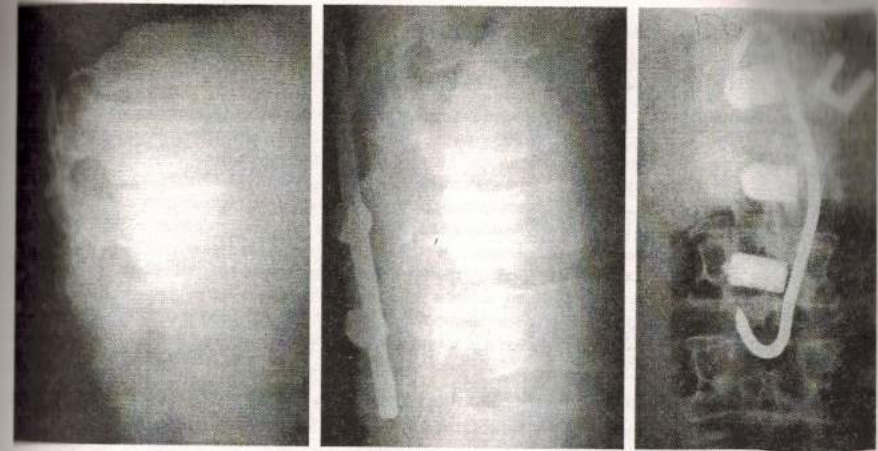


в

г

**Рис. 5.2** Фото с рентгенограмм больного Я., 40 лет, с диагнозом:  
Закрытый неосложненный стабильный компрессионный перелом тела L<sub>11</sub>  
с отрывом краинио-вентрального угла, разрыв диска L<sub>11-12</sub>

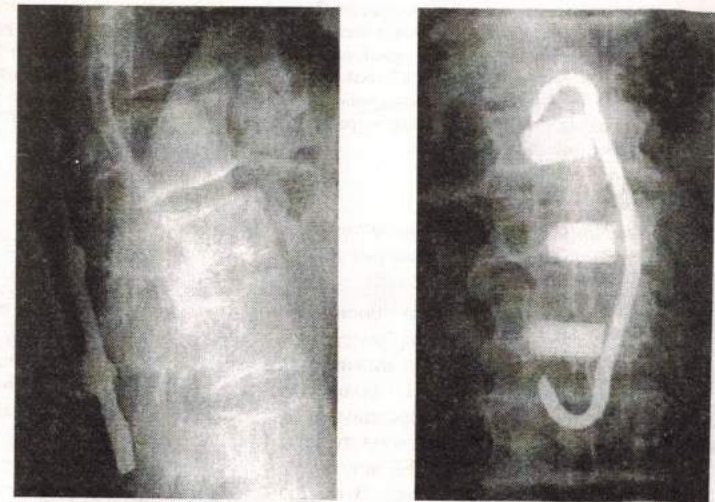
а, б – после операции, боковая и прямая проекции;  
в, г – отдаленный период, боковая и прямая проекции



а

б

в



г

д

**Рис. 5.3** Фото с рентгенограмм больного Б., 50 лет, с диагнозом:  
Закрытый стабильный неполный оскольчатый перелом тела L<sub>6</sub>, стабильный  
компрессионный перелом тела L<sub>6</sub>, разрыв дисков Th<sub>XII</sub>-L<sub>6</sub>, L<sub>6-7</sub>

а – до операции, боковая проекция; б, в – после операции, боковая и прямая проекции; г, д –  
отдаленный период, боковая и прямая проекции