

палку». Кифотическая деформация возникает, как правило, в возрасте 30–40 лет, чаще всего у мужчин, имеет дугообразную форму, наиболее выражена в грудном отделе позвоночника, сопровождается увеличением шейного и сглаженностью поясничного лордозов, а также, в отдельных случаях, небольшим сколиотическим компонентом (рис. 11). Наличие деформации позвоночного столба у пациентов с болезнью Бехтерева, как правило, является показанием для ее хирургической коррекции.

**Старческий (инволютивный) кифоз** развивается вследствие дегенеративно-дистрофических изменений межпозвонковых дисков и снижения минеральной плотности костной ткани тел позвонков — остеопороза. Последнее обстоятельство приводит к тому, что тела позвонков (либо в результате даже незначительной травмы, либо без таковой) приобретают клиновидную форму. В итоге возникает дугообразная ригидная кифотическая деформация позвоночника.

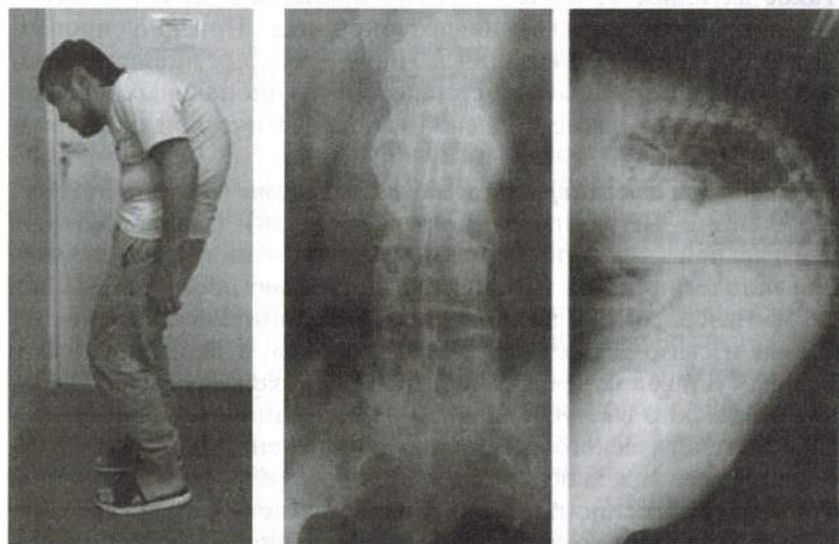


Рис. 11. Внешний вид больного и рентгенограммы позвоночника при болезни Бехтерева

## Глава 4

### СКОЛИОЗ

Сколиоз — структуральная деформация позвоночника во фронтальной плоскости (рис. 12). Клинический диагноз «сколиоз» выставляется в том случае, если величина искривления по Коббу превышает  $10^\circ$ . Поскольку его образование и прогрессирование сопровождается анатомическими изменениями не только самих позвонков (торсией и (или) клиновидной деформацией), но и деформациями грудной клетки, брюшной полости и таза, приводящими к тем или иным функциональным нарушениям со стороны их внутренних органов и всего организма в целом, данное патологическое состояние получило название сколиотической болезни. Частота ее встречаемости в различных популяциях людей варьирует от 2 до 12%.

**Этиология и патогенез** заболевания достоверно не известны. Согласно теории А. И. Мовшовича (1964), развитию сколиоза способствует сочетание трех основных факторов: 1 — первичный патологический (диспластический) фактор, нарушающий нормальный рост позвоночника, — врожденный (врожденные патологические изменения в позвонках, ребрах и спинном мозге) или приобретенный (нарушения функции нервной системы); 2 — фактор, создающий общий патологический фон организма (обменно-гормональный) и обуславливающий появление первого фактора; 3 — статико-динамический фактор, который вследствие неравномерного распределения нагрузки на позвоночник способствует прогрессированию деформации и формированию структурных изменений позвонков. Результатом действия на организм всех трех факторов является развитие прогрессирующего сколиоза со значительными структурными

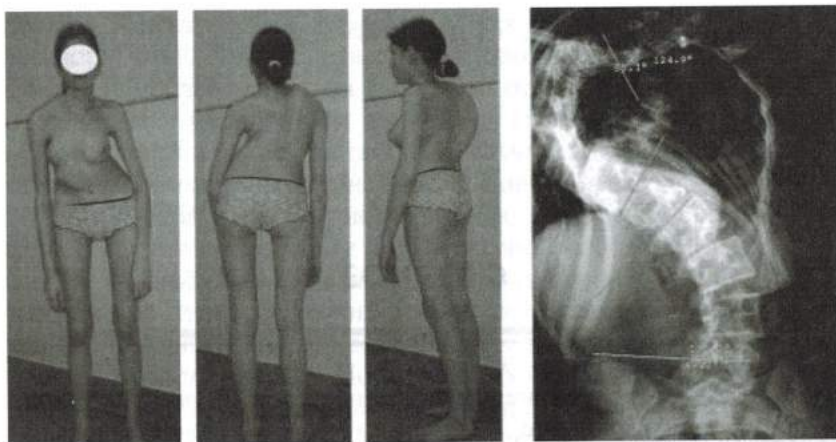


Рис. 12. Внешний вид больной и рентгенограмма позвоночника при правостороннем грудном сколиозе

изменениями всего позвоночника. Сочетание первого и третьего факторов обеспечивает появление непрогрессирующего или медленно прогрессирующего сколиоза. Изолированное действие первого фактора вызывает нарушение осанки или боковое непрогрессирующее искривление позвоночника без выраженной торсии позвонков.

На начальных стадиях сколиоза нередко имеет место изолированное искривление позвоночника во фронтальной плоскости без каких-либо структурных изменений тел, дуг, отростков позвонков и межпозвонковых дисков. В процессе развития заболевания прогрессирующее деформации позвоночного столба сопровождается торсией (скручиванием) позвонков и межпозвонковых дисков, а также ротацией позвоночного столба. В грудном отделе позвоночника это приводит к ротации и деформации связанных с ним структур грудинно-реберного комплекса, что выражается в формировании заднего реберного горба на выпуклой и переднего реберного горба на вогнутой стороне сколиотической деформации (рис. 13).

Форма реберного горба (пологий или остроконечный) напрямую зависит от степени деформации и величины торсии позвоночника. Следствием такого патологического изменения формы грудной и брюшной полостей является нарушение нормального

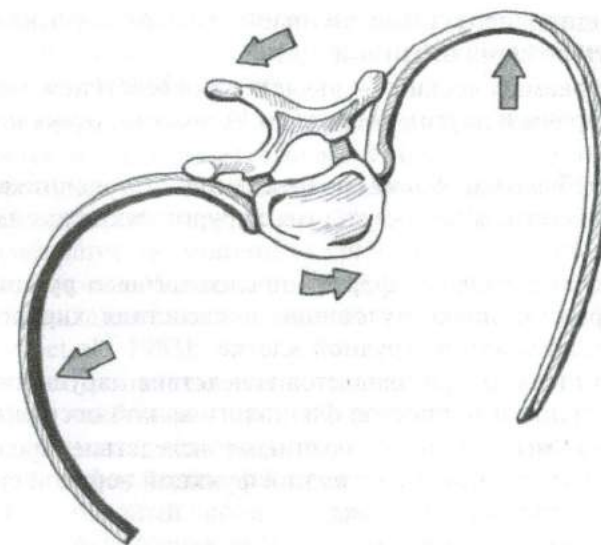


Рис. 13. Механизм образования реберного горба при сколиозе грудного отдела позвоночника

развития и функционирования внутренних органов. В поясничном отделе позвоночника происходит увеличение лордоза, и возникает ротация крестца и всего таза. Таким образом, в настоящее время сколиоз рассматривается как трехмерная деформация позвоночного столба: во фронтальной и сагиттальной плоскостях, а также вокруг вертикальной оси тела.

**Классификация** сколиоза основана на его этиологии, в соответствии с которой выделяют несколько основных его форм:

- ♦ Врожденный — возникает при наличии врожденных аномалий развития позвоночника и ребер:
  - вертебральная форма: аномалии развития тел позвонков (клиновидные позвонки, полупозвонки), дефекты задних структур позвонков (*spina bifida posterior*), конкреценции позвонков;
  - вневертебральная форма (врожденное сращение ребер).
- ♦ Диспластический — возникает при наличии диспластических изменений позвоночника, как правило, в пояснично-крестцовом или, реже, в шейном отделе позвоночника

(спондилолиз, асимметричные переходные позвонки, окципитализация атланта и др.).

- ♦ Посттравматический — является последствием механических травм и других повреждений позвоночника и грудной клетки:
  - вертебральная форма: повреждения позвоночника, неудовлетворительные результаты хирургических вмешательств на нем;
  - вневертебральная форма: послеожоговые рубцовые деформации кожи туловища, последствия хирургических вмешательств на грудной клетке.
- ♦ Рахитический — развивается вследствие нарушений обмена кальция и процессов физиологической оссификации.
- ♦ Нервно-мышечный — возникает вследствие врожденных или приобретенных нарушений функций нервной системы:
  - невропатическая форма;
  - миопатическая форма.
- ♦ Идиопатический сколиоз подростков (ювенильный сколиоз) — происхождение деформации объяснить невозможно; какие-либо определенные причины ее возникновения отсутствуют.
- ♦ Дегенеративный сколиоз взрослых — формируется вследствие развития дегенеративно-дистрофических изменений в позвоночно-двигательных сегментах:
  - тип I: первичный дегенеративный сколиоз (сколиоз «*de novo*»);
  - тип II: прогрессирующий идиопатический ювенильный сколиоз грудного и (или) поясничного отдела позвоночника;
  - тип III: вторичные сколиозы взрослых вследствие разной длины нижних конечностей, перекоса таза, пояснично-крестцовых аномалий, заболеваний тазобедренных суставов, нейромышечного или врожденного сколиоза;
  - тип IV: вторичный сколиоз вследствие метаболических нарушений и заболеваний костей (остеопороз и др.).
- ♦ Прочие формы — причиной являются воспалительные и инфекционные заболевания позвоночника (ревматоидный артрит, спондилиты различной этиологии); новообразова-

ния позвоночника и спинного мозга; генетические болезни, приводящие к нарушению структуры соединительной ткани; нейрофиброматоз.

По форме различают сколиозы с одной дугой искривления (С-образные, или простые), с двумя (S-образные), а также с тремя и более дугами искривления (сложные). Для S-образных деформаций выделяют первичную (большую по величине) и вторичную (меньшую по величине) кривизну.

Среди идиопатических сколиозов подростков на сегодняшний день выделяют пять типичных вариантов деформации [King H. A. et al., 1983]:

Тип I: S-образный сколиоз — правосторонняя грудная и левосторонняя поясничная дуга; обе дуги структурные, поясничная более ригидная; величина поясничной дуги больше величины грудной; деформация, как правило, компенсированная.

Тип II: S-образный сколиоз — правосторонняя грудная и левосторонняя поясничная дуга; обе дуги структурные, поясничная более мобильная; величина грудной дуги больше величины поясничной; деформация, как правило, компенсированная.

Тип III: Правосторонний грудной С-образный сколиоз (дуга искривления, как правило, от Th<sub>IV</sub> до Th<sub>XII</sub>-L<sub>I</sub>); поясничная дуга отсутствует или минимальна; декомпенсация отсутствует или незначительная.

Тип IV: Правосторонний грудопоясничный С-образный сколиоз (до уровня L<sub>III</sub> или L<sub>IV</sub>); декомпенсация значительная.

Тип V: S-образный грудной сколиоз — верхняя левосторонняя (от Th<sub>I</sub> до Th<sub>V</sub>) и нижняя правосторонняя грудные дуги; обе дуги структурные, верхняя более ригидная.

Помимо этих наиболее часто встречающихся видов сколиозов на сегодняшний день дополнительно описывают некоторые «атипичные» их варианты: левосторонние сколиозы средне- и нижнегрудного отдела; грудные сколиозы с короткими 3- или 4-сегментарными дугами; сколиозы без торсии позвонков. Подобные сколиотические деформации довольно часто сопровождаются наличием другой достаточно редкой патологии позвоночного столба, а также — миелопатий и миелодисплазий (сирингомиелия, синдром Арнольда-Киари, нейрофиброматоз, опухолевые поражения, различные виды фиксации спинного

мозга). Поэтому такие пациенты нуждаются в углубленном клиническом и лучевом обследовании, которое в обязательном порядке должно включать МРТ.

**Диагностика.** Основные задачи диагностического поиска у пациентов со сколиотической болезнью такие же, как и у пациентов с любыми деформациями позвоночника, и включают в себя изучение состояния позвоночного столба, определение характера, величины и риска прогрессирования деформации позвоночника и смежных с ним частей скелета (грудной клетки, таза), а также оценку состояния внутренних органов, нервной системы и мышечного аппарата (см. выше).

При ортопедическом осмотре пациента необходимо полностью раздеть, чтобы не пропустить начальных признаков заболевания, а также возможных сопутствующих конституциональных особенностей и пороков развития. Перед осмотром целесообразно промаркировать костные ориентиры (остистые отростки позвонков, ости и углы лопаток, ключицы, края реберных дуг и гребни подвздошных костей). Обследование проводят в положении больного стоя, сидя и лежа. Оценивают равенство анатомических и функциональных длин нижних конечностей, наличие их деформаций, контрактур суставов, положение таза и туловища. При осмотре туловища обращают внимание на характер и величину искривления линии остистых отростков, наличие переднего и заднего реберного горба, положение шеи, надплечий, ключиц и лопаток, расстояния между краями реберных дуг и гребнями подвздошных костей. Затем исследуют подвижность позвоночника во всех направлениях, характер напряжения мышц, изменения контуров туловища и рельефа остистых отростков. С помощью отвеса, опущенного от остистого отростка VII шейного позвонка, определяют степень компенсации сколиоза (см. рис. 3). Отклонение отвеса не более чем на 2,5 см от межъягодичной складки указывает на сохранение фронтального баланса туловища, а сколиоз считается компенсированным. Для определения ригидности сколиоза проводят тесты с боковыми наклонами туловища, потягивание больного за голову и измерение его роста в положении стоя и сидя. При нефиксированных деформациях величина дуги искривления значительно уменьшается.

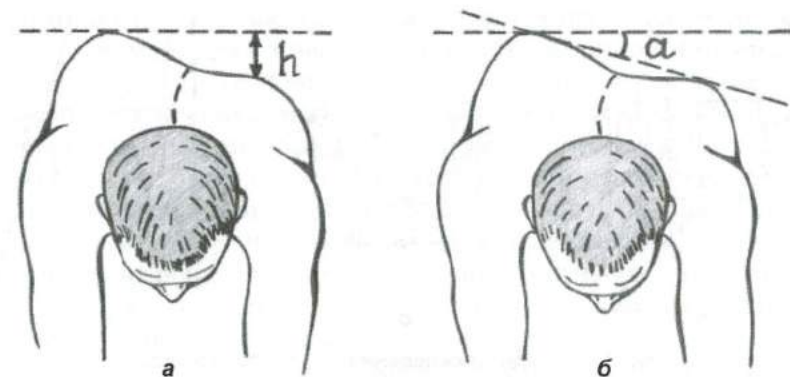


Рис. 14. Выявление торсионного компонента сколиотической деформации и методы количественной оценки степени торсионной деформации туловища:

а — измерение высоты реберного горба;  
б — определение угла торсии по методу Шульцеса

Для выявления торсионного компонента деформации позвоночника и торсионной деформации туловища, не всегда заметных в положении пациента стоя, его просят наклониться вперед (тест Адамса). При этом на уровне наибольшей асимметрии паравертебральных мышц и ребер количественно определяют высоту реберного горба либо угол торсии (рис. 14).

В обязательный объем лучевой диагностики у пациентов со сколиозом входит рентгенография позвоночника в передне-задней проекции в положении стоя и лежа, в боковой проекции в положении стоя и функциональная рентгенография при боковых наклонах туловища (см. рис. 5). Определение величины деформации позвоночника во фронтальной плоскости производят на передне-задних рентгенограммах методом Кобба (см. рис. 4, а). Степень зрелости костной ткани определяют путем оценки завершенности процесса оссификации тел позвонков (см. рис. 6), а также уровня оссификации апофизов крыльев подвздошных костей (апофизарный тест Риссера — см. рис. 7).

По передне-задним спондилограммам также проводят оценку величины торсии позвонков; при этом осью, относительно которой происходит скручивание каждого из них (центр скручивания), считают заднюю продольную связку.

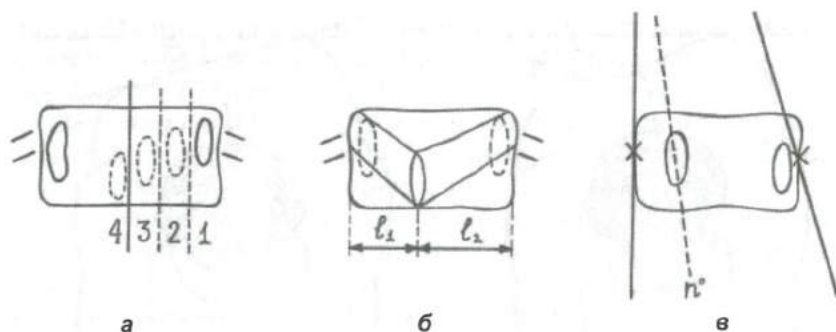


Рис. 15. Методы определения торсии позвонков:  
а — «pedicle-метод»; б — метод Кобба; в — метод Pedriolle

Одним из способов оценки является определение проекционного положения ножки (*pedicle*) дуги позвонка относительно края его тела — «pedicle-метод» [Nash С., Мое J. Н., 1969]. При этом через середину тела позвонка проводят линию, перпендикулярную его замыкательным пластинкам, и затем ту его половину, которая расположена на выпуклой стороне дуги деформации, делят на три равные части. В норме изображения корней дуг позвонков симметричны по отношению к теням как их остистых отростков, так и боковых поверхностей их тел. При наличии торсии рентгенографическая проекция ножки дуги на выпуклой стороне деформации смещается к центру тела позвонка (I–III степени торсии) либо переходит на ее противоположную половину (IV степень торсии — рис. 15, а).

Другим вариантом определения степени торсии позвонков является метод Кобба (1948). Он основан на сравнительном измерении величины смещения вершины остистого отростка исследуемого позвонка относительно краев его тела (рис. 15, б). Ограничением метода является невозможность его использования у пациентов с врожденными аномалиями развития позвоночника и постламинэктомическими деформациями, при которых нарушено формирование либо имеет место полное отсутствие дуг и остистых отростков. Слабой его стороной оказывается то, что на рентгенограмме степень отклонения вершины остистого отростка позвонка от срединной линии его тела зависит не только от величины собственно торсии, но и от степени ее уда-

ленности от центра скручивания — задней продольной связки. Так, например, при одинаковой истинной величине торсии положение рентгенографических теней вершин остистых отростков позвонков, находящихся в разных отделах позвоночника, будет различным (наибольшее смещение тени вершины остистого отростка будет на снимках поясничного отдела, где анатомически она максимально удалена от задней продольной связки). И наоборот, при одинаковом относительном смещении рентгенографических проекций вершин остистых отростков в разных отделах позвоночника степень анатомической торсии соответствующих позвонков будет неодинаковой.

И «pedicle-метод», и метод Кобба сами по себе являются относительными, поскольку не позволяют определить угловую величину торсии позвонка. Поэтому для этой цели можно применять метод Pedriolle (R. Pedriolle, 1979). Он основан на использовании разработанной автором специальной торсионметрической сетки, которую располагают на передне-задней рентгенограмме над исследуемым позвонком так, чтобы крайние ее лучи проходили через центры его боковых поверхностей. При этом угол торсии определяется промежуточным лучом сетки, располагающимся максимально близко к центру тени корня дуги на выпуклой стороне деформации (рис. 15, в).

Для наиболее точного определения степени торсии, а также ротации позвонков в отдельных случаях пациентам назначают КТ. Еще одним показанием для ее проведения оказывается необходимость уточнения характера патологических изменений отдельных позвонков и позвоночного канала (особенно при врожденном и диспластическом сколиозах). Для выявления возможной патологии спинного мозга, а также дегенеративно-дистрофических изменений позвоночника показана МРТ.

**Клиническая картина.** Клинически и рентгенологически различают четыре степени сколиоза (по В. Д. Чаклину, 1965).

При I степени угол деформации, измеренный по методу Кобба, не превышает  $10^\circ$ . В положении пациента стоя определяется С- или S-образное искривление линии остистых отростков, при деформации грудного отдела позвоночника имеется легкая асимметрия надплечий и лопаток, поясничного отдела — треугольников талии. Таз располагается горизонтально.