

---

---

## ОГЛАВЛЕНИЕ

Сокращения..... 6

*В. М. Тихоненко*

Общие сведения  
о холтеровских системах ..... 8

*Ю. В. Шубик, В. М. Тихоненко, И. В. Апарина*  
Значение холтеровского мониторирования  
электрокардиограммы в диагностике  
и лечении аритмий ..... 30

*В. М. Тихоненко, Ю. В. Шубик*  
Ритм сердца и его нарушения  
у здоровых лиц ..... 42

*Ю. В. Шубик*  
Экстрасистолия..... 50

*Ю. В. Шубик*  
Нарушения функции синусового узла..... 142

*Ю. В. Шубик*  
Нарушения проводимости..... 178

*Ю. В. Шубик, М. А. Батурова*  
Тахиаритмии, замещающие  
и ускоренные ритмы..... 234

*Ю. В. Шубик*  
Сочетания различных нарушений ритма  
и проводимости сердца, синдромы ..... 354

Ю. В. ШУБИК

## ЭКСТРАСИСТОЛИЯ

Экстрасистолия — нарушение ритма сердца, встречающееся чаще, чем любые другие аритмии. Именно это обстоятельство, а также то, что довольно часто ЭС требует лечения, делают ее особенно важной для кардиологов и терапевтов. ХМ ЭКГ является методикой, которая при обследовании больных с ЭС является более информативной, чем любая другая, что связано, как уже было написано выше, с одним из основных преимуществ ХМ ЭКГ: большой продолжительностью регистрации электрокардиосигнала. Информация, которая может быть получена в ходе ХМ ЭКГ при обследовании больных с ЭС, может быть разделена на качественную и количественную.

Качественная сторона информации предусматривает в первую очередь идентификацию самих аритмических событий. Нередко ХМ ЭКГ гораздо более точно, чем ЭКГ, позволяет определить источник ЭС. Так, при выявлении ЭС с узкими QRS-комплексами мы можем отличить предсердную ЭС от узловой. Это не всегда просто, т. к. Р-зубец при предсердной ЭС, совпадая с вершиной предыдущего Т-зубца, часто практически не де-

формирует его и бывает плохо различим. Именно такая ЭС представлена на рис. 1: эктопический зубец Р с трудом можно различить из 12 отведений ХМ ЭКГ лишь в aVF, V<sub>1</sub>–V<sub>2</sub>. Как правило, в таких случаях нам приходится ограничиться констатацией того, что ЭС наджелудочковая. Однако при ХМ ЭКГ появляется возможность оценить не одну-две, а существенно большее количество таких ЭС. При этом можно увидеть, что интервал сцепления ЭС не является строго постоянной величиной (он зависит, в частности, от частоты СР). Следствием этой «девиации» интервала сцепления является то, что экстрасистолический Р-зубец может оказаться не только на вершине, но и на нисходящем (реже — восходящем) «колоне» Т-зубца предыдущего синусового сокращения, что делает его хорошо различимым, так, как на рис. 2 (фрагмент ХМ ЭКГ того же больного). «Настоящую» узловую ЭС можно видеть на рис. 3: во всех трех представленных отведениях ЭКГ предшествующий Т-зубец синусового сокращения не деформирован, зато Р-зубец, более вероятно

синусовый, а не проведенный ретроградно, следует за ЭС.

Впрочем, разделение наджелудочковых ЭС на узловые и предсердные с клинической точки зрения большого интереса не представляет. Однако точно таким же образом можно распознать блокированную (не проводящуюся на желудочки) предсердную ЭС. Хорошо известно, что при регистрации стандартной ЭКГ такая ЭС выявляется по только что рассмотренной нами причине далеко не всегда, эктопический Р-зубец остается незамеченным. В таких случаях в электрокардиографическом заключении обычно указывают на возможную синусовую брадиаритмию или СА блокаду. Эта ошибка способна повлиять на тактику лечения пациента. Однако анализ многократно повторяющихся аритмических событий при ХМ ЭКГ позволяет обнаружить блокированный, не проведенный на желудочки Р-зубец. Следующие три рисунка иллюстрируют блокированную предсердную ЭС с разными интервалами сцепления у одного и того же пациента. На рис. 4 интервал сцепления короткий и эктопический

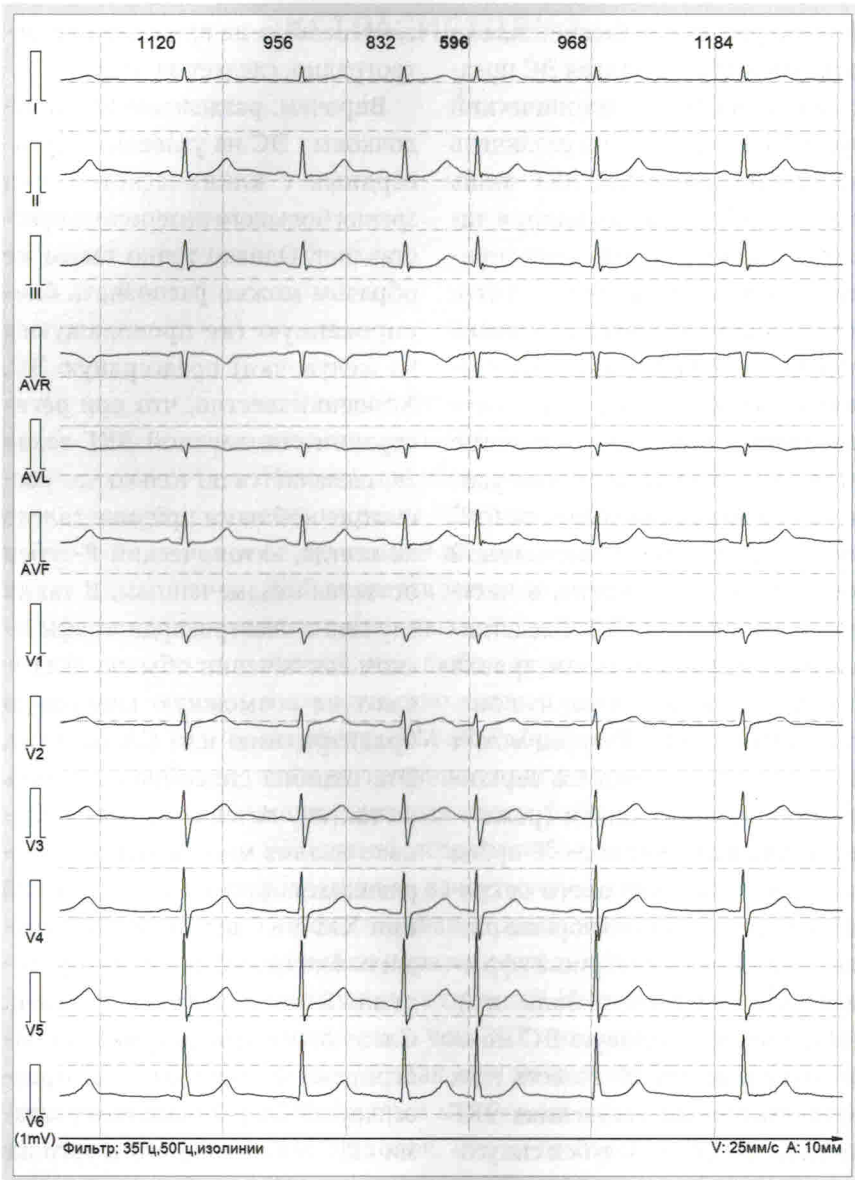


Рис. 1. Предсердная ЭС. Эктопический P-зубец виден плохо

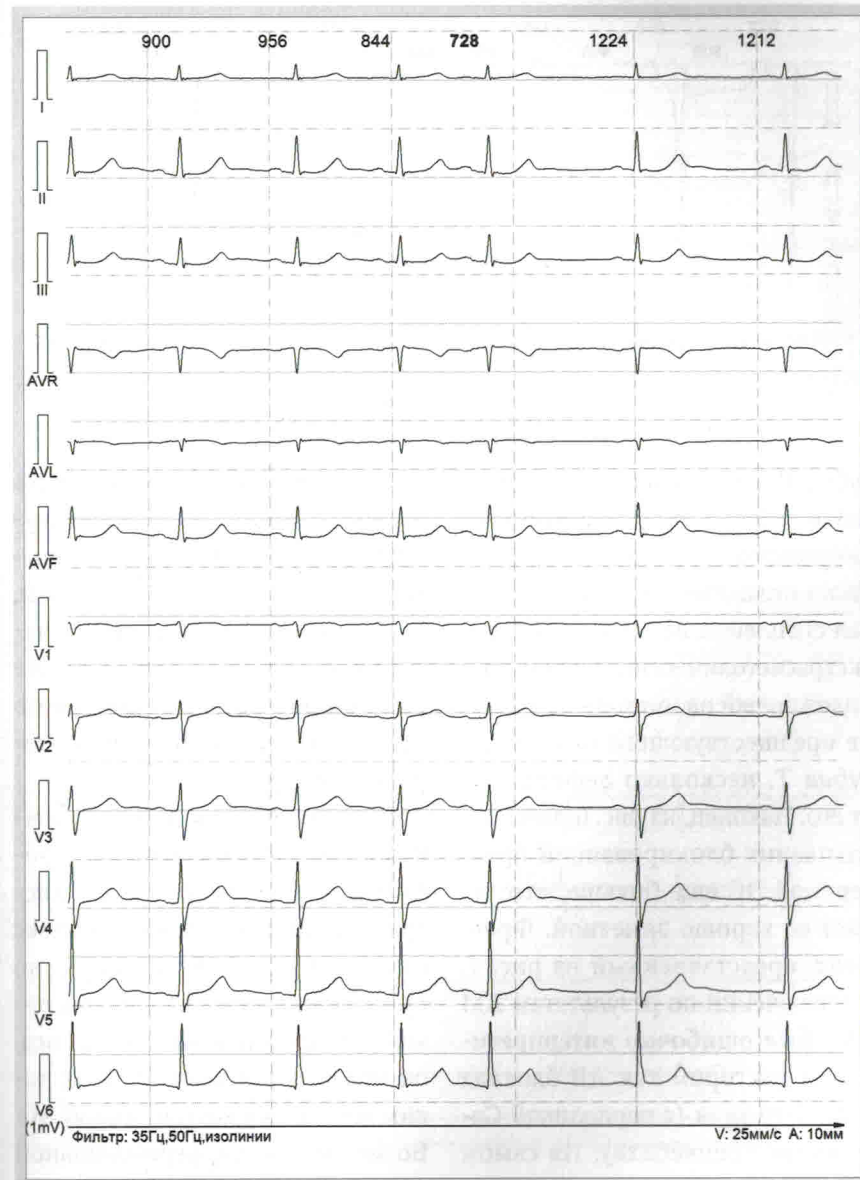


Рис. 2. Предсердная ЭС (тот же пациент). Эктопический P-зубец виден хорошо

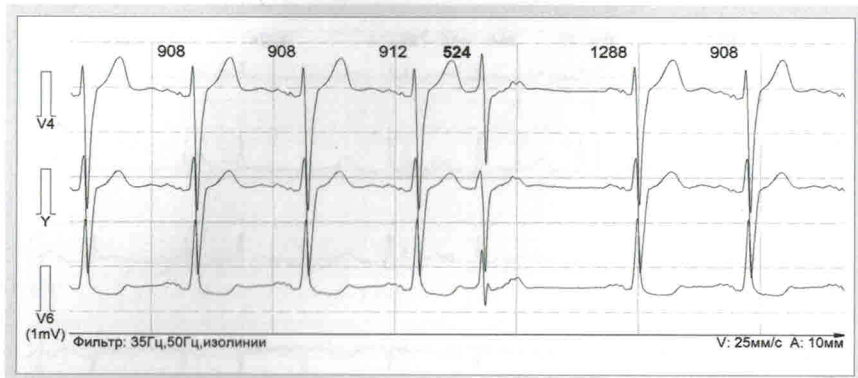


Рис. 3. Узловая ЭС

зубец Р, расположенный на вершине зубца Т предшествующего синусового сокращения, практически незаметен. На рис. 5 интервал сцепления несколько больше, экстрасистолический зубец Р, расположенный на нисходящем колене предшествующего синусового зубца Т, несколько деформирует его. Наконец, на рис. 6 интервал сцепления заблокированной предсердной ЭС еще больше, что делает ее хорошо заметной. Фрагмент, представленный на рис. 7, в заключении по результатам ХМ ЭКГ был ошибочно интерпретирован доктором как АВ блокада II ст. 1-го типа (с периодикой Самойлова–Венкебаха). На самом деле это, конечно, тоже заблокированная предсердная ЭС: для верно-

го суждения достаточно измерить интервалы между ЭС, предшествующим и последующим синусовыми Р-зубцами. Ошибка, впрочем, вполне извинительна с учетом наличия АВ блокады I ст., а также того, что PQ-интервал синусового сокращения после ЭС заметно короче, чем перед ЭС.

При выявлении наджелудочковой ЭС могут возникать проблемы, связанные с тем, что экстрасистолический QRS-комплекс не всегда узкий. Если нарушено проведение возбуждения по левой или правой ножке пучка Гиса, он может оказаться широким, таким же как при желудочковой ЭС. Возможности дифференциальной диагностики между aberrантной наджелудочковой и желудочковой

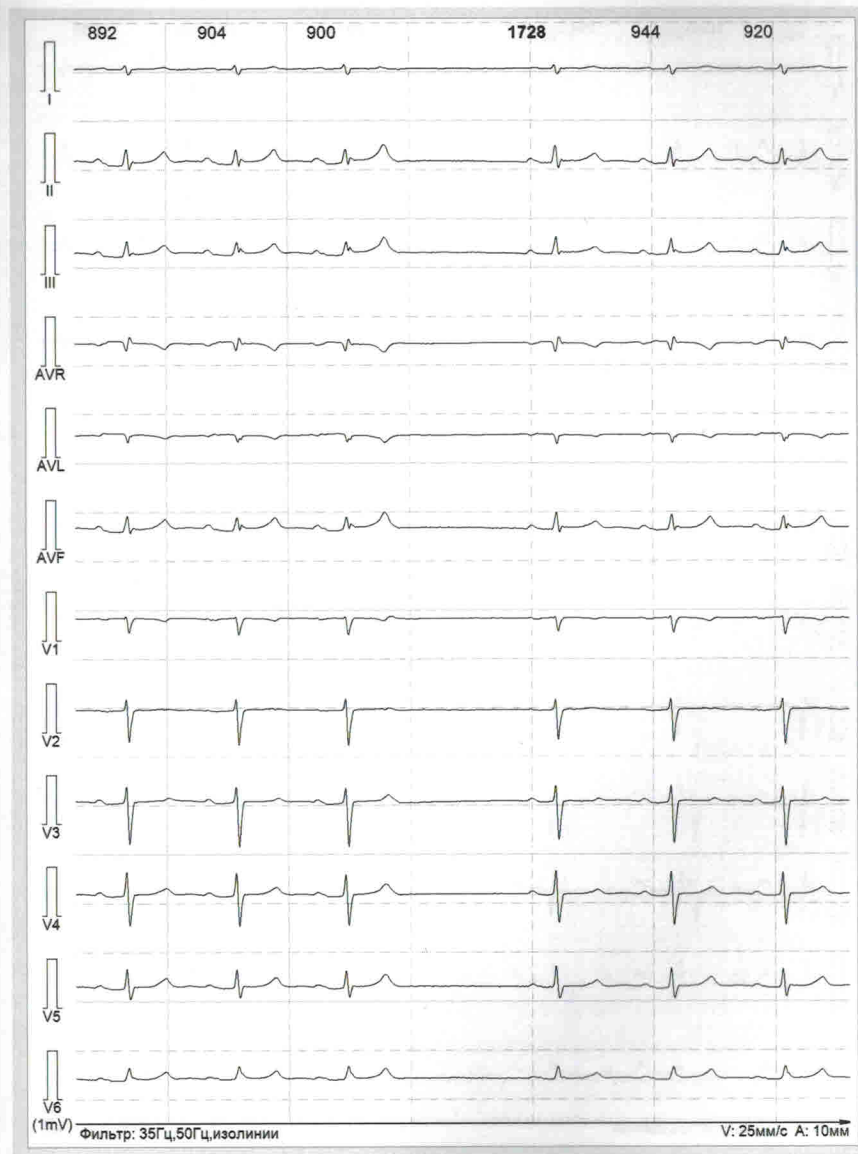

Рис. 4. Блокированная предсердная ЭС. Эктопический Р-зубец на вершине предшествующего Т и практически неразличим

Ю. В. ШУБИК

## НАРУШЕНИЯ ПРОВОДИМОСТИ

Представляется очевидным, что в большинстве случаев для диагностики нарушений проводимости достаточно ЭКГ. Действительно, именно с помощью ЭКГ чаще всего выявляются внутрипредсердные блокады, блокады ножек пучка Гиса, АВ блокады, такие аномалии проводящей системы сердца, как синдром (феномен) WPW. Однако нередко любые нарушения проведения возбуждения являются непостоянными, транзиторными. Именно в таких случаях эти блокады могут быть выявлены с помощью ХМ ЭКГ. Возможно, в меньшей степени это касается внутрипредсердных, в т. ч. межпредсердных, нарушений проводимости (рис. 1). Они достаточно редко бывают преходящими, но не бывает правил без исключений. В любом случае при анализе данных ХМ ЭКГ на нарушения внутрипредсердной проводимости следует обратить внимание, т. к. они могут иметь непосредственное отношение, например, к наджелудочковым тахикардиям, в частности к ФП.

Особенно большое значение ХМ ЭКГ имеет в диагностике АВ блокад. Конечно, для того чтобы установить наличие АВ блокады I, II или

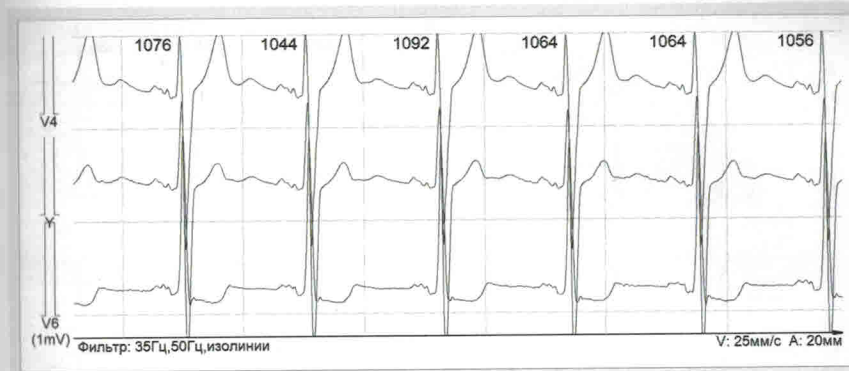


Рис. 1. Нарушение внутрипредсердной проводимости

III ст., вполне достаточно ЭКГ. Однако именно АВ блокады часто бывают транзиторными. Так, например, с тех пор как в современных холтеровских системах появилась возможность анализа динамики PQ-интервала, мы убедились в том, что преходящие нарушения проводимости в виде АВ блокады I ст. можно выявить у большинства больных. Порой сама констатация в заключении по результатам ХМ ЭКГ наличия АВ блокады I ст. с PQ-интервалом, например, до 220 мс в течение нескольких часов пугает пациента (а иногда и врача!), хотя такое нарушение проводимости не носит патологического характера. В то же время далеко не всегда АВ блокада I ст. совсем безобид-

на. В некоторых случаях замедление проведения возбуждения от предсердий к желудочкам свыше 300 мс влечет за собой появление симптоматики, аналогичной синдрому ЭКС. На рис. 2 и 3 можно видеть АВ блокаду I ст. с PQ соответственно 520 мс и 600 мс. В рекомендациях по ЭКС и сердечной ресинхронизирующей терапии (СРТ) European Society of Cardiology (ESC) 2013 г. сказано, что «это связано с неэффективным вкладом систолы предсердий в сердечный выброс. При эхокардиографии у таких больных видно слияние волн „Е“ и „А“, что приводит к уменьшению времени диастолического наполнения левого желудочка (ЛЖ) и способствует возникновению диастолической

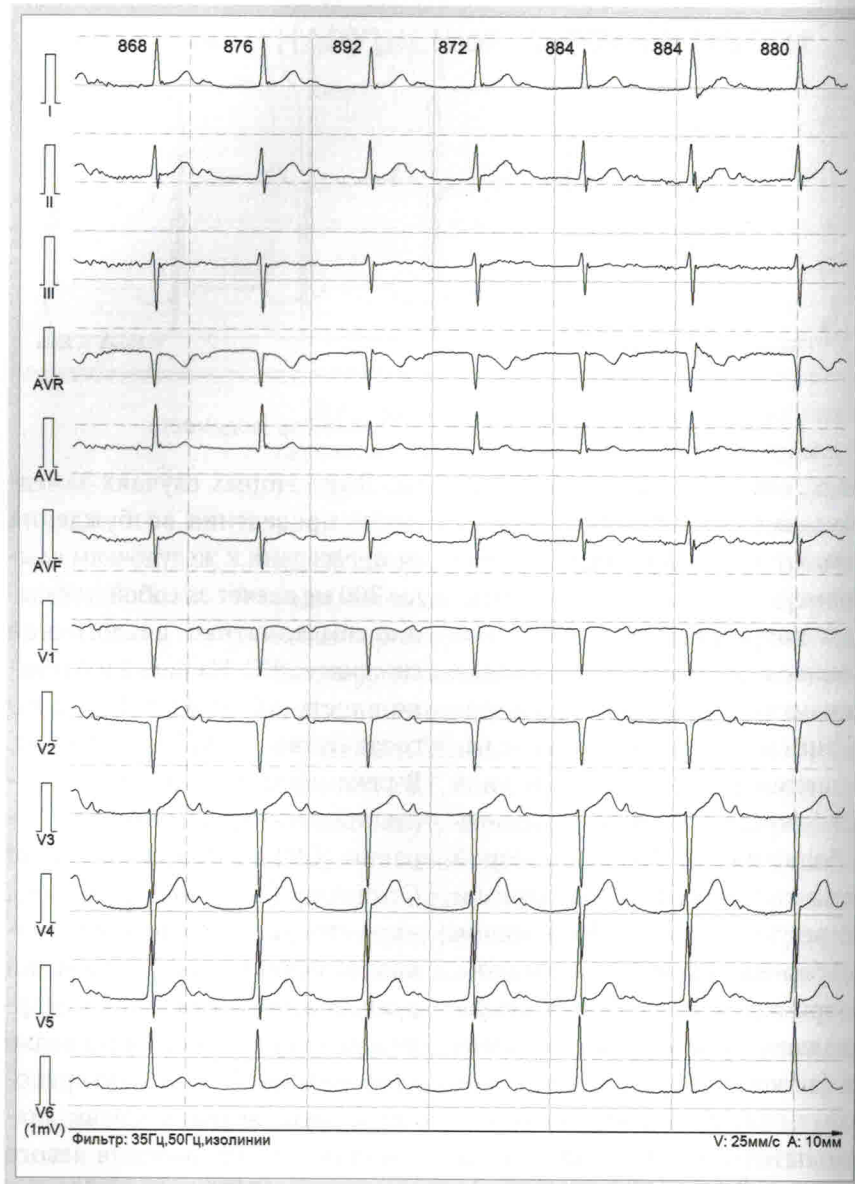

Рис. 2. АВ блокада I ст. с PQ-интервалом 520 мс

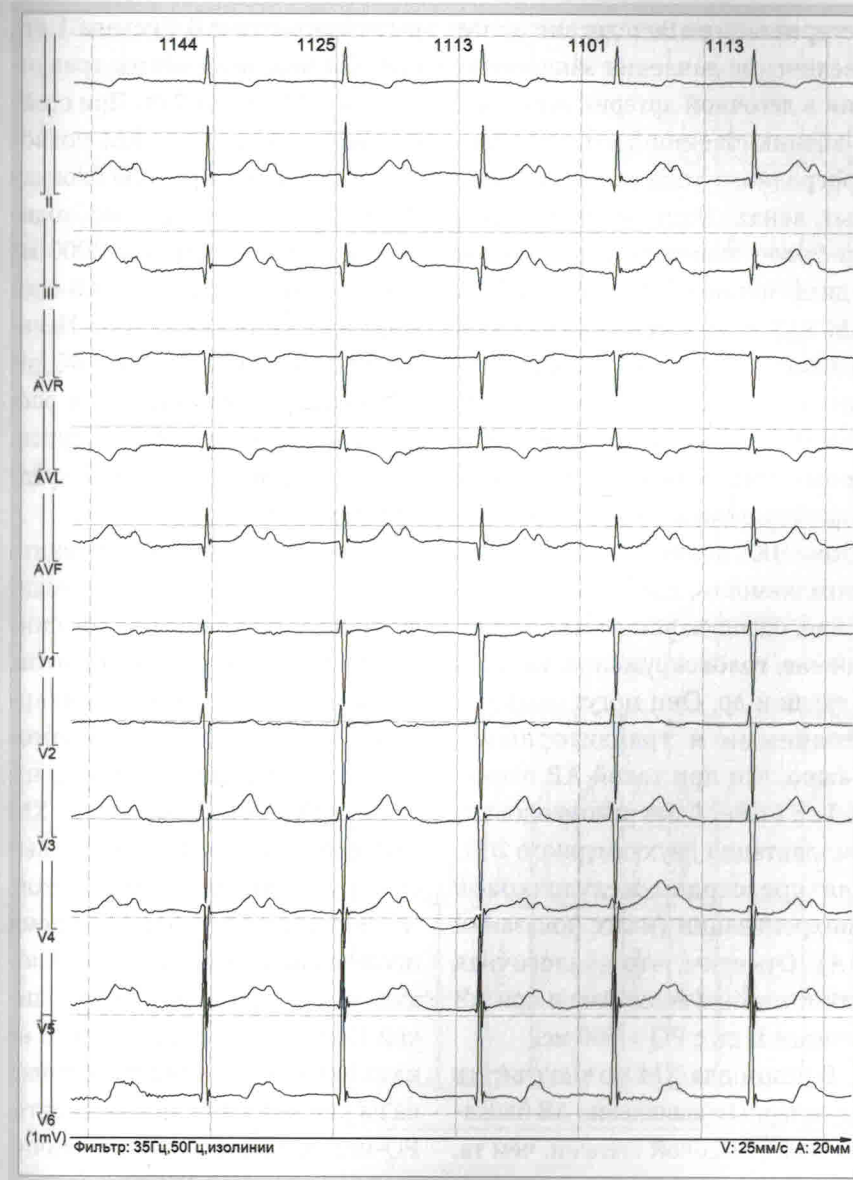

Рис. 3. АВ блокада I ст. с PQ-интервалом 600 мс

регургитации. Вследствие этого увеличение давления заклинивания в легочной артерии приводит к возникновению одышки и ретроградного тока крови в яремных венах. Этот эффект обычно более выражен у пациентов с дисфункцией ЛЖ и/или ХСН». ХМ ЭКГ позволит выявить такую транзиторную блокаду и сопоставить с жалобами пациента, соответствующими пейсмейкер-синдрому. Напомним, что наиболее характерными жалобами при синдроме ЭКС являются повышенная утомляемость, слабость, недомогание, одышка, усталость, сердцебиение, головокружение, тяжесть в груди и др. Они могут быть постоянными и транзиторными. Важно, что при такой АВ блокаде I ст. может быть рекомендована имплантация двухкамерного ЭКС для предсердно-желудочковой синхронизации (класс показаний ПА). Отметим, что аналогичная симптоматика возможна и при АВ блокаде II ст. с  $PQ > 300$  мс.

В целом для ХМ можно считать характерным выявление АВ блокады более высокой степени, чем та, которая выявлена при регистрации ЭКГ: например, если на ЭКГ

регистрируется АВ блокада I ст., при ХМ нередко имеется транзиторная АВ блокада II ст. При стойкой АВ блокаде II ст. ХМ позволит выявить преходящую блокаду III ст. Особое внимание необходимо обращать на паузы  $\geq 2000$  мс за счет появления полной АВ блокады или АВ блокады II ст. Целесообразно указывать как общее количество таких пауз, так и распределение их в течение суток, а также продолжительность, среднюю и максимальную.

Принципиально важно выявить любую транзиторную АВ блокаду выше I ст. при наличии синдрома МАС и его эквивалентов, а также симптомной брадикардии, т. к. это влечет за собой абсолютную необходимость в имплантации ЭКС. Однако ценность ХМ ЭКГ представляется еще более высокой у асимптомных пациентов. Чаще других вариантов во время исследования выявляется АВ блокада II ст. 1-го типа (с периодикой Самойлова—Венкебаха). В ее классическом виде она представлена на рис. 4 и 5. Как можно видеть, PQ-интервал постепенно увеличивается, очередной P-зубец не проводится на желудочки и возникает

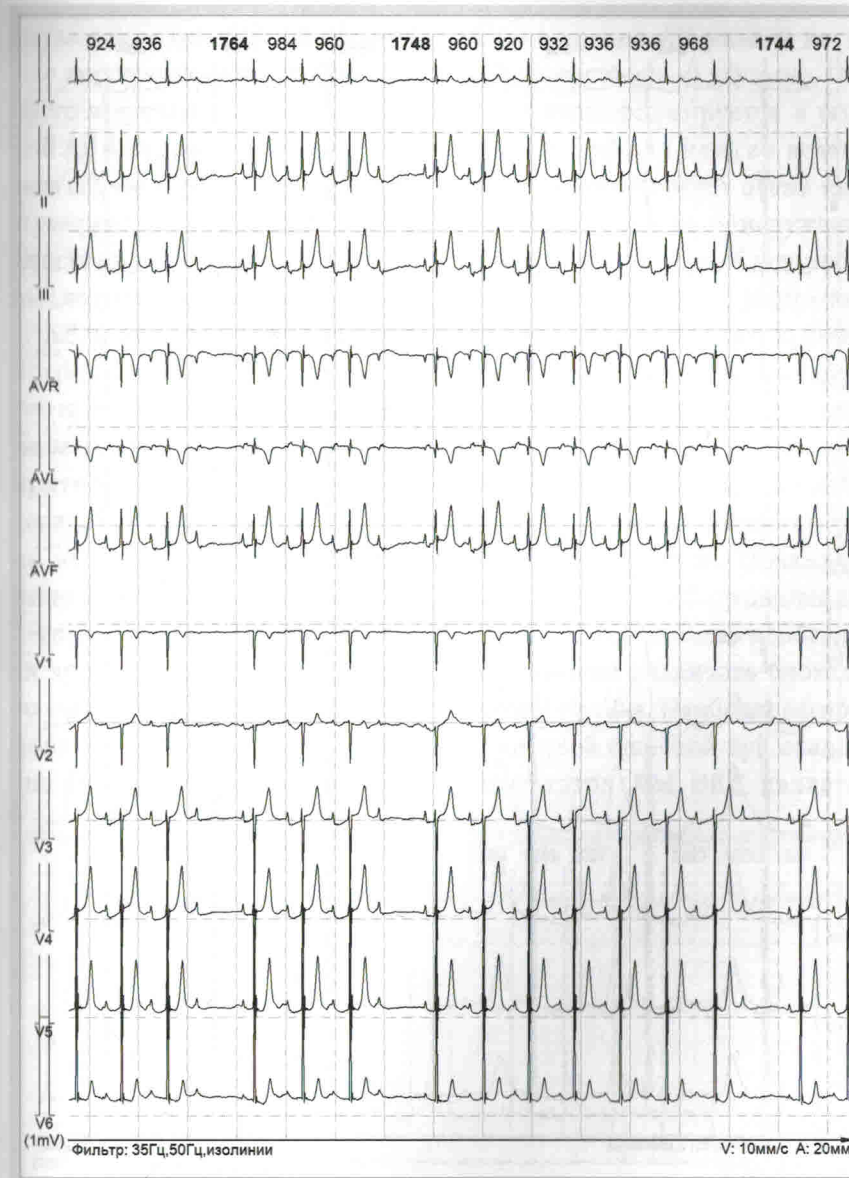

Рис. 4. АВ блокада II ст. 1-го типа (с периодикой Самойлова—Венкебаха)

Ю. В. ШУБИК

## СОЧЕТАНИЯ РАЗЛИЧНЫХ НАРУШЕНИЙ РИТМА И ПРОВОДИМОСТИ СЕРДЦА, СИНДРОМЫ

Весьма редко у пациентов с какой-либо кардиальной патологией при ХМ ЭКГ не выявляется никаких нарушений ритма и проводимости сердца. Как правило, удается зарегистрировать хотя бы одиночную ЭС, что, как уже было сказано выше, далеко не всегда является отклонением от нормы. Очень часто при ХМ можно выявить вполне закономерные с патогенетической точки зрения сочетания самых разнообразных аритмий: так, например, не бывает ФП или ПТ без предсердной ЭС, а ЖТ без желудочковой ЭС. Очень частым и вполне закономерным можно считать сочетание ФП и левопредсердного ТП, ПТ и эпизодов предсердного ускоренного ритма. Вместе с тем у одного и того же пациента при ХМ могут быть выявлены, казалось бы, не связанные между собой нарушения ритма и проводимости сердца: ФП и желудочковая ЭС или ЖТ, наджелудочковые (желудочковые) тахикардии и блокада ножек пучка Гиса, пароксизмальная АВ риентри тахикардия и ФП, АВ блокада и любая тахикардия и т. д. Сочетание столь разных аритмий объясняется, как правило, общей причиной: тем самым

основным заболеванием, осложнением которого они являются. В качестве примера можно привести серию рисунков, иллюстрирующих разные нарушения ритма сердца одного и того же пациента. На рис. 1 представлено начало пароксизма ЖТ, который на рис. 2 заканчивается, трансформируясь в ФП. На рис. 3 можно видеть у этого же больного завершение ТП: СР восстанавливается после пары желудочковых ЭС (по морфологии они совпадают с QRS-комплексами ЖТ). Еще один пример — на рис. 4: начало пароксизма ЖТ у пациента с внутрипредсердной блокадой и АВ блокадой I ст.

Нередко выявление определенных сочетаний нарушений ритма сердца помогает диагностическом поиске. Известно, что выявление при ХМ большого количества мноморфных желудочковых ЭС в отсутствие структурных изменений сердца позволяет предположить их идиопатический характер. Однако то же количество желудочковых ЭС в сочетании с наджелудочковыми нарушениями ритма сердца требует поиска причины, какого-либо основного заболева-

ния. В некоторых случаях диагностика определенного сочетания аритмий может помочь в определении лечебной тактики. Например, при выявлении у пациента с ФП большого количества (более 1000 в сутки) предсердных эктопий, включающих не только одиночную предсердную ЭС, но также парную и групповую, а также пароксизмы фокусной ПТ, можно предположить, что с высокой долей вероятности их источником являются мышечные муфты в устьях легочных вен. Следовательно, именно ИУЛВ окажется наиболее эффективным методом лечения.

Приведем достаточно демонстративный пример определения (коррекции) тактики лечения по результатам единственного ХМ ЭКГ.

Пациентка П., 49 лет, впервые в жизни обратилась к кардиологу с «классическими» жалобами: с 14 лет ее беспокоили приступы сердцебиения, возникающие без какой-либо причины, характеризующиеся внезапным началом и окончанием, купирующиеся глубоким вдохом с задержкой дыхания. Как почти всегда бывает в таких случаях, приступы,



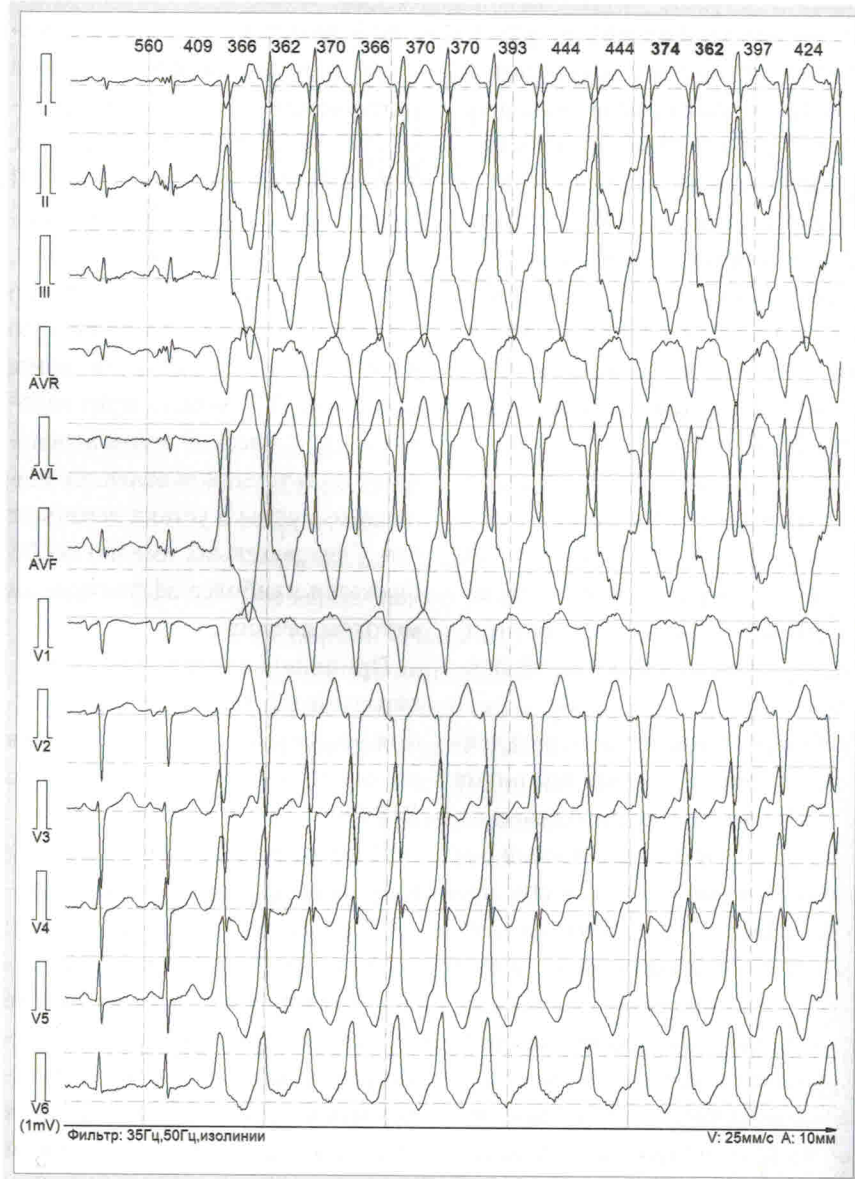


Рис. 1. Пароксизм ЖТ

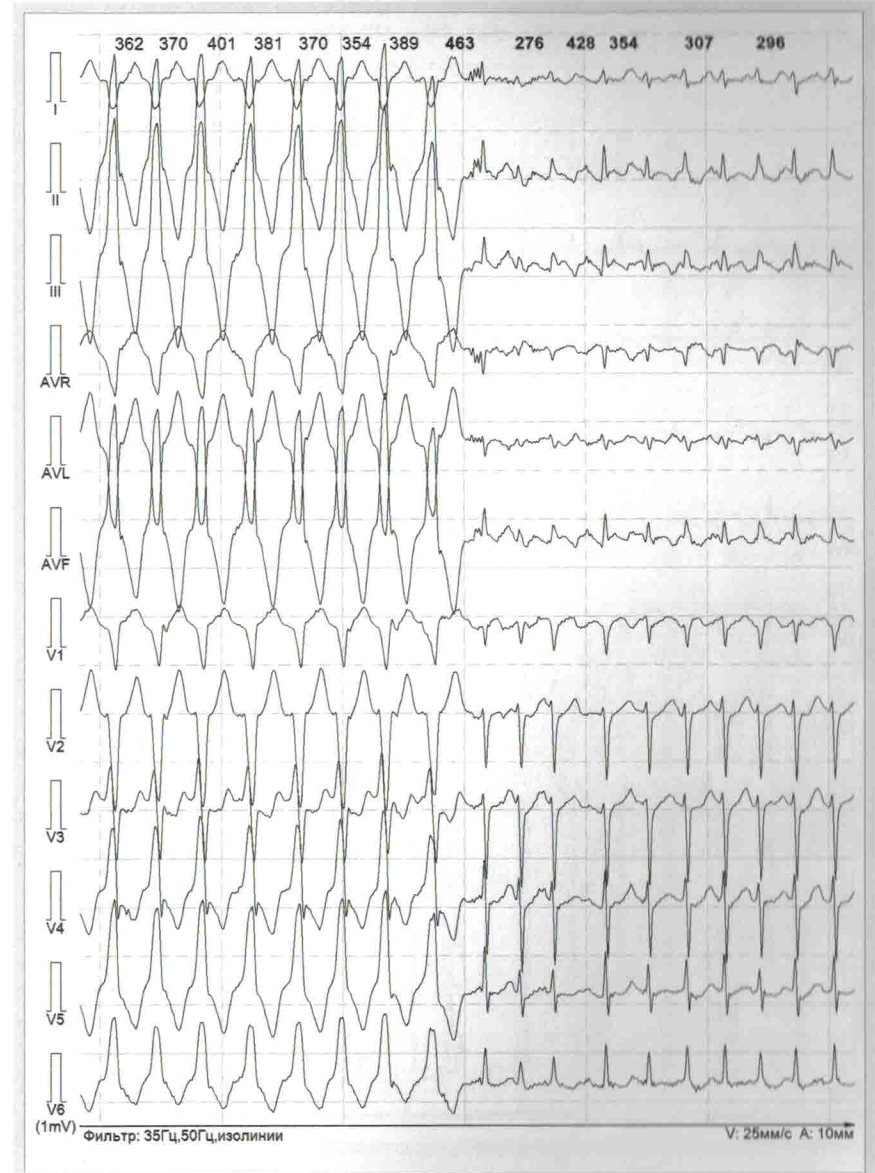

Рис. 2. Трансформация ЖТ в ФП

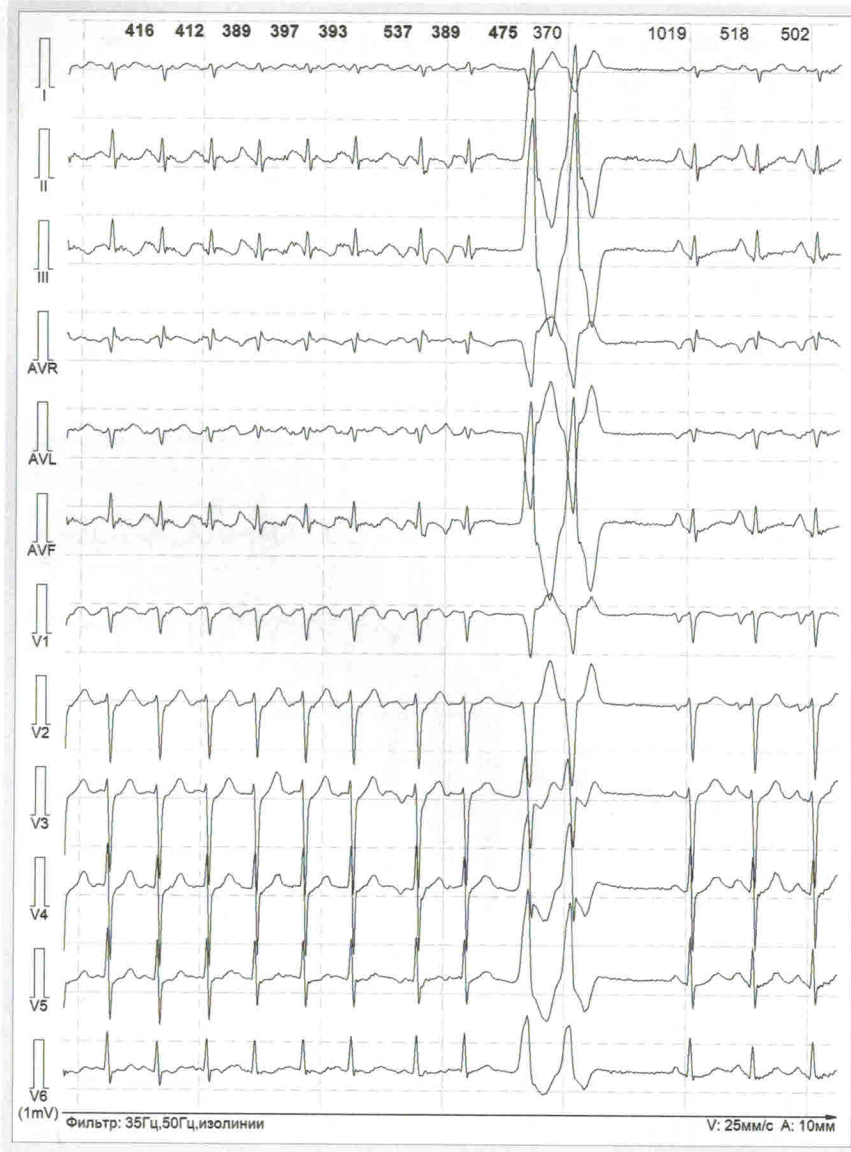


Рис. 3. Завершение ТП парной желудочковой ЭС (тот же пациент)

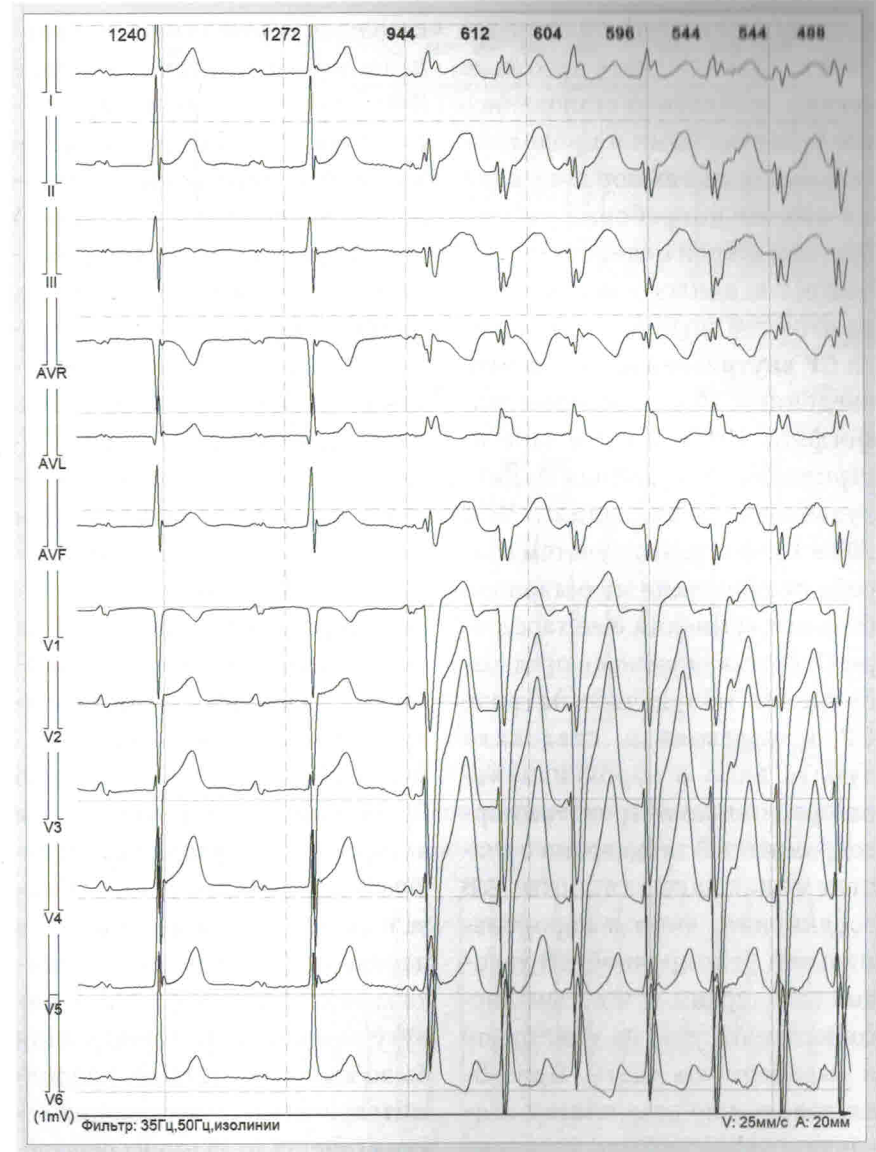


Рис. 4. Пароксизм ЖТ у пациента с внутрипредсердной блокадой и АВ блокадой I ст.