

<i>Предисловие</i> . . . . .	4
Глава 1. <b>Этиология и патогенез дорсалгий</b> . . . . .	7
Глава 2. <b>Классификация дорсалгий</b> . . . . .	17
Глава 3. <b>Клинические проявления дорсалгий</b> (совместно с А. Ф. Галлямовой) . . . . .	31
3.1. Влияние неблагоприятных факторов на формирование дорсалгий . . . . .	31
3.2. Спондилогенные дорсалгии . . . . .	35
3.2.1. Спондилогенные синдромы шейного уровня . . . . .	37
3.2.2. Спондилогенные синдромы грудного уровня . . . . .	39
3.2.3. Спондилогенные синдромы пояснично- крестцового уровня . . . . .	39
3.3. Миофасциальный болевой синдром . . . . .	41
Глава 4. <b>Методы исследования дорсалгий</b> . . . . .	48
4.1. Общий осмотр . . . . .	48
4.2. Нейроортопедическое исследование . . . . .	56
4.3. Рентгенологическое исследование . . . . .	67
4.4. Ультразвуковое исследование . . . . .	72
4.5. Допплерография . . . . .	77
4.6. Электромиография . . . . .	77
4.7. Термографическое исследование . . . . .	81
4.8. Реографическое исследование . . . . .	85
4.9. Биохимическое исследование . . . . .	87
Глава 5. <b>Восстановительное лечение дорсалгий</b> . . . . .	89
5.1. Медикаментозная терапия и лечебные блокады . . . . .	89
5.2. Физическая терапия и лечебная физкультура . . . . .	90
5.3. Мануальная терапия (совместно с И. К. Гайсиным) . . . . .	131
<i>Противопоказания к проведению восстановительного лечения</i> . . . . .	151
<i>Список литературы</i> . . . . .	153

При диагностике дорсалгий необходимо выяснить этиологию заболевания и установить уровень поражения. Боль в спине — междисциплинарная проблема в связи с тем, что синдром может встречаться при многих соматических и неврологических заболеваниях. Поэтому тщательно собранный анамнез, клинический осмотр, дополнительные методы исследования и их адекватная интерпретация во многом определяют успех диагностики.

#### 4.1. Общий осмотр

Целью общего осмотра больного является получение наиболее полной информации о нарушениях локомоторной системы. Больного обследуют сзади, спереди, сбоку, стоя, сидя и лежа, обращают внимание на походку и осанку. Стоя оценивают форму стоп и их положение, проводят тест на приседание, который позволяет судить о состоянии ахиллова сухожилия, наблюдают положение подколенной ямки, высоту стояния гребней подвздошных костей и вертелов бедренных костей. Обращают внимание на вид, симметричность и высоту лопаток, плеч, форму грудной клетки. Оценивают выраженность позвоночного кифоза, лордоза, боковые наклоны позвоночника, отведение в плечевых суставах и состояние вращающей манжеты плеча, баланс при стоянии на одной ноге, проводят флексионный тест стоя и сидя (рис. 4.1). Позвоночный столб рассматривают как единую биомеханическую цепь с оценкой степени ограничения движений и их болезненности в трех взаимно перпендикулярных плоскостях — сагиттальной, фронтальной и горизонтальной, а также оценкой симметричности двусторонних структур. Весьма важно оценивать взаиморасположение головы относительно позвоночника и позвоночника относительно таза. Таз является ключевой зоной в

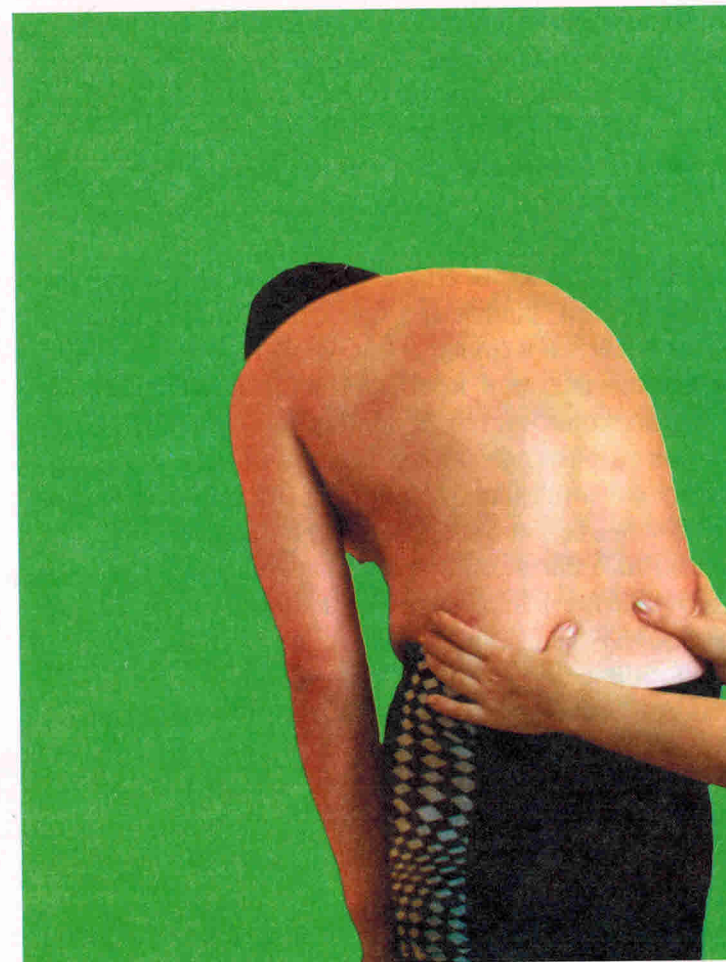


Рис. 4.1. Флексионный тест стоя.

опорно-двигательной системе и имеет ряд биомеханических особенностей.

Парные безымянные кости, которые состоят из трех слившихся костей: подвздошной, лобковой и седалищной, и непарная — крестец — образуют между собой следующие сочленения: крестцово-подвздошное, пояснично-крестцовое, крестцово-копчиковое, лонное сращение (симфиз) и тазобедренный сустав. Свя-



зочный аппарат таза представлен крестцово-бугорной, крестцово-остистой, крестцово-подвздошной, крестцово-поясничной и паховыми связками. Сложность строения таза и многообразие сложных и комбинированных движений, осуществляемых между сочленениями, способствуют возникновению ряда дисфункций, наиболее значимые из которых — лонная, крестцовая и безымянная.

При осмотре лежа на спине обращают внимание на положение головы и шеи, состояние плечевого пояса, участие в дыхании грудной клетки и диафрагмы, уровень стояния передне-верхней ости подвздошной кости, стояние ветвей лонных костей, длину нижних конечностей. В положении больного лежа на животе регистрируют отклонение и болезненность остистых отростков, высоту седалищных бугров, уровень стояния верхне-задних остей подвздошных костей, состояние крестца.

Выявленные биомеханические нарушения затем целенаправленно уточняются в процессе пальпации, исследования активных и пассивных движений, изометрического напряжения мышц, тестирования расслабленных и укороченных мышц.

Ниже мы приводим функции мышц и их иннервацию.

Флексия головы происходит с участием передней и боковой прямых ( $C_1, C_2$ ), длинной ( $C_1-C_3$ ) и верхней косой ( $C_1$ ) мышц головы, подъязычных мышц (нижний альвеолярный, лицевой, подъязычный нервы,  $C_1$ ), а также грудино-ключично-сосцевидной мышцы (добавочный нерв,  $C_2, C_3$ , иногда  $C_4$ ).

Экстензия головы осуществляется при помощи ременной ( $C_2-C_8$ ), полуостистой ( $C_2-C_8, Th_1-Th_{12}$ ), длиннейшей (задние ветви спинномозговых нервов) и остистой ( $C_6-C_8, Th_1-Th_{12}$ ) мышц головы, трапецевидной мышцы (добавочный нерв,  $C_3, C_4$ ), малой и большой задних прямых, верхней и нижней косых ( $C_1$ ) мышц головы, грудино-ключично-сосцевидной мышцы.

Ротацию головы производят трапецевидная мышца, ременная, длиннейшая, полуостистая, нижняя косая мышцы головы и грудино-ключично-сосцевидная мышца.

Латерофлексия головы осуществляется при помощи трапецевидной мышцы, ременной, длиннейшей, полуостистой; ниж-

ней косой, боковой прямой, длинной ( $C_1-C_3$ ) мышц головы и длинной мышцы шеи ( $C_2-C_6$ ).

Флексия шеи происходит за счет сокращения длинной мышцы шеи, передней ( $C_4-C_6$ ), средней ( $C_3-C_8$ ) и задней ( $C_6-C_8$ ) лестничных мышц.

В экстензии шеи участвуют ременная ( $C_3-C_8$ ), полуостистая, длиннейшая, многораздельная, межостистые мышцы шеи, короткие и длинные мышцы-вращатели (задние ветви спинномозговых нервов), мышца, поднимающая лопатку ( $C_3-C_5$ ), подвздошно-реберная ( $C_3-C_8, Th_1-Th_{12}, L_1$ ), остистая ( $C_6-C_8, Th_1-Th_{12}$ ), трапецевидная мышцы, большая задняя прямая мышца головы.

Латерофлексию шеи производят мышца, поднимающая лопатку, ременная, подвздошно-реберная, длиннейшая, полуостистая, многораздельная, межпоперечные мышцы шеи (задние ветви спинномозговых нервов), короткие и длинные мышцы-вращатели, лестничные мышцы, грудино-ключично-сосцевидная мышца, нижняя косая мышца головы, длинная мышца шеи.

Ротация шеи происходит за счет мышцы, поднимающей лопатку, ременной, подвздошно-реберной, полуостистой, многораздельной и межпоперечных мышц шеи, коротких и длинных мышц-вращателей, лестничных мышц, грудино-ключично-сосцевидной мышцы, нижней косой мышцы головы, а также длинной мышцы шеи.

При поражении грудино-ключично-сосцевидной мышцы, малой и большой задних прямых мышц головы, длинной мышцы шеи и лестничных мышц наблюдается асимметричное положение головы, затруднены движения головой, при двустороннем поражении голова свисает на грудь.

Поднятие плеча осуществляется при участии диафрагмы ( $C_3-C_5$ ), трапецевидной мышцы, мышцы, поднимающей лопатку, лестничных мышц. Если в процесс вовлечена диафрагма, у больного затруднено дыхание, не проводятся дыхательные движения на стороне поражения.

Абдукцию плеча обеспечивают большая и малая ромбовидные ( $C_4, C_5$ ), дельтовидная, надостная, подостная, малая круг-



лая и двуглавая мышцы ( $C_5$ ,  $C_6$ ), передняя и средняя лестничные мышцы.

Заинтересованность мышцы, поднимающей лопатку, и ромбовидных мышц приводит к легкому отставанию лопатки. При заинтересованности надостной и подостной мышц затруднено приподнимание и вращение плеча наружу (больной не может достать что-либо из заднего кармана брюк), атрофированы мышцы лопатки. При вовлечении дельтовидной мышцы больной не может поднять руку до горизонтали и выявляется атрофия дельтовидной мышцы. При поражении малой круглой мышцы затруднено наружное вращение плеча.

Во флексии локтя и экстензии запястья принимают участие передняя зубчатая, большая круглая, клювовидно-плечевая и плечевая мышцы ( $C_5$ — $C_7$ ), широчайшая мышца спины ( $C_6$ — $C_8$ ), подлопаточная, ключичная часть большой грудной, двуглавая и плечелучевая ( $C_5$ ,  $C_6$ ), супинатор и длинный лучевой разгибатель запястья ( $C_6$ ,  $C_7$ ), лестничные мышцы.

При поражении подлопаточной и большой круглой мышц, широчайшей мышцы спины больному тяжело завести руку за спину, скользя по ней тыльной поверхностью ладони. Если в процесс вовлекается клювовидно-плечевая мышца, затруднено поднятие плеча вперед, двуглавая мышца плеча — резко затруднено сгибание предплечья, выявляется атрофия бицепса. При заинтересованности плечевой мышцы затруднена супинация предплечья, плечелучевой — слегка затруднено сгибание предплечья, супинатора — затруднено вращение лучевой кости наружу.

Экстензия локтя и флексия запястья осуществляются передней зубчатой мышцей, широчайшей мышцей спины, грудино-реберной частью большой грудной ( $C_6$ — $C_8$ ,  $Th_1$ ) и малой грудной ( $C_5$ — $C_8$ ,  $Th_1$ ) мышцами, круглым пронатором и лучевым сгибателем запястья ( $C_6$ ,  $C_7$ ), поверхностным сгибателем пальцев ( $C_8$ ,  $Th_1$ ), длинным ( $C_6$ ,  $C_7$ ) и коротким ( $C_7$ ,  $C_8$ ) лучевыми разгибателями кисти, разгибателем пальцев и разгибателем мизинца ( $C_7$ ,  $C_8$ ), средней и задней лестничными мышцами.

При заинтересованности большой и малой грудных мышц затруднена аддукция плеча, больной не может свести вместе поднятые до горизонтали руки.

При вовлечении передней зубчатой мышцы наблюдается «крыловидная» резко выступающая лопатка. Если у больного страдают короткий и длинный лучевые разгибатели запястья, наблюдается «отвисшая кисть», ее невозможно разогнуть в лучезапястном суставе при разогнутых пальцах. При поражении круглого пронатора затруднена пронация предплечья, при вовлечении лучевого сгибателя запястья и длинной ладонной мышцы затруднена флексия кисти, поверхностного сгибателя пальцев — невозможна флексия средних фаланг.

На патологию локтевого разгибателя запястья ( $C_7$ ,  $C_8$ ) указывает кисть в положении абдукции в лучевую сторону. При страдании разгибателя пальцев и разгибателя мизинца пальцы согнуты в пястно-фаланговых суставах, разгибателя указательного пальца — указательный палец находится в согнутом положении.

При страдании широчайшей мышцы спины и мышц выпрямителей спины увеличен грудной кифоз, ограничены движения в пояснично-крестцовом отделе позвоночника.

Разгибание большого пальца и отклонение локтя производятся грудино-реберной частью большой грудной и малой грудной мышцами, трехглавой мышцей плеча ( $C_6$ — $C_8$ ), поверхностным и глубоким сгибателями пальцев ( $C_8$ ,  $Th_1$ ), длинным ( $C_7$ ,  $C_8$ ) и коротким ( $C_8$ ,  $Th_1$ ) сгибателями большого пальца, квадратным пронатором ( $C_7$ ,  $C_8$ ), локтевым сгибателем запястья ( $C_7$ ,  $C_8$ ,  $Th_1$ ), длинной и короткой мышцами, отводящими большой палец ( $C_7$ ,  $C_8$ ), мышцей, противопоставляющей большой палец кисти ( $C_8$ ,  $Th_1$ ), средней и задней лестничными мышцами.

При поражении трехглавой мышцы плеча больной не может разогнуть предплечье и у него наблюдается атрофия трехглавой мышцы. При страдании квадратного пронатора затруднено вращение предплечья внутрь. При поражении длинной мышцы, отводящей большой палец, отведение большого пальца недостаточно; короткого сгибателя большого пальца — затруднено его сгибание. При вовлечении короткой мышцы, отводящей боль-



#### 4.4. Ультразвуковое исследование позвоночника

Наиболее часто ультразвуковое исследование используют для диагностики изменений в пульпозном ядре, фиброзном кольце межпозвонковых дисков, определения состояния корешковых рукавов, выявления стеноза позвоночного канала, а также определения протрузии дисков (рис. 4.11). Критерии оценки степени дистрофических изменений межпозвонковых дисков были разработаны Л. Г. Плехановым с соавт. (1992).

Авторы выделяют 4 типа структурных изменений межпозвонковых дисков:

1-й тип — характеризуется умеренными структурными изменениями межпозвонковых дисков (неоднородность, повышение эхогенности и гиперэхогенные очаги в пульпозном ядре, уплотнение внутреннего контура фиброзного кольца).

2-й тип — структурные изменения диска, характерные для 1-го типа в сочетании со смещением пульпозного ядра, истончением, разволокнением или разрывом фиброзного кольца на стороне смещения.

3-й тип — структурные изменения диска, характерные для 2-го типа в сочетании с грыжей диска, проявляющейся в сужении и (или) асимметричной деформации позвоночного канала.

4-й тип — выраженные структурные изменения диска (резкое повышение эхогенности вплоть до непрозрачности, большое количество гиперэхогенных очагов, уменьшение толщины диска).

Оценка состояния позвоночного канала на шейном, грудном и поясничном уровнях производится в положении пациента лежа на животе, ультразвуковой конвексный датчик с частотой 3,5 мГц располагается продольно по отношению к телам позвонков. Определяются размеры позвоночного канала на уровне межпозвонковых дисков шейного, грудного и поясничного отделов позвоночника, выявляется стеноз позвоночного канала различного генеза (грыжа межпозвонкового диска, гипертрофия желтой связки и т.д.). Структуру же самого межпозвонкового диска при этом способе определить невозможно из-за физи-

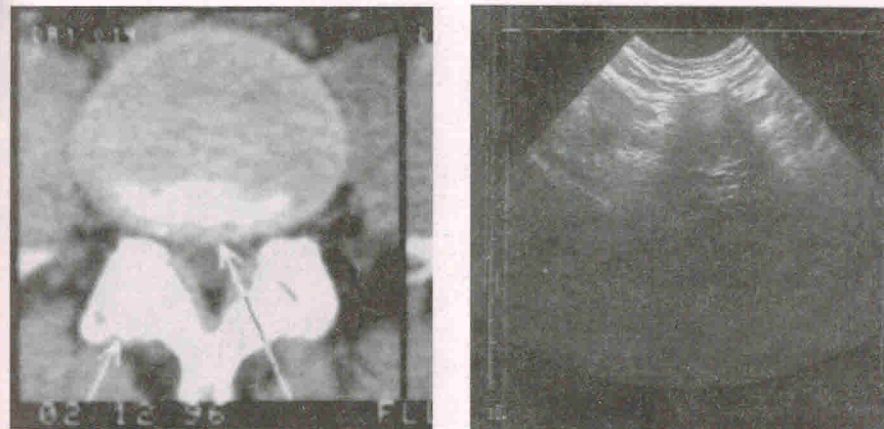


Рис. 4.11. Компьютерная томограмма и сонограмма парамедианной грыжи  $L_{IV}-L_{V}$ .

ологических особенностей позвоночного столба. Ценность данной методики ультразвукового исследования позвоночника заключается в возможности определения патологии позвоночного канала на грудном уровне без использования инвазивной трансэзофагальной методики.

Исследование шейного отдела позвоночника включает в себя оценку взаиморасположения передних поверхностей тел шейных позвонков относительно друг друга, структуры межпозвонковых дисков, размеров позвоночного канала. Положение больного — лежа на спине, датчик располагается продольно по паратрахеальной линии, голова исследуемого слегка запрокинута и повернута в сторону, противоположную расположению датчика. Затем датчик поворачивается вдоль своей оси поперечно для детальной оценки структуры межпозвонковых дисков и проводится исследование дисков с  $C_{II}-C_{III}$  до  $C_{VI}-C_{VII}$  (на уровне  $C_I-C_{II}$  межпозвонковый диск отсутствует), при этом оценивается состояние пульпозного ядра, фиброзного кольца дисков, размеры и форма позвоночного канала (рис. 4.12).

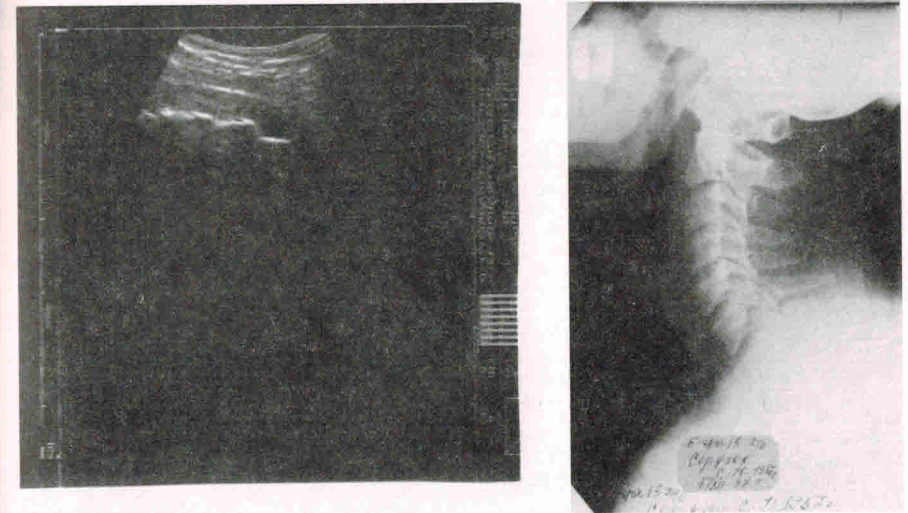
Важным морфологическим признаком дистрофического поражения позвоночника является патологическое смещение позвонков относительно друг друга (гипермобильность и неста-





*Рис. 4.12. Ультразвуковое исследование шейного отдела позвоночника.*

бильность). Для выявления данной патологии может быть использована функциональная экзоспондилография, позволяющая в реальном масштабе времени, т.е. при движении в шейном отделе позвоночника в сагитальной плоскости, определить стабильность позвоночно-двигательного сегмента и смещение позвонков относительно друг друга. Методика осуществляется сле-

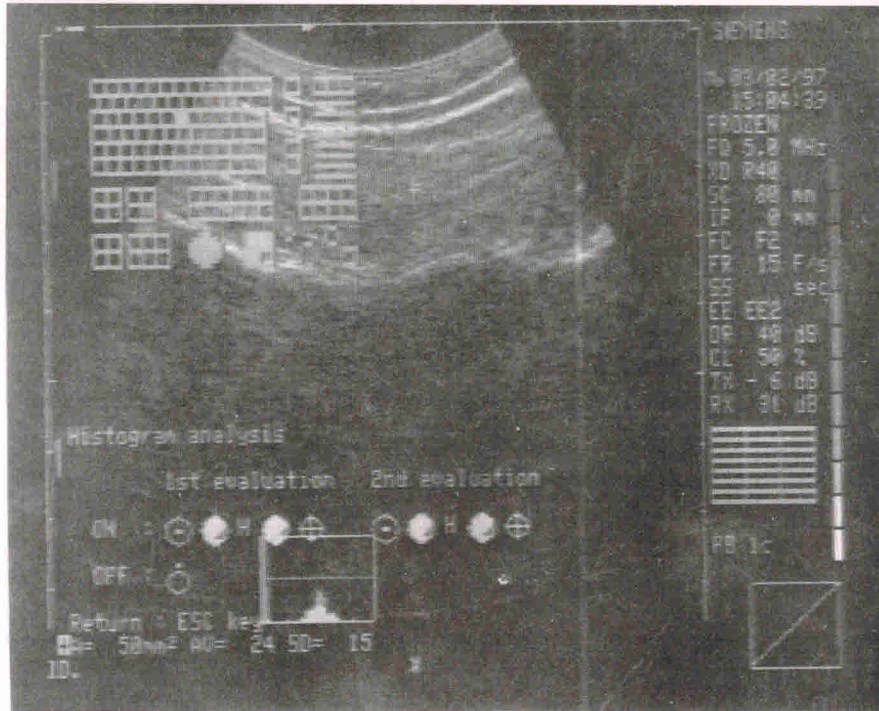


*Рис. 4.13. Сонограмма и рентгенограмма нестабильности C<sub>IV</sub>-C<sub>V</sub>.*

дующим образом: пациент садится на стул лицом к экрану монитора со слегка приподнятой и повернутой в противоположную от датчика сторону головой; датчик располагается на передней поверхности шеи пациента продольно по паратрахеальной линии. Производится предварительная оценка взаиморасположения передних поверхностей тел шейных позвонков относительно друг друга, структуры межпозвонковых дисков вначале при продольном, а затем при поперечном расположении датчика. При продольном расположении датчика пациент производит медленное сгибание и разгибание головы. При наличии гипермобильности шейного отдела позвоночника выявляется сонографический «симптом клавиши», который свидетельствует о выпадении того или иного позвоночно-двигательного сегмента из физиологического ритма движения в шее при сгибании и разгибании головы (рис. 4.13).

Исследование активности миофасциальных триггерных точек проводится в реальном масштабе времени в режиме гистографического анализа, оцениваются интенсивность и продолжительность отраженного эхосигнала. В первую очередь определяет-





**Рис. 4.14.** Сонограмма гистографического исследования активной миофасциальной триггерной точки.

ся экзогенность заинтересованного участка мышечной ткани, затем производится гистографическая оценка участка мышцы с активной миофасциальной триггерной точкой. На экране монитора можно видеть графическое изображение интенсивности (AU) и продолжительности (SD) отраженного от патологического участка мышцы эхосигнала с их количественными характеристиками. Данные ультразвукового исследования активных миофасциальных триггерных точек сравнивают с данными симметричного участка мышцы с противоположной стороны (рис. 4.14).

Достоверность ультразвукового исследования дистрофических поражений межпозвоночных дисков достаточно высока и составляет по сравнению с рентгенографией позвоночника около 91% [Beek F. J., van-Leeuwen M. S., Vax N. M. et al., 1994].

### 4.5. Допплерография

Ультразвуковая доплерография (УЗДГ) позволяет выявлять нарушения гемодинамики при процессах, сопровождающихся изменениями скорости кровотока, она основана на принципе отражения ультразвуковой волны от движущегося объекта. Эритроциты, перемещающиеся через зону прохождения ультразвукового луча, имеют разную скорость, и следовательно, отраженный ими ультразвук представляет собой достаточно широкий диапазон частот, анализируя который можно охарактеризовать особенности движения крови по сосудам в норме и при патологии. Характер доплеровского сигнала определяется особенностями движения эритроцита внутри сосудистого русла и зависит от многих факторов: деятельности сердца, расположения сосудов, изменения эндотелиальной поверхности сосудов, стенозов и др. В отличие от магнитно-резонансной ангиографии, являющейся морфологическим методом обследования, УЗДГ позволяет оценивать изменения гемодинамики. В исследовании позвоночных артерий возможности метода увеличиваются при проведении ротационных проб, показатели гемодинамики снижаются при повороте головы в сторону поражения с запрокидыванием головы назад. Метод имеет большое значение в определении гемодинамически значимых окклюзирующих поражений внутренней сонной артерии, общей сонной артерии, подключичной артерии и плечеголового ствола, а также сосудов верхних и нижних конечностей.

### 4.6. Электромиография

Для оценки сократительных свойств мышц при рефлекторных и нейродистрофических проявлениях, качественной и количественной оценки локальных дистрофических изменений мышц используется электромиография (ЭМГ). Для ее проведения применяются два типа электродов: поверхностные и игольчатые. При помощи игольчатых электродов исследуют потенциал действия отдельных двигательных единиц и мышечных волокон, поэтому