

[О Г Л А В Л Е Н И Е]

<p>Соавторыviii</p> <p>Сокращенияx</p> <p>1 Тиреоидэктомия и лимфодиссекция на шее1 <i>Amit K. Mathur, MD, and Gerard M. Doherty, MD</i></p> <p>2 Паратиреоидэктомия8 <i>Sean C. Kumer, MD, PhD, and Gerard M. Doherty, MD</i></p> <p>3 Адреналэктомия14 <i>Awori J. Hayanga, MD, MPH, and Paul G. Gauger, MD</i></p> <p>4 Эндокринная хирургия поджелудочной железы22 <i>Brian D. Saunders, MD, and Gerard M. Doherty, MD</i></p> <p>5 Эзофагэктомия через пищеводное отверстие диафрагмы29 <i>Jennifer F. Waljee, MD, MPH, MSc, and Mark B. Orringer, MD</i></p> <p>6 Операции при заболеваниях желудка42 <i>Erika A. Newman, MD, and Michael W. Mulholland, MD, PhD</i></p> <p>7 Хирургия грыж пищеводного отверстия диафрагмы57 <i>C. J. Lee, MD, and Jonathan F. Finks, MD</i></p> <p>8 Экстренная хирургия язвенной болезни67 <i>Susan Tsai, MD, and Michael W. Mulholland, MD, PhD</i></p> <p>9 Хирургическое лечение морбидного (патологического) ожирения75 <i>John B. Ammori, MD, and Jonathan F. Finks, MD</i></p> <p>10 Стомы желудочно-кишечного тракта81 <i>Kerianne H. Quanstrum, MD, and Richard E. Burney, MD</i></p> <p>11 Лапароскопическая холецистэктомия89 <i>Kevin Tri Nguyen, MD, PhD, and John D. Birkmeyer, MD</i></p> <p>12 Руководство при осложнениях желчнокаменной болезни97 <i>Richard V. Ha, MD, and Charles E. Binkley, MD</i></p> <p>13 Руководство при травмах и стриктурах желчных протоков106 <i>Amit K. Mathur, MD, and James A. Knol, MD</i></p> <p>14 Резекция печени115 <i>Theodore H. Welling, III, MD</i></p> <p>15 Панкреатодуоденальная резекция121 <i>Nicholas H. Osborne, MD, and Lisa M. Colletti, MD</i></p>	<p>16 Дистальная резекция поджелудочной железы131 <i>K. Barrett Deatrick, MD, and Gerard M. Doherty, MD</i></p> <p>17 Оперативное лечение хронического панкреатита137 <i>Jules Lin, MD, and Diane M. Simeone, MD</i></p> <p>18 Спленэктомия145 <i>Brett A. Almond, MD, PhD, and Kathleen M. Diehl, MD</i></p> <p>19 Резекция тонкой кишки149 <i>Junewai L. Reoma, MD, and Daniel B. Hinshaw, MD</i></p> <p>20 Аппендэктомия156 <i>Chandu Vemuri, MD, and Jonathan F. Finks, MD</i></p> <p>21 Петлевая колостома, концевая илеостома, петлевая илеостома161 <i>Bedabrata Sarkar, MD, and Lisa M. Colletti, MD</i></p> <p>22 Оперативное лечение при воспалительных заболеваниях кишечника167 <i>Jennifer Cannon, MD, and Emina H. Huang, MD</i></p> <p>23 Колеэктомия180 <i>Barry L. Rosenberg, MD, MBA, and Arden M. Morris, MD, MPH</i></p> <p>24 Операции при опухолях прямой кишки192 <i>David G. Heidt, MD, and Emina H. Huang, MD</i></p> <p>25 Операции при выпадении прямой кишки203 <i>Brian S. Knipp, MD, and Richard E. Burney, MD</i></p> <p>26 Операции при доброкачественных аноректальных заболеваниях210 <i>Erica N. Proctor, MD, and Emily V.A. Finlayson, MD</i></p> <p>27 Оперативное лечение рака молочной железы217 <i>Dawn M. Coleman, MD, and Kathleen M. Diehl, MD</i></p> <p>28 Хирургическое лечение меланомы229 <i>Amir A. Ghaferi, MD, and Michael S. Sabel, MD</i></p> <p>29 Оперативное лечение при саркоме мягких тканей238 <i>Dan G. Blazer, III, MD, and Alfred E. Chang, MD</i></p> <p>30 Трансплантация почки242 <i>Constance M. Mobley, MD, PhD, and Shawn J. Pelletier, MD</i></p>
---	---

31	Трансплантация поджелудочной железы	252	40	Лечение паховых грыж	324
	<i>Raymond J. Lynch, MD, and Randall S. Sung, MD</i>			<i>Timothy L. Frankel, MD, and Richard E. Burney, MD</i>	
32	Трансплантация печени	261	41	Лечение вентральных грыж	331
	<i>Derek A. DuBay, MD, and Randall S. Sung, MD</i>			<i>Kristoffer B. Sugg, MD, Edwin Y. Chang, MD,</i> <i>and Michael G. Franz, MD</i>	
33	Сосудистые доступы для диализа	270	42	Техника зашивания ран	338
	<i>Frank C. Vandy, MD, and Peter K. Henke, MD</i>			<i>Brent M. Egeland, MD, and Paul S. Cederna, MD</i>	
34	Лечение инфраренальной аневризмы брюшной аорты	279	43	Центральный венозный доступ	347
	<i>Michael S. Shillingford, MD, Loay S. Kabbani, MD,</i> <i>and Gilbert R. Upchurch, Jr, MD</i>			<i>Laura A. Monson, MD, and Melissa E. Brunsvold, MD</i>	
35	Каротидная эндартэктомия	286	44	Дренирование плевральной полости	355
	<i>Christopher Longo, MD, and Ramon Berguer, PhD, MD</i>			<i>Peter Sassalos, MD, and Melissa E. Brunsvold, MD</i>	
36	Хирургическое лечение окклюзии аортоподвздошного сегмента	292	45	Трахеостомия и срочная криотиреоидотомия	360
	<i>Gorav Ailawadi, MD</i>			<i>Michael L. Bernstein, MD, PhD,</i> <i>and Stewart C. Wang, MD, PhD</i>	
37	Хирургическая реваскуляризация артериальной окклюзии ниже паха	300	46	Оперативное лечение пилоростеноза: пилоромиотомия	366
	<i>Loay S. Kabbani, MD, and Peter K. Henke, MD</i>			<i>Benjamin Levi, MD, and George B. Mychaliska, MD</i>	
38	Лечение венозной недостаточности нижней конечности	309	47	Доступы к сосудам в педиатрии	371
	<i>K. Barrett Deatrck, MD, and Thomas W. Wakefield, MD</i>			<i>Kimberly McCrudden Erickson, MD</i>	
39	Под- и надколенная ампутация	315	48	Паховая грыжа в педиатрии	378
	<i>Jeffrey H. Kozlow, MD, Andrew M. Zwyghuizen, MD,</i> <i>and Thomas W. Wakefield, MD</i>			<i>Kimberly McCrudden Erickson, MD</i>	

Эндокринная хирургия поджелудочной железы

Brian D. Saunders, MD, and Gerard M. Doherty, MD

ПОКАЗАНИЯ

- Опухоли могут быть гормонально-активными — функциональными (т.е. клиническим синдромам соответствует повышение уровня таких гормонов, как инсулин, гастрин, ВИП, соматостатин и глюкагон) или нефункциональными, при которых сохраняется нормальный уровень маркеров сыворотки [за исключением панкреатического полипептида, хромогранина А]).
- Опухоли могут быть спорадическими или проявляться как наследственные эндокринопатии (множественные эндокринные неоплазии типа 1 [МЭН], фон Хиппель-Ландау (von Hippel-Landau) [ФХЛ]).
- Нефункциональные опухоли, обнаруженные при радиологических исследованиях, должны быть удалены.
- Все функциональные опухоли должны быть удалены.
- Левосторонняя портальная гипертензия.

ПРОТИВОПОКАЗАНИЯ

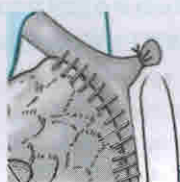
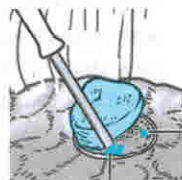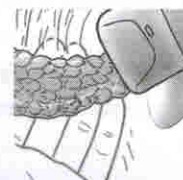
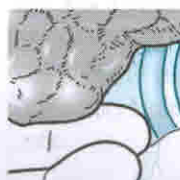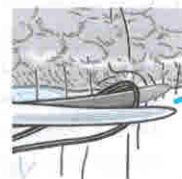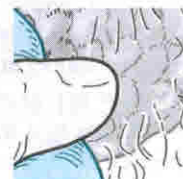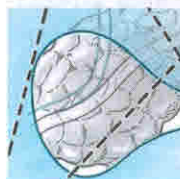- Неоперабельные опухоли с метастазами.
- Малые (<1 см) нефункциональные опухоли у пациентов с наследственной эндокринопатией.
- Функциональные опухоли с контролируемой медикаментозной терапией у больных с наследственной эндокринопатией, у которых в прошлом была резекция поджелудочной железы.
- Беременность (первый триместр).
- Сопутствующие заболевания, исключающие безопасное хирургическое вмешательство.

ИНФОРМИРОВАННОЕ СОГЛАСИЕ

- При больших резекциях поджелудочной железы рецидив заболевания составляет примерно 10–12%, а смертность — 1–2%.

Ожидаемый эффект

- Лечение синдрома гиперсекреции поджелудочной железы у больных с функциональными опухолями.
- Лечение потенциально злокачественных нейроэндокринных опухолей.



Возможные риски

- Кровотечения, возможно, требующие переливания крови.
- Инфекция, занесенная хирургическим путем.
- Свищ поджелудочной железы.
- Желчный свищ.
- Стеноз пилорического отдела желудка или замедленная эвакуаторная функция желудка.
- Генерализованный сепсис после спленэктомии.
- Послеоперационные грыжи.
- Нарушение толерантности к глюкозе или диабет.
- Эндокринная недостаточность поджелудочной железы или мальабсорбция.

ОСНАЩЕНИЕ

- Интраоперационный ультразвуковой датчик с высоким разрешением 7,5–10 МГц нужен для выявления локализации первичной опухоли или идентификации печеночных метастазов.

ПОДГОТОВКА ПАЦИЕНТА

- Медикаментозный контроль за повышенной выработкой гормонов (например, ингибиторами протонной помпы) или соматостатин-аналоговой терапией для снижения их выработки до нормальных показателей.
- Любой пациент, которому предстоит спленэктомия, должен получить пневмококковую, гемофильного гриппа В и менингококковую вакцину до операции.
- Запрещение употребления пищи с вечера перед операцией.
- Предоперационное введение антибиотиков.
- Как механическая, так и фармакологическая профилактика тромбоза глубоких вен должны быть сделаны перед операцией.
- Консультации анестезиолога, если это необходимо.

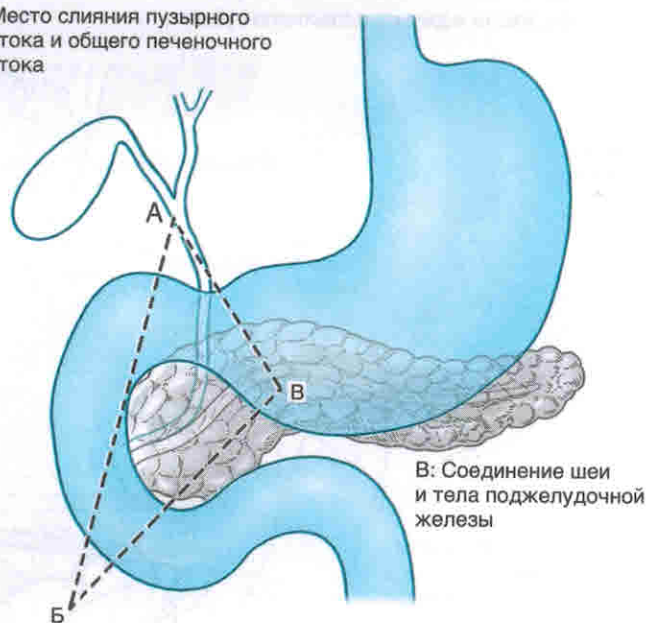
ПОЛОЖЕНИЕ ПАЦИЕНТА НА ОПЕРАЦИОННОМ СТОЛЕ

- Пациент должен лежать на спине, желательно с отведенными руками.

ОПЕРАЦИЯ

- **Рис. 4-1:** У пациентов с документально подтвержденной гипергастринемией первичная опухоль почти всегда располагается в треугольнике гастриномы (ограниченный слиянием панкреатического и общего печеночного протоков, вторым и третьим сегментами двенадцатиперстной кишки, а также местом перехода шеи в тело поджелудочной железы).
- Производят верхнюю срединную лапаротомию или разрез в подреберье.
 - Верхнесрединная лапаротомия предпочтительна для пациентов со сравнительно острым углом реберного края.
 - Для дистальной резекции поджелудочной железы преимущественно полезен левосторонний разрез в подреберье, а в случае панкреатодуоденальной резекции — двусторонний.

А: Место слияния пузырного протока и общего печеночного протока



В: Соединение шеи и тела поджелудочной железы

Б: Соединение второй и третьей частей двенадцатиперстной кишки

Рис. 4-1

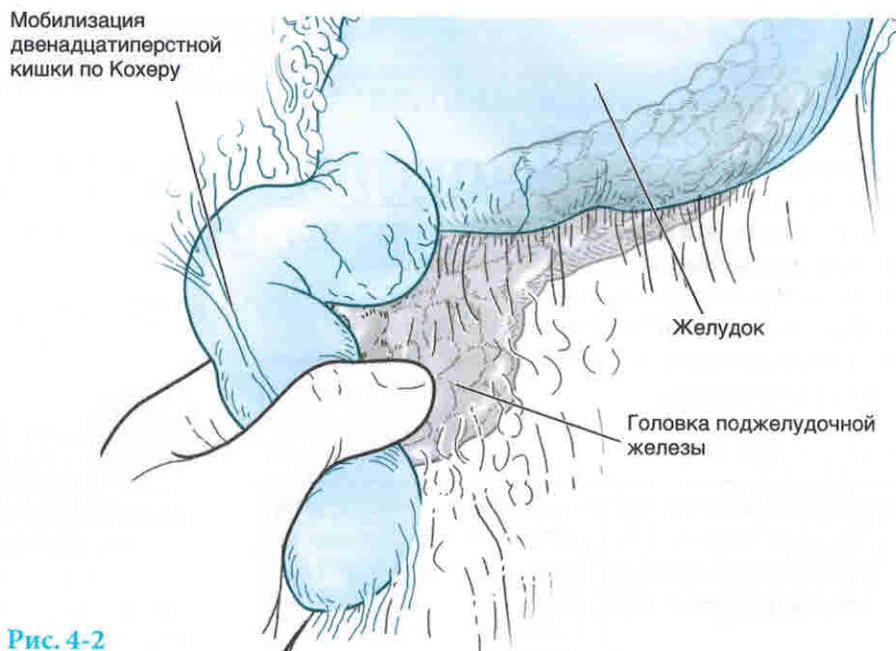


Рис. 4-2

- Ревизия брюшной полости для исключения метастазов включает в себя осмотр и пальпацию печени, брюшины, брыжейки, сальника, а у женщин еще и яичников.
- Рис. 4-2: Полную мобилизацию поджелудочной железы проводят для определения локализации опухоли.
- Этот шаг начинается с мобилизации головки поджелудочной железы с помощью выделения боковой стенки двенадцатиперстной кишки и забрюшинных сращений (мобилизация по Кохеру).
- Мобилизация должна быть продолжена в левую сторону до выявления аорты.
- Рис. 4-3: Тело и хвост поджелудочной железы обнажают, входя через сальниковую сумку.

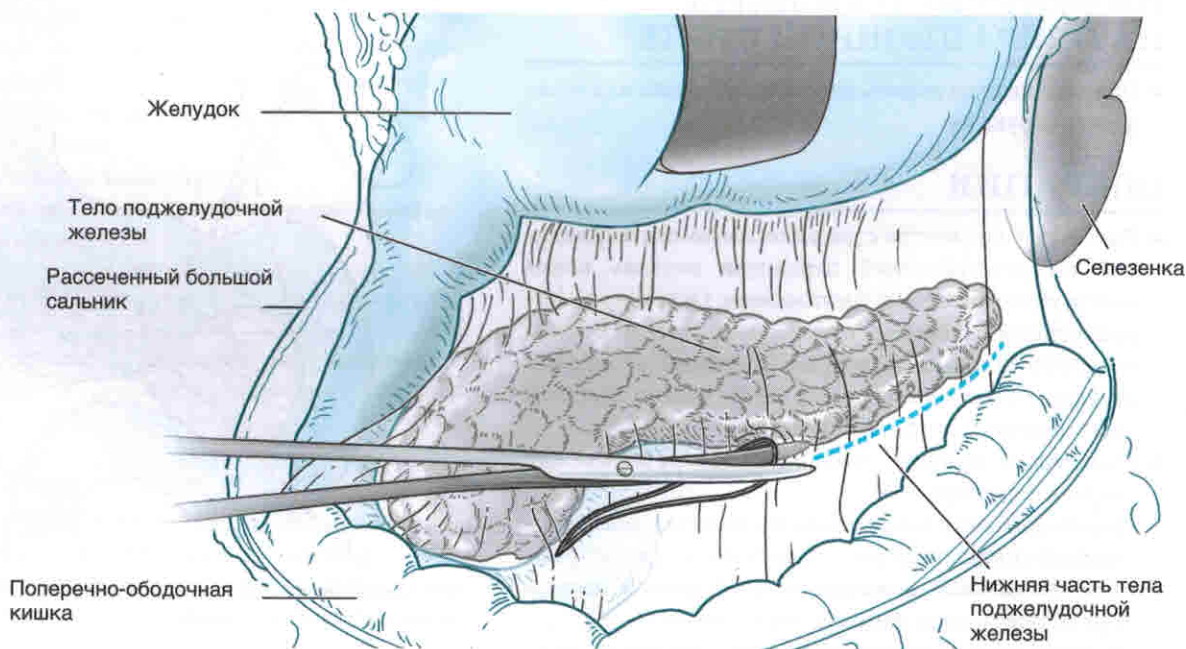


Рис. 4-3

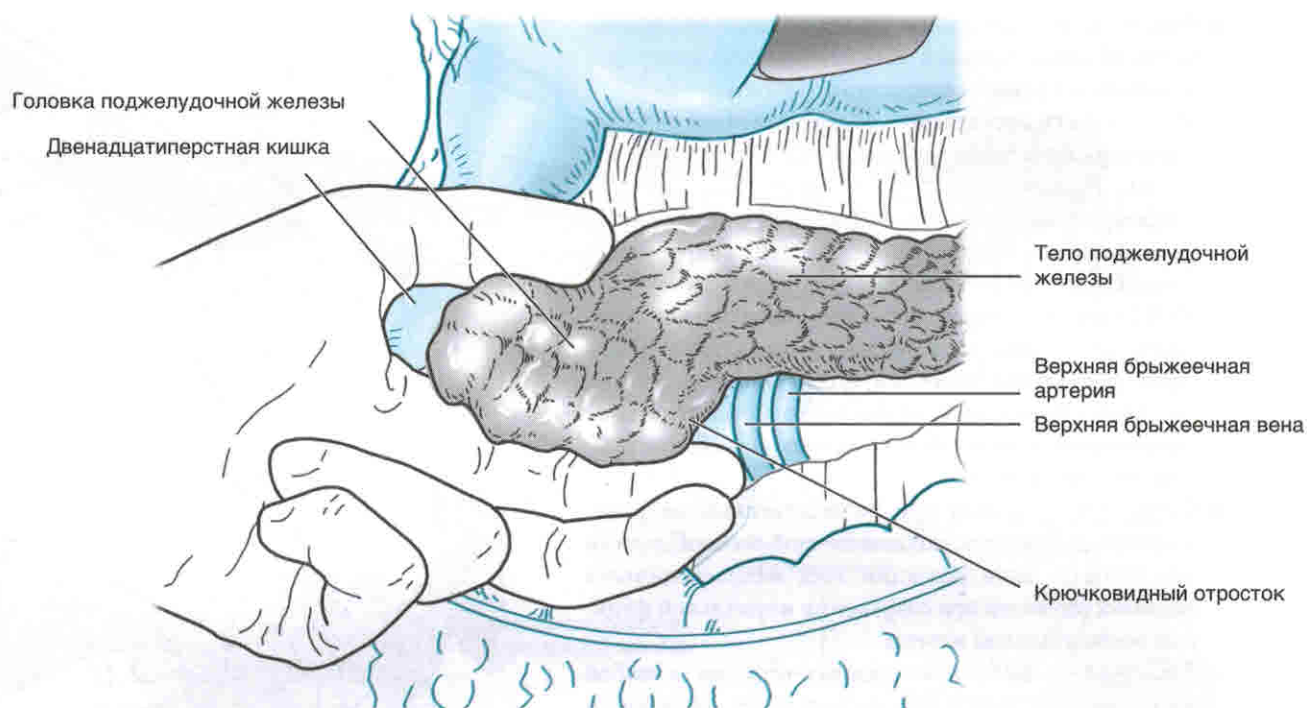


Рис. 4-4А

- Желудочно-толстокишечную связку открывают, стараясь не попасть в брыжейку поперечно-ободочной кишки или не повредить средние сосуды ободочной кишки.
- Забрюшинно расположенный нижний край поджелудочной железы обнажают электрокоагулятором или ножницами.
- На данном этапе можно идентифицировать верхнюю брыжеечную вену, которая следует в направлении средней ободочной вены и анастомозирует с ней.
- **Рис. 4-4 А, Б:** Бессосудистые сращения поджелудочной железы на задней поверхности ее должны быть рассечены, чтобы открыть вышележащий верхний край забрюшинно расположенной поджелудочной железы.
- Латеральную брюшину со стороны селезенки отводят и рассекают.
- Это позволяет провести бимануальную пальпацию по всей длине поджелудочной железы.
- Особую осторожность следует соблюдать, если новообразование поджелудочной железы вызвало окклюзию вен селезенки, что приводит к левосторонней портальной гипертензии и появлению множества коллатеральных сосудов, которые затрудняют выделение. В этом случае ранняя перевязка и рассечение селезеночной артерии может уменьшить кровотечение из коллатеральных сосудов.

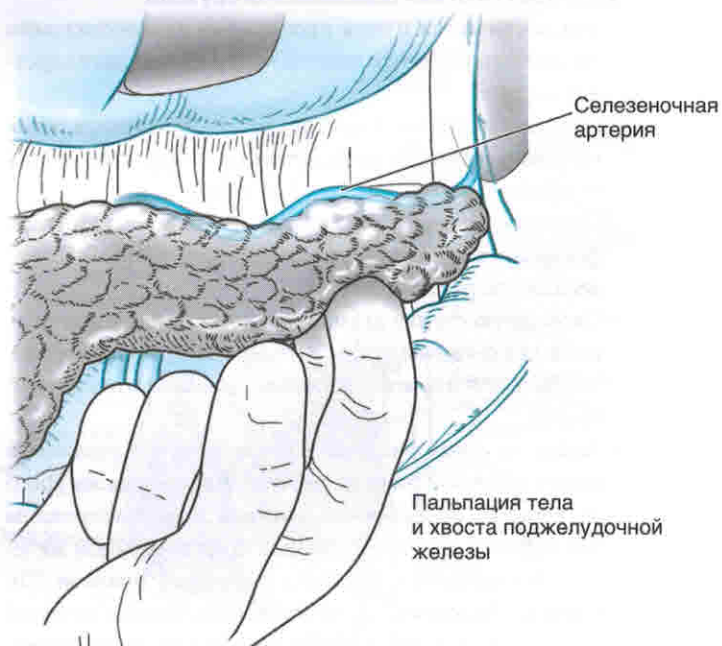


Рис. 4-4Б

■ **Рис. 4-5А-В:** Тщательное ультразвуковое обследование всей поджелудочной железы позволяет идентифицировать все нейроэндокринные опухоли.

- Может быть определено пространственное отношение опухоли к главному протоку поджелудочной железы.
- Эндокринные опухоли и их метастазы, как правило, гипоехогенны по сравнению с остальной паренхимой поджелудочной железы.
- УЗИ позволяет определить объем оперативного вмешательства, как то панкреатодуоденальная резекция, дистальная резекция поджелудочной железы и спленэктомия, энуклеации опухоли или сочетание энуклеации и обычной анатомической резекции поджелудочной железы.

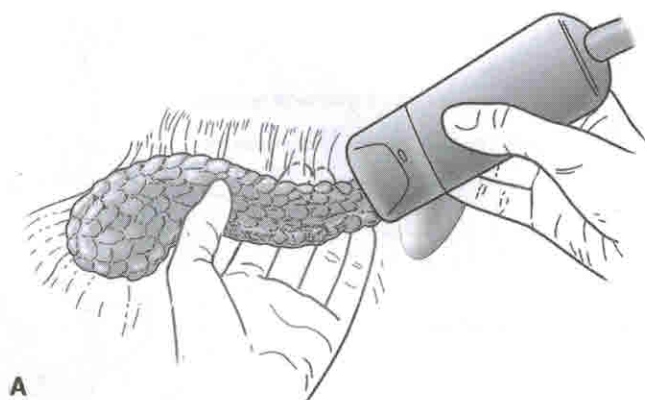
■ Оперативный подход при наследственных нейроэндокринных опухолях поджелудочной железы должен преследовать цель резекции всех макроскопически видимых опухолей при сохранении нормальной функции поджелудочной железы.

■ **Рис. 4-6А-В:** Доброкачественные опухоли в любой части поджелудочной железы могут быть энуклеированы острым рассечением вокруг капсулы опухоли — с осторожностью во избежание травмы протоков поджелудочной железы.

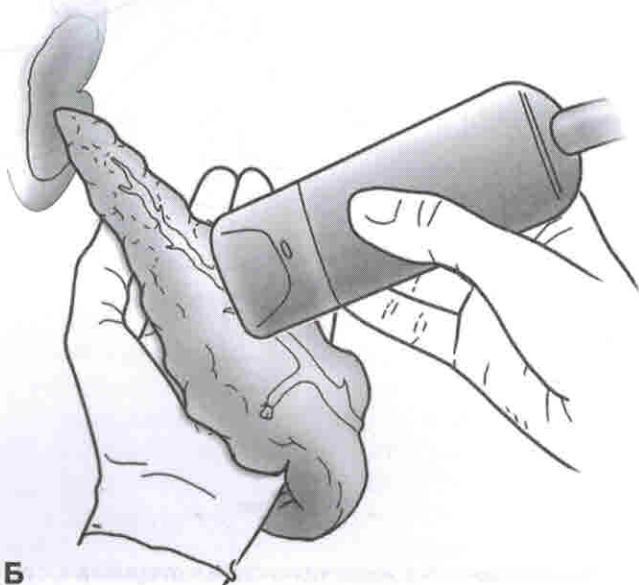
- Прижигание на поверхности поджелудочной железы следует использовать с осторожностью, чтобы предотвратить передачу термической травмы на проток поджелудочной железы.
- Замкнутые аспирационные дренажи должны быть оставлены неподалеку от места энуклеации или анатомической резекции для диагностики и контроля возможного истечения сока поджелудочной железы.

■ **Рис. 4-7:** У пациентов с гипергастринемией рекомендуют стандартную пальпацию двенадцатиперстной кишки для исключения подслизистой опухоли.

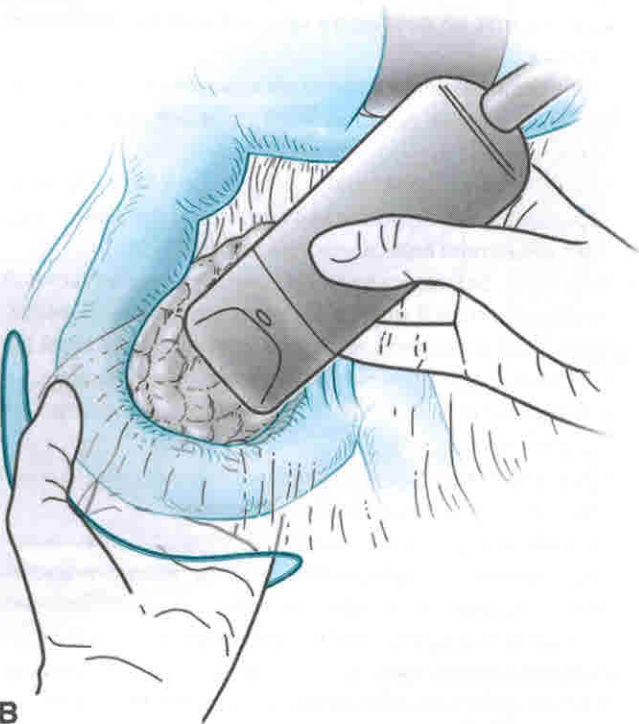
- Это достигается путем продольной дуоденотомии на свободной стенке второй части двенадцатиперстной кишки.
- Опухоли могут быть несколько миллиметров в объеме, они могут быть резецированы, а закрытие дефекта производят с внутренней стороны.
- Опухоли, которые располагаются рядом с ампулой фатерова соска, могут потребовать панкреатодуоденальную резекцию.
- Свободную стенку двенадцатиперстной кишки ушивают двухрядным швом в поперечном направлении, чтобы предотвратить сужение двенадцатиперстной кишки.
- Также на этом рисунке показано, что с резекцией поджелудочной железы перевязаны сосуды на уровне верхних брыжеечных сосудов и энуклеированы две опухоли в области головки поджелудочной железы. (Эту операцию описал д-р Норман Томпсон (Dr. Norman Thompson) в качестве начального лечения MEN-1, относящейся к нейроэндокринным заболеваниям поджелудочной железы.)



А



Б



В

Рис. 4-5 А-С

Руководство при осложнениях желчнокаменной болезни

Richard V. Ha, MD, and Charles E. Binkley, MD

ПОКАЗАНИЯ

Открытое обследование общего желчного протока

- Выявления блокады, вызванной конкрементом, если эндоскопические методы (например, эндоскопическая ретроградная холангиопанкреатография) недоступны или невозможны из-за анатомии пациента или его общего состояния.

Трансдуоденальная сфинктеропластика

- Вклиненный камень в ампулу фатерова соска.
- Предшествующая попытка обследования общего желчного протока.
- Чаще всего выполняют во время холецистэктомии, когда при обследовании общего желчного протока выявлен вклиненный камень в дистальном отделе общего желчного протока, который не удалось удалить.

Холедоходуоденостомия

- Неоперабельная злокачественная опухоль дистального отдела общего желчного протока, вызывающая его блокаду, анастомоз рассматривается как паллиативная операция.
- Доброкачественные стриктуры дистального отдела общего желчного протока.
- Обходная дренирующая операция в случаях большого количества камней в холедохе или при многочисленных камнях в дистальных отделах общего желчного протока.

ПРОТИВОПОКАЗАНИЯ

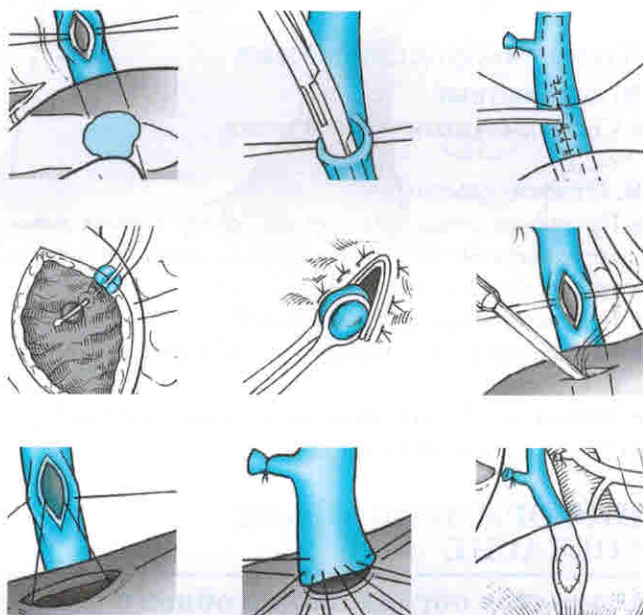
Открытое обследование общего желчного протока

А. Абсолютные

- Нет.

Б. Относительные

- Предшествующее шунтирование желчных путей.



Трансдуоденальная сфинктеропластика

А. Абсолютные

- Нет.

Б. Относительные

- Фиброз ампулы дуоденального сосочка.
- Невозможность прохода 3-мм зондом через ампулу дуоденального сосочка.
- Аномально расположенный ампулярно-дуоденальный переход на холангиографии.
- Общий желчный проток диаметром более 2 см.
- Длинная по протяженности стриктура общего желчного протока.

Холедоходуоденостомия

А. Абсолютные

- Стеноз двенадцатиперстной кишки.

Б. Относительные

- Предшествующая резекция по поводу стеноза новообразованием или ранее перенесенная процедура по поводу удаления камней.
- Недилатируемый желчный проток.
- Воспаление проксимального отдела двенадцатиперстной кишки.
- Возможная обструкция двенадцатиперстной кишки.
- Склерозирующий холангит.

ИНФОРМИРОВАННОЕ СОГЛАСИЕ

Открытое обследование общего желчного протока

А. Ожидаемый эффект

- Удаление камня (или камней) из общего желчного протока.
- Профилактика холангита и холестатического поражения печени.

Б. Возможные риски

- Кровотечение, требующее переливания крови или повторной операции.
- Невозможность удаления камней желчного протока, необходимость длительного Т-образного дренажа, дополнительных операций с помощью интервенционной радиологии или возможного дополнительного хирургического вмешательства.
- Поступление желчи в брюшную полость, требующее длительной установки Т-образного дренажа.
- Ятрогенные повреждения желчных протоков или двенадцатиперстной кишки.
- Местная хирургическая инфекция, требующая установки дренажа или назначения антибиотиков.

Трансдуоденальная сфинктеропластика

А. Ожидаемый эффект

- Удаление камня (или камней) из дистального отдела общего желчного протока.
- Профилактика холангита и холестатического поражения печени.

Б. Возможные риски

- Кровотечение, требующее переливания или повторной операции.
- Поступление желчи в брюшную полость, требующее длительной установки Т-образного дренажа или повторной операции.
- Несостоятельность швов двенадцатиперстной кишки.
- Ятрогенное повреждение желчного протока и двенадцатиперстной кишки.
- Панкреатит.
- Стриктуры общего желчного протока.
- Местная хирургическая инфекция, требующая установки дренажа или назначения антибиотиков.

Холедоходуоденостомия

А. Ожидаемый эффект

- Восстановление свободного поступления желчи в кишечник.
- Профилактика холангита и холестатического поражения печени.

Б. Возможные риски

- Кровотечение, требующее переливания или повторной операции.
- Поступление желчи в брюшную полость, требующее длительной установки Т-образного дренажа или повторной операции.
- Местная хирургическая инфекция, требующая установки дренажа или назначения антибиотиков.
- Невозможность повторной операции холедохоэностомии или повторной холедоходуоденостомии.

ОСНАЩЕНИЕ

Открытое обследование общего желчного протока

- Катетер для холангиографии с окклюдующим воздушным баллоном.
- Контрастное вещество при необходимости разбавляют наполовину.
- Получение изображения путем интраоперационной холангиографии, либо обычный снимок с помощью рентгеноскопии.
- Гибкий холедохоскоп с рабочим портом и корзина Dormia (Dormia) для экстракции камней.
- Набор зажимов для экстракции камней.
- Катетер Фогарти (Fogarty) для желчных путей.
- Т-образный дренаж 14F или 16F.
- Стерильный набор расширителей для желчных путей.

Трансдуоденальная сфинктеропластика

- Могут быть полезны хирургические увеличительные лупы.
- Т-образные дренажи 14F.

Холедоходуоденостомия

- Никакого специального оборудования не требуется.

ПОДГОТОВКА ПАЦИЕНТА

- С вечера перед предстоящей операцией запрещается прием пищи и жидкостей.
- Магнитно-резонансная холангиопанкреатография может быть полезна для определения анатомии желчных протоков.
- Исследования сывороточных трансаминаз, общего билирубина, щелочной фосфатазы, коагулограммы. При выявлении коагулопатии должно быть назначено лечение с витамином К, свежемороженой плазмой или оба способа одновременно.
- Консультация анестезиолога, если необходимо.
- Предоперационное введение антибиотиков широкого спектра действия.

ПОЛОЖЕНИЕ ПАЦИЕНТА НА ОПЕРАЦИОННОМ СТОЛЕ

- При всех операциях пациент должен лежать на спине.

ОПЕРАЦИЯ

Открытое обследование общего желчного протока

- Для данной операции необходима общая анестезия с эндотрахеальной интубацией.
- Холедохотомия и осмотр холедоха — чаще всего данные манипуляции дополняют холецистэктомию.
- Доступ и выделение:
 - В правом верхнем квадранте выполняют разрез параллельно правому реберному краю. Отступя примерно на толщину 3 пальцев ниже края реберной дуги, производят разрез от белой линии живота до передней подмышечной линии.
- Если ранее не была выполнена холецистэктомия, то удаляют желчный пузырь.
- Для доступа к холедоху используют брюшные и печеночные ретракторы, тонкую кишку закрывают стерильной салфеткой и отводят вниз.
- Выполняют мобилизацию первой и второй части двенадцатиперстной кишки по Кохеру.
- Сначала выполняют интраоперационную холангиографию через культю пузырного протока для того, чтобы убедиться в наличии, количестве и месте расположения конкрементов в холедохе, затем, если необходимо, производят холедохотомию.
- **Рис. 12-1:** Находят общий желчный проток, выделяют его переднюю стенку для предстоящей продольной холедохотомии.

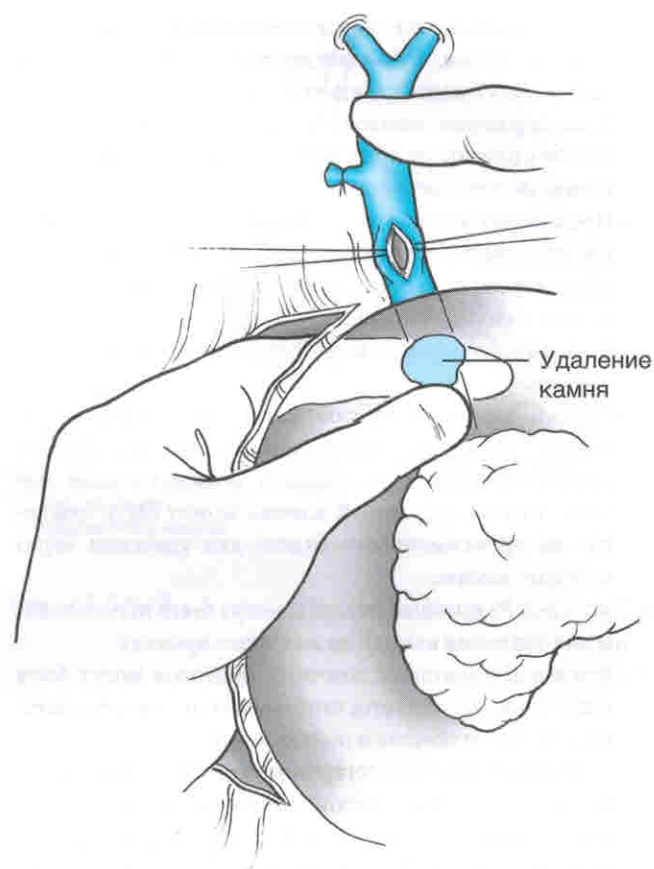


Рис. 12-1

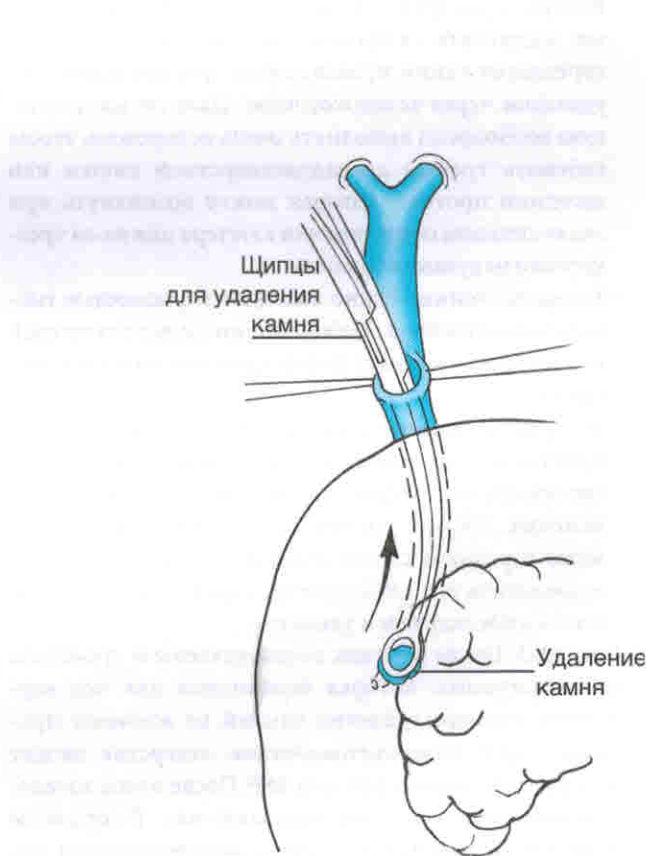


Рис. 12-2

- Если расположение общего желчного протока вызывает сомнения, то холангиография или аспирации желчи могут подтвердить его нахождение.
- Швы-держалки шелковой нитью 4.0 накладывают по обе стороны от предстоящего разреза на передней стенке общего желчного протока.
- Производят продольный разрез 1,0–1,5 см дистальнее пузырного протока вдоль передней поверхности общего желчного протока между ранее наложенными швами шелковой нитью 4.0.
- Если холангиография не выполнялась, ее необходимо сделать.
- Общий желчный проток необходимо пропальпировать от места холедохотомии до дистального отдела холедоха через головку поджелудочной железы. Любой ощутимый камень может быть «выдобен» из проксимального отдела для удаления через холедохотомию.

■ **Рис. 12-2:** Различные способы могут быть использованы для удаления камней из желчного протока.

- Бужи для дилатации желчных протоков могут быть использованы для того, чтобы мягко растянуть желчный проток и помочь в поиске камней.
- Баллонный катетер Фогарти может быть заведен как через холедохотомическое отверстие в дистальном направлении, так и через ампулу сосочка двенадцатиперстной кишки. Катетер может быть удален обратно из дистального отдела общего желчного протока. Воздухом раздувают баллон на катетере, затем катетер подтягивают в проксимальный отдел, тем самым передвигая камни проксимально для последующего удаления через холедохотомию. Данную манипуляцию необходимо выполнять очень осторожно, чтобы избежать травмы двенадцатиперстной кишки или желчного протока, которая может возникнуть при очень сильном подтягивании катетера или из-за чрезмерного надувания баллона.
- Холедохоскопию можно выполнить с помощью гибкого холедохоскопа с рабочим портом, через который можно ввести корзину Дормиа для поиска и удаления камня.
- Экстрактор камней Глассмана может быть заведен в дистальные отделы желчных протоков при условии, что инструмент будет пальпироваться на всем протяжении. Хирург должен пропальпировать камень через переднюю стенку двенадцатиперстной кишки и поместить его в экстрактор, надежно фиксируя, чтобы в последующем удалить.

■ **Рис. 12-3:** После того как камни удалены и проведена холангиограмма, которая необходима для подтверждения полного удаления камней из желчных протоков, через холедохотомическое отверстие вводят Т-образный дренаж 14F или 16F. После этого холедохотомическое отверстие ушивают над Т-образным дренажем отдельными швами с использованием монофиламентного рассасывающегося материала 4.0. Дренаж выводят через отдельный разрез на передней

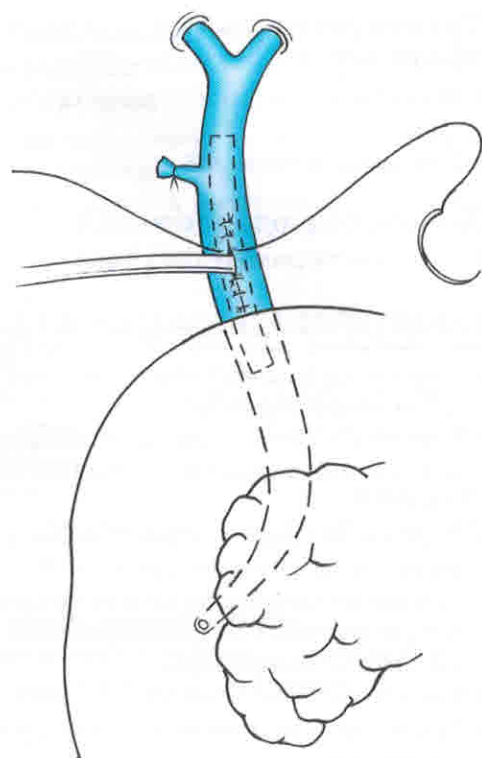


Рис. 12-3

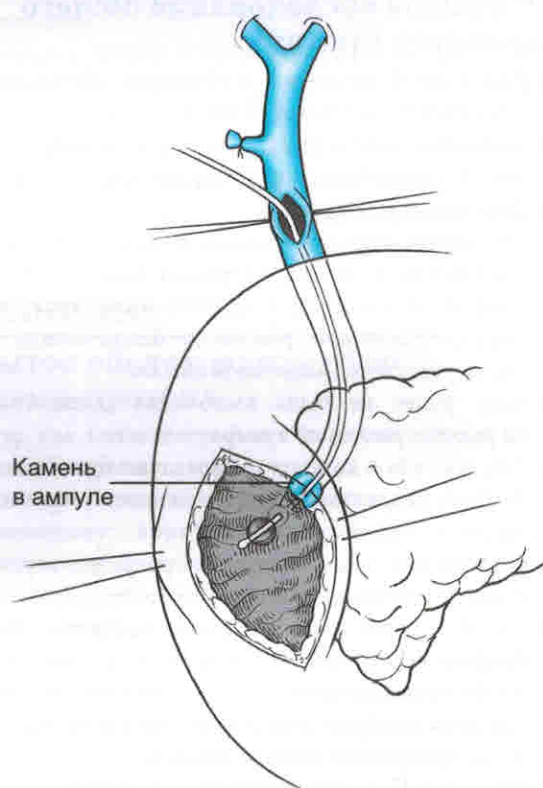


Рис. 12-4

брюшной стенке, удлиняют и подсоединяют к мешку для сбора желчи.

- Устанавливают дополнительный дренаж позади желчного протока.

Трансдуоденальная сфинктеропластика

- Для данной операции необходима общая анестезия с эндотрахеальной интубацией.
- Сфинктеропластика часто дополняет холецистэктомию, когда при вскрытии общего желчного протока не удалось удалить камень, вклиненный в дистальном отделе общего желчного протока.
- Доступ и выделение:
 - В правом верхнем квадранте разрез параллельно правому реберному краю. Отступя примерно на толщину 3 пальцев ниже края реберной дуги, производят разрез от белой линии живота до передней подмышечной линии.
- Если ранее не была выполнена холецистэктомия, то удаляют желчный пузырь.
- Для доступа к холедоху используют брюшные и печеночные ретракторы, тонкую кишку закрывают стерильной салфеткой и отводят вниз.
- Выполняют мобилизацию первой и второй части двенадцатиперстной кишки по Кохеру.
- Выполняют интраоперационную холангиографию через культю пузырного протока для того, чтобы убедиться в наличии, количестве и месте расположения конкрементов в холедохе.
- **Рис. 12-4:** Накладывают швы-держалки шелковой нитью 4.0 и производят переднюю холедохотомию длиной 1,0–1,5 см в целях подготовки обследования общего желчного протока.
 - Если холангиография и обследование желчных протоков не выполнялись, их необходимо сделать.
 - Баллонный катетер Фогарти или тонкий зонд заводят через холедохотомическое отверстие и проводят в дистальном направлении через ампулу фатерова сосочка с целью выявления ампулы для определения места оптимальной дуоденотомии.
 - Швы-держалки шелковой нитью 2.0 накладывают по обе стороны от предстоящего продольного разреза двенадцатиперстной кишки.
 - Рассечение производят с использованием тонкого ножа для электрокоагуляции, 5 см продольную дуоденотомию производят непосредственно над ампулой.
- **Рис. 12-5А:** Производят манипуляции с ампулой сосочка двенадцатиперстной кишки. Если антероградное введение проводника или катетера Фогарти невозможно, должны быть использованы ретроградные методы, чтобы надежно определить ход общего желчного протока для последующей сфинктеротомии.
 - Хирургическая увеличительная оптика может оказаться полезной, в частности, в идентификации протока поджелудочной железы.

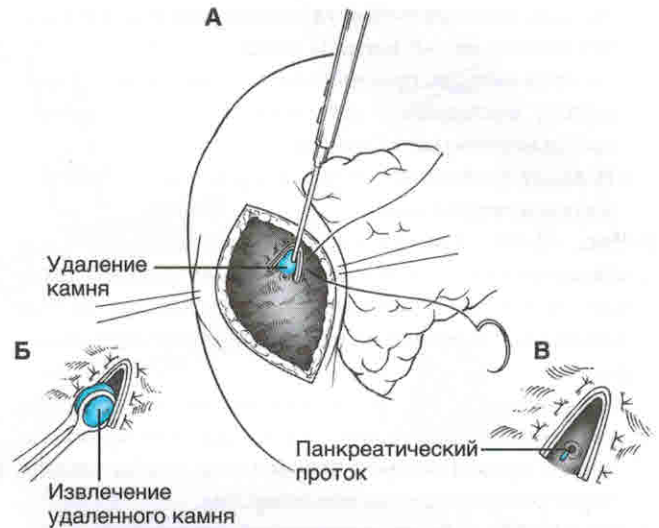


Рис. 12-5А-В

Операции при опухолях прямой кишки

David G. Heidt, MD, and Emina H. Huang, MD

ПОКАЗАНИЯ

Трансанальное иссечение опухоли

- Стадия T1 опухоли:
 - Подвижная опухоль в диаметре менее 4 см.
 - Опухоль, вовлекающая менее 40% окружности стенки прямой кишки.
 - Опухоль находится в 6 см от анального отверстия.
- Высоко- или умеренно дифференцированная опухоль, подтвержденная гистологически.
- Опухоль не прорастает в сосуды и не затрагивает лимфатические узлы.
- Отсутствие данных заинтересованности лимфоузлов при предоперационном ректальном УЗИ или МРТ.

Низкая передняя резекция (НПР) с полным удалением околоректальной клетчатки

- Злокачественные поражения прямой кишки, диагностированные с помощью биопсии образца ткани, взятой из просвета кишки в 2 см от анального сфинктера при умеренно или хорошо дифференцированных опухолях или в 5 см от анального отверстия с низкой дифференцировкой опухоли.

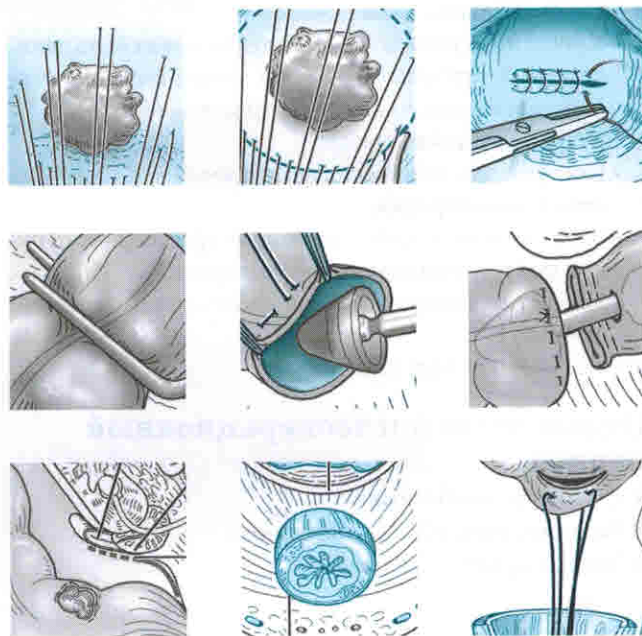
Брюшно-промежностная экстирпация прямой кишки (БПЭ) с полным удалением околоректальной клетчатки

- Злокачественные поражения прямой кишки, диагностированные с помощью биопсии образца ткани, взятой из просвета кишки на расстоянии меньше 2 см от анального сфинктера при умеренно или хорошо дифференцированных опухолях и меньше 5 см от анального отверстия с низкодифференцированными опухолями.

ПРОТИВОПОКАЗАНИЯ

Трансанальное иссечение опухоли

- Опухоли в стадии развития больше T1N0M0.
- Немобильная опухоль.



- Опухоли более 4 см в диаметре или с участием более 40% окружности стенки прямой кишки.
- Опухоли, расположенные дальше 6 см от анального отверстия.
- Низкодифференцированные опухоли или прорастающие в сосуды и затрагивающие лимфатические узлы, или те, которые были выявлены при предоперационном ректальном УЗИ или МРТ.

НПР с полным удалением околоректальной клетчатки

- Злокачественные поражения прямой кишки, диагностированные с помощью биопсии образца ткани, взятой из просвета кишки в 2 см от анального сфинктера при умеренно или хорошо дифференцированных опухолях или в 5 см от анального отверстия с низкой дифференцировкой опухоли.

БПЭ с полным удалением околоректальной клетчатки

- Злокачественные поражения прямой кишки, подтвержденные с помощью биопсии образца ткани, взятой из места инвазии стенки тазовой кости или таза, при которых может помочь неoadъювантная терапия для облегчения возможных лечебных резекций.

ИНФОРМИРОВАННОЕ СОГЛАСИЕ

Трансанальное иссечение опухоли

А. Ожидаемый эффект

- Удаление опухоли с сохранением ануса.
- Упрощение радикальной операции.

Б. Возможные сложности

- Кровотечение, требующее повторной операции.
- Ректальные стриктуры.
- Необходимость расширенной резекции на основе патоморфологических исследований после удаления новообразования.
- Свищи простаты или влагалища.
- Повреждение уретры при расположении опухоли дистально на передней стенке у мужчин.

НПР или БПЭ с полным удалением околоректальной клетчатки

А. Ожидаемый эффект

- Лечение рака прямой кишки.
- Возможность предотвращения кишечной непроходимости, тенезмов и вовлечения в процесс соседних тазовых органов.

Б. Возможные осложнения

- Кровотечение, требующее повторной операции, из пресакральной клетчатки или в результате травмы селезенки (НПР или БПЭ), или из анастомоза (НПР).
- Инфицирование, в том числе внутрибрюшные или тазовые абсцессы в результате несостоятельности

анастомоза (НПР), или инфицирование внутрибрюшной или тазовой скопившейся жидкости (НПР или БПЭ).

- Свищи из-за несостоятельности анастомоза (НПР).
- Послеоперационная кишечная непроходимость (НПР или БПЭ).
- Травма мочеочочника (НПР или БПЭ).
- Необходимость в постоянной или временной стоме (НПР).
- Дисфункция мочевого пузыря или импотенция (НПР или БПЭ).
- Неконтролируемый акт дефекации (НПР).
- Запоры (НПР).

ОСНАЩЕНИЕ

Трансанальное иссечение опухоли

- Самоудерживающийся аноскоп Фергюсона (Ferguson).
- Кольцевой расширитель (для более проксимальных положений).

НПР или БПЭ с полным удалением околоректальной клетчатки

- Самоудерживающийся ранорасширитель.
- Брюшной ранорасширитель Букуолтера с ретрактором Святого Марка (St. Mark) с осветителем.
- Кольцевой расширитель для промежности.
- Ручной осветитель с ретрактором Святого Марка и длинные инструменты (имеет решающее значение для деликатного рассечения в области таза).
- Сшивающий аппарат для желудочно-кишечного анастомоза (ЖКА).
- Сшивающий аппарат для анастомоза «бок в бок» (ББА).
- Сшивающий торакоабдоминальный (ТА) аппарат.

ПОДГОТОВКА ПАЦИЕНТА

- Очищение кишечника с помощью колоноскопии при синхронных поражениях.
- КТ грудной клетки, брюшной полости и таза для оценки метастатического поражения легких, печени и брюшины.
- Эндоректальное УЗИ или трансректальное МРТ для локального определения стадии процесса (постановка T и N).
 - Пациенты с опухолями T1N0 могут быть подходящими кандидатами для трансанального иссечения.
 - Пациентов с болезнью T3NX или TXN+ следует рассматривать для возможной неoadъювантной химиолучевой терапии.
- Целесообразно перед операцией маркировку поражения постоянными чернилами, особенно если поражение мало или пациент получает неoadъювантное химиолучевое лечение.
- Перед операцией определить уровень карциноэмбрионального антигена.
- Ничего не принимать через рот вечером перед операцией.

- Механическая подготовка кишечника — в соответствии с предпочтениями хирурга.
- Перед операцией вводят антибиотики, а непосредственно перед началом — подкожно гепарин.
- Консультация анестезиолога по мере необходимости.
- При необходимости — маркировка стомы с помощью специалиста по стомам.

ПОЛОЖЕНИЕ ПАЦИЕНТА НА ОПЕРАЦИОННОМ СТОЛЕ

Трансанальное иссечение опухоли

- При локализации процесса на задней поверхности кишки пациент должен находиться на спине в положении для литотомии с небольшим наклоном в позицию Тренделенбурга с помощью держателей в виде стремян, на которые наложены мягкие прокладки.
- Для передних повреждений положение в виде «складного ножа» является предпочтительным.
- Должны быть использованы устройства для пневмокомпрессии.

НПР или ВПЭ с полным удалением околоректальной клетчатки

- Пациент должен находиться на спине в положении для литотомии с незначительным наклоном в позицию Тренделенбурга с помощью мягких стремян.
- Должны быть использованы устройства для пневмокомпрессии.

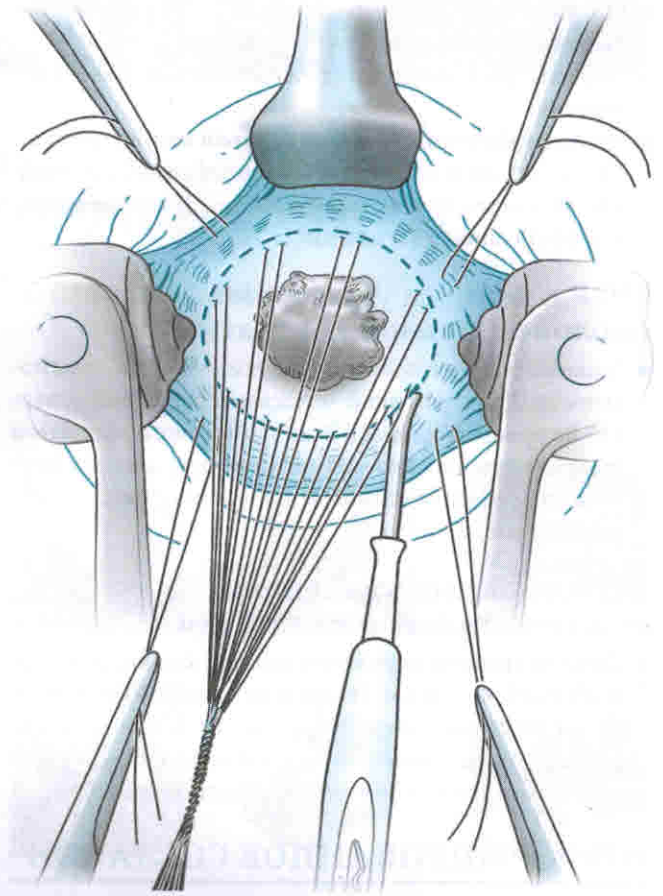


Рис. 24-2

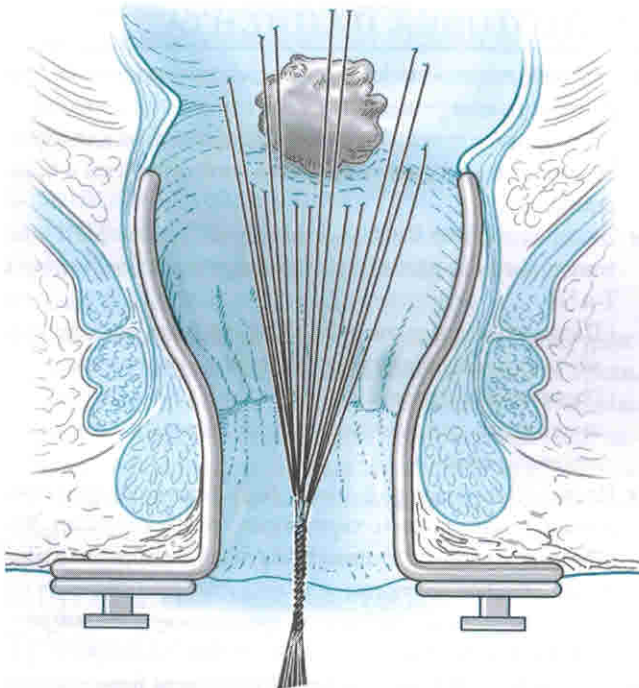


Рис. 24-1

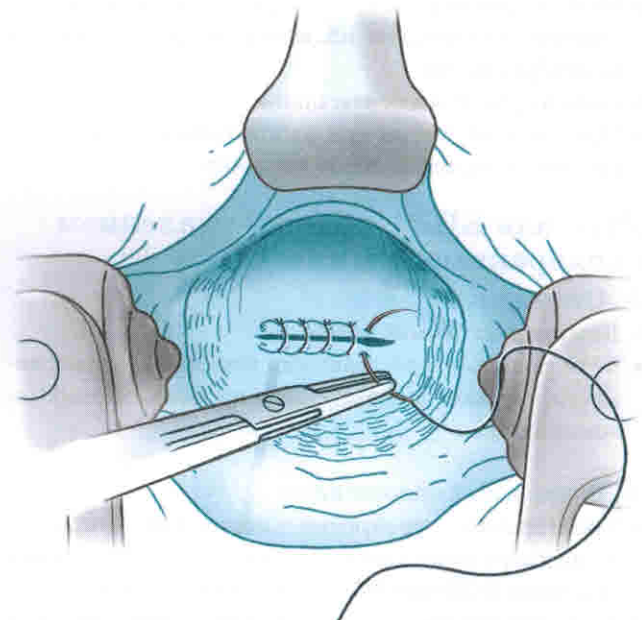


Рис. 24-3

- Должны быть установлены катетер Фолея и назогастральный зонд или зонд, введенный через рот, особенно если предусмотрена мобилизация селезеночно-го изгиба толстой кишки.
- Следует также поставить левый мочеточниковый стент, если ожидается трудная мобилизация в области таза.

ОПЕРАЦИЯ

Трансанальное иссечение опухоли

- Может быть адекватной региональная анестезия, хотя иногда требуется общая анестезия.
- Устанавливают ранорасширитель и в подслизистую вводят адреналин в разведении 1:100 000 для облегчения рассечения.
- **Рис. 24-1:** Поддерживающие швы располагают по окружности в 1 см от границы поражения.
- **Рис. 24-2:** С использованием электрокоагуляции выполняют иссечение опухоли путем рассечения стенки кишки вокруг опухоли на всю толщину до уровня параректальной клетчатки.
- Препарат, тщательно и правильно маркированный, отправляют на патологоанатомическое исследование.
- **Рис. 24-3:** Дефект в стенке прямой кишки закрывают в поперечном направлении рассасывающимися нитями.
- По завершению процедуры проводят ректальное обследование прямой кишки для определения ее проходимости.

НПР или БПЭ с полным удалением окологректальной клетчатки

- Общее обезболивание необходимо.
- Пациент должен находиться в положении для литотомии с приподнятыми примерно на 15° и разведенными на 45° ногами. Положение ануса и ягодиц на конце операционного стола имеет важное значение для доступа.
- Выполняют срединную лапаротомию от лобкового симфиза и выше пупка.
- Для НПР или БПЭ устанавливают ранорасширитель и перемещают тонкий кишечник вверх и вправо, укрывая смоченным полотенцем.
- Левую часть толстой кишки освобождают от бокового листка брюшины вдоль бессосудистой линии Толдта и производят мобилизацию селезеночного изгиба толстой кишки (см. главу 23), это необходимо для наложения анастомоза свободно без натяжения.
- Брюшину малого таза вокруг толстой кишки открывают с помощью электрокоагуляции.
- Необходимо соблюдать осторожность и тщательно определить мочеточник слева.
 - Левый мочеточник идентифицируют на входе в таз, где он пересекает сверху левую общую подвздошную артерию.
 - У пациентов с выраженным ожирением, когда жировая ткань в избытке окружает мочеточник, рекомендуют использовать сосудистую лупу для

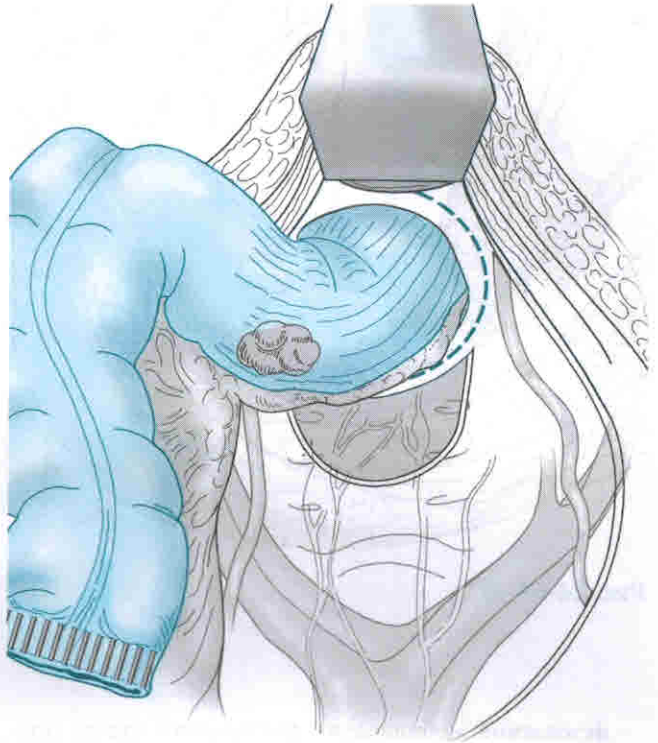


Рис. 24-4



Рис. 24-5