

Normal Findings in CT and MRI

Torsten B. Moeller, M.D.

Am Caritas-Krankenhaus
Dillingen/Saar
Germany

Emil Reif, M.D.

Am Caritas-Krankenhaus
Dillingen/Saar
Germany

210 illustrations



Thieme
Stuttgart • New York 2000

Торстен Б. Мёллер
Эмиль Райф

НОРМА ПРИ КТ- И МРТ-ИССЛЕДОВАНИЯХ

Перевод с английского

Под общей редакцией

Г.Е.Труфанова, Н.В.Марченко

4-е издание



Москва
«МЕДпресс-информ»
2020

УДК 616-073.756.8

ББК 53.6

М47

Все права защищены. Никакая часть данной книги не может быть воспроизведена в любой форме и любыми средствами без письменного разрешения владельцев авторских прав.

Авторы и издательство приложили все усилия, чтобы обеспечить точность приведенных в данной книге показаний, побочных реакций, рекомендуемых доз лекарств. Однако эти сведения могут изменяться.

Информация для врачей. Внимательно изучайте сопроводительные инструкции изготовителя по применению лекарственных средств.

Перевод с английского: И.Ю.Романов, В.Ю.Кульбакин

Мёллер, Торстен Б.

М47 Норма при КТ- и МРТ-исследованиях / Торстен Б. Мёллер, Эмиль Райф ; пер. с англ. ; под общ. ред. Г.Е.Труфанова, Н.В.Марченко. — 4-е изд. — Москва : МЕДпресс-информ, 2020. — 256 с. : ил.

ISBN 978-5-00030-793-9

Широкое использование в современной клинической практике компьютерной томографии и магнитно-резонансной томографии как решающих методов диагностики при многих болезнях, относящихся к различным клиническим специальностям и разным анатомическим областям, выдвигает на первый план проблему границ между нормой и патологией при трактовке «изображения на срезах».

Помочь врачу — специалисту, составляющему заключение на основании анализа изображений, полученных при КТ- и МРТ-исследованиях, — основная задача этой книги, которая как бы продолжает ранее вышедшую книгу «Норма при рентгенологических исследованиях». Каждому из названных методов посвящен самостоятельный ее раздел, охватывающий все исследуемые анатомические области (голова и шея, грудная клетка и т.д.).

УДК 616-073.756.8

ББК 53.6

ISBN 0-86577-864-7

© 1999 of the original English language edition by Georg Thieme Verlag KG, Stuttgart, Germany. Original title: «Normal Findings in CT and MRI», by T.B.Moeller, E.R.Reif.

ISBN 978-5-00030-793-9

© Издание на русском языке, перевод на русский язык, оформление. Издательство «МЕДпресс-информ», 2008

Содержание

Предисловие	8
Компьютерная томография	9
КТ: голова и шея	11
Головной мозг	11
Гипофиз	18
Каменистая часть пирамид височных костей	21
Глазницы	25
Околоносовые пазухи	30
Мягкие ткани шеи	34
КТ: грудная клетка	39
Органы грудной клетки	39
КТ: живот	44
Органы брюшной полости	44
Печень	52
Поджелудочная железа	58
Почки	64
Надпочечники	69
Женский таз	73
Мужской таз	76
КТ: позвоночник	80
Шейный отдел позвоночника	80
Грудной отдел позвоночника	84
Поясничный отдел позвоночника	88
Магнитно-резонансная томография	93
МРТ: голова и шея	95
Головной мозг	95
Гипофиз	103
Внутренний слуховой проход, каменистая часть пирамид височных костей	108
Глазницы	112
Околоносовые пазухи	116
Мягкие ткани шеи	120
МРТ: грудная клетка	126
Органы грудной клетки	126
Молочная железа	133

МРТ: живот	136
Органы брюшной полости	136
Печень	142
Почки	148
Надпочечники	153
Женский таз	158
Мужской таз	163
Яички	167
МРТ: позвоночник	170
Шейный отдел позвоночника	170
Грудной отдел позвоночника	176
Поясничный отдел позвоночника	180
Крестцово-подвздошные суставы	186
МРТ: суставы	191
Височно-нижнечелюстной сустав	191
Плечевой сустав	194
Локтевой сустав	199
Лучезапястный сустав	203
Тазобедренный сустав	208
Коленный сустав	212
Голеностопный и подтаранный суставы	219
МРТ: специальные методики обследования	225
Артерии головного мозга	225
Вены головного мозга	228
Артерии почек	231
Артерии таза и нижних конечностей	235
МР-холангиопанкреатография (МРХПГ)	239
Артерии шеи	242
Литература	245
Алфавитный указатель	248

Предисловие

Эту книгу с некоторой степенью условности можно считать продолжением ранее вышедшей книги «Норма при рентгенологических исследованиях» (Röntgennormalbefunde), которая была посвящена тому, что считать нормой и как сделать правильное описание полученных при рентгенологическом исследовании нормальных данных. Эти вопросы важны и при исследованиях методами компьютерной томографии (КТ) и магнитно-резонансной томографии (МРТ), поскольку «изображения на срезах» подчиняются тем же классическим подходам к анализу и формулировке заключения, что и рентгеновские снимки.

«Норма при КТ- и МРТ-исследованиях» издана в том же формате, что и «Норма при рентгенологических исследованиях». Каждая глава начинается с короткого *описания* и *рентгенологического заключения*, характерных для данной области в норме. Затем приводится *контрольный список*, который соответствует описательному тексту и представляет собой структурный каркас для последующего заключения на основании анализа полученных изображений. Некоторые из пунктов контрольного списка содержат уже готовые фразеологические обороты, которые могут быть использованы при формулировке окончательных заключений. Большинство разделов содержат блоки *важнейших данных*, в которых перечисляются границы нормы наиболее важных параметров, которые можно измерить во время исследования.

Конечно, признаки нормы, представленные в книге, могут только помочь специалисту-рентгенологу в формулировке его (ее) собственной трактовки полученных данных. Но независимо от того, говорим ли мы о кратком обзоре снимка или проводим его детальное исследование, система, используемая при интерпретации рентгеновских изображений, была задумана для достижения ясности и точности трактовки найденных признаков. Эта книга предназначена именно для этой цели.

Мы выражаем искреннюю благодарность A.Kläser, S.Mattil, T.Metzger, M.Paul, P.Saar-Schneider, G.Wagner и особенно B.Schild за их помощь в подборе КТ- и МРТ-изображений. Мы также благодарим наших коллег, докторов M.Bach, C.Buntru, W.Theobald, A.Schmitt, K.-E.Schmitt, H.Rochelmayer, P.Rosar, L.Henke, K.Kuhnen и C.Weller-Schweizer за их помощь и многочисленные пожелания, благодаря которым эта книга вышла именно такой.

Dillingen, 1999

Torsten B. Moeller
Emil Reif

КТ: голова и шея

Головной мозг

Межполушарная щель располагается по срединной линии. На изображениях полушарий головного мозга и мозжечка четко определяются кортикальные борозды.

Желудочки головного мозга нормальных размеров, боковые желудочки расположены симметрично, III и IV – по средней линии.

На томограммах обычно видны базальные ганглии, внутренняя капсула, мозолистое тело и зрительный бугор, ствол мозга и мозжечок нормальной плотности.

Признаки повышения внутричерепного давления не определяются. Нормальное развитие белого вещества полушарий головного мозга и коры, с нормальной плотностью перивентрикулярного белого вещества.

Турецкое седло и гипофиз в норме. Параселлярные структуры имеют обычную плотность и расположение.

Аномалии головного мозга и основания черепа не определяются.

Околоносовые пазухи и ячейки сосцевидного отростка развиты нормально, с четкими контурами, пневматизация их не изменена.

Содержимое глазниц без особенностей.

Заключение

При КТ-исследовании головного мозга патологических изменений не выявлено.

Контрольный список

- Межполушарная щель**
- Расположена по средней линии
 - Не смещена
 - Серп мозга:
 - ширина
 - плотность (нет патологических обызвествлений)
- Рисунок коры головного мозга**
- У головного мозга и мозжечка («дерево жизни»):
 - конфигурация
 - количество борозд
 - ширина борозд
 - нет расширенных борозд
 - нет сужений или расширений отдельных участков с четкими границами

- цистерны и рисунок коры определяются четко
- Кора головного мозга**
 - Толщина
 - Границы распространения (отсутствует эктопическая ткань)
 - Плотность (см. далее)
 - Отсутствие кровоизлияний и участков обызвествлений
 - Неотделима от внутренней поверхности костей черепа (отсутствует просвет между корой и костями черепа)
 - Отсутствуют участки аномального скопления жидкости (выпуклой или вогнутой конфигурации) между корой головного мозга и костями черепа
- Желудочки мозга**
 - Очертания
 - Размеры соответствуют возрасту пациента (см. далее)
 - Симметричность (не определяется ни одностороннего расширения, ни расширения ограниченного участка желудочка)
 - Нет признаков повышения внутричерепного давления (т.е. сглаженности борозд, сужения или одностороннего расширения желудочков)
- Белое вещество**
 - Плотность (гомогенность, особенно в перивентрикулярных зонах — см. далее)
 - Отсутствуют гиподенсные участки (ограниченные, лакунарные или диффузные)
 - Нет участков повышенной плотности (обызвествления, кровоизлияния)
 - Нормальная толщина в зависимости от выраженности коркового слоя
- Базальные ганглии, внутренняя и наружная капсулы, зрительный бугор**
 - Положение
 - Размер
 - Четкость контуров
 - Плотность
- Мозолистое тело**
 - Конфигурация
 - Размер
 - Плотность
- Ствол мозга**
 - Форма, очертания
 - Плотность (гомогенность)
 - Отсутствие аномалий
- Мозжечок**
 - Общие очертания (симметричность полушарий)
 - Кора (толщина, выраженность борозд)
 - Белое вещество (гомогенной плотности)

**Внутричерепные
сосуды**

- Ход
- Ширина
- Отсутствие патологических расширений
- Отсутствие мальформаций сосудов

**Турецкое седло и
гипофиз**

- Размер (см. далее)
- Конфигурация
- Плотность
- Края, границы

**Пирамиды височных
костей**

- Околоселлярные структуры
- Область мостомозжечкового угла:
 - ширина и симметричность костных структур внутренних слуховых каналов (см. далее)
 - пространства, заполненные спинномозговой жидкостью, симметричны и нормальных размеров; в них нет участков повышенной плотности
- Воздушные ячейки и преддверие сосцевидного отростка:
 - анатомия
 - пневматизация
 - границы (толщина стенок, четкость контуров и отсутствие разрывов линии контуров)
 - отсутствие уплотнений
 - отсутствие участков жидкостной плотности
- Улитка и полукружные каналы:
 - анатомия
 - конфигурация
 - четкость контуров

Околоносовые пазухи

- Анатомия
- Пневматизация
- Границы (толщина стенок, четкость и непрерывность контуров)
- Полость носа:
 - пневматизация
 - перегородка ориентирована по средней линии
 - раковины (наличие верхней, средней и нижней носовых раковин: их толщина)

Глазница

- Конфигурация конуса глазницы
- Содержимое глазницы:
 - глазное яблоко (положение – см. далее: размер, плотность, толщина стенки)
 - экстраокулярные мышцы (положение, ход, плотность, толщина)
 - зрительный нерв (ход, толщина – см. далее)
 - вены глазницы (ход, толщина – см. далее)

Крыша черепа

- Конфигурация
- Контуры (четкость, отсутствие увеличения толщины стенки или разрастаний костной ткани, отсутствие участков остеолиза и остеопластических очагов)

Важнейшие данные

Уточненные значения нормальных величин: Белое вещество Кора

- | | | |
|---------------------------|-------|-------|
| • Без контрастирования: | 39 НУ | 32 НУ |
| • После контрастирования: | 41 НУ | 33 НУ |

Каждое значение приводится с точностью ± 2 НУ (единиц Хаунсфилда). Более тонкое различие между корой и белым веществом: приблизительно 7 НУ.

Размеры желудочков**1 Индекс срединных структур:**

- $V/A > 4$ – норма

2 Передний рог боковых желудочков (на уровне отверстия Монро):

- До 40 лет: < 12 мм
- Свыше 40 лет: < 15 мм

3 Ширина III желудочка:

- < 5 мм у детей (у детей грудного возраста чуть более 5 мм)
- < 7 мм у взрослых до 60 лет
- < 9 мм у взрослых старше 60 лет

4 Просвет вен глазницы:

- 3–4 мм

5 Зрительный нерв (аксиальный срез):

- a** ретробульбарный сегмент: $5,5 \pm 0,8$ мм
- b** самый узкий участок (приблизительно в середине орбиты): $4,2 \pm 0,6$ мм

6 Положение глазного яблока:

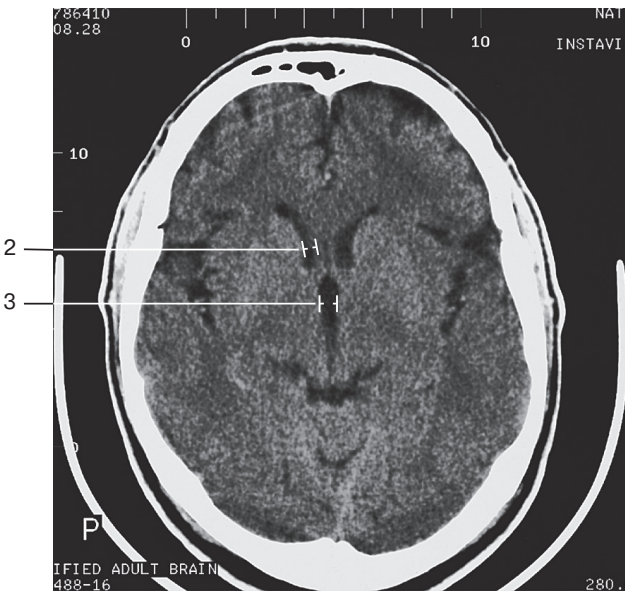
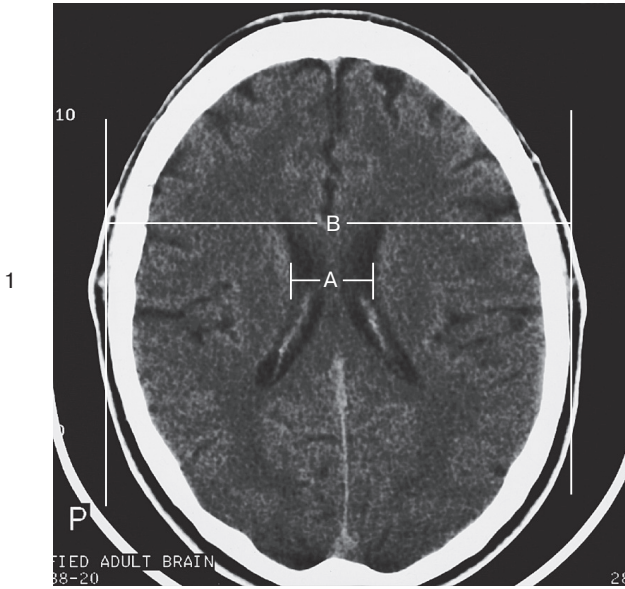
- Задний край глазного яблока проецируется на $9,9 \pm 1,7$ мм кзади межскуловой линии

Гипофиз: высота гипофиза в сагитальном направлении: 2–7 мм

Предупреждение: допускаются физиологические (нормальные) вариации размера в пределах:

- беременность: до 12 мм
- в период полового созревания: до 10 мм у девочек и до 8 мм у мальчиков

Внутренний слуховой проход: 5–10 мм (в среднем 7,6 мм); не должно быть разницы более 1 мм между правой и левой сторонами



КТ: грудная клетка

Органы грудной клетки

Легкие воздушны и прилежат к грудной стенке по всей поверхности. Плевральные утолщения и скопления жидкости отсутствуют.

Легочные структуры в норме и имеют нормальный сосудистый рисунок. Внутрилегочных узлов, образований или очагов изменения плотности не определяется.

Корни легких не изменены, главные бронхи выглядят обычно.

Средостение расположено по срединной линии, нормальной ширины. В передних, центральных или задних отделах патологические включения не определяются.

Сердце имеет обычную конфигурацию, нормальных размеров.

Основные внутригрудные сосуды и сосуды, отходящие от аорты, не изменены.

Костный скелет и мягкие ткани грудной клетки без патологических изменений.

Заключение

При КТ-исследовании органов грудной клетки патологических изменений не выявлено.

Контрольный список

Легкие

- Анатомия (наличие обоих легких и симметричность их расположения)
- Полное прилегание к грудной стенке
- Отсутствие плевральных утолщений
- Отсутствие утолщений тканей грудной стенки
- Отсутствие участков скопления жидкости (с размытыми контурами или четко отграниченных)
- Пневматизация
- Легочная структура
- Сосудистый рисунок (интенсивность падает от центра к периферии)
- Отсутствие узлов в легких
- Отсутствие бляшек или инфильтратов

Средостение

- Конфигурация, расположение:
 - расположение по срединной линии
 - ширина (см. ниже)
 - отсутствие включений в передней, средней или задней частях

- Область легочных ворот:
 - отсутствие включений и признаков лимфаденопатии
 - Главные бронхи:
 - анатомия
 - ход
 - ширина (см. ниже)
 - Сердце:
 - расположение (центр изображения находится левее от срединной линии)
 - конфигурация
 - размеры (полости сердца – см. ниже)
 - миокард (толщина – см. ниже)
- Сосуды**
- Внутригрудные сосуды (восходящий отдел аорты, дуга аорты, нисходящий отдел аорты, полая вена – см. ниже):
 - анатомия
 - размеры
 - Крупные артерии, непосредственно отходящие от аорты (подключичная артерия, брахиоцефальный ствол, левая общая сонная артерия):
 - анатомия
 - размеры
- Диафрагма**
- Форма (отсутствие аномалий контура, реберно-диафрагмальный угол отчетливый и свободный)
 - Положение (на уровне задних отделов X–XI ребер)
 - Толщина (отсутствие участков утолщения, отсутствие дефектов)
- Костный скелет (ребра, ключицы, грудина, лопатки)**
- Положение
 - Строение
 - Контур и их симметричность
 - Отсутствие участков костных разрастаний или деструкции
 - Грудной отдел позвоночника:
 - расположение
 - форма грудных позвонков
- Мягкие ткани грудной клетки**
- Конфигурация
 - Толщина
 - Симметричность
 - Плотность
-

Важнейшие данные**1 КТ-плотность легочной паренхимы:**

- -403 ± 25 НУ

2 Диаметр аорты:

- < 4 см

а восходящий отдел аорты:

- На уровне бифуркации легочного артериального ствола: $3,2 \pm 0,5$ см
- На уровне корня аорты: $3,7 \pm 0,3$ см

б нисходящий отдел аорты:

- $2,5 \pm 0,4$ см
- Дуга аорты: $1,5 \pm 1,2$ см

Отношение размеров диаметра восходящей аорты к диаметру нисходящей — 1,5:1

3 Диаметр верхней полой вены:

- На уровне дуги аорты: $1,4 \pm 0,4$ см
- На уровне бифуркации общего легочного ствола: $2 \pm 0,4$ см

4 Диаметр легочных артерий:

- Общий легочный ствол: $2,4 \pm 0,2$ см
- Правая проксимальная легочная артерия: $1,9 \pm 0,3$ см
- Правая дистальная легочная артерия: $1,5 \pm 0,3$ см
- Левая легочная артерия: $2,1 \pm 0,4$ см

5 Ширина главных бронхов:

- Правый приблизительно 15 мм
- Левый приблизительно 13 мм

6 Средостение:

- Поперечный размер вилочковой железы: 1–2 см

Сердце**Размеры камер сердца****7 Правое предсердие:**

- Максимальный поперечный размер: 4,4 см
 - на уровне корня аорты: $1,9 \pm 0,8$ см
 - на уровне митрального клапана: $3,2 \pm 1,2$ см
 - на уровне центральной части желудочков: $2,8 \pm 0,4$ см

8 Левое предсердие:

- а** максимальный переднезадний размер: 4–5 см
 - На уровне корня аорты: $4,5 \pm 2,4$ см
 - На уровне митрального клапана: $4,9 \pm 2,9$ см
- б** максимальный поперечный размер: 9 см
 - На уровне корня аорты: $8,4 \pm 5,5$ см
 - На уровне митрального клапана: $9,1 \pm 4,9$ см

9 Угол между среднесагиттальной проекцией и перегородкой: 38°

10 Толщина межжелудочковой перегородки:

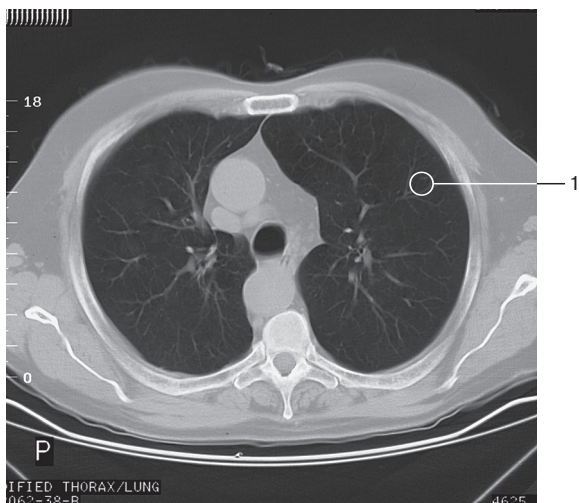
- около 5–10 мм

11 Толщина стенки перикарда:

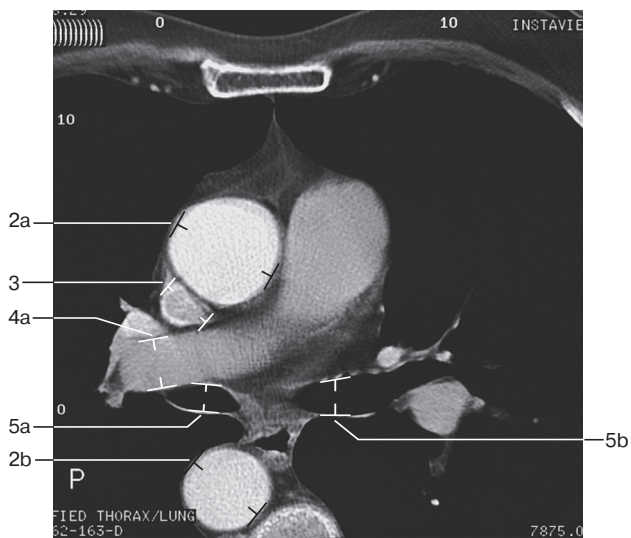
- 1–2 мм

12 Толщина миокарда стенки левого желудочка:

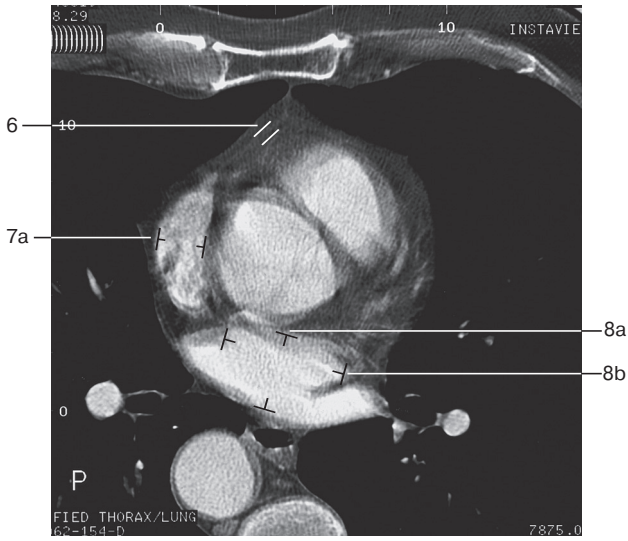
- 10–12 мм



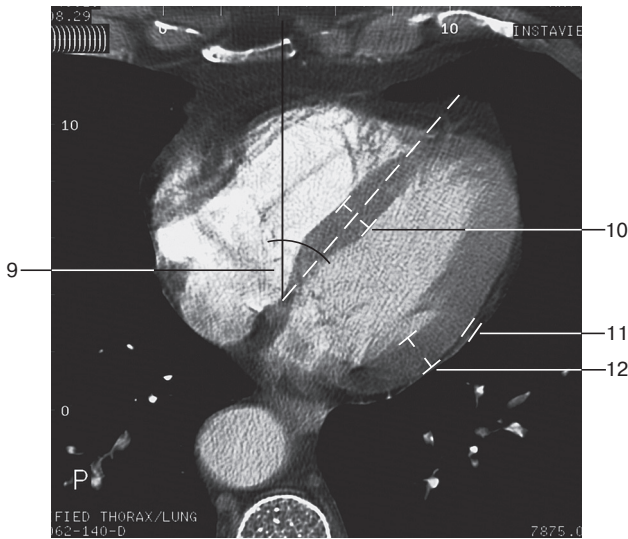
Легочное окно



КТ с контрастным усилением на уровне бифуркации
общего ствола легочной артерии



КТ с контрастным усилением на уровне корня аорты



КТ с контрастным усилением: плоскость
через центр желудочков сердца

КТ: живот

Органы брюшной полости

Печень расположена обычно, нормальных размеров, с четкими контурами. Внутреннее строение и плотностные характеристики не изменены. Внутривенечные и внепеченочные желчные протоки и желчный пузырь обычных размеров и положения.

Селезенка расположена обычно, нормальных размеров. Контур четкий, внутренняя структура однородная.

Поджелудочная железа имеет нормальные размеры, положение и внутреннюю структуру с четкими дольчатообразными внешними контурами. Проток поджелудочной железы не изменен.

Обе почки расположены обычно, имеют нормальные размеры. Почечная паренхима нормальной толщины и структуры. Почечные лоханки и чашечки обычной конфигурации. Мочевыводящие протоки не изменены. Надпочечники не увеличены.

Кровеносные сосуды расположены обычно, не изменены. Лимфатические узлы не увеличены.

Мягкие ткани живота — без особенностей.

Заключение

При КТ-исследовании органов брюшной полости патологических изменений не выявлено.

Контрольный список

Печень

- Положение
 - непосредственно вниз от правого купола диафрагмы
- Размеры (см. далее)
- Границы:
 - не увеличены
 - гладкие и четкие
- Плотность не изменена (см. далее)
- Гомогенное внутреннее паренхиматозное строение
- Отсутствуют аномалии развития
- Внутривенечные желчные протоки:
 - ход (центрифугальный)
 - ширина (общее правило: проток не должен определяться визуально после контрастирования, см. далее)

- отсутствие конкрементов
- отсутствие воздуха (газа)
- Внепеченочные желчные протоки:
 - направление хода (от ворот печени по направлению к головке поджелудочной железы)
 - ширина (см. далее)
 - содержимое гомогенное, жидкостной плотности
 - отсутствие конкрементов
 - отсутствие воздуха (газа)
- Желчный пузырь:
 - размеры (см. далее)
 - четкость контуров
 - нормальная толщина стенки (см. далее)
 - отсутствие жидкости в околопузырном пространстве
- Содержимое желчного пузыря:
 - гомогенное
 - жидкостной плотности
 - отсутствие конкрементов (повышенной или пониженной плотности)
 - отсутствие воздуха (газа)
- Ворота печени представлены печеночной артерией, общим желчным протоком и воротной веной
- Отсутствуют какие-либо включения
- Нет признаков лимфаденопатии
- Реберно-диафрагмальный плевральный синус четко прослеживается и заполнен воздухом с обеих сторон

Селезенка

- Размеры (см. далее)
- Четкость контуров
- Гомогенность внутреннего строения
- Точные данные замеров (см. далее)
- Размеры в пределах возрастной нормы (см. далее)
- Нормальное дольчатое строение
- Четкость контуров
- Проток поджелудочной железы не изменен
- Отсутствие жидкости в парапанкреатической клетчатке
- Парааортальная область без патологических изменений

Поджелудочная железа

- Парааортальная область без патологических изменений
- Обе почки обычного расположения (см. далее)
- Размеры (см. далее)
- Четкость контуров

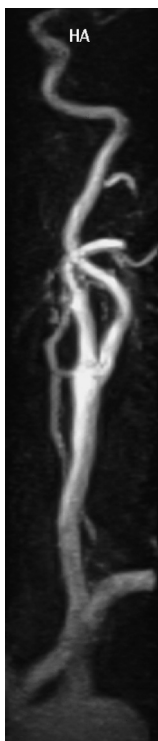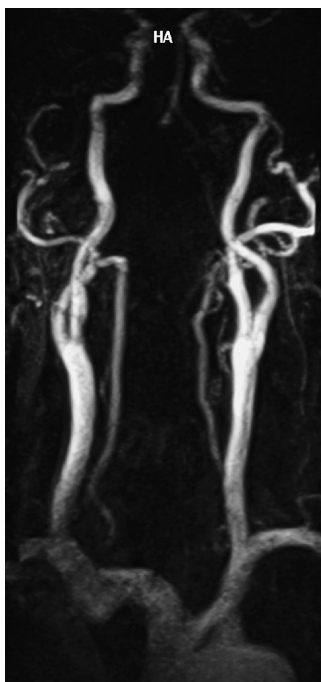
Почки

-
- | | |
|--|--|
| Бифуркация общих сонных артерий | <ul style="list-style-type: none">• Характеристики сигнала• Отсутствие патологической извилистости• Отсутствие расширения на отдельных участках• Обычно происходит на уровне $C_{IV}-C_V$ или $C_{III}-C_{IV}$• Форма• Отсутствие сужения на отдельных участках, особенно в месте отхождения внутренней сонной артерии |
| Внутренние сонные артерии | <ul style="list-style-type: none">• Расположение (отсутствие смещения)• Ход• Диаметр (имеется незначительная дилатация проксимального участка из-за каротидного синуса; симметричны справа и слева)• Характеристики сигналов (однородный сигнал от внутрисосудистого содержимого, отсутствие дефектов наполнения)• Контуры (четкие)• Отсутствие сужения отдельных участков (особенно в проксимальном сегменте) с постстеногической дилатацией• Симметричность каротидных сифонов |
| Наружные сонные артерии | <ul style="list-style-type: none">• Расположение• Ход• Диаметр• Характеристики сигналов |
| Позвоночные артерии | <ul style="list-style-type: none">• Ответвление (обычно от подключичной артерии или реже от дуги аорты)• Расположение• Ход (отсутствие патологической извилистости)• Диаметр (отсутствие дилатации внутрисосудистого просвета, ограниченной или общей)• Разность просвета сосудов (обычно левый шире правого) встречается часто• Характеристики сигналов (однородный сигнал от внутрисосудистого содержимого, отсутствие дефектов наполнения)• Контуры (четкие) |
-

Важнейшие данные

Места, предрасположенные к стенозу:

- Внутренние сонные артерии:
 - место бифуркации (примерно 2/3 от общего количества стенозов)
 - у места входа в каротидный сифон
 - внутри каротидного сифона
- Позвоночная артерия:
 - место отхождения от подключичной артерии
 - место прохождения через твердую мозговую оболочку и атланта-затылочное сочленение)



Литература

- Allen, K. S., H. Y. Kressel, R. P. Arger, H. M. Pollack: Age-related changes of the prostate: evaluation by MR Imaging. *Amer. J. Roentgenol.* 152 (1989) 77–81
- Berli, A., R. Putz, M. Schumacher: Maße und Varianten im Bereich des Canalis opticus. *Radiologe* 32 (1992) 436–440
- Biggemann, W., W. Frobin, P. Brinckmann: Physiologisches Muster lumbaler Bandscheibenhöhen. *Fortschr. Röntgenstr.* 167 (1997)
- Brown, H. K. et al.: Uterine junctional zone: correlation between histologic findings and MR Imaging. *Radiology* 179 (1991) 409–413
- Buthiau, D., D. L. Kaech: CT und MR in der klinischen Praxis. Huber, Bern 1996
- Chan, T. W., M. K. Dalinka, J. B. Kneeland, A. Chervrot: Biceps tendon dislocation: evaluation with MR Imaging. *Radiology* 179 (1991) 649–652
- Claussen, C., B. Lochner: Dynamische Computertomographie. Springer, Berlin 1983
- Dähnert, W.: *Radiology Review Manual*. Williams & Wilkins, Baltimore 1996
- Dihlmann, W.: Computertomographie des lumbalen Diskusprolapses und der Vertebralkanalstenose. *Z. Rheumatol.* 43 (1984) 153–159
- Elster, A. D.: Modern imaging of the pituitary. *Radiology* 187 (1993) 1–14
- Frahm, R., E. Drescher: Topographische Anatomie, Radiologie und Pathologie der Handwurzel und des Handgelenkes. Schnetztor, Konstanz 1988
- Frahm, R., H. Fritz, E. Drescher: Winkelmessung des Rückfußes im CT. *Fortschr. Röntgenstr.* 151 (1989) 77–81
- Friedmann, G., E. Bücheier, P. Thurn: Ganzkörper-Computertomographie. Thieme, Stuttgart 1981
- Gentili, A., L. L. Seeger, L. Yao, H. M. Do: Anterior cruciate ligament tear: indirect signs at MR Imaging. *Radiology* 193 (1994) 835–840
- Graßhoff, H., C. Buhtz, I. Gellerich, Ch. v. Knorre: CT-Diagnostik bei der Instabilität des Schultergelenkes. *Fortschr. Röntgenstr.* 155 (1991) 523–526
- Gürtler, K.-F., R. W. Janzen, J. Hageman, H. F. Otto: CT des Mediastinums bei Myastenia gravis pseudoparalytica. *Fortschr. Röntgenstr.* 136 (1982) 35–40
- Hamm, B., T. Römer, M. Albig, R. Felix, K.-J. Wolf: Magnetische Resonanztomographie der Ovarialtumoren. *Fortschr. Röntgenstr.* 146 (1987) 429–438
- Harnsberger, H. R.: *Handbook of Head and Neck Imaging*. Mosby, St. Louis 1995
- Hosten, N., Ch. Schubert, M. Cordes, R. Schneider, R. Felix: Kernspintomographie der Orbita bei endokriner Orbitopathie. *Röntgenpraxis* 41 (1988) 400–405
- Hübener, K.-H.: *Computertomographie des Körperstammes*. Thieme, Stuttgart 1985
- Jend, H.-J., H.-Ch. Tödt: *Arbeitsbuch Computertomographie*. Schnetztor, Konstanz 1989
- Kahn, Th.: *Leber-Galle-Pankreas*. Thieme, Stuttgart 1996
- Klaue, K., C.W. Durnin, R. Ganz: The acetabular rim Syndrome. *J. Bone Jt Surg.* B73-B (1991) 423–429
- Kock, C: Sagittale Weiten des cervikalen Wirbelkanales im Computertogramm. *Radiologe* 26 (1986) 239–241
- Lange, S.: *Niere und ableitende Harnwege*. Thieme, Stuttgart 1993
- Lee, M.J., W. Mayo-Smith, P. Hahn, M. Goldberg, G. Boland, S. Saini, N.

- Papanicolaou: MR Imaging of the adrenal gland. *Radiographics* 14 (1994)
- Lörcher, U., H. Schmidt, K. H. Hering: HR-CT der Lunge. Thieme, Stuttgart 1996
- Maier, W.: Hochoflösende CT des Pankreas. In Bargon, G.: Symposium über bildgebende Verfahren in der Pankreasdiagnostik. Schnetztor, Konstanz 1986
- Maier, W.: Zur Wertigkeit der Nativ-CT bei der akuten Pankreatitis. *Fortschr. Röntgenstr.* 150 (1989) 458–461
- Möller, T. B.: Röntgennormalbefunde, 2. Aufl. Thieme, Stuttgart 1996
- Möller, T. B., E. Reif: MR-Atlas des muskuloskelettalen Systems. Blackwell, Berlin 1993
- Möller, T. B., E. Reif: Taschenatlas der Einstelltechnik, 2. Aufl., Thieme, Stuttgart 1995
- Möller, T. B., E. Reif: Taschenatlas der Schnittbildanatomie, Bd. 1, 2. Aufl., Thieme, Stuttgart 1997
- Moore, S. G., G. S. Bisset III, M. J. Siegel, J. S. Donaldson: Pediatric musculoskeletal MR Imaging. *Radiology* 179 (1991) 345–360
- Mühlberger, V.: Kardio-CT. *Röntgenpraxis* 39 (1985) 329–352
- Munk, P. L., C. A. Helms: MRI of the Knee. Lippincott-Raven, Philadelphia 1996
- Murphey, M. D., L. H. Wetzel, J. M. Bramble, E. Levine, K. M. Simpson, H. B. Lindsley: Sacro iliitis: MR Imaging findings. *Radiology* 180 (1991) 239–244
- Nugent, R. A. et al.: Graves orbitopathy: correlation of CT and clinical findings. *Radiology* 177 (1990) 675–682
- Outwater, E. K., D. G. Mitchell: Normal ovaries and functional cysts: MR appearance. *Radiology* 198 (1996) 397–402
- Pickuth, D.: Sonographie – systematisch. Bon-Med, Lorch 1993
- Pommeranz, S.: Gamuts & Perls in MRI. MRI-EFI Publications, Cincinnati 1993
- Putz, R.: Anatomie des Retroperitonealraumes: In Frommhold, R., P. Gerhard: Tumoren im Retroperitonealraum. Klinisch-radiologisches Seminar, Bd. 16. Thieme, Stuttgart 1987
- Reiser, M., M. Nägele: Aktuelle Gelenkdiagnostik. Thieme, Stuttgart 1992
- Richards, R. D., D. J. Sartoris, M. N. Pathria, D. Resnick: Hill-Sachs lesion and normal humeral groove: MR Imaging features allowing their differentiation. *Radiology* 190 (1994) 665–668
- Robertson, P. L., M. E. Schweitzer, A. R. Bartolozzi, A. Ugioni: Anterior cruciate ligament tear: evaluation of multiple signs with MR Imaging. *Radiology* 193 (1994) 829–834
- Schild, H. H., F. Schweden: Computertomographie in der Urologie. Thieme, Stuttgart 1989
- Schneider, B., J. Laubenberger, M. Wildner, V. Exne, M. Langer: Kernspintomographisches Messungsverfahren von Femurantetorsion und Tibiatorsion. *Fortschr. Röntgenstr.* 163 (1995) 229–231
- Schumacher, K. A., J. M. Friedrich: Die Computertomographie in der Diagnostik der Nierenerkrankungen. In Bargon, G.: Symposium über bildgebende Verfahren in der Diagnostik der Nieren und oberen Harnwege. Schnetztor, Konstanz 1987
- Scotti, G. et al.: MR Imaging of cavernous sinus involvement by pituitary adenomas. *Amer. J. Roentgenol.* 151 (1988) 799–806
- Scoutt, L. M. et al.: Junctional zone of the Uterus: correlation of MR Imaging and histologic examination of hysterectomy specimens. *Radiology* 179 (1991) 403–407
- Smith, D. K.: Anatomie features of the carpal scaphoid: Validation of biometric measurements and symmetry with tree-dimensional MR Imaging. *Radiology* 187 (1993) 187–191
- Stern, E. J., C. M. Graham, W. R. Webb, G. Gamsu: Normal trachea during forced expiration: dynamic CT meas-

- urements. *Radiology* 187 (1993) 27–31
- Stiskal, M., A. Neuhold, R. Weinstabl, F. M. Kainberger, B. Gisinger: MR-tomographische Befunde bei Achilodynie. *Fortschr. Röntgenstr.* 153 (1990) 9–13
- Sugimoto, H., T. Shinozaki, T. Ohsawa: Triangulär fibrocartilage in asymptomatic subjects: investigation of abnormal MR Signal intensity. *Radiology* 191 (1994) 194–197
- Sugimura, K., B. M. Carrington, J. M. Quivey, H. Hricak: Postirradiation changes in the pelvis: assessment with MR Imaging. *Radiology* 175 (1990) 805–813
- Takashi Ohnishi, et al.: Levator palpebrae superioris muscle: MR evaluation of enlargement as a cause of upper eyelid retraction in graves diseases. *Radiology* 188 (1993) 115–118
- Tomczak, R. et al.: Messung des femoralen Torsionswinkels von Kindern durch MR im Vergleich zu CT und Ultraschall. *Fortschr. Röntgenstr.* 163 (1995) 224–228
- Uhlenbrock, D.: MRT und MRA des Kopfes. Thieme, Stuttgart 1996
- Vahlensieck, M., M. Reiser: MRT des Bewegungsapparats. Thieme, Stuttgart 1997
- Vannier, M. W. et al.: Brain surface cortical sulcal lengths: quantification with three-dimensional MR Irreging. *Radiology* 180 (1991) 479–484
- Wegener, O. H.: Ganzkörpercomputer-tomographie. Blackwell, Berlin 1992
- Wiesen, E. J., J. R. Crass, E. M. Bellon, G. G. Ashmead, A. M. Cohen: Improvement in CT Pelvimetry. *Radiology* 178 (1991) 259–262
- Woerner, H., G. Brill, T. Frenzel, H. Stoll, M. Tesseraux: Pelvimetrie mittels Kernspintomographie. *Fortschr. Röntgenstr.* 149 (1988) 378–382
- Zaubauer, W, S. Däpp, M. Haertel: Anatomische Normalmaße im zervikalen Computertomogramm. *Radio- loge* 25 (1985) 521–524

Алфавитный указатель

А

Аорта

брюшная

КТ, диаметр, 47, 60, 66

МРТ, 231

размеры, 140, 147, 150, 232, 237

КТ, диаметр, 41, 70

МРТ, 177

бифуркация, 232, 237

диаметр, 128

Артерии

брыжеечная

КТ, 59

МРТ, 232

легочные, диаметр

КТ, 41

МРТ, 128

мозговые, МРТ

передние, 225–226

средние, 225

задние, 226

основные, МРТ, 226

поверхностная бедренная, МРТ, 237

подключичная, МРТ, 242

подколенные, МРТ, 237

позвоночные, МРТ, 243

стеноз, предрасположение, 244

почечные, МР-ангиография, 231–234

размеры, 232–234

соединительные, МРТ

передние, 226

задние, 226

сонные

бифуркация, 243

общие, МРТ, 124, 242

внешняя, МРТ, 243

внутренняя

КТ, 20

МРТ, 104, 225, 243

стеноз, предрасположение, 244

спинальные, МРТ, 232

шейные, МРТ, 242–244

см. также Аорта; Сосуды

Ахиллово сухожилие, МРТ, 219, 220,

222

Б

Барабанная полость, *см.* Полость барабанная

Белое вещество

КТ, 12, 14

МРТ, 96

Бороздка сухожилия двуглавой мышцы плеча, МРТ, 196

Бронхи, главные

КТ, 39, 40

МРТ, 126, 127

ширина

КТ, 41

МРТ, 128

Бугор зрительный

КТ, 12

МРТ, 97

В

Вена полая

верхняя

КТ, диаметр, 41

МРТ, диаметр, 128

нижняя

КТ, 60

диаметр, 47, 66

МРТ, 232

диаметр, 140, 147, 150

Вены

брыжеечная, КТ, 59

воротная

КТ, размеры, 54

МРТ, размеры, 146

глазница

КТ, 25

размеры, 14, 27

МРТ, 113

размеры, 100, 115

печень

КТ, размеры, 54

МРТ, размеры, 146

череп, МРТ

надмозжечковая венозная сеть, 228–229

подмозжечковая венозная сеть, 228

Верхнечелюстная пазуха, *см.* Пазухи

Влагалище

КТ, 73

МРТ, 159

Воронка гипофиза

КТ, 20

МРТ, 104

Ворота печени

КТ, 45, 53, 60

МРТ, 137, 143

Впадина

вертлужная, МРТ, 208, 211

суставная, МРТ, 191, 195

Г

- Ганглии базальные
КТ, 12
МРТ, 97
- Гаустры тонкой кишки
КТ, 46, 60
МРТ, 138, 149
- Гипофиз
КТ, 13, 18–19, 20
размеры, 14, 18
МРТ, 97, 103–107
размеры, 102, 104–106
- Глаза, мышцы, *см.* Мышцы
- Глазница
КТ, 13, 25–29
стенки, 25
МРТ, 98, 112–115, 117
нервы, *см.* Нервы
- Глазное яблоко
КТ, 25
диаметр, 35
расположение, 14, 27
МРТ, 112
диаметр, 114
расположение, 101, 115
- Глотка
КТ, 31, 35
МРТ, 117, 121
- Голова
КТ, 11–38
МРТ, 95–125
- Головка бедренной кости, покрытие вертлужной впадиной, МРТ, 211
- Гортань
КТ, 35
МРТ, 121
- Грудина
КТ, 40
МРТ, 127
- Грудная клетка
КТ, 39–43
МРТ, 126–135

Д

- Давление внутричерепное, повышение
КТ, 11–12
МРТ, 95–96
- Диафиз бедренной кости, МРТ, 209
- Диафрагма
КТ, 40, 70
МРТ, 127
- Диск межпозвоночный
КТ
грудной отдел, 84, 86
поясничный отдел, 88, 90
шейный отдел, 81
МРТ
грудной отдел, 176, 178
поясничный отдел, 180–182

- шейный отдел, 171, 172
- Диск суставной, МРТ, 191, 192, 203
- Дно ротовой полости, мышцы
КТ, 35
МРТ, 121
- Дуга аорты
КТ, 41
МРТ, 126, 128, 242

Е

- Единицы Хаунсфилда, КТ, 14

Ж

- Железа
вилочковая
КТ, 41
МРТ, 128
- поджелудочная
КТ, 45, 53, 58–63, 69
размеры, 47, 61
МРТ, 137, 143, 154
размеры, 140
- предстательная
КТ, 77
размеры, 78
МРТ, 164
размеры, 164
- щитовидная
КТ, 35–36
размеры, 37
МРТ, 113
размеры, 124
- Железы
слезные
КТ, 25, 27
МРТ, 113, 115
- слюнные
околоушные
КТ, 35
МРТ, 121
- подчелюстные
КТ, 35
МРТ, 121
- Желудок
КТ, 59, 70
МРТ, 154
- Желудочки мозга
КТ, 12
размеры, 14
МРТ, 96
размеры, 98
- Желчные протоки
КТ, 45, 52, 59
толщина, 54, 61
МРТ, 137, 142
- внутрипеченочные, 240
толщина, 139, 144, 241