

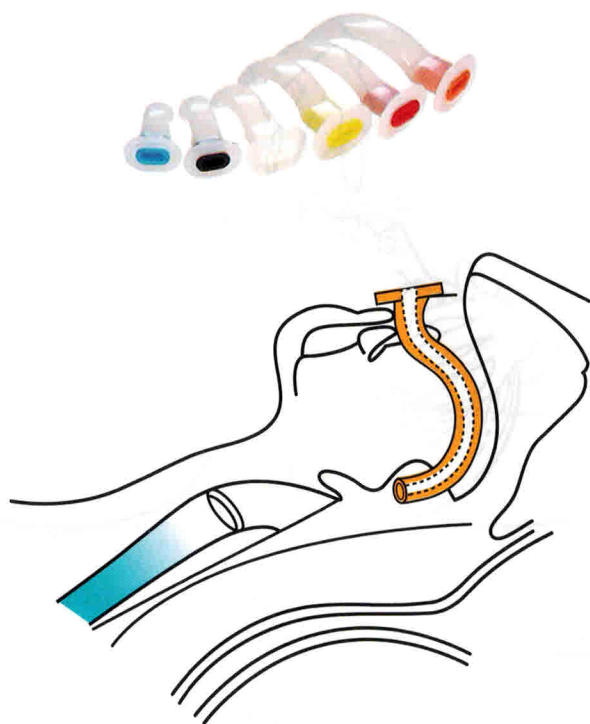Рис. 4.11. Ротоглоточные воздуховоды

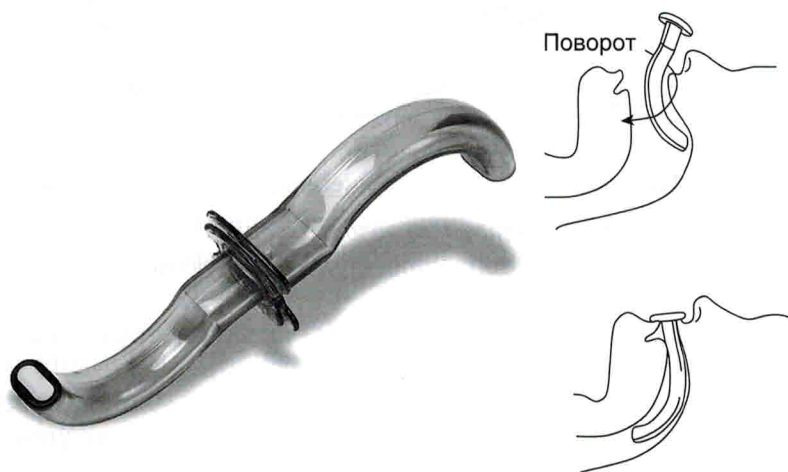


Рис. 4.12. Введение ротоглоточного воздуховода

Ларингеальная маска (рис. 4.13) вводится вслепую, без использования ларингоскопа (медперсоналом, не владеющим техникой интубации трахеи) или при выраженных трудностях в проведении интубации трахеи.

Капнометрия позволяет контролировать режим ИВЛ, добиваться нормо-вентиляции при длительной транспортировке реанимационных пациентов (переводы из стационаров), контролировать эффективность спонтанного дыхания у интубированных пострадавших с нарушением сознания, осуществлять контроль эффективности сердечно-легочной реанимации.

ЛЕЧЕНИЕ ОСТРОЙ СЕРДЕЧНО-СОСУДИСТОЙ НЕДОСТАТОЧНОСТИ

При проведении сердечно-легочной реанимации на догоспитальном этапе могут использоваться аппараты для непрямого массажа сердца (рис. 4.19).

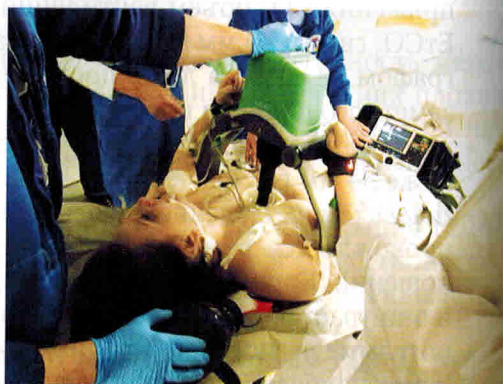

Рис. 4.19. Непрямой массаж сердца с помощью аппарата «Lucas 2»

Травматический шок и острая кровопотеря неизбежно сопровождаются артериальной гипотензией, централизацией кровообращения и гипоперфузией тканей. Для улучшения перфузии тканей, восстановления и поддержания нормального транспорта кислорода на догоспитальном этапе в обязательном порядке производится инфузионная терапия. *Внутривенный доступ* осуществляется, как правило, через периферические вены с помощью интравенозных канюль G14 или G16. Катетеризация центральных вен по объемной скорости инфузии не имеет больших преимуществ перед использованием периферических катетеров сопоставимого диаметра, но с меньшей длиной. При затрудненном доступе к венам локтевого сгиба необходимо использовать наружную яремную вену (рис. 4.20). Катетеризация подключичной вены допустима только с одной стороны и только в условиях специализированных бригад, имеющих анестезиологическую подготовку.

В европейских и американских рекомендациях имеются указания: «Манипуляции пострадавшим производить по пути в лечебное учреждение». Учитывая наши реальности, даже в городских условиях выполнить при

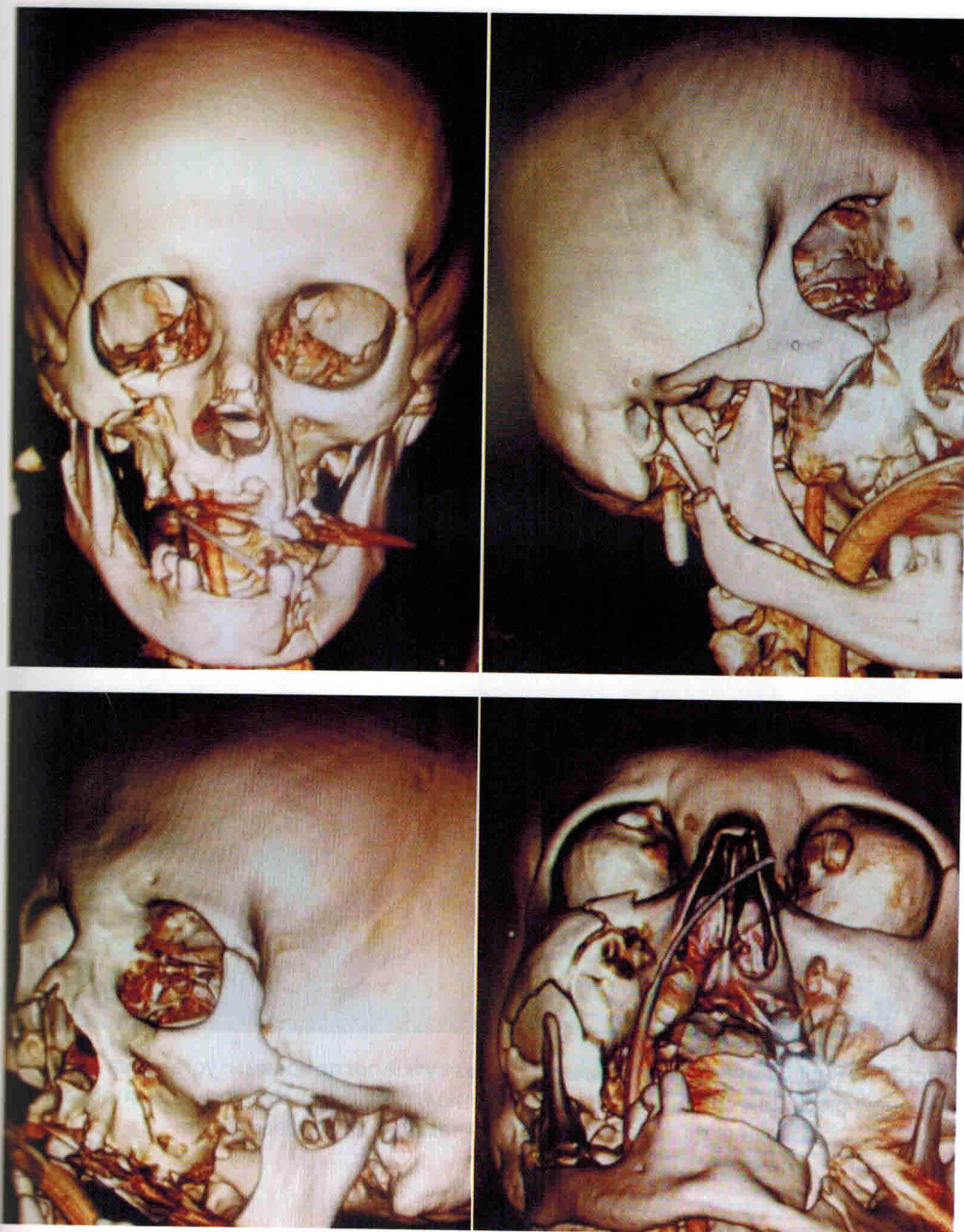


Рис. 12.6. Спиральная компьютерно-томографическая 3D-реконструкция лицевого черепа при поступлении: перелом верхней челюсти по среднему и нижнему типу, перелом нижней челюсти в области тела слева и ветви справа

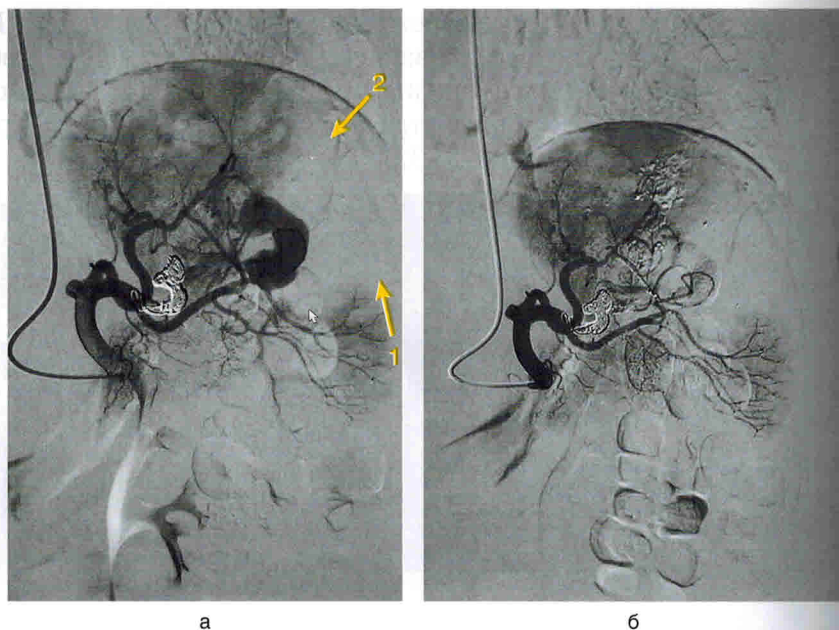


Рис. 15.33. Интраоперационные ангиограммы (а): 1 — псевдоаневризма трабекулярной артерии, 2 — экстравазация контраста. Контрольная ангиограмма после эмболизации (б)

Послеоперационный период протекал без особенностей, в динамике выполняли УЗИ живота и общий анализ крови. В удовлетворительном состоянии выписана на 14-е сутки после травмы. При контрольном осмотре через 4 мес после выписки состояние пациентки удовлетворительное, вернулась к труду, жалоб нет. При УЗИ (рис. 15.34) структура селезенки однородная, контуры ровные.

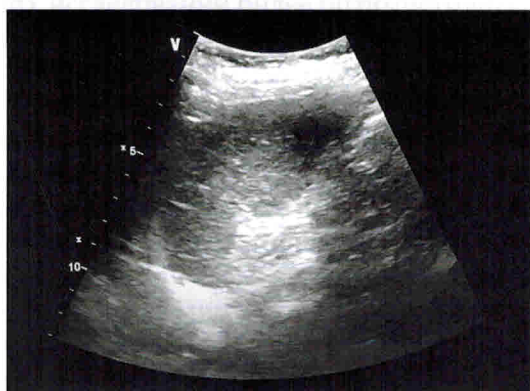

Рис. 15.34. Вид селезенки на ультразвуковом исследовании живота через 4 мес после травмы

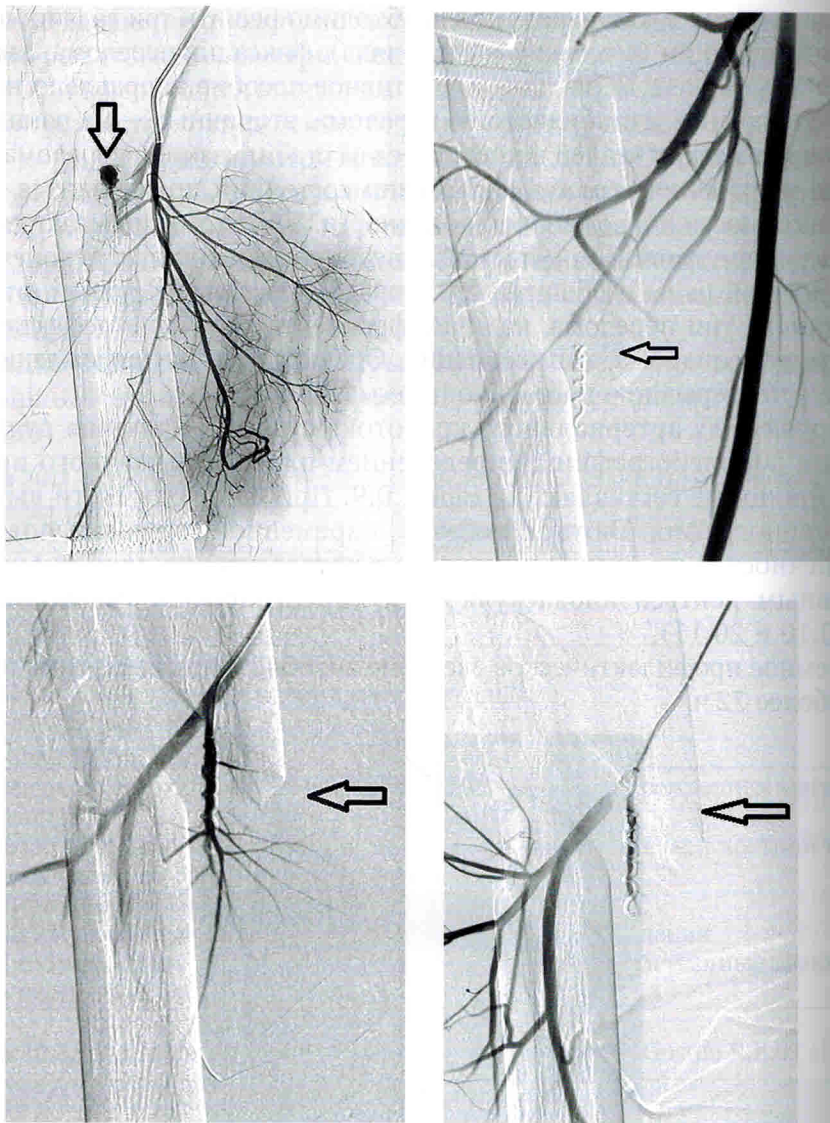
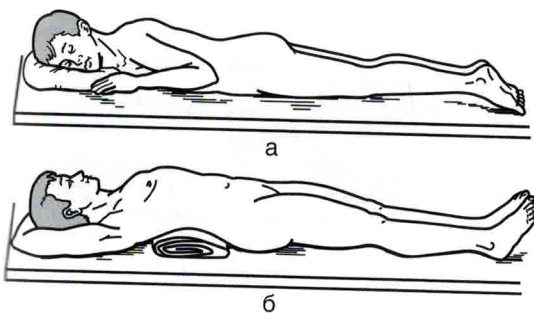


Рис. 20.11. Селективная эмболизация поврежденной ветви правой бедренной артерии через 6 ч после травмы. Клиническим признаком повреждения стало появление поврежденной гематомы мягких тканей в зоне перелома правой бедренной кости

Первичное хирургическое лечение должно быть проведено в течение первых 6–8 ч после травмы. Его задачи: сохранение жизни пациента и жизнеспособности конечности, ПХО раны, установление окончательного диагноза повреждения, фиксация перелома. При ПХО производят удаление инородных тел и нежизнеспособных тканей, обильное промывание и дренирование раны. Иногда оперативное вмешательство повторяют через 24–48 ч.

ствами. Грамотная и своевременная иммобилизация обеспечивает функциональный покой поврежденной области, является эффективным противошоковым приемом не только в качестве средства уменьшения потока болевой импульсации, но и как действенная мера профилактики жировой эмболии, возможного кровотечения, дополнительного повреждения тканей и инфицирования. Она осуществляется после обезболивания и должна быть проведена как можно раньше.

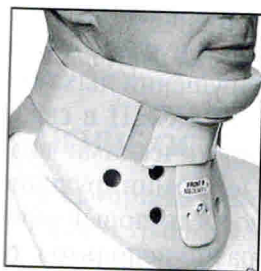


Транспортировочный щит

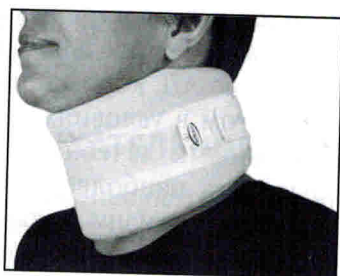Транспортировка при травме позвоночника:

а – также при на мягкой поверхности – на животе;


б – на твердой поверхности (щите) – на спине, с валиком под поясничной областью.



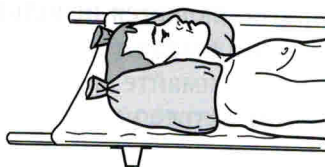
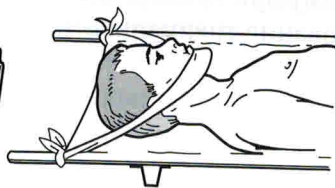
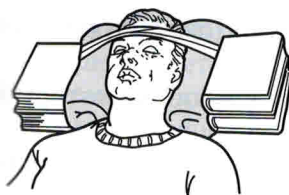
Воротник Шанца



Мягкий фиксатор шейного отдела



Фиксирующее устройство



Варианты фиксации головы

Рис. 4.7. Способы транспортировки и иммобилизации при повреждениях позвоночника