

Оглавление

Предисловие	6
Список сокращений	8
Глава 1. Морфо-функциональные особенности при поражении коронарного русла	9
1.1. Морфология субэпикардальных коронарных артерий	9
1.2. Коронарный атеросклероз	11
1.3. Коронарное кровообращение в норме и патологии	25
Глава 2. Ограничения коронарной ангиографии	35
2.1. Коронарная ангиография при сравнении с данными аутопсии	35
2.2. Интерпретация коронарных ангиограмм	39
2.3. Коронарная ангиография и ВСУЗИ	50
2.4. Коронарная ангиография и интракоронарные физиологические исследования	54
Глава 3. Внутрисосудистое ультразвуковое исследование	60
3.1. История развития внутрисосудистого ультразвукового исследования	60
3.2. Основные принципы получения изображения и оборудование для ВСУЗИ	62
3.3. Выполнение исследования	64
3.4. Качественный анализ изображений ВСУЗИ	68
3.5. Количественный анализ изображений ВСУЗИ	76
3.6. Ограничения и артефакты ВСУЗИ	83
3.7. Безопасность внутрисосудистого ультразвукового исследования	85
3.8. Трехмерная реконструкция	86
3.9. Виртуальная гистология	92
3.10. Клиническое применение ВСУЗИ	98
3.11. Результаты рандомизированных исследований	117
3.12. ВСУЗИ и интракоронарные физиологические исследования	120

Глава 4. Измерение интракоронарного давления	139
4.1. Миокардиальный фракционный резерв кровотока	139
4.2. Фракционный резерв кровотока и нагрузочные пробы	141
4.3. Выполнение исследования	144
4.4. Фармакологическая индукция гиперемии	148
4.5. Возможные ошибки во время выполнения исследования	150
4.6. Клиническое применение	153
4.7. Современное развитие индексов значимости стеноза ...	168
Глава 5. Интракоронарная доплерография	173
5.1. Принципы доплерометрии	173
5.2. Доплеровское оборудование	175
5.3. Доплеровский сигнал при измерении скорости коронарного кровотока	178
5.4. Выполнение исследования	179
5.5. Параметры коронарного кровотока, определяемые доплеровским проводником	180
5.6. Безопасность и осложнения методики	184
5.7. Клиническое применение	185
5.8. Комбинированные параметры давления-кровотока ...	192
Глава 6. Результаты собственных исследований	199

Глава 3.

Внутрисосудистое ультразвуковое исследование

3.1. История развития внутрисосудистого ультразвукового исследования

До последнего времени контрастная ангиография была “золотым стандартом” для оценки наличия и значимости коронарного атеросклероза. Тем не менее, эта методика обеспечивает только двухмерное определение контуров просвета сосуда и неспособна непосредственно визуализировать объект исследования – атероматозную бляшку. По самой природе исследования у ангиографии есть многочисленные ограничения, которые особенно очевидны при сравнении с гистологией [1–5]. Эти ограничения определили интерес к развивающимся методикам, таким как ультразвук, которые позволяют проводить томографическое исследование сосуда и обеспечивают непосредственную визуализацию атеросклеротической бляшки при диагностике или вмешательстве. В дополнение к прямой визуализации стенки сосуда есть другие преимущества использования ультразвука по сравнению с ангиографией. Ультразвуковые системы используют электронную шкалу для обеспечения возможности выполнения планиметрических измерений. При ВСУЗИ нет необходимости в калибровке, как в случае ангиографии, где необходима корректировка с учетом рентгенографического увеличения, частого источника ошибки. Кроме того, сама томографическая природа ультразвука особенно полезна для решения ситуаций, которые особенно трудны при использовании ангиографии, таких как наличие диффузного поражения, устьевых или бифуркационных поражений, эксцентрических бляшек или артериальных сегментов, которые были перекрыты боковыми ветвями [1–8].

Ультразвук, обычно используемый для исследования архитектоники сосудов, может быть выполнен в большинстве областей периферической кровеносной системы [1–11]. Используя чреспищеводную эхокардиографию, можно оценить самый проксимальный сегмент коронарных артерий и это исследование выполнимо только у небольшого количества пациентов, а качество изображения обычно не является подходящим для диагностического использования [12–14]. Кроме того, в операционных использовалась




Рис. 3.1. Датчик для ВСУЗИ




Рис. 3.2. Общий вид катетера для внутрисосудистого ультразвукового исследования

эпикардальная эхокардиография для исследования коронарных артерий, позволяя получать изображения удовлетворительного качества и подтверждая, что ангиография недооценивает степень коронарного поражения [15]. Использование ультразвука для обследования коронарной анатомии внутри сосуда является более современным достижением. Это стало возможным благодаря техническим условиям, включающим миниатюрный датчик и гибкую, атравматичную систему доставки, – элементы, которые стали доступными сравнительно недавно. Внутрисосудистые ультразвуковые катетеры начали использоваться в коронарных артериях в конце 1980-х. В 1987 г. J. Mallery с соавт. [16], в 1988 Р. Yock с соавт. [17] и N. Pandian с соавт. [18] описали использование одноэлементной системы для исследования стенки сосуда для получения поперечных изображений артерии. Датчик, расположенный на катетере, излучает ультразвуковые волны, перпендикулярные оси артерии. Вращая датчик или акустическое зеркало, удастся получить охват 360° окружности сосуда. В 1989 г. J. Hodgson с соавт. [19] описали использование многоэлементной системы с интегральной схемой для исследования коронарных артерий. Изображения, первоначально полученные при помощи этих прототипов, имели низкое качество, но за последние почти двадцать лет получаемые изображения заметно улучшились и в настоящее время их качество сопоставимо с гистологическими изображениями. Кроме того, за эти годы размер датчиков и катетеров уменьшился с 6F до < 3F (< 1 мм в диаметре) благодаря миниатюризации их компонентов. Катетеры, коммерчески доступные в современном диапазоне от 2,6 до 3,5F (0,87–1,17 мм), могут быть введены через проводниковый катетер 5F и способны к оценке даже дистальных сегментов эпикардиальных артерий (рис. 3.1, 3.2).

3.2. Основные принципы получения изображения и оборудование для ВСУЗИ

Звуковые волны, используемые для получения коронарных изображений, находятся в ультразвуковом диапазоне и поэтому не слышны для человеческого уха. Ультразвуковые волны генерируются путем подачи переменного электрического тока на пьезоэлектрический элемент, обычно керамический, который испускает звуковые волны, расширяясь и сжимаясь в ответ на возбуждение электрическим сигналом. Таким образом, переменный электрический ток трансформируется в механическое движение, которое создает звуковые волны. Меньшая часть излученных волн отражается назад в приемопередатчик, в основном от границы раздела тканей с отличающимися акустическими параметрами. Величина отраженного ультразвука зависит от различия в механическом сопротивлении двух смежных тканей. Чем больше способность к отражению ультразвука, тем больше эхогенность и, поэтому, более яркое изображение. Отраженный ультразвук достигает датчика, который преобразует сигнал в электрическую энергию и, наконец, после процесса фильтрации и усиления – в изображение. Ультразвуковой луч (испускаемый датчиком), первоначально параллельный, постепенно расходится, поскольку удаляется от источника. Именно в первой (параллельной) части луча, известного как **ближнее поле**, качество изображения и разрешение максимальные, в сравнении с **дальним полем**. Протяженность ближнего поля непосредственно зависит от размера датчика, а именно от размера его активной части или апертуры и обратно пропорциональна длине волны ультразвука. Датчики, используемые для получения интракоронарного изображения, небольшие и работают на высоких частотах, но коронарные артерии также относительно малого диаметра, поэтому недостаточное проникновение обычно не является проблемой. С другой стороны, высокие частоты этих датчиков дают превосходное пространственное разрешение или большую способность оценить различие между объектами, расположенными близко друг к другу в полученном изображении. Осевое пространственное разрешение в направлении ультразвукового луча имеет порядок 80–150 мкм для датчиков 30–40 МГц. Боковое разрешение, то есть разрешение, перпендикулярное к ультразвуковому лучу и катетеру, составляет приблизительно 200–250 мкм [20, 21]. Другой решающий фактор, который влияет на качество изображения, это динамический диапазон, то есть распределение шкалы яркости отраженного сигнала. Динамический диапазон, обыч-

но выраженный в децибелах, указывает различие между самыми сильными и самыми слабыми сигналами в шкале яркости. Низкий динамический диапазон дает изображениям недостаточное количество оттенков серого, таким образом, затрудняя возможность различения структур. Высокий динамический диапазон является желательной характеристикой современных систем, достигающих 17–55 децибел.

В настоящее время имеются в наличии две системы интракоронарных ультразвуковых датчиков: механическая и электронная. В механических системах единственный датчик вращается вокруг собственной оси со скоростью 1800 об/мин (30 вращений в секунду) посредством гибкого кабеля, соединенного с устройством внешнего моторного привода. Датчик сканирует сосуд при помощи ультразвукового луча, перпендикулярного к катетеру, обеспечивая 256 растровых строк по каждому изображению [20]. Датчик расположен в защитной оболочке во избежание контакта с артерией и эта оболочка должна быть заполнена физиологическим раствором, позволяющим передавать ультразвуковые волны. Фактически, одним из артефактов, наиболее часто отвечающим за изображение низкого качества, является неадекватное удаление воздуха из оболочки датчика.

В электронных системах вместо единственного датчика, который вращается на 360°, имеется множество малых датчиков (до 64 в современных системах) сгруппированных по окружности катетера, которые излучают и принимают скоординированные ультразвуковые сигналы, для одномоментного сканирования определенной области изображения. Эти системы не нуждаются в промывке физиологическим раствором и, кроме того, они позволяют окрашивать кровоток для упрощения визуализации границы стенки кровеносного сосуда (компьютерная обработка) (рис. 3.3). Полученные изображения регистрируются на видеозаписи или хранятся непосредственно как цифровые данные, которые могут быть записаны на цифровые носители.

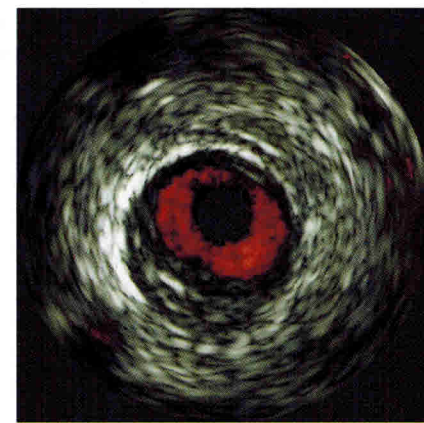

Рис. 3.3. Окраска кровотока (функция Chroma Flo)

3.3. Выполнение исследования

Ультразвуковое исследование выполняется после внутривенного введения 5000–10000 ЕД гепарина. Кроме того, если нет противопоказаний, обычно интракоронарно вводится нитроглицерин, чтобы предотвратить наиболее частое осложнение – коронарный спазм. Ультразвуковой катетер продвигается, по крайней мере, до уровня 10 мм дистальнее интересующей нас области, затем он вытягивается, в идеале, до устья обследуемой артерии. Обычная практика, также используемая большинством исследователей, – моторизованное вытягивание датчика при помощи внешнего устройства со скоростью 0,5 или 1 мм/с (рис. 3.4).

Моторизованное вытягивание имеет преимущество, позволяющее оператору сконцентрироваться на интерпретации изображения вместо того, чтобы манипулировать катетером. За счет этого получают изображения, которые могут использоваться для продольной реконструкции и помогают избежать пропуска потенциально интересующих нас областей в результате слишком быстрого сканирования. Тем не менее, при наличии “трудно интерпретируемых” областей и для более детализированной их экспертизы, вернуться в интересующие нас области можно с помощью ручного управления. Кроме того, в случае необходимости, можно ввести контрастное вещество или физиологический раствор через проводниковый катетер для лучшей визуализации любых структур, которые недостаточно ясно определяются (диссекции). Важно напомнить, что если интересующая нас область расположена в устье левой или правой коронарных артерий, то проводниковый катетер должен быть оттянут в аорту для надлежащего сканирования устья ультразвуковым катетером.




Рис. 3.4. Устройство для моторизованного вытягивания ВСУЗИ-катетера

Если вытягивание датчика выполнено автоматически, может быть сделана продольная реконструкция исследуемого сегмента с объемными измерениями просвета сосуда в дополнение к поперечным срезам [12] (рис. 3.5).

Продольная реконструкция требует, чтобы датчик вытягивался с постоянной скоростью, сохраняя в цифровой форме каждое поперечное сечение сосуда, полученное в




Рис. 3.5. Продольная реконструкция ВСУЗИ

равных правильных интервалах. Помимо очевидного интереса этого типа визуального анализа есть ряд ограничений, которые должны быть отмечены. Прежде всего, из-за систолического и диастолического движения катетера в пределах сосуда, независимо от скорости вытягивания, интервалы, в которых получены изображения, могут быть неравными, таким образом, ограничивая объемный анализ. Это нескоординированное движение катетера и сосуда дает начало характерному **пилообразному** артефакту изображения (рис. 3.6).

Чтобы преодолеть эту проблему, есть системы, в которых “захват” изображения выполняется с электрокардиографической синхронизацией, чтобы устранить часть этих ар-

тефактов [13, 22]. Другим важным ограничением является тот факт, что в коммерчески доступных системах сосуд всегда представляется как прямой сегмент, без какого-либо своего естественного искривления. Его представление на экране, хотя и может быть позже изменено, рассматривается только из единственного продольного плана, препятствующего интерпретации. Несмотря на эти ограничения, продольная реконструкция особенно интересна в исследованиях, где вычисление объема (размера, величины) бляшки или гиперплазии интимы – важная задача, как в исследованиях регрессии/прогрессии атероматоза или в испытаниях с препаратами, которые подавляют пролиферацию интимы после имплантации стента.

На начальных этапах использования ультразвукового исследования при коронарной патологии довольно сложно сразу понять, где какие находятся структуры. Ориентация катетера может определяться двумя способами: в осевом направлении или продольно и по отношению к окружности, или по оси вращения. Продольная ориентация относится к положению катетера относительно длины коронарной артерии (проксимально, дистально), тогда как ориентация по вращению относится к местоположению

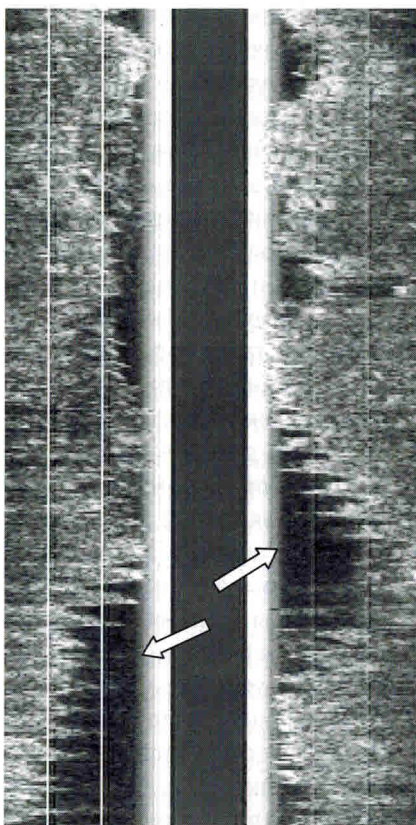


Рис. 3.6. Пилообразный артефакт при продольной реконструкции ВСУЗИ указан стрелками

онирования датчика. Несмотря на то, что определение ангиографических ориентиров является очень важным фактором, при этом не всегда удается достаточно точно идентифицировать зоны интереса (с целью сравнения измерений, сделанных до и после вмешательств на том же самом участке). Поэтому важно использовать особенности исследуемой артерии в качестве ориентиров области поражения. Чаще всего используемые особенности:

Состав бляшки, распространение и форма: в атеросклеротических бляшках достаточно часто определяется кальциноз (70–80%), который

структур (перикард, миокард, боковые ветви, вены, и т.д.) относительно поперечного сечения или окружности артерии, полученной ультразвуковым сканером.

Для обеспечения продольной ориентации используется рентгеноскопия (по рентгеноконтрастной метке на кончике катетера). Кроме того, есть возможность оценить взаимосвязь датчика с боковыми ветвями, которые определяются при инъекции контрастного вещества во время ультразвукового исследования. Как только датчик позиционирован в необходимой области дистальнее зоны интереса, выполняется моторизованное вытягивание катетера с постоянной скоростью. Ангиографическое положение датчика определяется прежде, чем начать вытягивание. После завершения первого выведения датчика можно выполнить повторные исследования вручную для дополнительного изучения любых неопределенных областей или выполнить введение контрастного вещества для правильного позиционирования датчика.

всегда имеет характерное распределение и форму, отличающиеся в каждом конкретном случае, но легко идентифицируемые каждый раз при повторном ультразвуковом сканировании. Любая морфологическая характеристика бляшки или ее распределение в артериальной стенке, такое как трещины, области эксцентричности или выраженного ремоделирования и т.д., могут служить ориентиром.

Артериальные ветви: отхождение ветви, проксимальной к исследуемой области, может являться четким ориентиром. В передней межжелудочковой артерии септальные ветви обычно имеют более резко выраженный и крутой угол отхождения (приблизительно 90°) (рис. 3.7), тогда как угол отхождения диагональных ветвей выражен в меньшей степени (рис. 3.8). Во время вытягивания датчика диагональные ветви сначала определяются как сосуды, параллельные передней межжелудочковой артерии, постепенно сближающиеся с ПМЖА до момента соединения. Огибающая артерия (рис. 3.9) содержит предсердные и краевые ветви (ветви тупого края). Первые, менее многочисленные, направлены к большой кардиальной вене, которая визуализируется как сосуд с большим просветом и тонкими стенками. Она часто не определяется из-за ограниченной глубины проникновения ультразвуковых волн. Краевые ветви большего калибра отходят от огибающей артерии напротив предсердных ветвей.

Также могут быть очень полезными для ориентировки в коронарных артериях периваскулярные структуры (см. ниже).

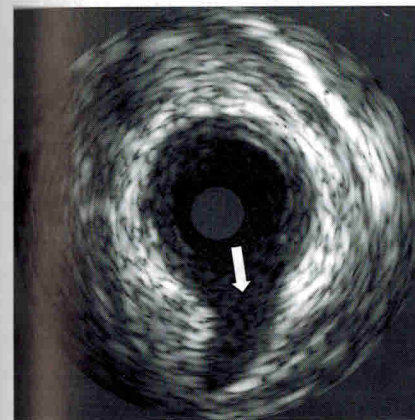


Рис. 3.7. Септальная ветвь указана стрелкой

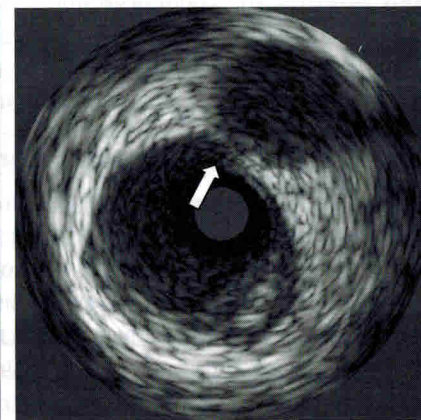


Рис. 3.8. Диагональная ветвь указана стрелкой

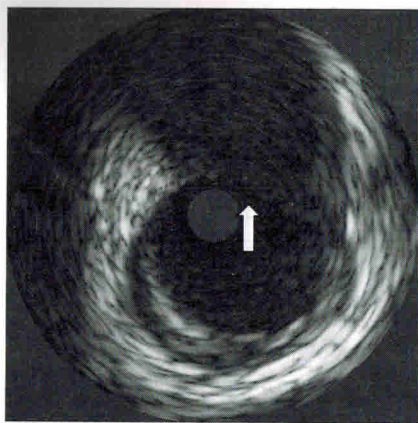


Рис. 3.9. Огибающая артерия указана стрелкой

Если необходима большая точность в аксиальной проекции, особенно для последующего сравнения, лучше сделать, по крайней мере, одно ВСУЗИ на каждую съемку, которая будет изучена. Если скорость вытягивания постоянна, каждое изображение или структура становятся временной меткой. Например, если съемка 30 изображений будет выполнена со скоростью 0,5 мм/с, то интервал между двумя изображениями составит 0,0167 мм и это означает, что ориентир в первом фрагменте коронарного сегмента (например, начало ветви) отстоит от последующего изображения на известное расстояние.

Вращательная ориентация относится к распределению структур (перикард, миокард, ветви, вены и т.д.) по окружности артерии, определяемой ультразвуковым сканером. Изображение на экране зависит от того, где находится произвольная точка отсчета. Поскольку эта точка выбирается случайным образом, местоположение диагональной ветви, например, может быть различным при каждом новом исследовании ВСУЗИ (в первый раз – на двенадцати часах, следующий раз – на шести). Для облегчения сравнения данных можно повернуть изображение с помощью электроники в желательном положении [23].

3.4. Качественный анализ изображений ВСУЗИ

При обследовании нормальной коронарной артерии с использованием внутрисосудистого ультразвука обычно наблюдается характерное трехслойное изображение стенки сосуда (рис. 3.10).

Это изображение – результат различия акустических свойств слоев артериальной стенки, приводящего к визуализации внутренней поверхности между двумя тканями при значительном изменении параметров эхосигнала. В различных исследованиях *in vitro* и *in vivo*, проведенных при помощи ультразвуковых методов диагностики коронарных артерий была установлена корреляция между изображениями, полученными при использовании

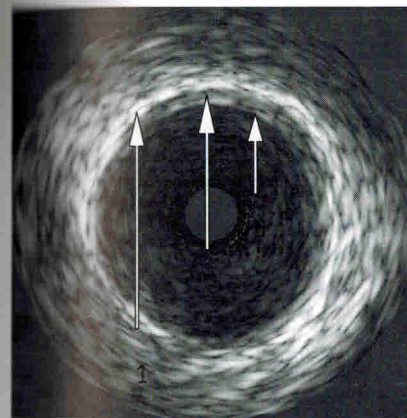


Рис. 3.10. Трехслойный состав стенки артерии по ВСУЗИ: 1 – адвентиция; 2 – медиа; 3 – интима

этой диагностической методики и результатами гистологических исследований [24–27]. Из этих трех видимых слоев внутренний эхогенный слой внутри связан с границей раздела между кровью в просвете сосуда и краем интимы, а снаружи – с внутренней эластической мембраной, которая является высокоэхогенной из-за высокого содержания эластических волокон. Наружный эхогенный слой внутри связан с границей раздела между наружной эластической мембраной и адвентицией, внешняя граница не может быть определена, так как адвентиция неотличима от периадвентициальной ткани. Между этими двумя слоями находится медиа, состоящая в артериях мышечного типа, таких как коронарные и бедренные, главным образом из гладкомышечных клеток. Низкое содержание в ней эластина и коллагена определяет низкий уровень эхогенности. В артериях эластического типа в медиі определяется большее количество эластических волокон, что затрудняет ее дифференцировку от интимы и адвентиции при использовании ВСУЗИ. Суммируя вышесказанное, можно сказать, что три слоя, наблюдаемые в ультразвуковых изображениях артерий мышечного типа, могли бы рассматриваться как соответствующие интима, медиі и адвентиции.

В раннем возрасте интима тонкая и состоит из единственного слоя эндотелиальных клеток, покрывающих тонкий субэндотелиальный слой соединительной ткани. Следовательно, в 30–40% нормальных коронарных артерий, особенно у молодых людей, осевое разрешение ультразвукового катетера не позволяет отличить тонкий слой интимы, поэтому трехслойный вид артериальной стенки теряется. С возрастом интима постепенно утолщается, достигая приблизительно 220 мкм в возрасте 30 лет и 250 мкм в возрасте 40 лет. P. Fitzgerald [28] выполнил исследование 72 коронарных сегментов у 16 здоровых людей без анамнеза ишемической болезни сердца, используя ВСУЗИ и гистологический анализ. Эти сегменты были разделены на две группы в зависимости от того, присутствовало ли у них трехслойное изображение. У сегментов с трехслойным изображением была

более толстая интима (243 ± 105 мкм и 112 ± 55 мкм) и принадлежала более возрастным пациентам ($42,8 \pm 9,8$ и $27,1 \pm 8,5$ лет), пограничное значение между этими двумя группами было 178 мкм. Поэтому, наличие трехслойного изображения предполагает утолщение интимы, по крайней мере, до 178 мкм и чаще определяется у более возрастных пациентов.

В отличие от интимы, медиа (средняя оболочка) утончается при прогрессировании атеросклероза при среднем значении толщины в пределах от 0,8 мм в неповрежденных коронарных сегментах до 0,3 мм в сегментах с наиболее тяжелым атеросклерозом [29]. Между значимостью поражения и толщиной медиа наблюдается обратная зависимость. Это влияет на количественный анализ толщины бляшки при использовании интракоронарного ультразвука.

Просвет сосуда находится между стенкой сосуда и ультразвуковым датчиком. Обычно можно наблюдать изменяющуюся пятнистую структуру с низкой плотностью при непрерывном движении, являющуюся кровотоком в просвете сосуда. Интенсивность этого изображения увеличивается с увеличением частоты ультразвука и уменьшением скорости кровотока, как в случае стагнации кровотока при тяжелых поражениях. При этом затрудняется дифференцирование интимы, особенно в случае “мягких” бляшек. Тем не менее, даже в случаях выраженной стагнации, кровоток представлен мерцающим движущимся эхосигналом, что облегчает его дифференцировку. Введение контрастного вещества через проводниковый катетер может помочь в дифференциации интимы, гиперплазии или диссекции, если остаются сомнения.

Внутрисосудистое ультразвуковое исследование – лучший диагностический метод для изучения поражения коронарных артерий *in vivo*, что продемонстрировали многочисленные исследования, сравнивающие томографические изображения, полученные с использованием ультразвука и гистологические данные [30, 31]. Когда началось исследование коронарных артерий при помощи ультразвуковых методов, первое, что было замечено, это диффузная природа атеросклероза. Фактически, в сегментах, считавшихся ангиографически “нормальными” и использовавшихся в качестве референсных по сравнению с пораженными сегментами, было обнаружено содержание значительного объема бляшки, где область сосуда, занимаемая бляшкой, в среднем составляла 51% [8]. В начальных стадиях атеросклеротического поражения утолщение интимы можно определить при помощи интракоронарного ультразвукового сканирования, но не с помощью ангиографии. Исследование этого фактора важно у пациентов определенных подгрупп, та-

ких как больные с пересаженным сердцем или в исследованиях, изучающих прогрессию/регрессию атеросклероза. Поскольку при развитии атеросклеротической бляшки в коронарной артерии часто наблюдается адаптивное изменение или ремоделирование, которое влияет на размер сосуда, обычно с увеличением количества бляшки на стенках артерии размер сосуда увеличивается, чтобы сохранить размер просвета сосуда постоянным. Однако, при выраженных поражениях эта компенсация становится невозможной и размер просвета уменьшается, что обычно совпадает с объемом бляшки свыше 40% от площади сосуда [32–35]. Это явление известно как положительное ремоделирование и было впервые описано S. Glagov [33] в 1987 г. в исследовании образцов аутопсии. Однако последующие исследования с внутрисосудистым ультразвуковым сканированием [36, 37] показали, что ремоделирование может также быть отрицательным (меньшие размеры сосуда в областях с наибольшим накоплением бляшки или меньшим просветом относительно референсного сегмента), способствуя сокращению просвета или даже нейтральным (без изменения в размере сосуда относительно “здоровых” сегментов).

Состав атеросклеротических бляшек

На более выраженных стадиях атеросклероза поражения морфологически более сложны и могут быть сгруппированы в три различных типа в зависимости от экзогенности преобладающих тканей в атеросклеротической бляшке.

Низкая экзогенность: Чтобы практически оценить экзогенность бляшки, она сравнивается с адвентициальной и периадвентициальной тканью (которые являются высокоэхогенными). Таким образом, этот тип поражения показывает меньшую экзогенность, чем адвентициальная и периадвентициальная ткань (рис. 3.11).

С гистологической точки зрения преобладающие ткани в низкоэхогенных поражениях – это фиброно-мышечные клеточные компо-

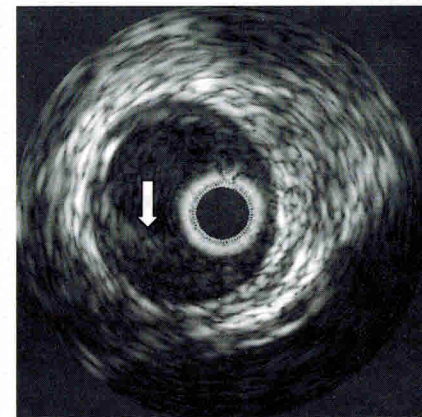


Рис. 3.11. Атеросклеротическая бляшка низкой экзогенности указана стрелкой

ненты и жировые включения. Иногда в бляшке могут наблюдаться темные области (очень низкой плотности), которые соответствуют обширным включениям липидов с областями некротической дегенерации, покрытых тонкой фиброзной капсулой, не всегда определяемые с помощью ВСУЗИ. Когда жировые отложения являются небольшими и многочисленными, они могут пройти незамеченными из-за ограниченного разрешения и динамического диапазона ультразвуковых волн. Этот тип поражения также известен как “мягкая” бляшка, так как она теоретически менее ригидная, чем “твердые” бляшки и имеет различную реакцию на проведение баллонной дилатации, стентирования или атерэктомии. Эта терминология, однако, неоднозначна, поскольку она не в состоянии точно отразить механические свойства бляшки. Много бляшек, определяемых как “мягкие”, показали большую устойчивость к расширению (дилатации) баллоном [38]. Термин “мягкий” в настоящее время связывается с акустическим сигналом, возникающим вследствие низкого уровня эхогенности.

Высокая эхогенность: степень эхогенности равна или больше степени эхогенности адвентициальной ткани (рис. 3.12).

Эти поражения содержат преимущественно плотную фиброзную ткань, которая проявляется в виде яркого, иногда пестрого гетерогенного эхо-сигнала. Эти бляшки также называют “твердыми” или фиброзными бляшками. Этот вид бляшки наиболее часто определяется при внутрисосудистых ультразвуковых исследованиях.

Высокая эхогенность с акустическим затенением: наличие акустического затенения с высокой степенью эхогенности (то есть, большей, чем у адвентиции) особенно показательны при наличии кальциноза (рис. 3.13).

Кальций препятствует распространению ультразвукового сигнала, что проявляется в виде темной дорожки, препятствующей визуализации ткани, находящейся за участком кальциноза. При помощи ВСУЗИ невозможно определить толщину кальциноза.

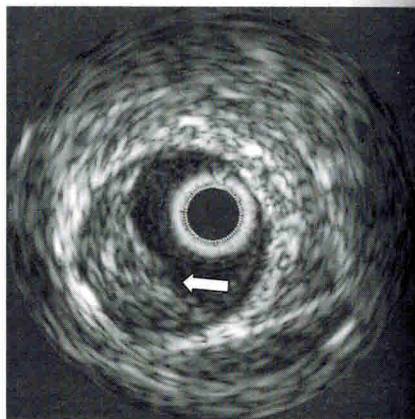


Рис. 3.12. Атеросклеротическая бляшка высокой эхогенности указана стрелкой

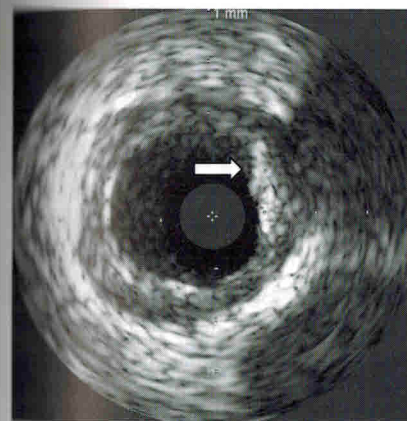


Рис. 3.13. Атеросклеротическая бляшка с включением кальция указана стрелкой

Кальциноз может вызвать эффект реверберации в результате колебания ультразвуковых волн между датчиком и краем кальциноза, иницируя концентрические структуры в воспроизводимом изображении. Изредка плотные фиброзные поражения могут отображаться ярким эхо-сигналом со значительным прогрессивным ослаблением эхо-сигнала и акустического затенением, похожим на картину кальциноза. Ослабление сигнала будет зависеть от плотности и толщины фиброза и мощности ультразвукового датчика. Тем не менее, в кальцинированных участках потеря сигнала является резкой, не постепенной и, таким образом, присутствует отражение эхо-сигнала, что позволяет отличить его от акустической тени вследствие обширного фиброза.

Внутрисосудистый ультразвук оказался более чувствительным, чем ангиография в обнаружении кальциноза. При анализе ангиографических данных пациентов, перенесших хирургические вмешательства, наличие участков кальциноза обнаружено в 10–35% случаев, при ВСУЗИ таких пациентов было 70–80% [39, 40].

Разделение бляшек на эти три вышеупомянутые категории полезно с теоретической точки зрения, но практически большинство поражений состоит из различных компонентов.

Одно из главных ограничений ВСУЗИ – идентификация **тромбов**. При отражении ультразвуковых волн от тромба визуализируется картина гетерогенного изображения с яркими мелкими пятнами. Изредка в пределах тромба видны микроканалы и/или дольчатые изображения, выступающие в просвет. Эти особенности проявляются при “свежем” тромбе, особенно если определяется волнообразное движение во время систолы и диастолы, но некоторые из этих особенностей редко идентифицируются. У организованного, “старого” тромба есть особенности, очень похожие на особенности “мягкой” бляшки, что препятствует его дифференцированию. В некоторых случаях внутри бляшки определяются линейные или наложен-

ные изображения, соответствующие акустическому переотражению между тромбом и бляшкой, что предполагает наличие организованного тромба. Будущее развитие новых методик исследования ткани с использованием ультразвука может улучшить диагностику тромбоза.

Ультразвуковое сканирование позволило с большей точностью оценить определенные аспекты патологии бляшки, такие как **диссекции**, **разрывы** (изъязвления) или трещины по сравнению с ангиографией. Эти признаки чаще встречаются у пациентов с острым коронарным синдромом. Разрыв (трещина) бляшки – это термин, используемый в случае, когда разрыв перпендикулярен артериальным слоям, тогда как диссекция параллельна артериальной стенке. Диагноз разрыва (трещины) или диссекции основан на наблюдении за кровотоком в новом просвете сосуда, что часто требует дополнительной инъекции контрастного вещества для более четкого определения границ просвета. При диссекциях важно определить некие особенности, которые определяют важную информацию об их значимости и последующем прогнозе:

- 1) **максимальная глубина**, классифицируемая как частичная/поверхностная (диссекция не достигает меди, часть (некоторое количество) бляшки остается между просветом и медией), или полная/глубокая (вовлечение меди);
- 2) **протяженность**, которая может быть вычислена при использовании моторизованного вытягивания ультразвукового катетера. Площадь диссекции может быть вычислена в градусах (до 360°) или квадрантах.

Эксцентricность

Интракоронарное ультразвуковое сканирование обеспечивает информацию не только об особенностях бляшки, но также и об ее расположении по окружности и вдоль оси сосуда. Эксцентricность бляшки – один из факторов, который может повлиять на краткосрочные и долгосрочные результаты ангиопластики, обуславливая используемое вмешательство (рис. 3.14).

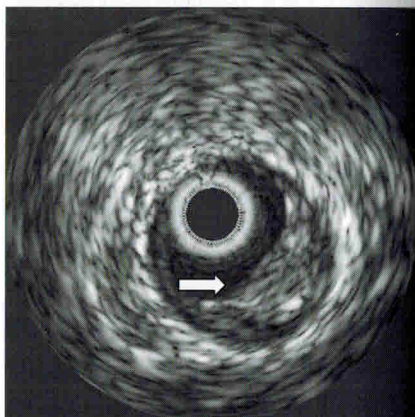


Рис. 3.14. Эксцентricская атеросклеротическая бляшка указана стрелкой

Ангиография имеет ограниченное значение в оценке эксцентricности бляшки. В исследовании G. Mintz с соавт. [41] был выполнен анализ 1446 поражений у 1349 пациентов и проведено сравнение оценки эксцентricности обеими методиками. По результатам ангиографии было определено, что 55% поражений были эксцентricными, в то время как данные внутрисосудистого ультразвука продемонстрировали, что при 45,6% поражений показатель эксцентricности был более 3,0 (максимальная толщина бляшки, разделенная на минимальную толщину). Соответствие составило только 53,8%.

Периваскулярные структуры

Ультразвуковое исследование позволяет визуализировать не только сосудистую стенку, но также и смежные структуры: кардиальные вены, перикард, миокард (рис. 3.15).

Определение положения периваскулярных структур помогает облегчить ориентацию в сосуде. Главные периваскулярные структуры, обнаруживаемые при использовании интракоронарного ультразвука:

В проксимальной части ствола левой коронарной артерии может быть замечено окружающее артерию пространство малой плотности, соответствующее поперечному синусу перикарда. Он сформирован из перикардиальной складки, которая идет от восходящей аорты и направляется к передней межжелудочковой артерии. Если катетер продвинуть дистально в проксимальные отделы передней межжелудочковой артерии, определяется треугольник Grosq-Mouchet, то есть, перикардиальное пространство, связанное с проксимальными отделами передней межжелудочковой артерии, проксимальными отделами огибающей артерии и ветвью передней межжелудочковой вены и большой кардиальной веной.

В средней трети передней межжелудочковой артерии можно увидеть перикард (с перикардиальным пространством, которое обычно содержит жидкость), миокард и переднюю межжелудочковую кардиальную

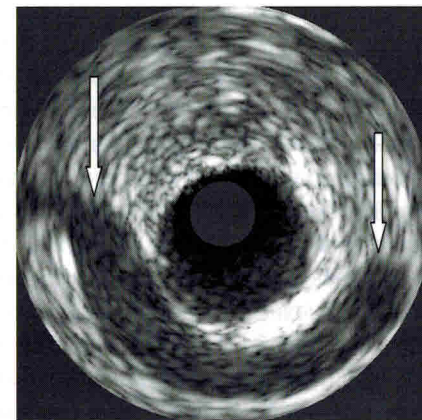


Рис. 3.15. Кардиальная вена указана стрелками

Глава 5.

Интракоронарная доплерография

5.1. Принципы доплерометрии

Оценка кровотока с использованием доплерометрии основана на относительно простом физическом принципе. Когда приемник и источник звуковой волны перемещаются по отношению один к другому, это порождает изменение частоты сигнала на приемнике. Перемещение, уменьшающее расстояние между источником и приемником, увеличивает частоту, перемещение, увеличивающее это расстояние, уменьшает частоту. Этот феномен известен как доплер-эффект и был описан австрийским физиком Кристианом Допплером (1803–1853). Относительное движение между источником энергии и рецептором называют доплеровским смещением, оно пропорционально скорости и направлению движения. Электронная обработка сигналов может измерить этот эффект и точно определить скорость, с которой два объекта движутся один относительно другого.

Практически использовать принцип доплера применительно к кровотоку можно при помощи пьезоэлектрического кристалла, установленного на кончике внутрисосудистого катетера. Кристалл излучает и принимает высокочастотные звуки, что позволяет измерить скорость, с которой эритроциты движутся по артерии. Датчик излучает ультразвуковые волны известной частоты, принимает отраженный сигнал, затем аппарат измеряет доплеровское смещение, вызванное движением эритроцитов. Оператор управляет датчиком и позиционирует его под рентгеноскопией, в то время как электроника анализирует сигнал, позволяя непрерывно отслеживать изменение доплеровского смещения и, соответственно, скорости кровотока.

Данные о скорости кровотока получают при вычислении разности между частотой передачи и приемом (доплеровское смещение), используя следующее уравнение:

$$V = \frac{C (F_1 - F_0)}{2F_0 \cos \theta}$$

где V – скорость кровотока; F_0 – частота передачи (датчик); F_1 – частота отраженного сигнала; C – константа скорости звука в крови; θ – угол падения.

У этой формулы есть несколько коэффициентов, которые должны приниматься во внимание, если доплеровская методика должна быть оптимизирована для коронарного кровообращения. Измерение скорости (V) зависит от угла падения (θ), что определяет важность установки датчика параллельно направлению кровотока для получения угла падения 0° и косинуса 1. При этих условиях доплеровское смещение наиболее адекватно скорости кровотока [1].

Доплеровские системы могут измерять скорость с помощью непрерывного или импульсного ультразвука. В непрерывно-волновых доплеровских системах датчик определяет максимальную скорость в любой точке параллельно ультразвуковой волне. При интракоронарном использовании максимальная скорость представляет меньший интерес, чем знание скорости кровотока на определенном расстоянии от датчика. Это может быть сделано при использовании импульсно-волновых доплеровских систем, которые также измеряют величину и направление скорости кровотока. Это та причина, по которой импульсно-волновая технология используется во всех интракоронарных доплеровских устройствах.

Небольшое рабочее расстояние между датчиком и измеряемым объектом и преимущество и недостаток импульсно-волнового доплера. Только небольшой объем крови может быть исследован и это, возможно, не полностью отражает скорость кровотока в изучаемой области. Эта проблема особенно актуальна при турбулентном кровотоке (зона, дистальнее значимого стеноза) или в геометрически неоднородных сегментах коронарных артерий, где различные потоки могут двигаться с различными скоростями.

Скорость кровотока, измеренная в коронарных артериях, является функцией мгновенного объемного потока. Эти два параметра связаны следующей формулой:

$$Q = k \times A \times V,$$

где Q – объемная скорость потока в мл/с; V – скорость в см/с; A – сечение сосуда в см²; k – константа, примененная к средней скорости.

Объемный кровоток может быть вычислен как площадь сечения сосуда, измеренная ангиографически, умноженная на скорость потока и поправочный коэффициент для параболического профиля кровотока по артерии. Если сечение сосуда остается постоянным, изменения скорости потока по данным доплеровского исследования могут использоваться для оценки изменений абсолютной скорости коронарного кровотока.

Сохранение скорости кровотока вдоль всей длины эпикардиальной артерии – результат постепенного уменьшения диаметра артерии, поскольку объемный поток распространяется на боковые ветви [2]. Значимость коронарного стеноза может быть оценена при использовании этих принципов, так же как и степень относительного увеличения кровотока в ответ на сосудорасширяющие средства.

Сигнал, полученный при использовании интракоронарного доплера, анализируется с использованием двух различных методов. При помощи метода нулевого пересечения вычисляется доплеровское смещение в интервале между каждой парой сигналов нулевого пересечения той же самой полярности. Хотя эта методика проста и точна при ламинарных кровотоках, при турбулентном кровотоке и для определения пиковых скоростей она не пригодна. Этот метод позволяет получить доплеровское смещение, которое представляет только аппроксимацию многих компонентов кровотока.

Второй метод обработки доплеровских сигналов более сложен и использует спектральный анализ сигнала с быстрым преобразованием Фурье (БПФ). Этот метод анализирует частотные компоненты, чтобы отличить турбулентное течение от ламинарного кровотока и правильно оценить влияние каждого из потоков на интегральное значение. Исследования на животных и человеке показали, что метод нулевого пересечения недооценивает среднюю скорость кровотока по сравнению с БПФ. Большой разброс значений наблюдался между измерениями скорости кровотока, полученными каждым из этих методов [2]. Поэтому БПФ – метод выбора в последних моделях интракоронарных доплеровских устройств, что обеспечивает надежность и точность измерений при исследовании физиологии коронарного кровотока.

5.2. Доплеровское оборудование

Первая модель, разработанная для измерения интракоронарной скорости кровотока, состояла из датчика, установленного на ангиографических катетерах Sones [3] или Judkins [4]. С данными системами было невозможно выполнить выборочные измерения в сосуде, представляющем интерес, а также отмечалось изменение кровотока из-за аортального компонента. Впоследствии были разработаны меньшие по размерам устройства для выборочной оценки интракоронарного кровотока [5]. Первые устройства были относительно большими (диаметр 3F, 1 мм) и могли измерять скорость только в бли-

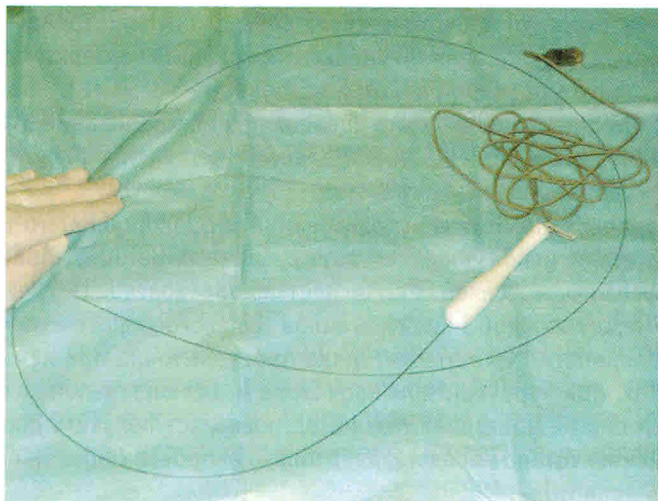


Рис. 5.1. Комплекс проводника с интерфейсным кабелем для измерения скорости коронарного кровотока

жайших сегментах коронарных артерий. Все доплеровские катетеры использовали метод нулевого пересечения для обработки сигналов, что ограничивало их способность дифференцировать ламинарный поток от турбулентного. Кроме того, ранние модели датчиков использовали частоту 20 МГц с частотой повторения импульсов 62,5 кГц, что ограничивает максимальную определяемую скорость значением 110 см/с, что ниже встречающейся при резко стенозированных артериях.

Современные технические достижения привели, наконец, к разработкам проводников, оборудованных миниатюрным доплеровским датчиком. Эти устройства состоят из гибкого управляемого проводника длиной 175–300 см с установленным пьезоэлектрическим датчиком 12–15 МГц. Диаметр проводника (0,014 дюйма) идентичен применяющимся при коронарной ангиопластике (рис. 5.1).

Площадь поперечного сечения проводника ($0,164 \text{ мм}^2$) незначительно влияет на коронарный кровоток и способствует продвижению к дистальным сегментам коронарных артерий, что позволяет оценить кровоток в постстенотическом отделе артерии, поскольку даже значимый стеноз не является препятствием для заведения данного типа проводников и при этом не происходит альтерации кровотока даже в артери-

ях малого калибра. Проводник подходит для монорельсовых или коаксиальных систем, позволяя выполнять диагностические и терапевтические процедуры без дополнительной замены.

Доплеровский проводник использует импульсно-волновой датчик, измеряющий кровоток на расстоянии до 4,2 мм дистальнее кончика. Объем исследуемой крови является относительно большим, благодаря использованию широкого ультразвукового пучка, который в последней модели отклоняется под углом 45° для обеспечения захвата наибольшего возможного объема кровотока. Сигнал, полученный датчиком, обрабатывается с использованием спектрального анализа в реальном времени методом быстрого преобразования Фурье. Настраиваемый диапазон повторения импульсов 12–94 кГц, продолжительность импульсов 0,83 мкс и задержка осуществления выборки 0,5 мкс – удовлетворительные технические показатели для спектрального анализа сигнала. За одну секунду данная система вычисляет приблизительно 90 спектров. Проводник подключается к консоли с монитором, отображающим демографические и гемодинамические параметры пациента (частота сердечных сокращений и внутриартериальное кровяное давление), сигнал ЭКГ и спектральный сигнал, обработанный БПФ, генерирующий фазированную спектральную кривую на мониторе с использованием серой шкалы, что позволяет выполнить оценку вклада систолического и диастолического компонентов в общий коронарный кровоток.

В некоторых случаях движение стенки сосуда и сигналы от венозных структур приводят к возникновению артефактов, которые могут быть устранены путем перемещения проводника в центральную область сосуда или коррекцией формы его кончика. Иногда трудно получить адекватный дистальный сигнал, что может происходить из-за стеноза. В таких случаях сигнал можно настроить, используя различные положения проводника до получения спектра с самой большой скоростью и интенсивностью. В извилистых сегментах или при сложных поражениях могут потребоваться дополнительные манипуляции.

Доплеровский проводник изначально был экспериментально протестирован на собаках путем измерения скорости кровотока в проксимальных сегментах коронарных артерий. Была получена достоверная корреляция ($r = 0,936$) между доплеровским спектром скорости кровотока и данными, полученными при помощи электромагнитных исследований [6].

5.3. Доплеровский сигнал при измерении скорости коронарного кровотока

У коронарного кровотока есть отличительная фазовая характеристика, заключающаяся в более высокой скорости во время диастолы. Кроме того, есть разница между правой и левой коронарными артериями. Кровоток в левой коронарной артерии зависит от давления, передающегося от левого желудочка во время систолы, тогда как влияние на правую коронарную артерию значительно меньше. Поэтому кровотоков в левой коронарной артерии происходит прежде всего во время диастолы, тогда как в правой коронарной артерии он более стабилен на протяжении всего сердечного цикла [7]. Преобладающий тип кровотока по шунтам из большой подкожной вены имеет диастолическую структуру, подобную нативным артериям, хотя могут отмечаться заостренные систолические волны в проксимальном сегменте, отражающие большую способность к растяжению у этих трансплантатов. В проксимальном сегменте анастомозов внутренней грудной артерии скорость кровотока близка к скорости в подключичных артериях с систолическим доминированием. Структура кровотока изменяется ближе к дистальному анастомозу и показывает доминирование диастолического компонента, подобного таковому для нативной коронарной артерии [8].

Миокардиальный кровоток регулируется изменениями сосудистого сопротивления на уровне коронарных артериол механизмами саморегуляции (необходимый уровень потребления кислорода, активация симпатической нервной системы, эндотелиальная продукция оксида азота) [9]. Коронарное сосудистое сопротивление, как полагается, является суммой трех различных компонентов. Первый из этих компонентов находится в больших эпикардиальных артериях, основная функция которых – сосудистая емкость с минимальным влиянием на сопротивление коронарному кровотоку при отсутствии органического или спастического сужения артерии. Вторая, и самая важная, составляющая находится в прекапиллярных артериолах. Последний компонент расположен во внутренних коронарных капиллярах, где сопротивление значительно повышается во время систолы из-за механического сжатия, производимого сокращением желудочка [7].

K. Gould с соавт. [10] впервые описали принцип коронарного резерва кровотока (КРК) в 1970-ых. При нагрузке и при отсутствии стенозов коронарный кровоток может увеличиться в 4–6 раз для удов-

летворения возросшей потребности миокарда в кислороде. Этот эффект обеспечивается вазодилатацией артериол, которые тонически сокращаются в покое. Термин КРК относится к максимальной способности коронарной артерии увеличить кровоток в ответ на увеличение потребности миокарда в кислороде или при стимуляции, приводящей к максимальной гиперемии. Эта способность выражена как отношение между максимальным кровотоком в момент гиперемии и кровотоком в покое, то есть отношение резерва коронарного кровотока (диапазон 4–7 у лабораторных животных и 2–5 у людей) [9]. Хотя физиологическая стимуляция для увеличения коронарного кровотока – возросшее потребление кислорода, данный вид стимуляции является трудным для воспроизведения в лабораторных условиях, поэтому гиперемия обычно вызывается фармакологически. Чтобы увеличить надежность измерения КРК, перед проведением исследования необходимо интракоронарно ввести нитроглицерин (100–200 мг) для нивелирования различий диаметра сосуда в покое и при гиперемии [11]. Это предотвращает сосудорасширяющий эффект препаратов, используемых для вызывания гиперемии, таким образом устраняя изменение скорости кровотока из-за расширения капилляров.

5.4. Выполнение исследования

Исследование физиологии коронарного кровотока с помощью доплеровского проводника выполняется после введения раствора гепарина (5000–10000 Ед), как и при любом интервенционном вмешательстве. Методика исследования поражений коронарных артерий и капиллярного русла требует выполнения нескольких пунктов. Доплеровский проводник заводится в артерию до уровня 1 см проксимальнее зоны поражения. Как только будет получен хороший, устойчивый сигнал, измеряется средняя пиковая скорость (СПС), вместе с диасто-систолическим соотношением скоростей (ДССС), которое дает информацию относительно особенностей пульсирующего кровотока. Затем проводник продвигается дистальнее поражения и выполняются повторные измерения (СПС и ДССС). С обоими значениями СПС вычисляется проксимально-дистальное соотношение (П/Д СПС) [12]. Дистальные измерения должны выполняться достаточно далеко от зоны поражения, на расстоянии, эквивалентном 4–6 диаметрам сосуда (1–2 см) [12], для того, чтобы избежать влияния увеличения скорости, связанной с турбулентными кровотоками в зоне стеноза. Для оценки коронарного резерва кровотока (КРК) доплеровским проводником требуется определение соотношения