

Глава 3

ВРОЖДЕННЫЕ ДЕФОРМАЦИИ ПОЗВОНОЧНИКА, ГРУДНОЙ КЛЕТКИ И ВЕРХНИХ КОНЕЧНОСТЕЙ

У новорожденных позвоночный столб имеет форму пологой дуги, обращенной выпуклостью назад. Такие важные этапы в жизни грудного ребенка, как стремление поднять голову, удержать свое тело сидя, начало стояния и ходьбы, вследствие тяжести отдельных частей тела и усиленной функции определенных мышц вызывает образование изгиба позвоночника. На 3–4-м месяце жизни ребенка с удержанием головы и откидыванием ее назад в шейном отделе позвоночника появляется выпуклость, направленная кпереди. На 10–11-м месяце с началом стояния и ходьбы формируется выпуклость позвоночника в поясничном его отделе, направленная кпереди; в то же время в грудном отделе появляется легкое искривление, выпуклостью направленное кзади.

Еще Гален ввел понятия, обозначающие различные искривления позвоночника: лордоз, кифоз и сколиоз (искривление выпуклостью вперед, назад, вбок).

У здорового ребенка к семилетнему возрасту позвоночник приобретает нормальную форму с лордозом в шейном и поясничном отделах и кифозом в грудном. Форма позвоночника зависит от состояния скелета ребенка и мышц, окружающих позвоночник, плечевой и тазовый пояс. Даже в течение дня разный тонус мышц влияет на выраженность физиологических изгибов позвоночного столба.

Естественно, отклонения от нормы в скелете и мышцах могут вести к различным патологическим искривлениям и разным типам осанки, предрасполагающим к развитию различных патологических искривлений позвоночника. Нормальный, или основной, тип осанки по Штаффелю (рис. 3.1) характеризуется наиболее выраженными эластическими

свойствами позвоночника, противодействующими возникновению патологических искривлений. Вертикальная ось тела при нормальном типе осанки проходит по линии, соединяющей середину теменной области с серединой стопы, позади линии, соединяющей оба угла нижней челюсти, через линию, соединяющую тазобедренные суставы. Физиологические искривления позвоночника достаточно четко выражены, таз наклонен в средней степени.

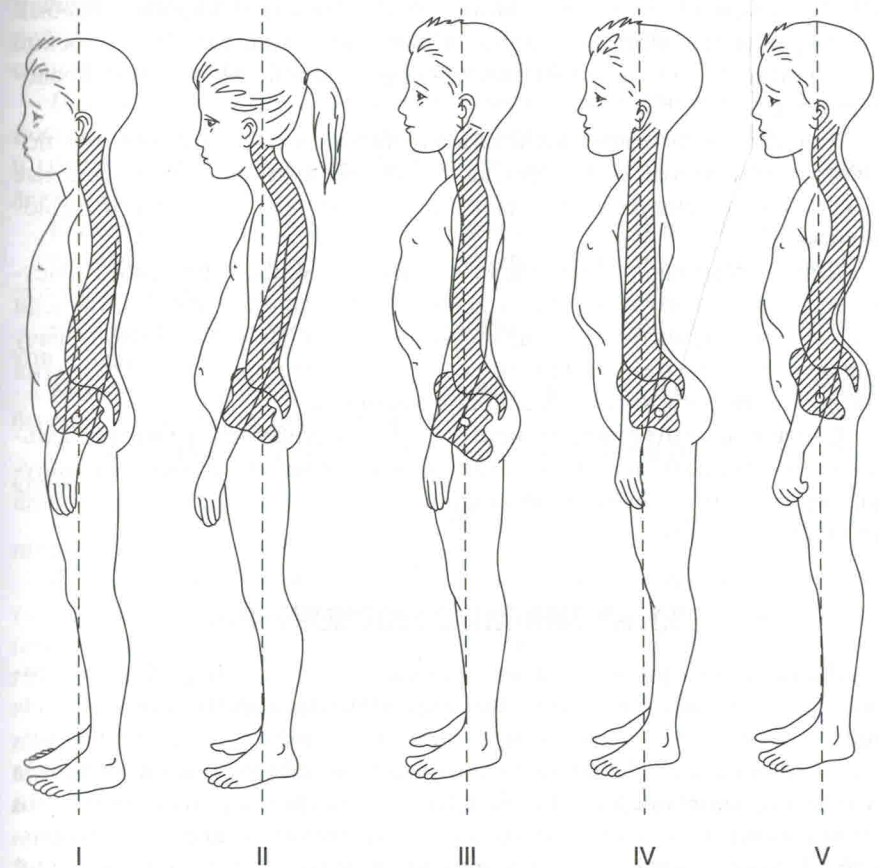


Рис. 3.1. Типы осанки по Штаффелю: I — нормальный тип осанки, физиологические искривления выражены; II — сутулая спина (наклон таза и поясничный лордоз незначительны); III — плоская спина; IV — плоско-вогнутая спина (плоскую спину создают слабо выраженные физиологические изгибы, сглаживание поясничного лордоза); V — круглая спина (физиологические искривления компенсаторно усилены)

Усиление физиологического лордоза в грудном отделе позвоночника создает патологические типы осанки: сутулую спину, когда наклон таза и поясничный лордоз незначительны, круглую спину, когда компенсаторно усилены физиологические лордозы. Эти типы осанки, оказывая сопротивление сколиотическим деформациям, предрасполагают к возникновению кифоза. Слабо выраженные физиологические изгибы позвоночника, полное сглаживание поясничного лордоза создают еще один тип осанки — плоскую спину, функционально наиболее слабый тип, крайне предрасполагающий к развитию сколиоза. При плоской или плоско-вогнутой спине ось тела проходит по всей длине позвоночника.

Усиление или невыраженность физиологических искривлений позвоночника, в том числе плоская, круглая, сутулая спина, боковые искривления, следует относить к патологическим состояниям позвоночника.

Детскому врачу, работающему в условиях поликлинического участка или школьного врачебного кабинета, приходится систематически наблюдать за развитием ребенка и управлять им. По этой причине врачу важно знать, что незначительные отклонения от нормального развития позвоночника должны быть вовремя замечены.

Своевременно принятые меры могут предупредить развитие больших деформаций, началом которых, как правило, становится нарушение осанки — небольшие искривления, не привлекающие иногда внимания педиатра.

3.1. АНОМАЛИИ ПОЗВОНОЧНИКА

Вариабельны по локализации и распространенности. Могут включать лишь *аплазию* нижнекопчикового сегмента, крестца или поясничного отдела. Иногда отсутствует весь каудальный отдел позвоночника, начиная с Th_{xii}. Обычно сопровождается деформацией костей таза и нижних конечностей. В 35% случаев сочетается с висцеральными аномалиями. Клинически проявляется неврологической симптоматикой. Изолированные формы встречаются редко, носят спорадический характер. Описаны семейные формы.

Увеличение числа позвонков чаще наблюдают в поясничном (люмбализация) и крестцовом (сакрализация) отделах позвоночника. При люмбализации есть 6 позвонков за счет отщепления от первого крест-

цового позвонка. При сакрализации чаще наблюдается удлинение крестца за счет слияния с ним деформированного L_v. Выделяют полную, или истинную, сакрализацию — полное костное сращение увеличенных поперечных отростков позвонков с крестцом и синхондроз с подвздошными костями.

Добавочные клиновидные позвонки или полупозвонки. Аномалия проявляется наличием боковых или задних добавочных полупозвонков. Чаще встречается в грудном отделе позвоночника. Изредка наблюдают полное удвоение пояснично-крестцового отдела позвоночника с двумя сформированными позвоночными каналами.

Платиспондиллия — уплощение отдельных позвонков, приобретающих форму усеченного конуса. Может сочетаться со сращением и гипертрофией позвонков. Частый признак многих системных заболеваний скелета.

Спондилолиз — отсутствие костного сращения дужек с телом L_v.

Конкресценция — слияние (неразделение) позвонков, двух или нескольких. Чаще встречается в шейном отделе — болезнь Клиппеля.

Незаращение (аплазия) дужек позвонков с аплазией остистых отростков — spina bifida.

Кифоз — искривление позвоночника выпуклостью кзади. Может быть тотальным или локальным.

Лордоз (гиперлордоз) — искривление позвоночника выпуклостью кпереди.

Плоская спина — уплощение физиологических изгибов позвоночника.

Сколиоз — боковое искривление позвоночника, сочетающееся с его торсией (рис. 3.2–3.4). Наиболее частая ортопедическая деформация позвоночника. Сколиоз обычно сопровождается изменениями других отделов скелета и некоторых внутренних органов. Этиологически и клинически гетерогенная группа заболеваний. Известны аутосомно-доминантные формы идиопатических сколиозов, однако в большинстве случаев они наследуются полигенно. Риск развития для sibсов составляет 7%. Лечение зависит от этиологии деформации и тяжести процесса.

3.2. АНОМАЛИИ ЛОПАТКИ, РЕБЕР И КЛЮЧИЦЫ

Аплазия (гипоплазия) лопатки. Встречается крайне редко, наблюдают при пороках плечевого пояса и амелии.

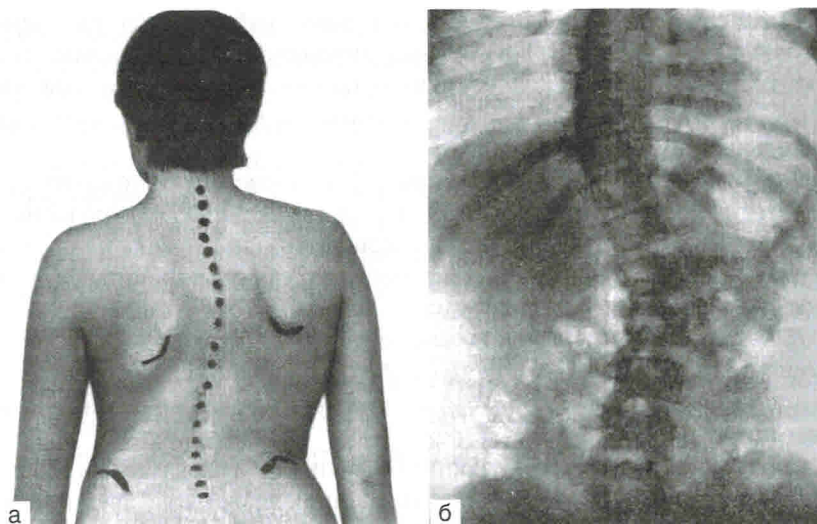


Рис. 3.2. Прогрессирующий идиопатический сколиоз III степени: а — отклонение корпуса влево, прочно фиксированное; б — правосторонний грудной сколиоз; вершина искривления на уровне Th_{IX}; ротация тел позвонков влево, компенсаторное искривление поясничного отдела влево с вершиной на уровне L_I-L_{II}, ротация тел позвонков вправо с L_I до L_V

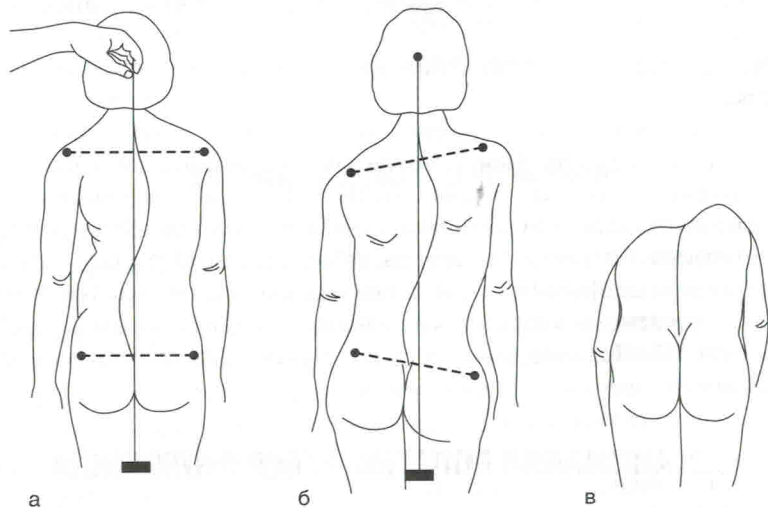


Рис. 3.3. S-образный сколиоз: а — компенсированный; б — декомпенсированный; в — реберный горб вследствие торсионного искривления

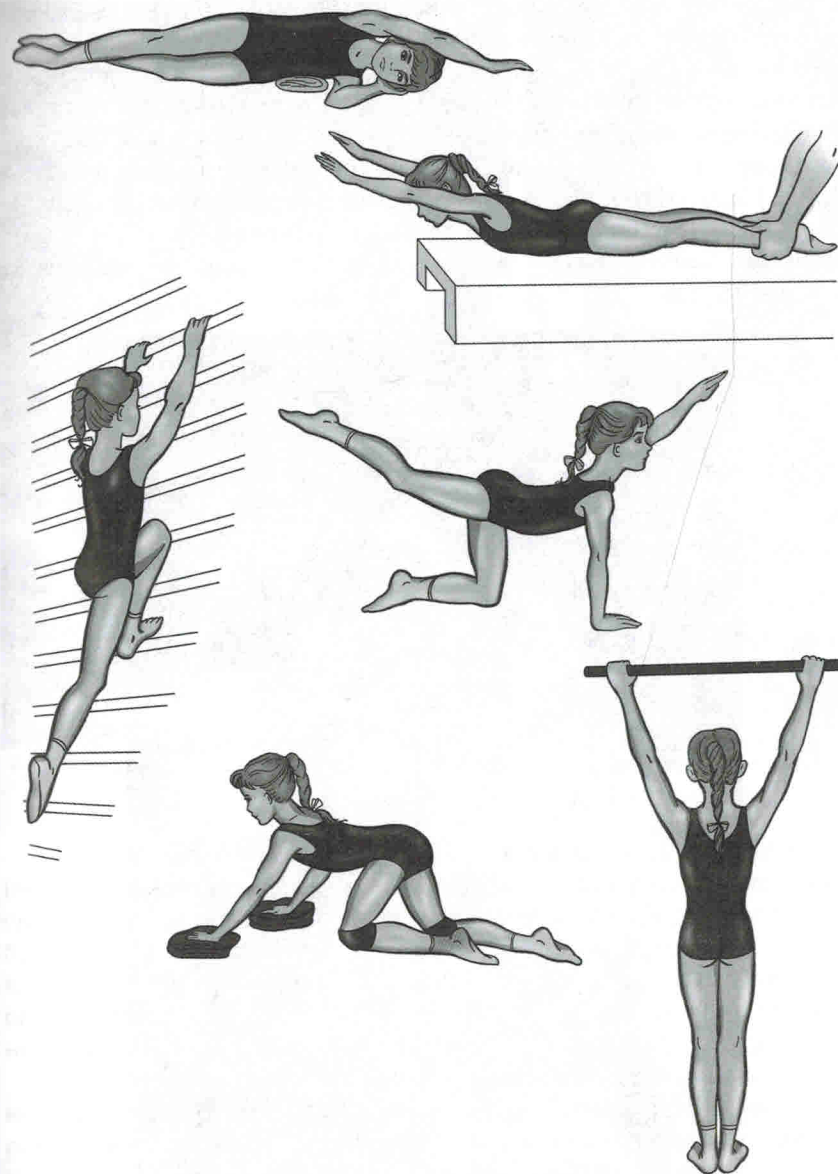


Рис. 3.4. Схема специальных гимнастических упражнений при сколиозе (по А.Ф. Каптелину)

Врожденное высокое стояние лопатки (болезнь Шпренгеля, неопустившаяся лопатка). Лопатка гипоплазирована, деформирована, расположена на 4–5 см выше другой, повернута вокруг сагиттальной оси (нижний угол ее смещен к позвоночнику, а наружный край наклонен книзу). Порок чаще левосторонний, составляет 0,2–1,0% всех врожденных деформаций скелета (рис. 3.5). Известны доминантно наследуемые формы. Нередко сочетается с аномалиями ребер и грудного отдела позвоночника. Лечение консервативное и оперативное.

Крыловидная лопатка — оттопыривание медиального края лопатки от грудной клетки (рис. 3.6). Встречается редко.

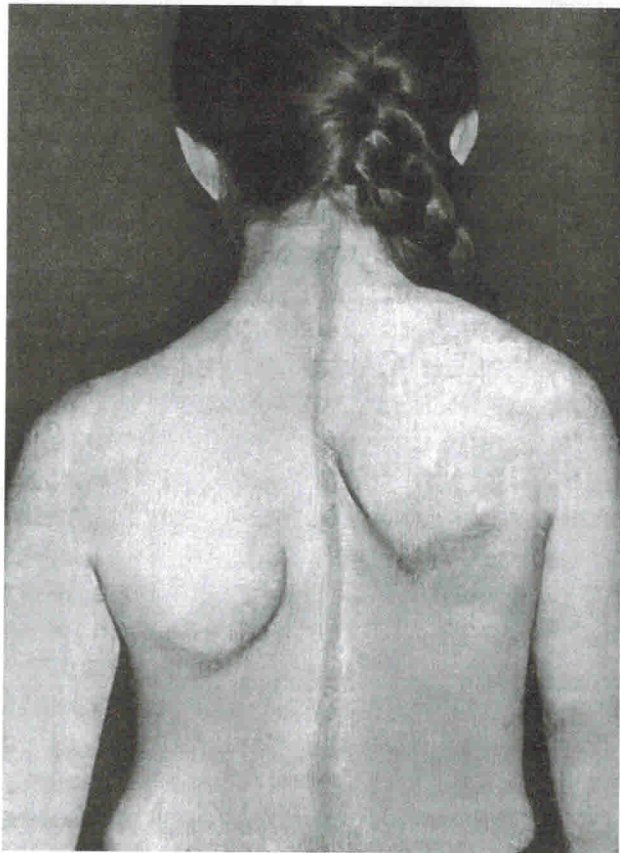


Рис. 3.5. Болезнь Шпренгеля. Правая лопатка меньших размеров, недоразвита, стоит выше левой

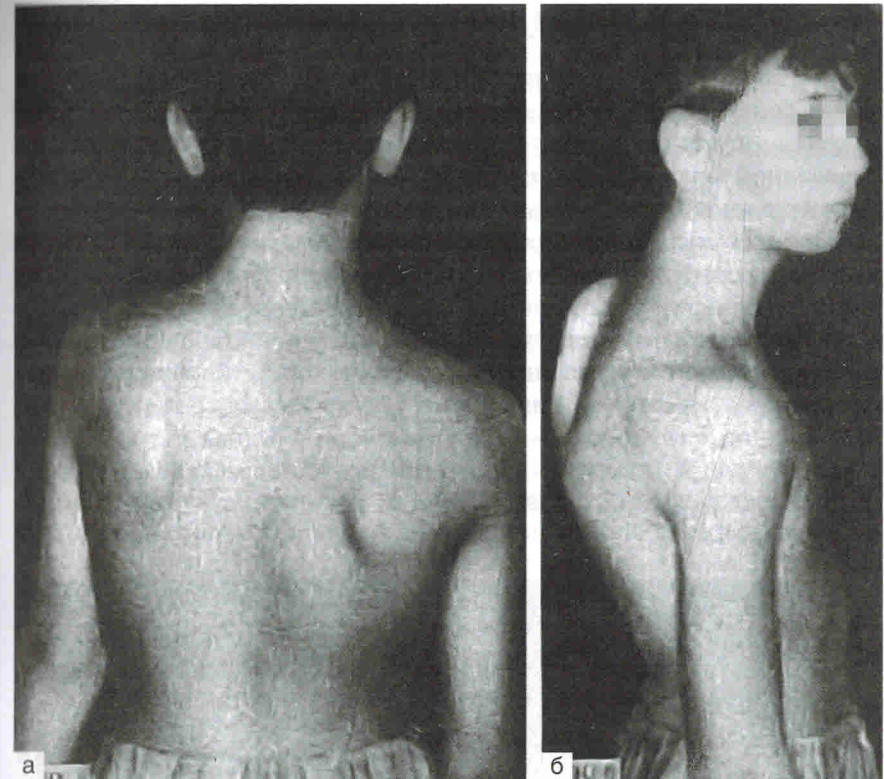


Рис. 3.6. Крыловидная лопатка: а — вид спереди; б — вид сбоку

Аномалии ребер встречаются редко как в изолированном виде (возникают спорадически), так и при наследственных и ненаследственных синдромах. Чаще наблюдают аплазию отдельных ребер, добавочные ребра (обычно добавочные шейные ребра в виде рудиментарных или полностью сформированных), раздвоение их (вилка Люшки), аномальное окостенение, сращение ребер между собой или позвоночником. Лечение зависит от вида порока и включает консервативное и оперативное.

Аномалии ключицы — аплазия, искривления, образование дополнительных сочленений с клювовидным отростком и ребрами, перфорированная ключица, бифуркация ключицы. Большинство аномалий ключицы обычно сочетается с пороками развития костей черепа, таза, верхних и нижних конечностей. В большинстве случаев клинически не проявляются, исключая аплазию.

4.4. ВРОЖДЕННАЯ ПЛОСКОВАЛЬГУСНАЯ ДЕФОРМАЦИЯ СТОП

Диагностика врожденной плосквальгусной деформации стоп у детей часто несвоевременна, поскольку до появления вторичных изменений в виде артроза суставов стопы и голеностопного сустава ребенок не предъявляет жалоб, патологические изменения в течение длительного времени незаметны (рис. 4.23). Некоторые авторы считают, что врожденную плосковальгусную деформацию стоп необходимо лечить сразу после рождения ребенка с применением консервативных методов, что в 50–60% наблюдений обеспечивает хороший результат. По мнению других, консервативное лечение эффективно только при легком течении заболевания, в 60% наблюдений не дает положительных результатов.

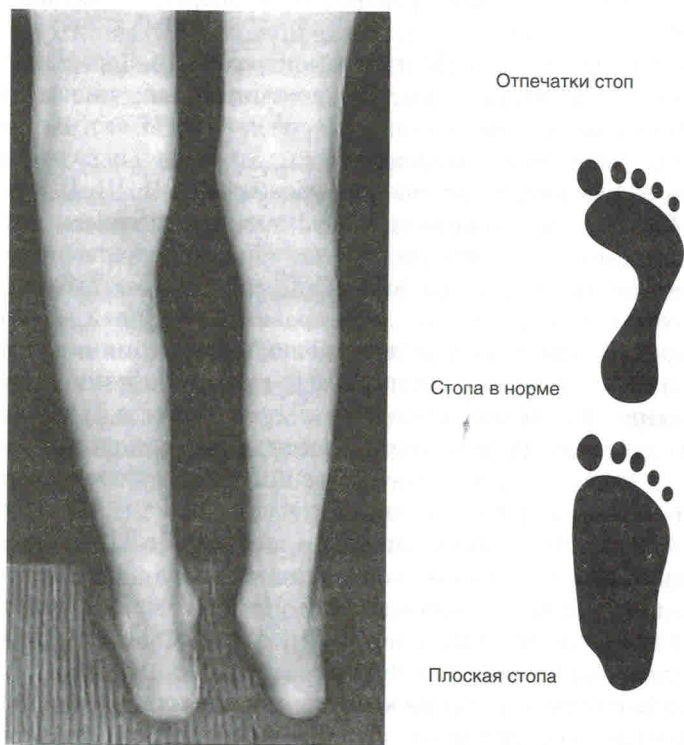

Рис. 4.23. Плоскостопие

В настоящее время нет единого мнения относительно сроков, показаний, методов и объема реконструктивных вмешательств по поводу врожденной плосковальгусной деформации стоп. Выполняют операции на сухожильно-связочном и костно-суставном аппарате стопы, артрориз, клиновидную резекцию костей стопы, артродез, вмешательства с применением дистракционно-компрессионного остеосинтеза. Сроки проведения оперативного лечения составляют от нескольких месяцев жизни до 10 лет и более.

Наиболее распространенный тип оперативного вмешательства у детей — пластика сухожилий и связок. Существующие операции травматичны, число операционных доступов от 3 до 4.

Оперативное лечение часто сопровождается тяжелыми осложнениями. Частота рецидивов, ошибок и осложнений при оперативном лечении врожденной плосковальгусной деформации стоп достигает 31%, неудовлетворительных результатов — 40%.

В клинике детской хирургии наблюдали 78 детей (118 стоп) с врожденной плосковальгусной деформацией стоп с периода новорожденности до 18 лет: 46 мальчиков, 32 девочки. Односторонняя деформация отмечена у 38 детей, двусторонняя — у 40. Дети в зависимости от возраста были распределены на три группы.

В I группу включены дети в возрасте до 1 года. В этом возрасте дети самостоятельно не ходят, статическая нагрузка минимальна, вторичных изменений нет.

Во II группу вошли дети в возрасте от 1 до 5 лет. В этом возрасте дети самостоятельно ходят, все элементы опорно-двигательной системы активно развиваются, увеличивается нагрузка на нижние конечности, постепенно начинают формироваться, но еще незначительно выражены, вторичные изменения.

В III группу вошли дети старше 5 лет. В этом возрасте масса тела ребенка значительно увеличивается, соответственно, статическая нагрузка на нижние конечности возрастает. Вторичные изменения выраженные и необратимые. Выделяем расслабленную и ригидную формы врожденной плосковальгусной деформации стоп.

Всем больным проведено обследование с применением клинических, инструментальных и рентгенологических методов. Клинические методы исследования включали опрос, осмотр ребенка и его обуви (если ребенок ходит), установление возможности коррекции деформации, определение высоты продольного свода стопы. Всех детей консультировал невролог.

Определение высоты свода стопы предусматривает построение треугольника с основанием, расположенным от головки первой плюсневой кости до пяточного бугра, вершиной на вершущке внутренней лодыжки. В норме угол вершины треугольника не должен превышать 95° , при врожденной плосковальгусной деформации стоп этот угол достигает 105° и более.

Контурографию и плантографию стоп проводили в целях уточнения диагноза, контроля результатов лечения и динамики, их документирования.

Контурографию проводили в положении больного стоя, нижние конечности разведены на ширину плеч, стопы очерчивали карандашом, направленным перпендикулярно горизонтальной поверхности.

Для проведения плантографии подошвенную и боковую поверхности одной стопы окрашивали акварельной краской. Отпечатывали стопы на листе бумаги в положении пациента стоя одновременно на двух ногах, которые располагались в положении «на ширине плеч». Нагрузка должна распределяться на обе конечности равномерно. Результаты плантографии оценивали по линии, проведенной от внутреннего края пятки через максимальную точку свода стопы. В норме эта линия проходит не медиальнее, чем через третий межпальцевой промежуток. При врожденной плосковальгусной деформации стоп легкой степени линия проходит через второй межпальцевой промежуток, средней тяжести — через первый межпальцевой промежуток, тяжелой — кнутри от первого межпальцевого промежутка.

Рентгенографию стоп проводили с 8–12 мес в трех проекциях: профильная — стоя при нагрузке стопы, задняя осевая фасная рентгенография заднего отдела стопы и голеностопного сустава, фасная (дорзоплантарная) рентгенография стопы. Исследования проводили в динамике (один раз в 6–12 мес) для оценки эффективности лечения и необходимости выполнения оперативного вмешательства. На рентгенограммах определяли углы, образованные костями.

1. Угол между осями большеберцовой и пяточной костями в боковой проекции. В норме не превышает 70° , открыт кпереди, при врожденной плосковальгусной деформации стоп увеличивается.
2. Угол между осями большеберцовой и таранной костей в боковой проекции. В норме открыт кпереди и составляет $80\text{--}100^\circ$, при врожденной плосковальгусной деформации стоп увеличивается.
3. Угол между осями таранной и пяточной костей в боковой проекции. В норме открыт кзади и составляет $20\text{--}25^\circ$, при врожденной плосковальгусной деформации стоп увеличивается.

4. Угол наклона пяточной кости между осью пяточной кости и площадью опоры. В норме открыт кпереди и составляет не менее 20° , при врожденной плосковальгусной деформации стоп увеличивается, в таранно-ладьевидном суставе определяют подвывих. В таблице приведены результаты рентгенологического исследования стоп при врожденной плосковальгусной деформации стоп.

Выраженность клинических проявлений врожденной плосковальгусной деформации стоп зависит от степени тяжести деформации, возраста ребенка, наличия сопутствующих заболеваний.

При врожденной плосковальгусной деформации стоп легкой степени продольный свод стопы незначительно сглажен. Стопа находится в положении пронации, пятка вальгирована. Стопа активно и пассивно выводится в положение гиперкоррекции.

Тонус мышц голени, как правило, не изменен. У детей до начала самостоятельной ходьбы симптомы не выражены. С началом стояния и ходьбы становится заметным вальгирование пятки, уменьшение выраженности продольного свода стопы. У детей, которые ходят, обувь снашивается больше по внутреннему краю, задник деформируется кнаружи.

При врожденной плосковальгусной деформации стоп средней тяжести деформация более отчетливо выражена, заметна с первых дней жизни. Продольный свод стопы отсутствует, стопа находится в положении выраженной пронации, пятка вальгирована, передний отдел стопы умеренно отведен. Стопа пассивно выводится в положение умеренной гиперкоррекции, но не удерживается в нем, Тонус мышц голени не изменен или умеренно снижен. У детей старшего возраста на медиальной поверхности стопы отмечают омолозлость. Дети быстро устают при ходьбе.

При врожденной плосковальгусной деформации стоп тяжелой степени клинические проявления выражены с первых дней жизни. Стопа приобретает характерный вид «папье-маше» или стопы-качалки, ее передний отдел отведен, пятка значительно вальгирована. Продольный свод отсутствует или выпуклый, по внутренней поверхности визуально определяется и пальпируется выступающая головка таранной кости.

Движения в суставах стопы ограничены. Стопа в среднефизиологическое положение выводится с трудом или не выводится. Дети при тяжелой форме врожденной плосковальгусной деформации стоп начинают ходить позже, с 1–1,5 года. Деформация с началом самостоятельной ходьбы быстро прогрессирует. Тонус мышц снижен. Все группы

мышц голени гипотрофичны. По внутреннему краю стопы отмечают натоптыши. Ношение обуви затруднено. Обувь быстро снашивается по внутреннему краю, задник заламывается кнаружи. Отмечают быструю утомляемость при ходьбе. С возрастом и увеличением массы тела появляется боль после физической нагрузки. Это свидетельствует о формировании артроза.

С возрастом увеличивается масса тела ребенка, соответственно, нагрузка на кости стопы. При врожденной плосковальгусной деформации стоп вследствие вальгусного отклонения стопы нагрузка на суставные поверхности распределяется неравномерно, больше по наружной поверхности. Таранная кость сдавливается между большеберцовой и пяточной костями, вследствие чего возникают атрофия гиалинового хряща и артроз. В запущенных стадиях возникает деформация костей. Лучше всего это видно на профильных рентгенограммах в виде двойного контура таранной кости или визуально во время оперативного вмешательства.

Лечение врожденной плосковальгусной деформации стоп всегда начинают с консервативных методов, включая фиксацию конечностей мягкими или гипсовыми этапными повязками, физио-функциональное лечение, ношение ортопедической обуви. Предложенная нами корригирующая клиновидная стелька без выкладки продольного свода (удостоверение на рационализаторское предложение № 1684 от 14.04.04) обеспечивает коррекцию вальгусной деформации стопы при нагрузке на конечности, не вызывая атрофии мышц свода стопы.

Показание к оперативному лечению детей всех групп — наличие тяжелой врожденной плосковальгусной деформации стоп при неэффективности коррекции деформации консервативными методами. В клинике разработан метод оперативного лечения (патент Украины 53229А от 15.01.03). Метод осуществляют с использованием одного или двух разрезов вместо 3–4, как при общепринятых способах. С использованием заднего доступа Z-образно рассекают и удлиняют пяточное сухожилие, осуществляют капсулотомию голеностопного и таранно-пяточного суставов. Медиальным доступом Z-образно рассекают заднюю большеберцовую мышцу. С помощью инструмента формируют канал, окаймляющий переднюю большеберцовую мышцу. В него проводят проксимальный отрезок сухожилия задней большеберцовой мышцы так, чтобы он перекрещивался с сухожилием передней большеберцовой мышцы, подшивают к месту прикрепления на ладьевидной кости. Зашивают дельтовидную связку по типу «полы пиджа-

ка». Дистальный отрезок сухожилия задней большеберцовой мышцы в состоянии натяжения подшивают к внутренней лодыжке, затем перегибают и подшивают к бугру пяточной кости, дублируя дельтовидную связку. Уже на операционном столе стопа приобретает правильную форму. Оперативное вмешательство сопровождается чрескожным остеосинтезом таранно-пяточного и голеностопного суставов с помощью одной спицы Киршнера. При отсутствии выраженных изменений протестантовского расположения пяточной кости оперативное вмешательство осуществляют с использованием только медиального доступа.

После консервативного лечения хорошие результаты достигнуты у 59 (75,7%) детей, у 19 (24,3%) частичная коррекция. У детей с деформацией тяжелой степени достигнута частичная коррекция деформации. С применением предложенного метода оперированы 17 детей (24 стопы). В 22 (96,67%) наблюдениях достигнуты отличные результаты.

Стопа приобрела правильные очертания. Ось голени с осью пятки в сагиттальной плоскости находятся на одной линии, отклонения переднего отдела стопы кнаружи нет, продольный свод стопы сформирован.

Осложнений в раннем и отдаленном послеоперационном периоде не было. Отдаленные результаты изучены в 11 наблюдениях в сроки от 1 до 12 лет после операции. У всех детей сохраняется стойкая коррекция деформации. Хороший результат достигнут у ребенка, оперированного в возрасте 12 лет по поводу вторичных изменений в виде деформирующего артроза, клиновидной деформации тела таранной кости. После операции исчезла боль после ходьбы, устранен вывих таранной кости, восстановлен продольный свод стопы, однако сохранилась деформация таранной кости в виде уменьшения высоты ее наружного края. Во время контрольного осмотра через 7 лет после операции жалоб нет. Учитывая невозможность дальнейшего развития костной основы стопы в таком возрасте, результат признан хорошим.

Таким образом, разработанная система диагностики врожденной плосковальгусной деформации стоп у детей позволяет создать алгоритмы лечебных мероприятий. Консервативное лечение врожденной плосковальгусной деформации стоп у детей в 75,7% позволяет получить хорошие результаты.

Оперативному лечению подлежат дети с тяжелой степенью деформации стоп. Рентгенологические показатели в зависимости от степени тяжести врожденной плосковальгусной деформации стоп представлены в табл. 4.1.