

**Э. Л. Нейштадт
А. Б. Маркочев**

**ОПУХОЛИ
И ОПУХОЛЕПОДОБНЫЕ
ЗАБОЛЕВАНИЯ КОСТЕЙ**

**Санкт-Петербург
ФОЛИАНТ
2007**

УДК 616-006+611.71
ББК 55.6

Нейштадт Э. Л., Маркочев А. Б. Опухоли и опухолеподобные
заболевания костей. — СПб : ООО «Издательство ФОЛИАНТ»,
2007. — 344 с. : ил.

ISBN 5-93929-153-8

Книга является практическим руководством по диагностике опухолей и опухолеподобных заболеваний костного скелета. В ней представлены современные клинические и морфологические классификации, а также подробная клинико-морфологическая характеристика этих процессов. Значительное количество иллюстраций дает полное представление о первичных злокачественных и доброкачественных новообразованиях, а также опухолеподобных заболеваниях костей. В каждой главе приводятся клинико-морфологические критерии дифференциальной диагностики этих процессов.

Книга предназначена для широкого круга практических врачей — патологоанатомов, онкологов, рентгенологов, хирургов, ортопедов.

ISBN 5-93929-153-8

© Э. Л. Нейштадт, А. Б. Маркочев, 2007
© ООО «Издательство ФОЛИАНТ», 2007

СОДЕРЖАНИЕ

<i>Предисловие</i>	5
Краткие сведения о развитии и строении костей	7
Основные принципы диагностики опухолей и опухолеподобных заболеваний костей	15
Классификация и стадирование опухолей костей	27
Костеобразующие опухоли	36
Доброкачественные костеобразующие опухоли	36
Остеома	36
Остеоидная остеома и остеобластома	40
Злокачественные костеобразующие опухоли	51
Остеосаркома (остеогенная саркома)	51
Центральная (медуллярная) остеосаркома	51
Телеангиэктатическая остеосаркома	73
Мелкоклеточная остеосаркома	73
Фиброгистиоцитарная остеосаркома	75
Анапластическая остеосаркома	75
Центральная остеосаркома низкой степени злокачественности	76
Поверхностная остеосаркома	78
Поверхностная остеосаркома высокой степени злокачественности	78
Параостальная (юкстакортикальная) остеосаркома	79
Периостальная остеосаркома	84
Хрящеобразующие опухоли костей	90
Доброкачественные хрящеобразующие опухоли	90
Хондрома	90
Остеохондрома	97
Хондробластома	102
Хондромиксоидная фиброма	110
Злокачественные хрящеобразующие опухоли	117
Хондросаркома	117
Обычная хондросаркома (первичная, вторичная)	122
Юкстакортикальная (периостальная) хондросаркома	126
Мезенхимальная хондросаркома	127
Дедифференцированная хондросаркома	130
Светлоклеточная хондросаркома	131
Миксоидная хондросаркома	134
Гигантоклеточная опухоль костей	136
Костномозговые опухоли (круглоклеточные опухоли)	145
Саркома Юинга	145
Примитивная нейроэктодермальная опухоль (PNET)	155
Злокачественные лимфомы кости	157
Лимфосаркома	157
Лимфогранулематоз (болезнь Ходжкина)	162
Лимфома Беркитта	164
Множественная миелома	164
Плазмоцитома (солитарная миелома, изолированная миелома)	172
Сосудистые опухоли костей	175
Доброкачественные сосудистые опухоли костей	175
Гемангиома, лимфангиома, гломус-ангиома	175

Промежуточные и неопределенные сосудистые опухоли костей	179
Гемангиоэндотелиома	180
Гемангиоперидиома	183
Злокачественные сосудистые опухоли костей	185
Ангиосаркома	185
Фибропластические и фиброгистиоцитарные опухоли костей	188
Доброкачественные фибропластические и фиброгистиоцитарные опухоли костей	188
Десмопластическая фиброма	188
Доброкачественная фиброзная гистиоцитома	190
Злокачественные фибропластические и фиброгистиоцитарные опухоли костей .	193
Фибросаркома	193
Злокачественная фиброзная гистиоцитома	198
Липогенные опухоли костей	208
Липома	208
Липосаркома	209
Миогенные опухоли костей	211
Злокачественная мезенхимомы костей	212
Опухоли периферических нервов костей	213
Прочие опухоли костей	215
Хордома	215
Адамантинома длинных трубчатых костей (опухоль Фишера)	221
Недифференцированная саркома	227
Вторичные опухоли костей	229
Метастатические поражения костей	229
Вторично инфильтрирующие опухоли кости	232
Опухолоподобные поражения костей	233
Солитарная костная киста	233
Аневризмальная костная киста	237
Юкстаартикулярная костная киста (внутрикостный ганглион)	239
Внутрикостная эпидермальная киста	241
Гигантоклеточная (репаративная) гранулема кистей и стоп	242
Фиброзная дисплазия	243
Метафизарный фиброзный дефект	249
Костная мозоль	252
Оссифицирующий миозит	253
Цветущий реактивный периостит (параостальный фасцит)	257
Солитарная эозинофильная гранулема кости	259
Синусный гистиоцитоз с массивной лимфаденопатией (болезнь	
Росай-Дорфмана)	265
«Буряя опухоль» гиперпаратиреозидизма (синдром Реклингаузена-Энгеля)	267
Причудливая параостальная остеохондроматозная пролиферация (болезнь	
Нора)	268
Подногтевой (Дюкитрена) экзостоз	269
Гамартома стенки грудной клетки	270
Врожденный фиброматоз (инфантильный миофиброматоз)	271
Мастоцитоз	272
Синовиальный хондроматоз	273
Болезнь Педжета (деформирующая остеодистрофия)	275
Остеомиелиты и опухоли в остеомиелите	277
Некроз кости	278
Нодулярный теносиновит	280
Пигментный виллонодулярный синовит	282
Остеофиброзная дисплазия	283
Субхондральная киста	285
Псевдоопухоль у больных гемофилией	286
Реактивный склероз медиального конца ключицы (концентрированный остейт) .	287
Амилоидная опухоль кости	288
<i>Приложения</i>	<i>289</i>
<i>Список литературы</i>	<i>295</i>
<i>Предметный указатель</i>	<i>340</i>

ПРЕДИСЛОВИЕ

Задачей этой книги является активная помощь врачам, практическая деятельность которых связана с одной из наиболее трудных проблем медицины — диагностикой опухолей костей.

В распознавании и дифференциальной диагностике доброкачественных и злокачественных опухолей, а также опухолеподобных заболеваний костного скелета принимают участие врачи нескольких специальностей — хирурги, рентгенологи, специалисты по радионуклидной, ультразвуковой, изотопной и клинико-лабораторной диагностике, цитологи и патогистологи (клинические патологи). Однако данные клинических методов исследования при опухолях костей не всегда являются специфическими и могут быть использованы лишь в сочетании с результатами других методов диагностики. В практической деятельности для установления достоверного и окончательного диагноза решающим остается морфологическое исследование. Именно патологу, опираясь на сведения, полученные другими участниками диагностического процесса, приходится принимать ответственное решение. При этом на долю клинического патолога приходятся наибольшие трудности и сомнения, которые возникают в этой ситуации. Поэтому сама жизнь требует издания соответствующей вспомогательной литературы.

Необходимость издания руководства по диагностике опухолей костей обусловлена тем обстоятельством, что многие вопросы в этой области не изучены в должной степени, многие нуждаются в уточнении и критическом анализе, а ряд уже установленных фактов еще не стал достоянием практических врачей вследствие недостаточного освещения в литературе. В связи с этим практические врачи испытывают постоянный недостаток в соответствующих руководствах. Это связано с тем, что современные зарубежные учебно-методические пособия недоступны подавляющему большинству врачей России и стран СНГ. В то же время наиболее значимое отечественное руководство по морфологической диагностике опухолей костей (Т. П. Виноградова, 1973) издано более 30 лет назад, стало библиографической редкостью, а многие высказанные в нем положения нуждаются в уточнении и пересмотре. Такое представительное издание, как «Патологоанатомическая диагностика опухолей человека» (1993), уделяет опухолям и опухолеподобным процессам костей всего 38 страниц. В недавно изданной монографии В. В. Некачалова «Патология костей и суставов» (2000) опухолям этой локализации уделено всего 59 страниц.

В работе над настоящим руководством и в качестве его структурной основы авторы использовали общепризнанную клиническую классификацию по системе TNM и Международные гистологические классификации опухолей и опухолеподобных процессов костей (ВОЗ, Женева, 2000 и IARC, Lyon, 2002). Однако учитывая конкретные требования практики, мы позволили расширить пределы классификации за счет редких и сложных для диагностики опухолеподобных процессов, недостаточное знание которых способно привести к ложноположительному диагнозу.

Фактические материалы, приведенные в книге, посвящены вопросам дифференциальной диагностики опухолей и опухолеподобных процессов костей. Изложить другие аспекты проблемы, имеющие важное значение, не позволяет объем книги. Прежде всего, это относится к техническим вопросам (обработка макропрепаратов, методы декальцинации, приготовление микропрепаратов из материала биопсий и пр.). Методические аспекты обработки костного материала достаточно полно изложены в современных отечественных руководствах и отражены в списке рекомендованной литературы.

В руководстве сведены к минимуму сведения об ультраструктуре и иммуногистохимических проявлениях опухолей и опухолеподобных процессов костей, так как они представляют собой вспомогательные методы, малодоступны отечественным клиническим патологам и являются компетенцией специализированных лабораторных подразделений.

Разные главы книги не одинаковы по объему, что обусловлено, с одной стороны, отличиями в клинической и прогностической значимости болезни, а с другой — полнотой информации, имеющейся в научной литературе по данному вопросу.

Для большинства нозологических единиц приводятся наиболее распространенные в современной литературе синонимы, применение которых важно для понимания болезни. В этих случаях предпочтительный термин дается первым, а за ним в скобках следует синоним.

Для каждой нозологической единицы наряду с подробной морфологической характеристикой в книге приводятся основные клинические и рентгенологические данные. Если клинический патолог, диагностируя костную патологию, должен располагать основными клиническими данными, то и клиницисту, в свою очередь, необходимо усвоить язык патолога и его требования к биопсийному материалу. Поэтому хотелось бы выразить надежду, что это руководство может принести пользу не только онкоморфологам, но и клиницистам, работающим в области костной патологии.

Изложение нашего материала не претендует на исчерпывающую полноту и не может заменить глубоких теоретических публикаций. Желанию читателя пополнить и углубить свои теоретические и практические познания может помочь подробный список литературы, посвященный всем упомянутым в книге нозологическим единицам.

Авторы будут весьма признательны за все указания, замечания и пожелания, которые найдут нужным сделать читатели.

КРАТКИЕ СВЕДЕНИЯ О РАЗВИТИИ И СТРОЕНИИ КОСТЕЙ

Различные кости скелета человека в процессе эмбриогенеза возникают и развиваются двумя путями: непосредственно из мезенхимы (соединительнотканый вариант) или на месте ранее возникшего хряща. Сведения о соединительнотканном и хрящевом типах эмбрионального остеогенеза имеют большое значение для понимания репаративного костеобразования и объяснения генеза ряда патологических процессов, в том числе и опухолевых, сопровождающихся формированием костных структур. При этом необходимо подчеркнуть, что одни кости всегда развиваются соединительнотканым путем, а другие закономерно проходят в своем генезе хрящевую стадию.

При возникновении кости на месте соединительной ткани, между ее клетками и коллагеновыми волокнами скапливаются остеомукоиды. Эти структуры постепенно минерализуются, что приводит к формированию грубопучковой костной ткани. Затем из грубоволокнистой костной ткани образуются пластинчатые структуры, которые не только минерализуются, но и приобретают определенную пространственную организацию, что обеспечивает сформированной кости особую прочность.

Непосредственно из мезенхимы, минуя хрящевую стадию, образуются кости черепной коробки — затылочная, височная, теменная и лобная. Соединительнотканым (эндесмальным) путем формируются верхняя и нижняя челюсти и некоторые мелкие кости черепа — сошник, слезная и скуловая кости. Такое же десмогенное происхождение имеет ключица.

Все остальные отделы костного скелета проходят хрящевую стадию развития. При таком типе развития кости хрящевой зачаток, имеющий в эмбриогенезе гиалиновое строение, принимает форму будущей кости и по периферии покрывается надхрящницей. В надхрящнице появляются типичные остеообласты, формирующие манжетку, состоящую из грубоволокнистой костной ткани. Такой тип окостенения называется перихондральным. Одновременно в толще хрящевых полей откладываются соли кальция. При этом хрящевые клетки здесь прекращают размножение. Со стороны костной манжетки к обызвествляющимся очагам прорастают кровеносные сосуды с окружающей их мезенхимой. Мезенхимальные клетки выделяют протеолитические ферменты и разрушают хрящ (хондролиз). На месте разрушающегося хряща возникает костная ткань. Такой тип образования кости носит название энхондрального окостенения.

Следует подчеркнуть, что костеобразование всегда происходит под влиянием и при непосредственном участии вновь образующихся кровеносных сосудов. Хрящ является бессосудистой тканью и его метаболизм осуществляется на основе диффузии через специфическое межточное вещество. Только фактор ангиогенеза обуславливает смену одной тканевой фазы развития (хрящевой) другой тканевой фазой — костной [23].

Процесс энхондрального окостенения продолжается и после рождения, вплоть до прекращения роста тела в длину. Рост и формирование различных костей скелета в разных возрастных периодах происходит неравномерно. Наиболее интенсивно кости растут в первые два года жизни. Затем, в возрасте 6–8 лет, интенсивная фаза роста сменяется значительным замедлением скорости роста костей («инфантильная фаза роста»). В возрасте 12–16 лет вновь происходит резкое ускорение скорости роста костей («пубертатная фаза роста»). У девочек пубертатная фаза роста костей наступает несколько раньше, чем у мальчиков.

Различные кости скелета в процессе роста неодинаково увеличиваются в объеме. Наиболее интенсивно процессы роста происходят в длинных трубчатых костях. При этом самой активной зоной роста являются кости, составляющие коленный сустав. Именно здесь в дистальном отделе бедренной и проксимальных отделах большеберцовой и малоберцовой костей наиболее значительно увеличивается их длина за счет пролиферации хрящевой ткани так называемых зон роста. При этом происходит активное энхондральное окостенение и прирост новых костных массивов. Гиалиновый хрящ как ткань и как часть костного органа сохраняется в процессе энхондрального окостенения только в тех зонах, где он выполняет конкретную физиологическую функцию, направленную на сохранение определенной степени подвижности и снижение трения [2–4, 7, 8, 23].

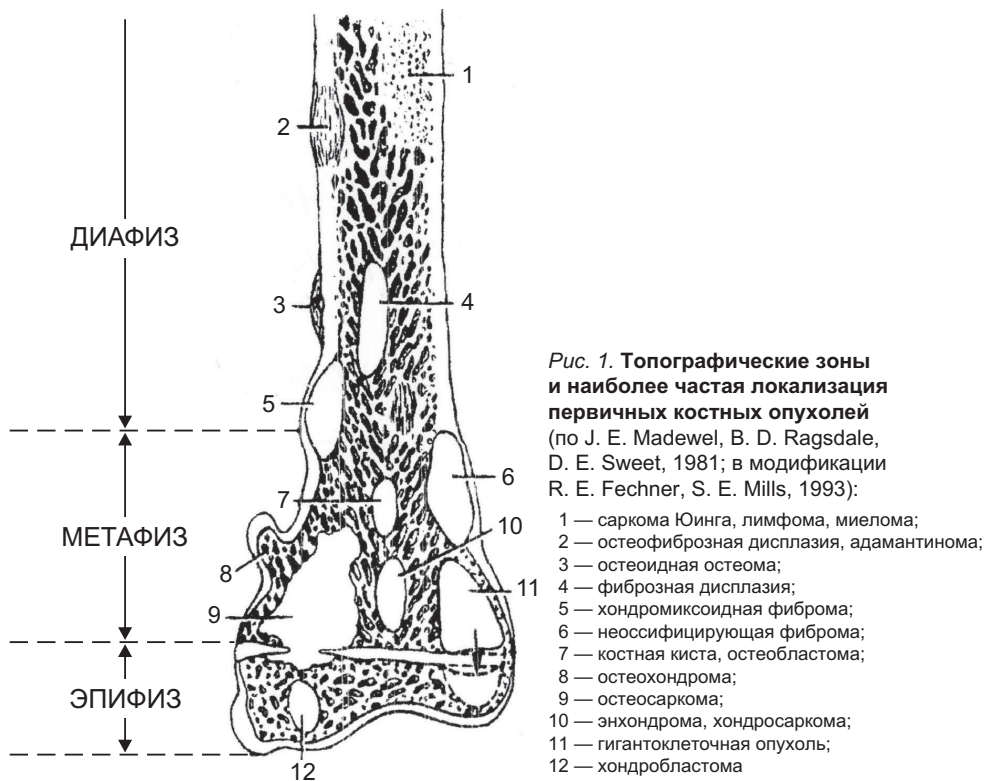
Необходимо также помнить, что в процессе эмбрионального развития у всех позвоночных, в том числе и у человека, закладывается хорда (спинная струна), которая у взрослого остается в студенистых ядрах межпозвоночных дисков [3, 6, 8, 15].

Эти краткие сведения из основ эмбриогенеза можно использовать в качестве дополнительных критериев при дифференциальной диагностике различных патологических процессов костной системы. Возможность использования основных положений эмбриогенеза обусловлена тем обстоятельством, что возникновение доброкачественных и злокачественных новообразований, а также опухолеподобных процессов связано с трансформацией клеток-предшественников или отклонением в развитии тканевых структур, характерных для определенного периода развития кости. Данные современных исследований свидетельствуют о генетической общности хряща и кости и о происхождении их из единой мезенхимальной клетки, способной к диморфной дифференцировке. В процессе эмбрионального развития кость как орган формируется за счет различных дериватов мезенхимы и при участии клеток нейроэктодермы, которые распространяются из нервного гребешка. По существу, каждый из этих элементов может явиться гистогенетическим источником роста доброкачественных и злокачественных новообразований

в костях. Так, например, исходя из этих данных, есть основания полагать, что в зоне осевого скелета от затылочной области до копчика существует вероятность возникновения опухоли из остатков хорды. В то же время в костях, которые не проходят стадии хондрогенеза, едва ли следует ожидать развития опухолей хрящевой природы [1, 3, 5].

При изучении сформированной кости следует различать: собственно костную ткань (костные балки, коллагеновые волокна, склеивающие их субстанции) и кость как орган — часть скелета [2, 3, 6, 8, 15].

Сформированные кости по их форме подразделяют на длинные трубчатые (например, бедренная, плечевая), короткие трубчатые (кости кисти и стопы) и плоские (кости таза, свода черепа). В длинных и коротких трубчатых костях различают три топографических отдела — диафиз, эпифиз и метафиз [2, 8, 15]. Определение локализации опухоли с учетом этих топографических зон может дать ключ к определению типа патологического процесса и должно постоянно учитываться в диагностической работе. Это обусловлено тем обстоятельством, что большинство доброкачественных и злокачественных новообразований, а также опухолеподобных поражений кости имеют определенную локализацию в пределах этого органа. Так, например, хондрома, как правило, локализуется в диафизе, а хондробластома — в эпифизе, в то время как остеобластома и остеосаркома располагаются в метафизе трубчатых костей (рис. 1).



СПИСОК ЛИТЕРАТУРЫ

Краткие сведения о развитии и строении костей

1. *Виноградова Т. П.* Опухоли костей. — М.: Медицина, 1973. — 336 с.
2. *Воробьев В. П.* Большой атлас анатомии человека. — М.: АСТ, 2003.
3. *Некачалов В. В.* Патология костей и суставов. — СПб: Сотис, 2000. — 288 с.
4. *Радионова Н. В.* Функциональная морфология клеток в остеогенезе. — Киев: Наук. думка, 1989.
5. *Соловьев Ю. Н.* Опухоли костей // В кн.: Патологоанатомическая диагностика опухолей человека. Том 2. — М.: Медицина, 1993. — С. 482–523.
6. *Петренко В. М.* Основы эмбриологии. — СПб: ДЕАН, 2003.
7. *Anderson H.* Mechanism of mineral formation in bone // *Lab. Invest.* — 1989. — V. 60. — P. 320–330.
8. *Curley M., Roth S.* Bone // In Sternberg S. (Eds): *Histology for pathologists.* — New York: Raven Press, Ltd., 1992.
9. *Enneking W., Kagan A.* Transepiphyseal extension of osteosarcoma. Incidence, mechanism and implications // *Cancer.* — 1978. — V. 41. — P. 1526–1537.
10. *Fornasier V.* Osteoid. An ultrastructural study // *Hum. Pathol.* — 1977. — V. 8. — P. 234–254.
11. *Glimcher M.* Mechanism of calcification. Role of collagen fibrils and collagenphosphoprotein complex in vitro and in vivo // *Anat. Rec.* — 1989. — V. 224. — P. 139–153.
12. *Kukita T., McManus L., Miller M., Civin C., Roodman G.* Osteoclast-like cells formed in long-term human bone marrow cultures express a similar surface phenotype as authentic osteoblasts // *Lab. Invest.* — 1989. — V. 60. — P. 532–538.
13. *Marks S., Popoff S.* Bone cells biology. The regulation of development, structure and function in the skeleton // *Am. J. Anat.* — 1988. — V. 83. — P. 1–14.
14. *Okada Y., Naka K., Kawamura K., Matsumoto T., Nakanishi I., Fujimoto N., Sato H., Seiki M.* Localisation of matrix metalloproteinase 9 (92-Kilodalton gelatinase/type IV collagenase 5 gelatinase B) in osteoclasts. Implications for bone resorption // *Lab. Invest.* — 1995. — V. 72. — P. 311–322.
15. *Recker R.* Embryology, anatomy and microstructure of bone. In Coe F., Favus M. (Eds): *Disorders of bone and mineral metabolism.* — New York: Raven Press, 1992. — P. 219.
16. *Reiholt F., Hultenby K., Oldberg A., Heinegard D.* Osteopontin. A possible anchor of osteoclasts to bone // *Proc. Natl. Acad. Sci USA.* — 1990. — V. 87. — P. 4473–4475.
17. *Udagawa N., Takahashi N., Akatsu T., Tanaka H., Sasaki T., Nishihara T., Koga T., Martin T., Suda T.* Origin of osteoclasts. Mature monocytes and macrophages are capable of differentiating into osteoclasts under a suitable microenvironment prepared by bone marrow — derived stromal cells // *Proc. Natl. Acad. Sci USA.* — 1990. — V. 87. — P. 7260–7264.
18. *Zeng M., Wood D., Papadimitriou J.* What's new in the role of cytokines on osteoblast proliferation and differentiation? // *Pathol. Res. Pract.* — 1992. — V. 188. — P. 1104–1121.

Основные принципы диагностики опухолей и опухолеподобных заболеваний костей

19. *Веснин А. Г., Семенов И. И.* Атлас лучевой диагностики опухолей опорно-двигательного аппарата. Опухоли скелета. — М., СПб: Vinom, Невский диалект, 2000. — 181 с.
- 19а. *Кочнев В. А., Мамонтов К. Д., Лазаренко В. К., Китаев В. П., Матвеев В. А., Наволоцкий С. В., Кочнев А. В.* Опыт хирургического лечения первичных злокачественных опухолей и опухолеподобных заболеваний костей // Материалы научн. конференции «Актуальные вопр. травматол. и ортопед.»: Н.-Новгород, 2001. — С. 251–253.
20. *Мельников Р. А., Сухарев В. Ф.* Комплексная диагностика опухолей костей. — Л.: Медицина, 1974. — 175 с.
21. Опухоли костей / Под ред. проф. Ю. В. Ланцмана. — Томск: Изд-во Томского университета, 1990. — 317 с.
- 21а. *Пожариский К. М., Нейштадт Э. Л., Маркочев А. Б., Чепик О. Ф.* Требования к макро- и микроскопическому исследованию опухолей // Библиотека патологоанатома. — 2005. — Вып. 65. — С. 24–28.
22. *Сапожников А. Г., Доросевич А. Е.* Гистологическая и микроскопическая техника. — Смоленск: САУ, 2000. — С. 238–247.
23. *Соловьев Ю. Н.* Опухоли костей: классификация, номенклатура, проблемы диагностики // Арх. патол. — 2003. — № 5. — С. 3–6.
24. *Шерман Л. А., Буачидзе О. Ш.* Комплексная лучевая диагностика первичных опухолей костей // Эксперим. онкол. — 2000. — № 22. — С. 231.
25. *Companacci M.* Bone and soft tissue tumors. — Springer-Verlag: New York, 1999.
26. *Dorfman H., Czormiak B.* Bone tumors. — Mosby: St. Louis, 1998.
27. *Hudson T.* Radiologic-pathologic correlation of musculoskeletal lesions. — Baltimore, 1987.
28. *Mirra J.* Bone tumors. Clinical, radiologic and pathologic correlations. — Lea & Febiger: Philadelphia, 2000.
29. *Rosai J.* Acerman's surgical pathology. — St. Louis — Toronto — Washington, 1997.
30. *Schajowicz P.* Tumor and tumorlike lesions of bone and joints. Pathology, radiology and treatment. — New York, 1994.

Классификация и стадирование

31. Гистологическая классификация костных опухолей. — Женева, ВОЗ. — 1974. — 63 с.
- 31а. WHO classification of bone tumours. — In Pathology and genetics of tumours of soft tissue and bone / Ed. by Ch. Fletcher, K. Unni, F. Mertens. — Lyon: IARC Press, 2002. — P. 226.
32. *Соловьев О. Н.* Новые нозологические формы в классификации опухолей костей // Арх. патол. — 1998. — Вып. 4. — С. 57–61.
- 32а. TNM классификация злокачественных опухолей / Под ред. проф. Н. Н. Блинова. — СПб: Эскулап, 2003. — 243 с.
33. *Трапезников Н. Н., Еремина Л. А., Амирасланов А. Т., Синюкова П. А.* Опухоли костей. — М.: Медицина, 1986. — 304 с.
34. *Bertoni F., Present D., Enneking W.* Staging of bone tumors // Contemp. Issues Surg. Pathol. — 1988. — V. 11. — P. 47–83.
35. *Brodgers A.* Squamo-cell epithelioma of the lip: a study of five hundred and thirty-seven cases // JAMA. — 1920. — V. 74. — P. 656–664.

36. *Costa J., Wesley R., Glatstein E., Rosenberg S.* The grading of soft tissue sarcomas. Results of a clinicohistopathologic correlation in a series of 163 cases // *Cancer*. — 1984. — V. 53. — P. 530–541.
37. *Enneking W., Spanier S., Goodman M.* Current concepts review. The surgical staging of musculoskeletal sarcoma // *J. Bone Joint Surg. [Am.]*. — 1980. — V. 62. — P. 1027–1030.
38. *Lichtenstein L.* Classification of primary tumors of bone // *Cancer*. — 1951. — V. 4. — P. 335–341.
- 38a. Tumors of the bone and joints AFIP atlas of tumor pathology. Fourth series, Fascicle 2 by K. K. Unni, C. Y. Inwards, J. A. Bridge, Lars-Gunnar Kindblom, L. E. Wold. — Washington, DC. — 2005. — 399 p.
39. *Schajowicz F., Sissons H., Sobin L.* The World Health Organization's histologic classification of bone tumors. A commentary on the second edition // *Cancer*. — 1995. — V. 75. — P. 1208–1214.
40. *Unni K., Dahlin D.* Grading of bone tumors // *Semin. Diagn. Pathol.* — 1984. — V. 1. — P. 165–172.

Остеома

41. *Ланцман Ю. И.* Доброкачественные опухоли // В кн.: Опухоли костей. — Томск: Изд-во Томского университета, 1990. — С. 88–158.
42. *Bertoni F., Unni K., Beabout J., Sim F.* Parosteal osteoma of bones other than of the skull and face // *Cancer*. — 1995. — V. 72. — P. 2466–2473.
43. *Chang C., Piatt E., Thomas K., Watne A.* Bone abnormalities in Gardner's syndrome // *Am. J. Roentgenol. Radium Ther. Nucl. Med.* — 1968. — V. 103. — P. 645–652.
44. *Hallberg O., Begley J.* Origin and treatment of osteomas of the paranasal sinuses // *Arch. Otolaryngol.* — 1950. — V. 51. — P. 750–760.
45. *Francannet C., Cohen-Tanugi A., Le Merrer M., Munnich A., Bonaventure J.* Genotype-phenotype correlation in hereditary multiple exostoses // *J. Med. Genet.* — 2001. — V. 38. — P. 430–434.
46. *Shapiro F., Simon S., Glimcher M.* Hereditary multiple exostoses. Anthropometric, roentgenographic and clinical aspects // *J. Bone Joint Surg. [Am.]*. — 1979. — V. 61. — P. 815–824.

Остеоид-остеома и остеобластома

47. *Анисимов Л. Ф., Баулина Е. Н., Данилова Л. А.* Остеоид-остеома большеберцовой кости // *Тр. Ленингр. научн. об-ва патологоанатомов*. — 1980. — Вып. 21. — С. 64–66.
48. *Лаверищева Г. И.* О сущности остеоидных остеоом // *Арх. пат.* — 1991. — Вып. 6. — С. 2428.
49. *Талантов В. А., Бельшева Т. В., Гарбуз А. Е., Гусева В. Н., Музыкаева О. И.* Остеоидная остеома позвоночника // *Тр. Ленингр. научн. об-ва патологоанатомов*. — 1992. — Вып. 33. — С. 6970.
50. *Bertoni F., Unni K., McLeod R., Dahlin D.* Osteosarcoma resembling osteoblastoma // *Cancer*. — 1985. — V. 85. — P. 416–426.
51. *Bertoni F., Bacchini P., Donati D., Martini A., Picci P., Companacci M.* Osteoblastoma — like osteosarkoma // *The Rizzoli Institute experience. Mod. Pathol.* — 1993. — V. 6. — P. 707–716.
52. *Bertoni F., Unni K., Lucas D., McLeod R.* Osteoblastoma with cartilaginous matrix. An unusual morphologic presentation in 18 cases // *Am. J. Surg. Pathol.* — 1993. — V. 17. — P. 69–74.

- 52a. *Cantwell C., Obyrne J., Enstace S.* Current trends in treatment of osteoid osteoma with an emphasis on radiofrequency ablation // *Eur. Radiol.* — 2004. — V. 14. — P. 607–614.
53. *Della Rocca C., Huvos A.* Osteoblastoma: varied histological presentations with a benign clinical course. An analysis of 55 cases // *Am. J. Surg. Pathol.* — 1996. — V. 20. — P. 841–850.
54. *Dorfman H., Weiss S.* Borderline osteoblastic tumors. Problems in the differential diagnosis of aggressive osteoblastoma and low-grade osteosarcoma // *Semin. Diagn. Pathol.* — 1984. — N 1. — P. 215–234.
55. *Frassica F., Waltrip R., Sponseller P., Ma L., McCarthy E.* Clinicopathologic features and treatment of osteoid osteoma and osteoblastoma in children and adolescents // *Orthop. Clin. North. Am.* — 1996. — V. 27. — P. 559–574.
56. *Hasegawa T., Hirose T., Saamoto R., Seki K., Ikata T., Hisawa K.* Mechanism of pain in osteoid osteoma // *Histopathology.* — 1993. — V. 22. — P. 487–491.
57. *Healey J., Chelman B.* Osteoid osteoma and osteoblastoma. Current concepts and recent advances // *Clin. Orthop.* — 1986. — V. 204. — P. 76–85.
58. *Lucas D., Unni K., McLeod R., O'lonnor M., Sim F.* Osteoblastoma: clinicopathologic study of 306 cases // *Hum. Pathol.* — 1994. — V. 25. — P. 117–134.
59. *Makley J., Dunn M.* Prostaglandin synthesis by osteoid osteoma (letter) // *Lancet.* — 1988. — V. 2. — P. 42.
60. *Marcove R., Heelan R., Huvos A., Healey J., Lindeque B.* Osteoid osteoma. Diagnosis, localization and treatment // *Clin. Orthop.* — 1991. — V. 254. — P. 197–201.
61. *Marryweather R., Middlemiss J., Sanerkin N.* Malignant transformation of osteoblastoma // *J. Bone Joint Surg. [Br.].* — 1980. — V. 62. — P. 381–384.
62. *Marsh B., Bonfiglio M., Bradi L., Enneking W.* Benign osteoblastoma. Range of manifestations // *J. Bone Joint Surg. [Am.].* — 1975. — V. 57. — P. 1–9.
63. *McLeod R., Dahlin D., Beabout J.* The spectrum of osteoblastoma // *Am. J. Roentgenol.* — 1976. — V. 321–355.
64. *Mirra J., Kendrick R., Kendrick R.* Pseudomalignant osteoblastoma versus arrested osteosarcoma: a case report // *Cancer.* — 1976. — V. 37. — P. 2005–2014.
65. *Musculo D., Velan O., Pineda Acero G., Ayerza M., Calabrese M., Santini Araujo E.* Osteoid osteoma of the hip // *Clin. Orthop.* — 1995. — V. 310. — P. 170–175.
66. *Pettine K., Klassen R.* Osteoid-osteoma and osteoblastoma of the spine // *J. Bone Joint Surg. [Am.].* — 1986. — V. 68. — P. 354–361.
67. *Regan M., Galey J., Oakeshott R.* Recurrent osteoid osteoma. Case report with a ten year asymptomatic interval // *Clin. Orthop.* — 1990. — V. 253. — P. 221–224.
68. *Schojowicz F., Lemos C.* Malignant osteoblastoma // *J. Bone Joint Surg. [Br.].* — 1976. — V. 58. — P. 202–211.
69. *Seki T., Fukuda H., Ishii Y., Hanaoka H., Yatabe S.* Malignant transformation of benign osteoblastoma. A case report // *J. Bone Joint Surg. [Am.].* — 1975. — V. 57. — P. 424–426.
70. *Spouge A., Thain L.* Osteoid osteoma: MR imaging revisited // *Clin. Imaging.* — 2000. — V. 24. — P. 19–27.

Остеосаркома

71. *Анисеня И. И.* Остеогенная саркома // В кн.: Опухоли костей (клиника, диагностика, лечение) / Под ред. Ю. В. Ланцмана. — Томск: изд-во Томского университета, 1990. — С. 159–191.
72. *Маркочев А. Б.* Некоторые вопросы морфологии и дифференциальной диагностики остеосарком: Автореф. канд. дисс. — Л., 1969.

73. Руководство по иммуногистохимической диагностике опухолей человека / Под ред. С. В. Петрова и Н. Т. Райхлина. — Казань: Титул, 2004. — 451 с.
74. Столяров В. И. Злокачественные опухоли опорно-двигательного аппарата // В кн.: Общая онкология / Под ред. Н. П. Напалкова. — Л.: Медицина, 1989. — С. 573–582.
75. Соловьев Ю. Н. Поверхностная остеосаркома высокой степени злокачественности // Арх. патол. — 1999. — № 6. — С. 39–41.
76. Трапезников Н. Н., Соловьев Ю. Н., Еремина Л. А., Амирасланов А. Т. Саркомы костей. — Ташкент: Медицина, 1983. — 249 с.
- 76а. Серов С. Ф. О так называемой параоссальной остеосаркоме // Тр. Ленингр. научн. об-ва патологоанатомов. — 1966. — Вып. 7. — С. 3–6.
77. Цешковский М. С., Соловьев Ю. Н. Паростальная остеогенная саркома // Вестн. рентгенол. — 1977. — № 3. — С. 13–21.
- 77а. Шерман Л. А., Михайлов И. Г., Кузьмина Л. Г., Дорошко И. Г. Паростальная остеогенная саркома плеча // Вестн. рентгенол. и радиол. — 1999. — № 2. — С. 40–42.
78. Ahuja S., Villacin A., Smith J., Bullough P., Huvos A., Marcove R. Juxtacortical (parosteal) osteogenic sarcoma. Histologic grading and prognosis // J. Bone Joint Surg. [Am.]. — 1977. — V. 59. — P. 632–647.
79. Arlen M., Higinbotham N., Huvos A., Marcove R., Miller T., Shah I. Radiation-induced sarcoma of bone // Cancer. — 1971. — V. 28. — P. 1087–1099.
80. Ayala A., Raymond A., Jaffe N. The pathologist's role in the diagnosis and treatment of osteosarcoma in children // Hum. Pathol. — 1984. — V. 15. — P. 258–266.
81. Ayala A., Ro J., Raymond A., Jaffe N., Chawla A., Carrasco H., Link M., Jimenez J., Edeiken J., Wallace S. Small cells osteosarcoma. A clinico pathologic study 27 cases // Cancer. — 1989. — V. 64. — P. 2162–2173.
82. Bacci G., Ferari S., Ruggien P., Biagini R., Fabbri N., Campanacci L., Bacchini P., Longini A., Forni C., Bertoni F. Telangiectatic osteosarcoma of the extremity: neo adjuvant chemotherapy in 24 cases // Acta Orthop. Scand. — 2001. — V. 72. — P. 167–172.
83. Barwick K., Huvos A., Smith J. Primary osteogenic sarcoma of the vertebral column. A clinicopathologic correlation of ten patients // Cancer. — 1980. — V. 46. — P. 595–604.
84. Bertoni F., Bacchi P., Fabri N., Mercuri M., Picci P., Ruggieri P., Campanacci M. Osteosarcoma. Low-grade intraosseous-type osteosarcoma, histologically resembling parosteal osteosarcoma, fibrous dysplasia, and desmoplastic fibroma // Cancer. — 1993. — V. 71. — P. 338–345.
85. Bjornsson J., Inwards C., Wold L., Sim F., Taylor W. Prognostic significance of spontaneous tumor necrosis in osteosarcoma // Virchows Arch. [A]. — 1993. — V. 423. — P. 195–199.
86. Cahan W., Woodard H., Higinbotham N., Stewart F., Coley B. Sarcoma arising in irradiated bone: report of eleven cases // Cancer. — 1948. — V. 1. — P. 3–29.
87. Campanacci M., Picci P., Gherlinzoni F., Guerra A., Bertoni F., Neff J. Parosteal osteosarcoma // J. Bone Joint Surg. [Br.]. — 1984. — V. 66. — P. 313–321.
88. Clark J., Unni K., Dahlin D., Devine K. Osteosarcoma of the jaw // Cancer. — 1983. — V. 51. — P. 2311–2316.
89. Campanacci M., Cervellati G. Osteosarcoma. A review 345 cases // Ital. J. Orthop. Traumatol. — 1975. — V. 1. — P. 5–22.
90. Dahlin D., Coventry M. Osteogenic sarcoma. A study of six hundred cases // J. Bone Joint Surg. [Am.]. — 1967. — V. 49. — P. 101–110.
91. Dahlin D., Unni K. Osteosarcoma of bone and its important recognizable varieties // Am. J. Surg. Pathol. — 1977. — N 1. — P. 61–72.
92. Davis A., Bell R., Goodwin P. Prognostic factors in osteosarcoma. A critical review // J. Clin. Oncol. — 1994. — V. 12. — P. 423–431.

93. *de Santos L., Murray J., Finklestein J., Spjut I., Ayala A.* The radiographic spectrum of periosteal osteosarcoma // *Radiology*. — 1978. — V. 127. — P. 123–129.
94. *Devaney K., Vinh T., Sweet D.* Small cell osteosarcoma of bone. An immunohistochemical study with differential diagnostic considerations // *Hum. Pathol.* — 1993. — V. 24. — P. 1211–1225.
95. *Edeiken J., Farrell C., Ackerman L., Spjut H.* Parosteal sarcoma // *Am. J. Roentgenol. Radium. Ther. Nucl. Med.* — 1971. — V. 111. — P. 579–583.
96. *Edmonson J., Green S., Ivins J. et al.* A controlled pilot study of high-dose methotrexate as postsurgical adjuvant treatment for primary osteosarcoma // *J. Clin. Oncol.* — 1984. — V. 2. — P. 152–156.
97. *Farr G., Huvos A.* Juxtacortical osteogenic sarcoma // *J. Bone Joint Surg. [Am.]*. — 1972. — V. 51. — P. 1205–1216.
98. *Fink K., Wilkins R.* Intra-arterial chemotherapy and limb preservation in osteosarcoma in children (abstract) // *Am. Society of Clinical Oncology*. — 1991. — P. 1126.
99. *Fletcher B.* Response of osteosarcoma and Ewing sarcoma to chemotherapy // *Am. J. Roentgenol.* — 1991. — V. 157. — P. 825–833.
100. *Franceschina M., Hankin R., Irwin R.* Low-grade central osteosarcoma resebling fibrous dysplasia. A report of two cases // *Am. J. Orthop.* — 1997. — V. 26. — P. 432–446.
101. *Garbe L., Monges G., Pellegrin E., Payan H.* Ultrastructural study of osteosarcomas // *Hum. Pathol.* — 1981. — V. 12. — P. 891–896.
102. *Geschickter C., Copeland M.* Parosteal osteosarcoma of bone: a new entity // *Ann. Surg.* — 1951. — V. 133. — P. 790–806.
103. *Gillette S., Gillete E., Powers B., Withrow S.* Radiation-induced osteosarcoma in dogs after External Beam or intraoperative Radiation therapy // *Cancer Res.* — 1990. — V. 50. — P. 54–57.
104. *Glasser D., Lane J., Huvos A., Marcove R., Rosen G.* Survival, prognosis and therapeutic response in osteogenic sarcoma. The Memorial Hospital experience // *Cancer*. — 1992. — V. 69. — P. 698–708.
105. *Hall R., Robinson L., Malawar M., Dunham W.* Periosteal osteosarcoma // *Cancer*. — 1985. — V. 55. — P. 165–171.
106. *Harvei S., Solheim O.* The prognosis in osteosarcoma. Norwegian national data // *Cancer*. — 1981. — V. 48. — P. 1719–1723.
107. *Huvos A.* Osteogenic sarcoma of bones and soft tissues in older persons. A clinicopathologic analysis of 117 patients older than 60 yars // *Cancer*. — 1986. — V. 57. — P. 1442–1449.
108. *Huvos A., Butler A., Bretsky S.* Osteogenic sarcoma associated with Paget's disease of bone. A clinicopathologic study of 65 patients // *Cancer*. — 1983. — V. 52. — P. 1489–1495.
109. *Huvos A., Rosen G., Bretsky S., Butler A.* Telangiectatic osteogenic sarcoma. A clinicopathologic study of 124 patients // *Cancer*. — 1982. — V. 49. — P. 1679–1689.
110. *Huvos A., Sundaresan N., Bretsky S., Butler A.* Osteogenic sarcoma of the skull. A clinicopathologic study of 19 patients // *Cancer*. — 1985. — V. 56. — P. 1214–1221.
111. *Huvos A., Woodar H., Cahan W., Hignbotham N., Stewart F., Butler A., Bretsky S.* Postradiation osteogenic sarcoma of bone and soft tissue. A clinicopathologic study of 66 patients // *Cancer*. — 1985. — V. 55. — P. 1224–1255.
112. *Kahn L., Wood F., Ackerman L.* Fracture callus associated with benign and malignant bone lesions mimicking osteosarcoma // *Am. J. Clin. Pathol.* — 1969. — V. 52. — P. 14–24.
113. *Kurt A., Unni K., McLeod R., Pritchard D.* Low-grade intraosseous osteosarcoma // *Cancer*. — 1990. — V. 60. — P. 1418–1428.

114. *Kyriakos M.* Intracortical osteosarcoma // *Cancer*. — 1980. — V. 46. — P. 2525–2533.
115. *Lane J., Hurson B., Boland P., Classer D.* Osteogenic sarcoma // *Clin. Orthop.* — 1986. — V. 204. — P. 93–110.
116. *Levine A., Resenberg S.* Alkaline phosphatase levels in osteosarcoma tissue are related to prognosis // *Cancer*. — 1979. — V. 44. — P. 2291–2293.
117. *Mankin H., Conner J., Schiller A., Perlmutter N., Alho A., McGuire M.* Grading of bone tumors by nuclear DNA content using flow cytometry // *J. Bone Joint Surg. [Am.]* 1985. — V. 67. — P. 404–413.
118. *Martin S., Dwyer A., Kissane J., Costa J.* Small-cells osteosarcoma // *Cancer*. — 1982. — V. 50. — P. 990–996.
119. *Matsuno T., Unni K., McLeod R., Dahlin D.* Telangiectatic osteogenic sarcoma // *Cancer*. — 1976. — V. 38. — P. 2538–2547.
120. *Mervak T., Unni K., Pritchard D., McLeod R.* Telangiectatic osteosarcoma // *Clin. Orthop.* — 1991. — P. 135–139.
121. *Meyer W., Malawer M.* Osteosarcoma: Clinical features and evolving surgical and chemotherapeutic strategies // *Pediatr. Clin. North. Am.* — 1991. — V. 33. — P. 317–348.
122. *Makajima H., Sim F., Bond J., Unni K.* Small cells osteosarcoma of bone. Review of 72 cases // *Cancer*. — 1997. — V. 79. — P. 2095–2106.
123. *Okada K., Frassica F., Sim F., Beabout J., Bond J., Unni K.* Parosteal osteosarcoma. A clinicopathological study // *J. Bone Joint Surg. [Am.]*. — 1994. — V. 76. — P. 366–378.
124. *Okada K., Wold L., Beabout J., Shives T.* Osteosarcoma of the hand. A clinicopathologic study of 12 cases // *Cancer*. — 1993. — V. 72. — P. 719–723.
125. *Papagelopoulos P., Galanis E., Unni K.* Clinicopathologic features, diagnosis and treatment of malignant fibrous histiocytoma of bone // *Orthopedics*. — 2000. — V. 23. — P. 59–65.
126. *Parham D., Pratt C., Parvey L., Webber B., Champion G.* Childhood multifocal osteosarcoma. Clinicopathologic and radiologic correlated // *Cancer*. — 1985. — V. 55. — P. 2653–2658.
127. *Park Y., Joo M.* Multicentric teleangiectatic osteosarcoma // *Pathol. Int.* — 2001. — V. 51. — P. 200–203.
128. *Polednak A.* Bone cancer among female radium dial workers. Latency period and incidence rates by time after exposure. Brief communication // *J. Nat. Cancer Inst.* — 1978. — V. 60. — P. 77–82.
129. *Raymond A., Chawla S., Carrasco C., Ayala A., Fanning C., Grice B., Armen T., Plager C., Papadopoulos N., Edeiken J., Wallace S., Jaffe N., Murray J., Benjamin R.* Osteosarcoma Chemotherapy effect. A prognostic factor // *Semin. Diagn. Pathol.* — 1987. — V. 4. — P. 212–236.
130. *Schajowicz F., Satini Araujo E., Berenstein M.* Sarcoma complicating Paget's disease of bone. A clinicopathological study of 62 cases // *J. Bone Joint Surg. [Br.]*. — 1983. — V. 65. — P. 299–307.
131. *Sciot R., Samson I., Dal Cin P., Lateur L., Van Damme B., Van Den Berghe H., Desmet V.* Giant-cell rich parosteal osteosarcoma // *Hystopathology*. — 1995. — V. 27. — P. 51–55.
132. *Schulz A., Jundt G., Berghäuser K., Gehron-Robey P., Termine G.* Immunohistochemical study of osteonectin in various types of osteosarcoma // *Am. J. Pathol.* — 1988. — V. 132. — P. 233–238.
133. *Scranton P., Delicco F., Totten R., Yunis E.* Prognostic factors in osteosarcoma. A review of 20 years experience at the University of Pittsburgh Health Centr. Hospital // *Cancer*. — 1975. — V. 36. — P. 2179–2191.

134. *Shapiro F.* Ultrastructural observation on osteosarcomas tissue. A study of 10 cases // *Ultrastruct. Pathol.* — 1983. — V. 4. — P. 151–161.
135. *Shives T., Dahlin D., Sim F., Pritchard D., Earle G.* Osteosarcoma of the spine // *J. Bone Joint Surg. [Am.]*. — 1986. — V. 68. — P. 660–668.
136. *Sim F., Unni K., Beabout G., Dahlin D.* Osteosarcoma with small cells simulating Ewing's tumor // *J. Bone Joint Surg. [Am.]*. — 1979. — V. 61. — P. 207–215.
137. *Stark A., Aparisi T., Ericsson G.* Human osteogenic sarcoma. Fine structure of the osteoblastic type // *Ultrastruct. Pathol.* — 1983. — V. 4. — P. 311–329.
138. *Sterk A., Aparisi T., Ericsson G.* Human osteogenic sarcoma. Fine structure of the fibroblastic type // *Ultrastruct. Pathol.* — 1984. — V. 7. — P. 301–319.
139. *Stark A., Aparisi T., Ericsson G.* Human osteogenic sarcoma. Fine structural localization of alkaline phosphatase // *Ultrastruct. Pathol.* — 1985. — V. 8. — P. 143–154.
140. *Sundazam M., Totty W., Kyriakos M.* Imaging findings in pheudocystic — osteosarcoma // *Amer. J. Roentgenol.* — 2001. — V. 176. — P. 783–788.
141. *Swanson P., Dehner L., Sirgi K., Wick M.* Cytokeratin immunoreactivity in malignant tumors of bone and soft tissue. A reappraisal of cytokeratin as a reliable marker in diagnostic immunohistochemistry // *Appl. Immunohistochem.* — 1994. — V. 2. — P. 103–112.
142. *Tsai Ch., McGuire M., Mellitt R., Ritter A., Xy J., Litwick D., Rudman S.* Monoclonal Antibody to Human Osteosarcoma: A Novel Mr 26,000 Protein Recognized murine Hybridoma TMMR-2 // *Cancer Res.* — 1990. — V. 50. — P. 152–158.
143. *Tucker M., D'Angio G., Boice J., Stovall M., Stone B., Green D., Lombardi F., Newton W., Hoover R., Fraumeni G.* Bone sarcomas linked to radiotherapy and chemotherapy in children // *N. Engl. J. Med.* — 1987. — V. 317. — P. 588–593.
144. *Unni K., Dahlin D., Beabout J., Ivins J.* Parosteal osteosarcoma // *Cancer.* — 1976. — V. 37. — P. 2466–2475.
145. *Unni K., Dahlin D., Beabout J.* Periosteal osteogenic sarcoma // *Cancer.* — 1976. — V. 37. — P. 2476–2485.
146. *Unni K., Dahlin D., McLeod R., Pritchard D.* Intraosseous well-differentiated osteosarcoma // *Cancer.* — 1977. — V. 40. — P. 1337–1347.
147. *Uribe-Botero G., Russell W., Sutow W., Martin R.* Primary osteosarcoma of bone. A clinicopathologic investigation of 243 cases, with necrosy studies in 54 // *Am. J. Clin. Pathol.* — 1977. — V. 67. — P. 427–435.
148. *Van der Heul R., Von Ronnen J.* Juxtacortical osteosarcoma. Diagnosis, differential diagnosis, treatment and an analysis of eighty cases // *J. Bone Joint Surg. [Am.]*. — 1967. — V. 49. — P. 415–439.
149. *Varela-Duran J., Dehner L.* Postirradiation osteosarcoma in childhood. A clinicopathologic study of three cases and review of the literature // *Am. J. Pediatr. Hematol. Oncol.* — 1980. — V. 2. — P. 263–271.
150. *Vigorita V., Jones J., Ghelman B., Marcove R.* Intracortical osteosarcoma // *Am. J. Surg. Pathol.* — 1984. — V. 8. — P. 65–71.
151. *Weatherby R., Dahlin D., Ivins J.* Postradiation sarcoma of bone: review of 78 Mayo Clinic cases // *Mayo Clin. Proc.* — 1981. — V. 56. — P. 294–306.
152. *Wick M., Siegal G., Unni K., McLeod R., Greditzer H.* Sarcomas of bone complicating osteitis deformans (Paget's disease): fifty years experience // *Am. J. Surg. Pathol.* — 1981. — V. 5. — P. 47–59.
153. *Wold L., Unni K., Beabout W., Pritchard D.* High-grade surface osteosarcomas // *Am. J. Surg. Pathol.* — 1984. — V. 8. — P. 181–186.
154. *Wold L., Unni K., Beabout J., Sim F., Dahlin D.* Dedifferentiated parosteal osteosarcoma // *J. Bone Joint Surg. [Am.]*. — 1984. — V. 66. — P. 53–59.

155. Yochikawa H., Pettig W., Takaoka K., Alderman E., Rup B., Rosen V., Wozney J., Lane J., Huvos A., Garin-Chesa P. Expression of bone morphogenetic proteins in human osteosarcoma. Immunohistochemical detection with monoclonal antibody // *Cancer*. — 1994. — V. 73. — P. 85–91.
156. Yochikawa H., Pettig W., Lane J., Takaoka K., Alderman E., Rup B., Rosen V., Healey J., Huvos A., Garin-Chesa P. Immunohistochemical detection of bone. Morphogenetic proteins in bone and soft-tissue sarcoma // *Cancer*. — 1994. — V. 74. — P. 842–847.
157. Yunis E., Barnes L. The histologic diversity of osteosarcoma // *Pathol. Ann.* — 1986. — V. 21. — P. 121–141.

Хондрома

158. Ланцман Ю. В. Хондрома // В кн.: Опухоли костей (клиника, диагностика и лечение) / Под ред. Ю. В. Ланцмана. — Томск: изд-во Томского университета, 1990. — С. 112–119.
159. Чебышева А. З., Киселев А. В. Морфологическая диагностика хондром у детей // *Арх. патол.* — 1976. — Вып. 7. — С. 69–71.
160. Халимов К. В. Редкий случай хондромы языка // *Стоматология*. — 1960. — № 6. — С. 15–17.
161. Bauer T., Dorfman H., Latharm J. Periosteal chondroma. A clinicopathologic study of 23 cases // *Am. J. Surg. Pathol.* — 1982. — V. 6. — P. 631–637.
162. Boriani S., Bacchini P., Betroni F., Campanacci M. Periosteal chondroma. A review of twenty cases // *J. Bone Joint Surg. [Am.]*. — 1983. — V. 65. — P. 205–212.
163. Brand T., Hatch E., Schaller R., Stevenson J., Arensman R., Schwartz M. Surgical management of the infant with mesenchymal hamartoma of the chest wall // *J. Pediatr. Surg.* — 1986. — V. 21. — P. 556–564.
164. Campbell A., Wagget J., Mott M. Benign mesenchymoma of the chest wall in infancy // *J. Surg. Oncol.* — 1982. — V. 21. — P. 267–270.
165. Cannon S., Sweetnam D. Multiple chondrosarcomas in dyschondroplasia (Ollier's disease) // *Cancer*. — 1985. — V. 55. — P. 650–653.
166. Chung E., Enzinger F. Chondroma of soft parts // *Cancer*. — 1978. — V. 41. — P. 1414–1424.
167. Lewis R., Ketcham A. Maffucci's syndrome. Functional and neoplastic significance. Case report and review of the literature // *J. Bone Joint Surg.* — 1973. — V. 55. — P. 1465–1479.
168. McLarthy E., Dorfman H. Vascular and cartilaginous hamartoma of the ribc in infancy with secondary aneurysmal bone cyst formation // *Am. J. Surg. Pathol.* — 1980. — V. 4. — P. 247–253.
169. Nojima T., Unni K., McLeod R., Pritchard D. Periosteal chondroma and periosteal chondrosarcoma // *Am. J. Surg. Pathol.* — 1985. — V. 9. — P. 666–677.
170. Tarigawa K. Chondroma of the bones of the hand // *J. Bone Joint Surg. [Am.]*. — 1971. — V. 53. — P. 1591–1600.
171. Tamimi H., Bolen J. Enchondromatosis (Ollier's disease) and ovarian juvenile granulosa cell tumor. A case report and review literature // *Cancer*. — 1984. — V. 53. — P. 1605–1608.

Хондробластома

172. Виноградова Т. П., Голубев Н. А. О хондробластоме // *Арх. патол.* — 1960. — Вып. 7. — С. 20–25.
173. Житницкий Р. Е. К клинике, диагностике и лечению хондробластом // *Ортопед., травматол. и протезир.* — 1964. — № 3. — С. 23–32.

174. Липкин С. И. Злокачественная хондробластома кости (к вопросу о вариантах строения и гистологической диагностике) // Арх. патол. — 1995. — Вып. 1. — С. 23–27.
175. Birch P., Buchanan R., Golding P., Pringle J. Chondroblastoma of the rib with widespread bone metastases // Histopathology. — 1994. — V. 25. — P. 583–585.
176. Brecher M., Simon M. Chondroblastoma. An immunohistochemical study // Hum. Pathol. — 1988. — V. 19. — P. 1043–1047.
177. Codman E. Epiphyseal chondromatous giant-cell tumor of the upper end of the humerus // Surg. Gynecol. Obstet. — 1931. — V. 52. — P. 543–548.
178. Coleman S. Benign chondroblastoma with recurrent soft-tissue and intra-articular lesions // J. Bone Joint Surg. [Am.]. — 1966. — V. 48. — P. 1154–1560.
- 178a. Dahlin D. Bone tumors. — Thomas, Springfield, Illinois. — 1978. — 365 p.
179. Dahlin D., Ivins J. Benign chondroblastoma. A study of 125 cases // Cancer. — 1972. — V. 30. — P. 401–413.
180. Fanning C., Sneige N., Carrasco C., Ayala A., Murray J., Raymond A. Fine needle aspiration cytology of chondroblastoma of bone // Cancer. — 1990. — V. 65. — P. 1847–1863.
181. Green P., Whittartr R. Benign chondroblastoma. Case report with pulmonary metastasis // J. Bone Joint Surg. [Am.]. — 1975. — V. 57. — P. 418–420.
182. Hicks D., Krasinskas A., Sickel J., Hughes S., Puzas J., Moynas R., Rosier R. Chondroblastoma. In situ hybridization and immunohistochemical evidence supporting a cartilaginous origin // Int. J. Surg. Pathol. — 1994. — V. 1. — P. 155–162.
183. Huvos A., Marcove R. Chondroblastoma of bone. A critical review // Clin. Orthop. — 1973. — V. 95. — P. 300–312.
184. Jaffe H., Lichtenstein L. Benign chondroblastoma of bone. A reinterpretation of the so-called calcifying or chondromatous giant-cell tumor // Amer. J. Pathol. — 1942. — V. 18. — P. 969–991.
185. Kahn L., Wood F., Ackerman L. Malignant chondroblastoma. Report of two cases and review of the literature // Arch. Pathol. — 1969. — V. 88. — P. 371–376.
186. Kunze E., Graewe T., Peitsch E. Hystology and biology of metastatic chondroblastome. Report of a case with a review literature // Pathol. Res. Pract. — 1987. — V. 182. — P. 113–120.
187. Kurt A., Unni K., Sim F., McLeod R. Chondroblastoma of bone // Hum. Pathol. — 1989. — V. 20. — P. 965–976.
188. Kyriakos M., Land V., Penning H., Parker S. Metastatic chondroblastoma. Report of a fatal case with a review of the literature an atypical, aggressive and malignant // Cancer. — 1985. — V. 55. — P. 1770–1789.
189. McLeod R., Beabout J. The roentgenographic features of chondroblastoma // Am. J. Roentgenol., Radium. Ther., Nucl. Med. — 1973. — V. 118. — P. 464–471.
190. Mii Y., Miyauchi Y., Honoki K., Morishita T., Miura S., Aoki M., Tamai S. Ultrastructural cytochemical demonstration of proteoglycans and calcium in the extracellular matrix of chondroblastoma // Hum. Pathol. — 1994. — V. 25. — P. 1290–1294.
191. Monda L., Wick M. S-100 protein immunostaining in differential diagnosis of chondroblastoma // Hum. Pathol. — 1985. — V. 16. — P. 287–293.
192. Reyes C., Kathuria S. Recurrent and aggressive chondroblastoma of the pelvis with late malignant neoplastic changes // Am. J. Surg. Pathol. — 1979. — V. 3. — P. 449–455.
193. Riddell R., Louis C., Bromberger N. Pulmonary metastases from chondroblastoma of the tibia. Report of a case // J. Bone Joint Surg. [Br.]. — 1973.—V. 55. — P. 848–853.
194. Schajowicz F., Gallardo H. Epiphysial chondroblastoma of bone. A clinicopathological study of sixtynine cases // J. Bone Joint Surg. [Br.]. — 1970. — V. 52. — P. 205–226.
195. Semmelink H., Pruszczynski M., Wiersma-van Tilburg A., Smedts F., Ramaekers F. Cytokeratin expression in chondroblastoma // Histopathology. — 1990. — V. 16. — P. 257–263.

196. *Springfield D., Capanna R., Gherlinzoni F., Picci P., Campanacci M.* Chondroblastoma. A review of seventy cases // *J. Bone Joint Surg. [Am.]*. — 1985. — V. 67. — P. 748–755.
197. *Turcotte R., Kurt A., Sim F., Unni K., McLeod R.* Chondroblastoma // *Hum. Pathol.* — 1993. — V. 24. — P. 944–949.
198. *Wirman J., Crissman J., Aron B.* Metastatic chondroblastoma: report of an unusual case treated with radiotherapy // *Cancer*. — 1979. — V. 44. — P. 87–93.

Остеохондрома (костно-хрящевой экзостоз)

199. *Ланцман Ю. В.* Остеохондрома (костно-хрящевой экзостоз) // В кн.: Опухоли костей (клиника, диагностика, лечение). — Томск: изд-во Томского университета. — 1990. — С. 103–112.
200. *Юмашев Г. С., Фурман М. Е.* Остеохондрозы позвоночника. М., 1973.
201. *Borges A., Huvoos A., Smith J.* Bursa formation and synovial chondrometaplasia associated with osteochondromas // *Am. J. Clin. Pathol.* — 1981. — V. 75. — P. 648–653.
202. *Copeland R., Meehan P., Morrissy R.* Spontaneous regression of osteochondroma // *J. Bone Joint Surg. [Am.]*. — 1985. — V. 67. — P. 971–973.
- 202a. *Dal Cin P., De Smet L., Sciot R., Van Damme B., van den Berghe H.* Trisomy 7 and trisomy 8 in dividing and nondividing tumor cells in Dupuytren's disease // *Cancer Genet. Cytogenet.* — 1999. — V. 108. — P. 137–140.
203. *del Rosario A., Bui H., Singh J., Ginsburg R., Ross J.* Intracytoplasmic eosinophilic hyaline globules in cartilaginous neoplasms. A surgical, pathological, ultrastructural and electron probe X-ray microanalytic study // *Hum. Pathol.* — 1994. — V. 25. — P. 1283–1289.
204. *Han S., Henein H., Novin N., Giargiana F.* An unusual arterial complication seen with a solitary osteochondroma // *Am. J. Surg.* — 1974. — V. 43. — P. 471–472.
205. *Hwang W., McGueen D., Monson R., Reed M.* The significance of cytoplasmic chondrocyte inclusions in multiple osteochondromatosis, solitary osteochondromas and chondrodysplasias // *Am. J. Clin. Pathol.* — 1982. — V. 78. — P. 89–91.
206. *Meneses M., Unni K., Swee R.* Bizarre parosteal osteochondromatous proliferation of bone (Nora's lesion) // *Am. J. Surg. Pathol.* — 1993. — V. 17. — P. 691–697.
207. *Nora F., Dahlin D., Beabout J.* Bizarre parosteal osteochondromatous proliferations of the hands and feet // *Am. J. Surg. Pathol.* — 1983. — V. 7. — P. 245–250.
208. *Peterson H.* Multiple hereditary osteochondromata // *Clin. Orthop.* — 1989. — V. 239. — P. 222–230.
- 208a. *Woeztl K., Linder N., Gosheger G., Brinkschmidt C., Heindel W.* Osteochondroma: MR imaging of tumor-related complications // *Eur. Radiol.* — 2000. — V. 10. — P. 832–840.

Хондромиксоидная фиброма

209. *Липкин С. И.* Злокачественная хондромиксоидная фиброма плеча // *Вопр. онкол.* — 1966. — № 12. — С. 12–18.
210. *Липкин С. И.* Хондромиксоидная фиброма // *Арх. патол.* — 1971. — Вып. 8. — С. 25–31.
211. *Виноградова Т. П., Липкин С. И.* Хондромиксоидная фиброма // *Арх. патол.* — Вып. 4. — С. 84–85.
212. *Bleiweiss I., Klein M.* Chondromyxoid fibroma. Report of six cases with immunohistochemical studies // *Mod. Pathol.* — 1990. — V. 3. — P. 664–666.
213. *Gherlinzoni F., Rock M., Ricci P.* Chondromyxoid fibroma. The experience at the Istituto Ortopedico Rizzoli // *J. Bone Joint Surg. [Am.]*. — 1983. — V. 65. — P. 198–204.
214. *Jaffe H., Lichtenstein L.* Chondromyxoid fibroma of bone. A distinctive benign tumor likely to be mistaken especially for chondrosarcoma // *Arch. Pathol.* — 1948. — V. 45. — P. 541–551.

215. *Kreicbergs A., Lonnquist P., Willems J.* Chondromyxoid fibroma. A review of the literature and report on our own experience // *Acta Pathol. Microbiol. Immunol. Scand.* [A]. — 1985. — V. 93. — P. 189–197.
216. *Kyriakos M.* Soft tissue implantation of chondromyxoid fibroma // *Am. J. Surg. Pathol.* — 1979. — V. 3. — P. 363–372.
217. *Marcove R., Lindeque B., Huvos A.* Fibromyxoma of the bone // *Surg. Gynecol. Obstet.* — 1989. — V. 169. — P. 115–118.
218. *Schajowicz F., Gallardo H.* Chondromyxoid fibroma (fibromyxoid chondroma) of bone. A clinico-pathological study of thirty-two cases // *J. Bone Joint Surg.* [Br.]. — 1971. — V. 53. — P. 198–216.
219. *Yamaguchi T., Dorfman H.* Radiographic and histologic patterns of calcifications in chondromyxoid fibroma // *Skeletal. Radiol.* — 1998. — V. 27. — P. 559–564.
220. *Zillmer D., Dorfman H.* Chondromyxoid fibroma of bone // *Hum. Pathol.* — 1989. — V. 20. — P. 952–964.

Хондросаркома

221. *Акимов О. В.* Мезенхимальная хондросаркома лучевой кости с метастазами во внутренние органы // *Архив патол.* — 1991. — № 1. — С. 55–60.
222. *Анисеня И. И.* Хондросаркома // В кн.: *Опухоли костей (клиника, диагностика, лечение).* — Томск, 1990. — С. 192–211.
223. *Виноградова Т. П., Липкин С. И.* Хондросаркома // *Архив патол.* — 1973. — № 4. — С. 74–76.
224. *Липкин С. И.* Светлоклеточная хондросаркома кости // *Архив патол.* — 1983. — № 8. — С. 44–50.
- 224а. *Мусаев Э. Р., Харатишвили Т. Г., Мистакопуло Н. Ф., Алиев М. Д., Трапезников Н. Н.* Хирургическое лечение хондросаркомы костей таза // *Рос. онкол. ж.* — 2001. — № 5. — С. 38–39.
225. *Некачалов В. В.* Хондросаркома // В кн.: *Патология костей и суставов.* — СПб: Солис, 2000. — С. 234–240.
- 225а. *Трапезников Н. Н., Алиев М. Д., Харатишвили Т. К., Соколовский В. А., Тепляков В. В., Мачак Г. Н., Мусаев Г. Н., Соболевский В. А., Мистакопуло Н. Ф.* Достижения и пути прогресса в лечении хондросарком на рубеже столетий (30-летний опыт исследований) // *Вестн. онкол. научн. центра РАМН.* — 2001. — № 3. — С. 31–37.
226. *Abernoza P., Neumann M., Manivale J., Wick M.* Dedifferentiated chondrosarcoma. An ultrastructural study of two cases, with immunocytochemical correlations // *Ultrastruct. Pathol.* — 1986. — V. 10. — P. 529–538.
227. *Alho A., Connor J., Mankin H., Schiller A., Campbell C.* Assessment of malignancy of cartilage tumours using flow cytometry. A preliminary report // *J. Bone Joint Surg.* [Am.]. — 1983. — V. 65. — P. 779–785.
228. *Antonescu C., Argani P., Erlandson R.* Skeletal and extraskeletal myxoid chondroma: a comparative clinicopathologic, ultrastructural, and molecular study // *Cancer.* — 1998. — N 83. — P. 1504–1521.
229. *Dertoni F., Boriani S., Laus M., Campanacci M.* Periosteal chondrosarcoma and periosteal osteosarcoma // *J. Bone Joint Surg.* [Br.]. — 1982. — V. 64. — P. 370–376.
230. *Bertoni F., Picci P., Bacchini R., Innao V., Bacci G., Campanacci M.* Mesenchymal chondrosarcoma of bone and soft tissue // *Cancer.* — 1983. — N 52. — P. 553–541.
231. *Bertoni F., Present D., Bacchini P., Picci P., Pignatti G., Gherlizoni F., Campanacci M.* Dedifferentiated peripheral chondrosarcomas. A report of seven cases // *Cancer.* — 1989. — N 63. — P. 2054–2059.

232. *Bjornsson J., Unni K., Dahlin D., Beabout J., Sim F.* Clear cell chondrosarcoma bone. Observation of 47 cases // *Am. J. Surg. Pathol.* — 1984. — V. 8. — P. 223–230.
233. *Blanco P., Schaefferbeke T., Baillet L., Bannwarth B., Dehais B.* Chondrosarcoma in a patient with McCune Albright syndrome. Report of a case // *Rev. Rhum. Engl.* — 1999. — V. 66. — P. 177–179.
234. *Bovee J., Sakkers R., Geiznaerd M., Taminiau A., Hagendoorn P.* Intermediate grade osteosarcoma and chondrosarcoma arising in an osteochondroma. A case report of a patient with hereditary multiple exostoses // *J. Clin. Pathol.* — 2002. V. 55. — P. 246–249.
235. *Brein E., Mirra J., Lucr J.* Benign and malignant cartilage tumors of bone and joint // *Skeletal. Radiol.* — 1999. — V. 28. — P. 1–20.
236. *Bridge J., De Boer J., Travis J., Johansson S., Elmberger G., Noel S., Neff J.* Simultaneous interphase cytogenetic analysis and fluorescence immunophenotyping of dedifferentiated chondrosarcoma. Implication for histopathogenesis // *Am. J. Pathol.* — 1994. — V. 144. — P. 215–220.
237. *Capanna R., Bertoni F., Bettelli G.* Dedifferentiated chondrosarcoma // *J. Bone Joint Surg. [Am.]*. — 1988. — V. 70. — P. 60–69.
238. *Castresana J., Barrios C., Gomes L., Kreicbergs A.* Amplification of the c-myc proto-oncogene in human chondrosarcoma // *Diagn. Mol. Pathol.* — 1992. — V. 1. — P. 235–238.
239. *Coltrera M., Goode P., Harris T., Hyams V., Schiller A., Goodman M.* Chondrosarcoma of temporal bone. Diagnosis and treatment of 13 cases and review literature // *Cancer.* — 1986. — N 58. — P. 2689–2696.
240. *Dabska M., Huvos A.* Mesenchymal chondrosarcoma in the young. A clinicopathologic study of 19 patients with explanation of histogenesis // *Virchows. Arch. [Pathol. Anat.]*. — 1983. — V. 399. — P. 89–104.
241. *Dahlin D.* Chondrosarcoma and its «variants» // *Monogr. Pathol.* — 1976. — V. 17. — P. 300–311.
242. *Dahlin D., Beabout T.* Dedifferentiation of low-grade chondrosarcoma // *Cancer.* — 1971. — N 28. — P. 461–466.
243. *Dahlin D., Salvador A.* Chondrosarcomas of the hands and feet. A study of 30 cases // *Cancer.* — 1974. — N 34. — P. 755–760.
244. *Dervan P., O'Loughlin J., Hurson J.* Dedifferentiated chondrosarcoma with muscle and cytokeratin differentiation in the anaplastic component // *Histopathology.* — 1988. — V. 12. — P. 517–526.
245. *Dobashi Y., Sugimura H., Sato A., Hirabayashi T., Kanda H., Kitagawa T., Kawaguchi T., Machinami R.* Possible association of p53 overexpression and mutation high-grade chondrosarcoma // *Diagn. Mol. Pathol.* — 1993. — V. 2. — P. 257–263.
246. *Dowling E.* Mesenchymal chondrosarcoma // *J. Bone Joint Surg. [Am.]*. — 1964. — V. 46. — P. 747–754.
247. *Erlanson R., Huvos A.* Chondrosarcoma. A light and electron microscopic study // *Cancer.* — 1974. — N 34. — P. 1642–1652.
248. *Evans H., Ayala A., Romsdahl M.* Prognostic factors in chondrosarcoma of bone: a clinicopathologic analysis with emphasis on histologic // *Cancer.* — 1977. — N 40. — P. 818–831.
249. *Faraggiana T., Sender B., Glicksman P.* Light- and electron-microscopic study of clear cell chondrosarcoma // *Am. J. Clin. Pathol.* — 1981. — V. 75. — P. 117–121.
250. *Frassia F., Unni K., Beabout J., Sim F.* Dedifferentiated chondrosarcoma. A report of the clinicopathological features and treatment of seventy-eight cases // *J. Bone Joint Surg. [Am.]*. — 1986. — V. 68. — P. 1197–1205.
251. *Frydman C., Klein M., Abdelwahab I., Zwass A.* Primitive multipotential primary sarcoma of bone. A case report and immunohistochemical study // *Mod. Pathol.* — 1991. — V. 4. — P. 768–772.

252. Garrison R., Unni K., McLeod R., Pritchard L., Dahlin D. Chondrocarcoma arising in osteochondroma // *Cancer*. — 1982. — N 49. — P. 1890–1897.
253. Gitelis S., Bertion F., Ricci P., Campanacci M. Chondrosarcoma of bone. The experience at the Istituto Ortopedico Rizzoli // *J. Bone Joint Surg. [Am.]*. — 1981. — V. 63. — P. 1248–1257.
254. Healey J., Lane J. Chondrosarcoma // *Clin. Orthop.* — 1986. — V. 204. — P. 119–129.
255. Heller A., DiNardo L., Massey D. Fibrous dysplasia, chondrosarcoma, and McCune-Albright syndrome // *Am. J. Otolaryngol.* — 2001. — V. 22. — P. 297–301.
256. Henderson E., Dahlin D. Chondrosarcoma of bone — a study of two hundred and eighty-eight cases // *J. Bone Joint Surg. [Am.]*. — 1963. — V. 45. — P. 2450–2458.
257. Hoand M., Suares P., Donner L. Ro Y., Ordonez N., Ayala A., Czerniak B. Mesenchymal chondrosarcoma: a smell neoplasm with polyphenotypy differentiation // *Int. J. Surg. Pathol.* — 2000. — V. 8. — P. 291–301.
258. Huvos A., Marcove R. Chondrosarcoma in the young. A clinicopathologic analysis of 79 patients younger than 21 years of age // *Am. J. Surg. Pathol.* — 1987. — V. 11. — P. 930–942.
259. Huvos A., Rosen G., Dabska M., Marcove R. Mesenchymal chondrosarcoma. A clinicopathologic analysis of 35 patients with emphasis on treatment // *Cancer*. — 1983. — N 51. — P. 1213–1237.
260. Jaworski R. Dedifferentiated chondrosarcoma. An ultrastructural study // *Cancer*. — 1984. — N 53. — P. 2674–2678.
261. Johnson S., Tetu B., Ayala A., Chawla S. Chondrosarcoma with additional mesenchymal component (dedifferentiated chondrosarcoma). A clinicopathologic study of 26 cases // *Cancer*. — 1986. — N 58. — P. 278–286.
262. Kalil R., Inwards C., Unni K., Bertroni F., Bacchini P., Wegner D. Dedifferentiated clear cell chondrosarcoma // *Am. J. Surg. Pathol.* — 2000. — V. 24. — P. 1079–1086.
263. Kindblom L., Angervall L. Histochemical characterization of mucosubstances in bone and soft tissue tumors // *Cancer*. — 1975. — N 36. — P. 985–994.
264. Kreisbergs A., Boquist L., Boreisen B., Larsson S. Prognosis factors in chondrosarcoma. A comparative study of cellular DNA content and clinicopathological features // *Cancer*. — 1982. — N 50. — P. 577–583.
265. Kreisbergs A., Slezak E., Sodberberg G. The prognostic significance of different histomorphologic features in chondrosarcoma // *Virchows. Arch.* — 1981. — V. 390. — P. 1–10.
266. Kristensen I., Sunde L., Jensen O. Chondrosarcoma. Increasing grade of malignant in local recurrence // *Acta Pathol. Microbiol. Immunol. Scand. [A]*. — 1986. — V. 94. — P. 73–77.
- 266a. Lerma E., Tani E., Bzosojo O. Diagnosis and grading of chondrosarcomas on FNA biopsy material // *Diagn. Cytopathol.* — 2003. — V. 28. — P. 13–17.
267. Ling L., Steiner G. Primary multipotential malignant neoplasm of bone. Chondrosarcoma associated with squamous cell carcinoma // *Hum. Pathol.* — 1986. — V. 17. — P. 317–320.
268. Mandahe N., Heim S., Arheden K., Rydholm A., Willen H., Mitelman F. Chromosomal rearrangement in chondrosarcomatous tumors // *Cancer*. — 1990. — N 65. — P. 242–248.
269. Mandelli C., Bernucci C., Mortini P., Tartara F., Seomazzoni F., Giovanelli M. Chondrosarcoma of the thoracic spine: total en bloc sagittal resection. A case report // *J. Neurosurg. Sci.* — 2001. — V. 45. — P. 114–119.
270. Mankin H., Cantley K., Schiller A., Lippiello L. The biology of human chondrosarcoma. 2. Variation in chemical composition among types and subtypes of benign and malignant cartilage tumors // *J. Bone Joint Surg. [Am.]*. — 1980. — V. 62. — P. 176–188.

271. *Marcove R., Huvos A.* Cartiliginous tumors of the ribs // *Cancer*. — 1971. — N 27. — P. 794–801.
272. *Martin R., Melnick P., Wagner N., Terry R., Bullock W., Schwinn L.* Chordoid sarcoma // *Am. J. Clin. Pathol.* — 1872. — V. 59. — P. 623–635.
273. *Matsuno T., Ichioka Y., Yagi T., Ishii S.* Spindle-cells sarcoma in patients who have osteochondromatosis. A report of two cases // *J. Bone Joint Surg. [Am.]*. — 1988. — V. 70. — P. 137–144.
274. *McAfee M., Pairolero P., Bergstrahl E., Piehler M., Unni K., McLeod R., Bernatz P., Payne W.* Chondrosarcoma of the chest wall. Factors affecting survival // *Ann. Thorac. Surg.* — 1985. — V. 4. — P. 535–541.
275. *McCarthy E., Dorfman H.* Chondrosarcoma of bone with dedifferentiation. A study of eighteen cases // *Hum. Pathol.* — 1982. — V. 13. — P. 36–40.
276. *McFarland G., McKinley L., Reed R.* Dedifferentiation of low-grade chondrosarcomas // *Clin. Orthop.* — 1977. — V. 122. — P. 157–164.
277. *Meachirm G.* Histological grading of chondrosarcomata // *J. Bone Joint Surg. [Br.]*. — 1979. — V. 61. — P. 393–394.
278. *Meis J.* «Dedifferentiation» in bone and soft-tissue tumors. A histological indicator of tumor progression // *Pathol. Ann.* — 1991. — V. 26. — P. 37–61.
279. *Mietinen M., Lehto V., Dahk D., Viranen I.* Differential diagnosis chordoma, chordoid, and epensymal tumors as aided by anti-intermediate filament antibodies // *Am. J. Pathol.* — 1983. — V. 112. — P. 160–169.
280. *Mirra J., Gold R., Downs J., Eckardt J.* A new histologic approach to the differentiation of enchondroma and chondrosarcoma of the bone. A clinicopathologic analysis of 51 cases // *Clin. Orthop.* — 1985. — V. 201. — P. 214–237.
281. *Morin B., Le Rochais J., Galatean F., Icard P.* Chondromes et chondrosarcomes costaux // *Ann. Chir.*—2000. — N 8. — P. 773–775.
282. *Nakamura Y., Becker L., Marks A.* S-100 protein in tumors of cartilage and bone. An immunohistochemical stude // *Cancer*. — 1983. — N 58. — P. 1820–1824.
283. *Nakashima Y., Unni K., Shives T., Swee R., Dahlin D.* Mesenchymal chondrosarcoma of bone and soft tissue: a review of 111 cases // *Cancer*. — 1986. — N 57. — P. 2444–2453.
284. *Nojima T., Unni K., McLeod R., Pritchard D.* Periosteal chondroma and periosteal chondrosarcoma // *Am. J. Surg. Pathol.* — 1985. — V. 9. — P. 666–677.
285. *Ogose A., Unni K., Swee R., May G., Rowland C., Sim F.* Chondrosarcoma of small bones of the hands and feet // *Cancer*. — 1997. — N 49. — P. 1890–1897.
286. *Okajima K., Honda I., Kitagawa T.* Immunohistochemical distribution of S-100 protein in tumors and tumorlike lesions of bone and cartilage // *Cancer*. — 1988. — N 61. — P. 792–799.
287. *O'Malley D., Opheim K., Barry T., Chapman D., Emond M., Conrad T., Norwood T.* Chromosomal changes in a dedifferentiated chondrosarcoma: a case report and review of the literature // *Cancer Genet. Cytogenet.* — 2001. — V. 124. — P. 105–111.
288. *Oshiro Y., Shiratsuchi H., Tamigo S., Oda Y., Toyoshima S., Tsuneyoshi M.* Extraskelatal myxoid chondrosarcoma with rhabdoid features, with special reference to its aggressive behavior // *Int J. Surg. Pathol.* — 2000. — V. 8. — P. 145–152.
289. *Pardo-Mindan F., Grullen F., Villas C., Vazquer J.* A comparative ultrastructural stude of chondrosarcoma, chordoid sarcoma, and chordoma // *Cancer*. — 1981. — N 47. — P. 2611–2619.
290. *Park Y., Cho C., Han C., Ushigone S., Unni K.* Low incidence of genetic alterations of clear cells chondrosarcoma // *Int J. Oncol.* — 2001. — V. 19. — P. 749–753.

291. *Pritchard D., Lunke R., Taylor W., Dahlin D., Medley B.* Chondrosarcoma: a clinicopathologic and statistical analysis // *Cancer*. — 1980. — V. 45. — P. 149–157.
292. *Sanerkin N., Gallager P.* A review of behavior of chondrosarcoma of bone // *J. Bone Joint Surg. [Sr.]*. — 1979. — V. 61. — P. 395–400.
293. *Sawyer J., Swanson C., Lucass J., Nicholas R., North P., Thomas J.* Evidence of an association 6q13-21 chromosome aberrations and locally aggressive behavior in patients with cartilage tumors // *Cancer*. — 1998. — N 82. — P. 474–483.
294. *Schajowicz F.* Juxtacortical chondrosarcoma // *J. Bone Joint Surg. [Dr.]*. — 1977. — V. 59. — P. 473–480.
295. *Schiller A.* Diagnosis of borderline cartilage lesions of bone // *Semin. Diagn. Pathol.* — 1985. — V. 2. — P. 42–62.
296. *Shin H., Mackay B., Ichinose H., Ayala A., Romsdahl M.* Parachordoma // *Ultrastruct. Pathol.* — 1994. — V. 18. — P. 249–256.
297. *Swanson P., Lillemo T., Manivel J., Wick M.* Mesenchymal chondrosarcoma. An immunohistochemical study // *Arch. Pathol. Lab. Med.* — 1990. — V. 114. — P. 943–948.
298. *Tetu B., Ordonez N., Ayala A., Mackay B.* Chondrosarcoma with additional mesenchymal component (dedifferentiated chondrosarcoma). 2. An immunohistochemical and electron microscopic study // *Cancer*. — 1986. — N 58. — P. 287–298.
299. *Unni K., Dahlin D., Beabout J., Sim F.* Chondrosarcoma. Clear-cell variant. A report of sixteen cases // *J. Bone Joint Surg. [Am.]*. — 1976. — V. 58. — P. 676–683.
300. *Wang L., Liu T.* Clear cell chondrosarcoma of bone. A report of three cases with immunohistochemical and affinity histochemical observations // *Pathol. Res. Pract.* — 1993. — V. 189. — P. 411–415.
301. *Weiss A., Dorfman H.* S-100 protein in human cartilage lesions // *J. Bone Joint Surg. [Am.]*. — 1986. — V. 68. — P. 521–526.
302. *Wrba C., Gullick W., Fertl H., Ammann G., Salzer-Kuntschik M.* Immunohistochemical detection of the c-erb-2 proto-oncogene product in normal and malignant cartilage tissues // *Histopathology*. — 1989. — V. 15. — P. 71–76.
303. *Young C., Sim F., Unni K., McLeod R.* Chondrosarcoma of bone in children // *Cancer*. — N 66. — P. 1641–1648.

Гигантоклеточная опухоль

304. *Аренберг А. А.* Первичная злокачественная остеобластома // *Ортопед. травматол. и протезир.* — 1962. — № 8. — С. 76.
305. *Баранова А. Г., Черкасский Л. А.* Гигантоклеточная опухоль костей // *Вопр. онкол.* — 1962. — № 12. — С. 81–92.
306. *Данилов В. В., Румянцева В. В.* Имплантат гигантоклеточной опухоли бедренной кости в мягкие ткани // *Тр. Ленинград. научн. об-ва пат. анат.* — 1978. — Вып. 19. — С. 51–53.
307. *Есютина О. И., Захваткина И. А., Позднухова Л. Г.* Возможности цитологической диагностики остеобластокластом // *Лаб. дело*. — 1972. — № 6. — С. 350–352.
308. *Калитинеевский П. Ф., Хейфец Р. А.* Озлокачествление остеобластокластомы после давней лучевой терапии // *Архив патол.* — 1972. — № 5. — С. 78.
309. *Кузьмина Л. П., Ягдовский В. С.* О рецидивах остеобластокластом костей в мягких тканях // *Архив патол.* — 1963. — № 9. — С. 39.
310. *Ланцман Ю. В.* Остеобластокластома (гигантоклеточная опухоль) // *В кн.: Опухоли костей (клиника, диагностика, лечение)*. — Томск, 1990. — С. 141–158.
311. *Некачалов В. В.* Гигантоклеточная опухоль (остеокластома) // *В кн.: Патология костей и суставов*. — СПб: Сотис, 2000. — С. 240–245.

312. Проценко В. В. Тактика лечения больных злокачественной гигантоклеточной опухолью кости // Вісн. Ортопедії, Травматол. Протезування. — 2004. — № 1. — С. 42–45.
313. Aoki J., Moser R., Vinh T. Giant-cell tumor of the scapula. A review of 13 cases // Skeletal Radiol. — 1989. — V. 18. — P. 427–434.
314. Aparisi T., Arbogh B., Ericsson J. Giant-cell tumor of bone // Virch. Arch. [Pathol. Anat.]. — 1979. — N 381. — P. 159–178.
315. Athanason N., Bliss E., Gatter K., Heryet A. An immunohistological study of giant-cells tumor of bone. Evidence for an osteoclast origin of the giant-cells // J. Pathol. — 1985. — N 147. — P. 153–158.
316. Averill R., Smith R., Campbell C. Giant-cell tumor of the bones of the hand // J. Hand Surg. [Am.]. — 1980. — V. 5. — P. 39–50.
317. Biscaglia R., Baechini P., Bertoni F. Giant-cell tumor of the bones of the and foot // Cancer. — 2000. — V. 88. — P. 2022–2032.
318. Bertoni F., Present D., Enneking W. Giant-cell tumor of bone with pulmonary metastases // J. Bone Joint Surg. [Am.]. — 1985. — V. 67. — P. 890–900.
319. Bertoni F., Present D., Sudanese A., Baldini N., Bfcyini P., Campanacci M. Giant-cell tumor of bone with pulmonary metastases. Six case report and a review of literature // Clin. Orthop. — 1988. — N 237. — P. 275–285.
320. Bertoni F., Unni K., Beabout J., Ebersold M. Giant-cell tumor of the Scull // Cancer. — 1992. — V. 70. — P. 1124–1132.
321. Bouropoulou V., Kontogeorgos C., Manika Z. A histological and immunoenzimatic study on the histogenesis giant-cell tumor of the bones // Pathol. Res. Pract. — 1985. — N 180. — P. 61–67.
322. Bridge J., Neff J., Bhatia P., Sanger W., Murphey Z. Cytogenetic findings of biologic behavior of giant-cell tumor of bone // Cancer. — 1990. — V. 65. — P. 2697–2703.
323. Campanacci M., Giunti A., Olmi R. Giant-cell tumours of bone. A study of 209 cases with long-term follow-up in 130 // Ital. J. Orthop. Traumatol. — 1975. — N 1. — P. 249–277.
324. Campanacci M., Baldini N., Bariani S., Sudanese A. Giant-cell tumor of bone // J. Bone Joint Surg. [Am.]. — 1987. — N 69. — P. 106–114.
325. Cooper K., Beabout J., Dahlin D. Giant-cell tumor: ossificaton in soft tissue implantas // Radiology. — 1984. — V. 153. — 597–602.
326. Eckart J., Grogan T. Giant-cell tumor of bont // Clin. Orthoh. — 1986. — N 204. — P. 45–58.
327. Emura I., Inoue Y., Ohnishi Y., Morita T., Saito H., Tajima T. Histochemical, immunohistochemical and ultrastructural investigations of giant-cell tumor of bone // Acta Pathol. Jpa. — 1986. — N 36. — P. 691–702.
328. Fain J., Unni K., Beabout J., Rock M. Nonepiphyseal giant-cell tumor of the long bones. Clinical, radiologie and pathologic study // Cancer. — 1993. — V. 71. — P. 3514–3519.
329. Fanburg-Smith J., Miettinen M. Malignant giant-cell tumor of the tendon sheath: histologic classification with clinical correlation // Clin. Exp. Pathol. — 1998. — V. 46. — P. 16.
330. Goldrin S., Schiller A., Manrin H., Dayer J., Krane S. Characterisation of cells from human giant-cell tumor of bone // Clin. Orthop. — 1986. — V. 204. — P. 59–75.
331. Hanaoka H., Friedman B., Mack R. Ultrastructure and histogenesis of giant tumor of bone // Cancer. — 1970. — N 25. — P. 1408–1423.
332. Ladanyi M., Traganos F., Huvos A. Benign metastasizing giant-cell tumor of bone. A DNA flow cytometric study // Cancer. — 1989. — N 64. — P. 1521–1526.
333. Masui F., Ushigome S., Fujii K. Giant-cells tumor of bone: a clinicopathologic study of prognostic factors // Pathol. Int. — 1998. — V. 48. — P. 723–729.

334. McDonald D., Sim F., McLeod R., Dahlin D. Giant-cell tumour of bone // J. Bone Joint Surg. [Am.]. — 1986. — V. 68. — P. 235–242.
335. Medeiros J., Beckstead J., Rosenberg A., Warnke R., Wood G. Giant-cells and mononuclear cells of giant-cell tumor of bone resemble histiocytes // Appl. Immunohistochem. — 1993. — N 1. — P. 115–122.
336. Metze K., Ciplea A., Hettwer H., Barchaus R. Size dependent enzyme activimultinucleated (osteoclastic) giant-cells in bone tumors // Pathol. Res. Pract. — 1987. — N 162. — P. 214–221.
337. Murphey M., Nomikos G., Flemming D. Imaging of giant-cell tumor and giant-cell reparative granuloma of bone: radiologic-pathologic correlation // Radiographies. — 2001. — V. 21. — P. 1283–1309.
338. Mii Y., Miyauchi Y., Morishita T., Miura S., Honoki K., Aoki M., Tamai S. Osteoblast origin of giant-cells in giant-cell tumor of bone. Ultrastructural study of six cases // Ultrastruct. Pathol. — 1991. — V. 15. — P. 623–629.
339. Nascimento A., Huvos A., Mfrcove R. Primary malignant giant-cell tumor of bone: a study of eighth cases and review literature // Cancer. — 1979. — N 44. — P. 1393–1402.
340. Picci P., Manfrini M., Zucchi V., Rock M., Bertoni F., Neff J. Gian-cell tumour of bone in skeletally immature patients // J. Bone Joint Surg. [Am.]. — 1983. — V. 65. — P. 486–490.
341. Present D., Bertroni F., Hudson T., Enneking W. The correlation between the radiologic stading studies and histopathologic findings in aggressive stage giant-cell tumours of bone // Cancer. — 1986. — N 57. — P. 237–244.
342. Present D., Bertroni F., Springfield D., Braylan R., Enneking W. Giant-cell tumor of bone with pulmonary and lymph node metastases. A case report // Clin. Orthop. — 1986. — V. 209. — P. 286–291.
343. Regezi J., Zarbo R., Lloyd R. Muramidase, α -antichymo-trypsin, and 100-protein immunoreactivity in giant-cell lesions // Cancer. — 1987. — N 59. — P. 64–68.
344. Rock M., Pritchard D., Unni K. Metastases from histological benign giant-cell tumor of bone // J. Bone Joint Surg. [Am.]. — 1984. — V. 66. — P. 269–274.
345. Roessner A., Bassewitz D., Schlake U., Therwesten G., Grunmann E. Biologic characterization of human bone tumors. 111. Giant cell tumor of bone. A combined electron microscopical, histochemical, and autoradiographical study // Pathol. Res Pract. — 1984. — V. 178. — P. 413–440.
346. Roux S., Amazit L., Meduri G., Guiochon-Mantel A., Milgrom E., Mariette X. RANK (receptor activator of nuclear factor kappa B) and RANK ligand are expressed in giant-cell tumors of bone // Am. J. Clin. Pathol. — 2000. — V. 117. — P. 210–216.
347. Sanezkin N. Malignance, aggressiveness, and recurrent in giant-cell tumor of bone // Cancer. — 1980. — V. 46. — P. 1641–1649.
348. Sara A., Ayala A., el-Naggar M., Raimond A., Murray J. Giant-cell tumor of bone // Cancer. — 1990. — N 66. — P. 2186–2190.
349. Savini R., Gherlinzeni F., Morandi M., Noff J., Picci P. Surgical treatment of giant-cell tumor of the spine // J. Bone Joint Surg. [Am.]. — 1983. — V. 65. — P. 1283–1290.
350. Sung H., Kuo D., Shu W., Chai Y., Liu C., Li S. Giant-cell tumor of bone. Analysis of two hundred and eighth cases in Chinese patients // J. Bone Joint Surg. [Am.]. — 1982. — V. 64. — P. 755–761.
351. Wolfe J., Schritthaur B., Bahlin D. Giant-cell tumor of the sphenoid bone. Review of 10 cases // J. Neurosurg. — 1983. — V. 59. — P. 322–327.
352. Wold L., Swee R. Giant-cell tumor of the small bones of the hand and fett // Semin. Diagn. Pathol. — 1984. — N 1. — P. 173–184.

353. *Yochida H., Akeho M., Yumoto T.* Giant-cell tumor of bone. Enzyme histochemical, biochemical and tissue culture studies // *Virchows Arch. [Pathol. Anat.]*. — 1982. — N 395. — P. 319–330.
354. *Zheng M., Robbins P., Xu J., Huang L., Wood D., Papadimitriou J.* The histogenesis of tumor of bone: a model of interaction between neoplastic cell and osteoclasts // *Histol. Histopathol.* — 2001. — V. 16. — P. 297–307.

Саркома Юинга

355. *Виноградова Т. П.* Опухоль, resp. саркома Юинга // В кн.: *Опухоли костей*. — М.: Медицина, 1973. — С. 183–192.
356. *Есютина О. С.* Цитологическая и цитохимическая характеристика опухолей Юинга и ретикулосарком кости // *Лаб. дело*. — 1972. — № 4. — С. 218–221.
357. *Мельников П. А., Сухарев В. Ф.* Комплексная диагностика опухолей костей. — М.: Медицина, 1974. — 175 с.
358. *Некачалов В. В.* Саркома Юинга // В кн.: *Патология костей и суставов*. — СПб: Сотис. — 2000. — С. 245–247.
359. *Слонимская Е. М.* Саркома Юинга // В кн.: *Опухоли костей (клиника, диагностика, лечение)*. — Томск: изд-во Томского университета. — 1990. — С. 211–224.
360. *Соловьев Ю. Н.* Новый взгляд на природу опухоли Юинга // *Вестн. ОНЦ РАМН*. — 1995. — № 1. — С. 3–6.
- 360а. *Соловьев Ю. Н.* Саркома Юинга // *Вопр. онкол.* — 2002. — № 1. — С. 7–17.
- 360б. *Цешковский М. С., Соловьев Ю. Н., Тарасов Б. П.* Рентгеноморфологическое исследование процессов костеобразования при злокачественных опухолях скелета // *Радиология-Диагностика*. — 1970. — № 1. — С. 57–67.
361. *Ambros I., Ambros P., Strehl S., Kovar H., Gadner H., Salzer-Kuntschik M.* MIC2 is a specific marker for Ewing's sarcoma and peripheral primitive neuroectodermal tumors. Evidence for a common histogenesis of Ewing's sarcoma and primitive neuroectodermal tumors from MIC2 expression and specific chromosome aberration // *Cancer*. — 1991. — N 67. — P. 1886–1893.
362. *Arvang A., Denny C.* Biologie of TWS/ETS fusions in Ewing a family tumors // *Oncogene*. — 2001. — V. 20. — P. 5747–5754.
363. *Bacci G., Picci P., Gitelis S., Borghi A., Campanacci M.* The treatment of localized Ewing's sarcoma. The experience at the Istituto Ortopodo Rizzoli in 163 cases treated with and without adjuvant chemotherapy // *Cancer*. — 1982. — V. 49. — P. 1561–1570.
364. *Bacci G., Toni A., Avella M.* Long-term resultat localized Ewing's sarcoma Patients treated with combined therapy // *Cancer*. — 1989. — N 63. — P. 1477–1486.
365. *Bator S., Bauer T., Marks K., Norris D.* Periosteal Ewing sarcoma // *Cancer*. — 1986. — N 58. — P. 1781–1784.
366. *Bridge J., Orndul Ch.* Cytogenetic analysis of the bone and joint neoplasms. Pathology of bone and joint neoplasms // *Series Major Problems in Pathology*. — V. 37. — Philadelphia a. London: W. Saunders Co., 1999. — P. 59–78.
367. *Davison E., Pearson A., Tmslie J., Reid M., Malcolm A., Craft A.* Chromosome 22 abnormalities in Ewing's sarcoma // *J. Clin. Pathol.* — 1989. — V. 42. — P. 797–799.
368. *Dehner L.* Primitive neuroectodermal tumor and Ewing's sarcoma // *Am. J. Surg. Pathol.* — 1993. — 17. — P. 1–13.
369. *Delatre O., Zucman J., Melot T., Garau X., Zucker J.* The Ewing family of tumors — a subgroup of smell-round-cell tumors defined by specific chimeric transcripts // *N. Engl. J.* — 1994. — V. 331. — P. 294–299.
370. *Dierick A., Langlois M., Van Oosglois P., Roels H.* The prognosis significance of the DNA content in Ewing's sarcoma. A retrospective cytophotometric and flow cytometric study // *Histopathology*. — 1993. — V. 23. — P. 333–339.

371. *Dierick A., Roels H., Langlois M.* The immunophenotype of Ewing's sarcoma. An immunohistochemical analysis // *Pathol. Res. Pract.* — 1993. — V. 189. — P. 26–32.
372. *Dockhorm-Dworniczak B., Schafer K., Dantcheva R., Blasius S., Winkelman W., Strehle S., Burdach S., van Valen F., Jurgens H., Bocrer W.* Diagnostic value of the molecular genetic detection of the t (11; 22) translocation in Ewing's tumours // *Virchows. Arch.* — 1994. — V. 425. — P. 107–112.
373. *Downing J., Head D., Parham D., Douglass E., Hulshof M., Linr M., Motroni T., Grier H., Curcio-Briar A., Shapiro D.* Detection of (11; 22) (q24, q12) translocation of Ewing's sarcoma and peripheral neuroectodermal tumor by reverse transcription polymerase chain reaction // *Am. J. Pathol.* — 1993. — V. 143. — P. 1294–1300.
374. *Ehara S., Kattapuram S., Egglin T.* Ewing's sarcoma. Radiographic pattern of healing and bony complications in patients with long-term survival // *Cancer.* — 1991. — N 68. — P. 1531–1535.
- 374а. *Elomaa I., Blomqvist C., Seater G., Akerman M., Stenwig E., Wiebe G., Bjork O., Alvegared T.* Five-year result in Ewing's sarcoma. The Scandinavian Group experience with the SSG 1X protocol // *Eur. J. Cancer.* — 2000. — V. 36. — P. 875–880.
375. *Ewing J.* Diffuse endotelium of bone // *Proc. N. Y. Pathol. Soc.* — 1921. — N 21. — P. 17–24.
376. *Fellinger E., Garin-Chesa P., Glasser D., Huvos A., Rettig W.* Comparison of cell surface antigen HBA71 (p30/32MIC2), neuron-specific enolase, and vimentin in the histochemical analysis of Ewing's sarcoma of bone // *Am. J. Surg. Pathol.* — 1992. — N 16. — P. 746–755.
377. *Fellinger E., Garin-Chesa P., Su S., De Angelis P., Lane J., Rettig W.* Biochemical and genetic characterization of the HBA71 Ewing's sarcoma cell surface antigen // *Cancer Res.* — 1991. — V. 51. — P. 336–340.
378. *Fellinger E., Garin-Chesa P., Triche T., Huvos A., Rettig W.* Immunohistochemical analysis of Ewing's sarcoma cell surface antigen p30/32MIC2 // *Am. J. Pathol.* — 1991. — V. 139. — P. 317–325.
379. *Hartman K., Triche T., Kinsella T., Miser J.* Prognostic value of histopathology in Ewing's sarcoma. Long-term follow-up of distal extremity primary tumors // *Cancer.* — 1991. — N 67. — P. 163–171.
380. *Hess E., Cohen C., DeRose P., Yost B., Costa M.* Nonspecificity of p30/32MIC2 immunolocalization with the O13 monoclonal antibody in the diagnosis of Ewing's sarcoma: application of an algorithmic immunohistochemical analysis // *Appl. Immunohistochem.* — 1997. — V. 5. — P. 84–103.
381. *Kissane J., Askin F., Fulkes M., Stratton L., Shirleu S.* Ewing's sarcoma of bone. Clinicopathologic aspects of 303 cases from the Intergroup Ewing's sarcoma study // *Hum. Pathol.* — 1983. — V. 14. — P. 773–779.
382. *Ladanyi M., Lewis R., Rettig W., Garin-Chesa P., Huvos A., Healey J.* EWS rearrangement in Ewing's sarcoma and peripheral neuroectodermal tumor. Molecular detection and correlation with cytogenetic analysis and MIC2 expression // *Diagn. Mol. Pathol.* — 1993. — V. 2. — P. 141–146.
383. *Leong A., Milios J.* Small round cell tumors in childhood. Immunohistochemical studies in rhabdomyosarcoma, neuroblastoma, Ewing's sarcoma, and lymphoblastic lymphoma // *Surg. Pathol.* — 1989. — V. 2. — P. 5–18.
384. *Llombart-Bosch A., Contesso G., Henry-Amar M.* Histopathological predictive factors in Ewing's sarcoma of bone and clinicopathological correlations. A retrospective study of 261 cases // *Virchows. Arch. [A] Pathol. Anat. Histopathol.* — 1986. — V. 409. — P. 627–640.
385. *Llombart-Bosch A., Lacombe M., Contesso G., Peydro-Olaya A.* Small round blue cell sarcoma of bone mimicking atypical Ewing's sarcoma with neuroectodermal features.

- An analysis of five cases immunohistochemical and electron microscopic support // *Cancer*. — 1987. — N 60. — P. 1570–1582.
386. *Maletz N., McMorrow L., Greco M., Wolman S.* Ewing's sarcoma. Pathology, tissue culture, and cytogenetic // *Cancer*. — 1986. — N 58. — P. 252–257.
387. *Maygarden S., Askin F., Siegal G., Gilula L., Schoppe J., Foulkes M., Kissane J., Nesbil M.* Ewing sarcoma of bone in infants and toddlers. A clinicopathologic report from the Intergroup Ewing's study // *Cancer*. — 1993. — N 71. — P. 2109–2118.
388. *Mendenhall C., Marcus R., Enneking W., Springfield D., Thar T., Million R.* The prognostic significance of soft tissue extension in Ewing's sarcoma // *Cancer*. — 1983. — N 51. — P. 913–917.
389. *Moll R., Lee I., Gould V., Berndt R., Roessner A., Franke W.* Immunocytochemical analysis of Ewing's tumors. Patterns of expression of intermediate filaments and desmosomal protein indicate cell type heterogeneity and pluripotential differentiation // *Am. J. Pathol.* — 1987. — V. 127. — P. 288–304.
390. *Nascimento A., Unni K., Pritchard D., Cooper K., Dahlin D.* A clinicopathologic study of 20 large-cell (atypical) Ewing's sarcoma of bone // *Am. J. Surg. Pathol.* — 1980. — V. 4. — P. 29–36.
391. *Navarro S., Cavazzana A., Llombart-Bosch A., Triche T.* Comparison of Ewing's sarcoma of bone and peripheral neuroepithelioma. An immunocytochemical and ultrastructural analysis of two primitive neuroectodermal neoplasm // *Arch. Pathol. Lab. Med.* — 1994. — V. 118. — P. 608–615.
392. *Navas-Palacios J., Aparico-Duque R., Valdes M.* On the histogenesis of Ewing's sarcoma. An ultrastructural, immunochemical, and cytochemical study // *Cancer*. — 1984. — N 53. — P. 1882–1901.
393. *Noguera R., Triche T., Navarro S., Tsokos M., Llombart-Bosch A.* Dynamic model of differentiation in Ewing's sarcoma cells. Comparative analysis of morphologic, immunocytochemical, and oncogene expression parameters // *Lab. Invest.* — 1992. — V. 66. — P. 143–151.
394. *Parham D., Hijazi y., Meuyer W.* Neuroectodermal differentiation in Ewing sarcoma family of tumors does not predict tumor behavior // *Hum. Pathol.* — 1999. — V. 30. — P. 911–918.
395. *Perlman E., Dickman P., Askin F., Grier H., Miser J., Link M.* Ewing's sarcoma — routine diagnostic utilization of MIC2 analysis. A Pediatric Oncology Group/Children's Cancer Group Intergroup Study // *Hum. Pathol.* — 1994. — V. 25. — P. 304–307.
396. *Picci P., Baldini N.* Assessment of the effects of treatment on bone neoplasm. Pathology of bone and joints neoplasms // *Problems in Pathology*. — V. 37. — Philadelphia a. London: W. Saunders Co., 1999. — P. 157–167.
397. *Pritchard D., Dahlin D., Dauphine R., Taylor W., Beabout J.* Ewing's sarcoma. A clinicopathological and statistical analysis of patients of surviving five or longer // *J. Bone Joint Surg. [Am.]*. — 1975. — V. 57. — P. 10–16.
398. *Rasek A., Perez C., Tefft M., Vietti T., Burgert E., Kissane J., Pritchard D.* Intergroup Ewing's sarcoma study. Local control related to radiation dose, volume, and site of primary lesions in Ewing's sarcoma // *Cancer*. — 1980. — N 46. — P. 516–621.
399. *Rettig W., Garin-Chesa P., Huvos A.* Ewing's sarcoma. New approaches to histogenesis and molecular plasticity // *Lab. Invest.* — 1992. — V. 66. — P. 133–137.
400. *Rosen G., Caparros B., Nirenberg A., Marcove R., Huvos A., Kosloff C., Lane J., Murphy M.* Ewing's sarcoma. Ten-year experience with adjuvant chemotherapy // *Cancer*. — 1981. — N 47. — P. 2204–2213.
401. *Schajowicz F.* Ewing's sarcoma and reticulum-cells sarcoma of bone: with special reference to the histochemical demonstration of glycogen as an aid to differential diagnosis // *J. Bone Joint Surg. [Am.]*. — 1959. — V. 41. — P. 349–356.

402. *Schmidt D., Mackay B., Ayala A.* Ewing's sarcoma with neuroblastomalike features // *Ultrastruct. Pathol.* — 1982. — V. 3. — P. 143–151.
403. *Scottlandi K., Serra M., Manara M.* Immunostaining of p30/32MIC2 antigen and molecular detection of EWS rearrangements for the diagnosis of Ewing's sarcoma and peripheral neuroectoderma tumor // *Hum. Pathol.* — 1996. — V. 27. — P. 408–416.
404. *Siegal G., Oliver W., Reinus W., Gilula L., Foulkes M., Kissane J., Askin F.* Primary Ewing's sarcoma the bones of the head and neck // *Cancer.* — 1987. — N 60. — P. 2829–2840.
405. *Sorensen P., Liu X., Dolattre O., Rowland J., Biggs C., Thomas G., Triche T.* Reverse transcriptase PCR amplification of EWS/FL-1 fusion transcripts as a diagnostic test for peripheral primitive neuroectodermal tumors of children // *Diagn. Mol. Pathol.* — 1993. — V. 2. — P. 147–157.
406. *Ushigome S., Shimoda T., Takaki K.* Immunocytochemical and ultrastructural studies of the histogenesis of Ewing's sarcoma and putatively related tumors // *Cancer.* — 1989. — N 64. — P. 52–62.
407. *Vartanian R., Sudilovsky D., Weidner N.* Immunostaining of monoclonal antibody 013 [Anti-MIC2 Gene Product (CD99)] in lymphomas: impact of heat-induced epitope retrieval // *Appl. Immunohistochem.* — 1996. — V. 4. — P. 43–55.
408. *Wilkins R., Pritchard D., Burgert E., Unni K.* Ewing's sarcoma of bone. Experience with 140 patients // *Cancer.* — 1986. — N 58. — P. 2551–2555.
409. *Yunis E.* Ewing's sarcoma and related small round cells neoplasms in children // *Am. J. Surg. Pathol.* — 1986. — V. 1. — P. 54–56.

Примитивная нейроэктодермальная опухоль (PNET)

410. *Смирнов А. В., Соловьев Ю. Н.* Периферическая примитивная нейроэктодермальная опухоль мягких тканей и костей // *Архив патол.* — 1995. — № 1. — С. 16–22.
411. *Askin F., Rosai J., Sibley R., Dehner L., McAlister W.* Malignant small cell tumor of the thoracopulmonary region in childhood: a distinctive clinicopathologic entite of uncertain histogenesis // *Cancer.* — 1979. — N 43. — P. 2438–2451.
412. *Brinkhuis M., Winjnaendts L., van der Linden., van Unnie A., Voute P., Baak J., Meijer C.* Peripheral primitive neuroectodermal tumor and extraosseous tumour and extraosseous Ewing's sarcoma; a histological, immunohistochemical and DNA flow cytometric study // *Virchows. Arch.* — 1995. — V. 425. — P. 611–616.
413. *Carter R., al-Sams S., Cordett R., Clinton S.* A comparative study of immunohistochemical staining for neuron-specific enolase, protein gene product 9.5 and S-100 protein in neuroblastoma, Ewing's sarcoma and other round cells tumours in children // *Histopathology.* — 1990. — V. 16. — P. 461–467.
414. *Hasegama T., Hirose T., Kudo E., Hizawa K., Yamawaka S., Ishii S.* Atypical primitive neuroectodermal tumors. Comparative light and electron microscopic and immunohistochemical study on peripheral neuroepitheliomas and Ewing's sarcomas // *Acta Pathol. Jpn.* — 1991. — V. 41. — P. 444–454.
415. *Hutter R., Foote F., Francis K., Sherman R.* Primitive multipotential primary sarcoma of bone // *Cancer.* — 1966. — N 1. — P. 1.
416. *Jaffe R., Santamaria M., Yunis E., Tannery N., Agostini R., Medino J., Goodman M.* The neuroectodermal tumor of the bone // *Am. J. Surg. Pathol.* — 1984. — V. 7. — P. 885–898.
417. *Ladanyi M., Heinemann F., Huvvos A., Rao P., Chen Q., Jhanwar S.* Neural differentiation in small round cells tumors of bone and soft tissue with the translocation t(n:22)(q24,q12) an immunohistochemical study of 11 cases // *Hum. Pathol.* — 1990. — V. 21. — P. 1245–1251.

418. *Mawad J., Mackay B., Raymond A., Ayala A.* Electron microscopy in the diagnosis of small round cell tumors of bone // *Ultrastruct. Pathol.* — 1994. — V. 18. — P. 263–268.
419. *Roessner A., Jurgens H.* Round cell tumor of bone // *Pathol. Res. Pract.* — 1993. — V. 189. — P. 11–136.
420. *Schmidt D., Herrmann C., Jurgens H., Harm D.* Malignant peripheral neuroectodermal tumor and its necessary distinction from Ewing's sarcoma. Areport from Kiel Pediatric Tumor Registry // *Cancer.* — 1991. — N 68. — P. 2251–2259.
421. *Stevenson A., Chatten J., Berton F., Miettinen M.* CD99(p30/32micr) neuroectodermal/Ewing's sarcoma antigen as an immunohistochemical markers: review of more than 600 tumors and literature experience // *Appl. Immunohistochem.* — 1994. — V. 2. — P. 231–240.
422. *Tsuneyoshi M., Yokoyama R., Hashimoto H., Enjoji M.* Comparative study of neuroectodermal tumor and Ewing's sarcoma of the done. Histopathologic, immunohistochemical and ultrastructural features // *Acta Pathol. Jap.* — 1989. — V. 39. — P. 573–581.
423. *Weidner N., Tjoe J.* Immunohistochemical profile of monoclonal antibody 013. Antibody that recognizes glycoprotein p30/32MIC2 and is usefult in diagnosing Ewing's sarcoma and peripheral neuroepithelioma // *Am. J. Surg. Pathol.* — 1994. — V. 18. — P. 486–494.

Злокачественные лимфомы

424. *Слонимская Е. М.* Первичная ретикулосаркома кости // В кн.: Опухоли костей (клиника, диагностика, лечение). — Томск: Изд-во Томского университета, 1990. — С. 224–230.
425. *Baar J., Burkes R., Bell R., Blackstein M., Fernandes B., Lander F.* Primary non Hodgkin's lymphoma of bone. A clinicopathologic study // *Cancer.* — 1994. — N 73. — P. 1194–1199.
426. *Brousse Ch., Daumolon E., Morel P.* Lymphomes osseus primitifs. Etude prospective de 28 cas // *Rev. Rhum. Ed. Fr.* — 2000. — V. 67. — P. 627–633.
427. *Chan K., Rosen G., Miller D., Tan C.* Hodgkin's disease in adolescent presenting as a primary bone lesion. A report of four cases and review of literature // *Am. J. Pediatr. Hematol. Oncol.* — 1982. — V. 8. — P. 137–139.
428. *Sin V., Lam T., Chick K., Lam W.* Anaplastic large cell Ki-1 lymphoma of bone // *Cancer.* — 1991. — N 68. — P. 2186–2191.
429. *Clayton F., Butler J., Ayala A., Ro J., Zornoza J.* Non-Hodgkin's lymphoma in bone. Pathologic and radiologic features with clinical correlates // *Cancer.* — 1987. — N 60. — P. 2494–2501.
430. *Dosoretz D., Raymond A., Murphy G.* Primary lymphoma of bone: the relationship of morphologic diversity to clinical behavior // *Cancer.* — 1982. — N 50. — P. 1009–1014.
431. *Fairbanks R., Bonner J., Inwards C.* Treatment of stage 1E primamry lymphoma of bone // *Int. J. Radiol. Oncol. Biol. Phys.* — 1994. — V. 28. — P. 363–372.
432. *Falini B., Binazzi R., Pileri S., Mori A., Bertoni F., Canono S., Fagioli M., Mineli O., Ciani C., Pelliccioli P.* Large cell lymphoma of bone. A report of three cases of B-cells origin // *Histopathology.* — 1988. — V. 12. — P. 177–190.
433. *Fowles J., Olweny C., Katongole-Mbidde E., Lukanda-Ndawula A., Owor R.* Burkitt's lymphoma in the appendicular skeleton // *J. Bone Joint Surg. [Br.].* — 1983. — V. 65. — P. 464–471.
434. *Goldstein N., Ritter J., Argenyi Z., Wick M.* Granulocytic sarcoma: potential diagnostic clues arom immunostaining patterns seen with anti-lymphoid antibodies // *Int. J. Surg. Pathol.* — 1995. — V. 2. — P. 177–196.
435. *Horan F.* Bone involvement in Hodgkin's disease // *Br. J. Surg.* — 1969. — V. 56. — P. 277–281.

436. Howart A., Thomas H., Waters K., Campbell P. Malignant lymphoma of bone in children // *Cancer*. — 1987. — N 59. — P. 355–359.
437. Klein M., Rudin B., Greenspan A., Posner M., Lewis M. Hodgkin's disease presenting as a lesion in the wrist: A case report // *J. Bone Joint Surg. [Am.]*. — 1987. — V. 69. — P. 1246–1249.
438. Kluij P., Slootweg P., Schuurman H. Primary B-cell malignant lymphoma of maxilla with a sarcomatous pattern and multilobated nuclei // *Cancer*. — 1984. — N 54. — P. 1598–1605.
439. Meis J., Butler J., Osborne B., Manning J. Granulocytic sarcoma in nonleukemic patients // *Cancer*. — 1986. — N 58. — P. 2697–2709.
440. Neiman R., Barcos M., Berard C. Granulocytic sarcoma: a clinicopathologic study of 61 biopsied cases // *Cancer*. — 1981. — N 48. — P. 1426–1437.
441. Newcomer L., Silverstein M., Cadman E., Farber L., Bertino J., Prosnitz C. Bone involvement in Hodgkin's disease // *Cancer*. — 1982. — N 49. — P. 338–342.
442. Ostrowski M., Unni K., Banks P. Malignant lymphoma of bone // *Cancer*. — 1986. — N 58. — P. 2646–2655.
443. Pettit C., Zukerberg L., Gray M. Primary lymphoma of bone. A B-cell neoplasm with a high frequency of multilobated cells // *Am. J. Surg. Pathol.* — 1990. — V. 14. — P. 329–334.
444. Riopel M., Dickman P., Link M., Perlman E. MIC2 analysis in pediatric lymphomas and leukemias // *Hum. Pathol.* — 1994. — V. 25. — P. 396–399.
445. Traweek S., Arber D., Rappoport H., Brynes R. Extramedullary myeloid cell tumors. An immunohistochemical and morphologic study of 28 cases // *Am. J. Surg. Pathol.* — 1993. — V. 17. — P. 1011–1019.
446. Vassalo J., Roessner A., Vollmer E., Grundmann E. Malignant lymphomas with primary bone manifestation // *Pathol. Res. Pract.* — 1987. — V. 182. — P. 381–389.
447. Welch P., Grossi C., Carrol A. Granulocytic sarcoma with an indolent course and destructive skeletal disease. Tumor characterization with immunologic markers, electron microscopy, cytochemistry, and cytogenetic studies // *Cancer*. — 1986. — N 57. — P. 1005–1010.
448. Ziegler J. Burkitt's lymphoma // *N. Engl. J. Med.* — 1981. — V. 305. — P. 735–745.

Миелома

449. Алексеев Г. А., Андреева Н. Е. Миеломная болезнь. — М.: Медицина, 1966. — 230 с.
450. Ланцман Ю. В. Миеломная болезнь // В кн.: Опухоли костей (клиника, диагностика, лечение). — Томск: изд-во Томского университета, 1990. — С. 242–251.
451. Почтман С. М., Алексеенко Н. М., Столбунский Л. М. Плазмоцитома (миелома) орбиты (болезнь Рустицкого–Калера) // *Офтальмол. журн.* — 1977. — N 1. — С. 67–69.
452. Alexanian R. Localized and indolent myeloma // *Blood*. — 1980. — V. 56. — P. 521–525.
453. Azar H. Plasma cell myelomatosis and other monoclonal gammoprotheines // *Pathol. Ann.* — 1977. — V. 7. — P. 1–17.
454. Bartl R., Frisch B., Burkhardt R., Fateh-Moghadam A., Mahl G., Gierster P., Sund M., Kettner G. Bone marrow histology in myeloma. Its importance in diagnosis, prognosis, classification and staging // *Br. J. Hematol.* — 1982. — V. 51. — P. 361–375.
455. Bartl R., Frisch B., Fateh-Moghadam A., Kettner G., Jaeger K., Sommerfeld W. Histologic classification and staging of multiple myeloma // *Am. J. Clin. Pathol.* — 1987. — V. 87. — P. 342–355.
456. Bataille R., Sany J. Solitary myeloma: clinical and prognostic features of review of 114 cases // *Cancer*. — 1981. — N 48. — P. 845–851.

457. *Bitter M., Komaiko W., Franklin W.* Giant lymph node hyperplasia with osteoblastic bone lesions and the POEMS (Takatsuki's) syndrome // *Cancer*. — 1985. — N 56. — P. 188–194.
458. *Carbone A., Vope R., Manconi R., Poletti U., Monfardini S.* Bone marrow pattern and clinical staging in multiple myeloma // *Br. J. Haematol.* — 1987. — V. 65. — P. 502–509.
459. *Carter A., Hocherman L., Linn S., Cohen Y., Tatarsky I.* Prognostic significance of plasma cells morphology in myeloma // *Cancer*. — 1987. — N 60. — P. 1060–1065.
460. Case record of the Massachusetts General Hospital, case 4. — 1992 // *N. Engl. J. Med.* — 1992. — V. 326. — P. 255–263.
461. Case record of the Massachusetts General Hospital, case 39. — 1992 // *N. Engl. J. Med.* — 1992. — V. 327. — P. 1014–1021.
462. *Casey T., Stone W., Dihaimondo C.* Tumoral amyloidosis of bone of beta 2-microglobulin origin in associated with long-term hemodialysis a new type of amyloid disease // *Hum. Pathol.* — 1986. — V. 17. — P. 713–738.
463. *Corwin J., Lindberg R.* Solitary plasmacytoma of bone // *Cancer*. — 1979. — N 43. — P. 1007–1013.
464. *Diego Miralles G., O'Fallon J., Talley N.* Plasma-cell dysplasia with polyneuropathy. The spectrum of POEMS syndrome // *N. Engl. J. Med.* — 1992. — V. 327. — P. 1919–1923.
465. *Falini B., DeSolas I., Levine A., Parker J., Lukes R., Taylor C.* Emergence of B-immunoblastic sarcoma in patients with multiple myeloma. A clinicopathologic study of 10 cases // *Blood*. — 1982. — V. 52. — P. 923–933.
466. *Frassica D., Frassica F., Schray M., Sim F., Kyle R.* Solitary plasmacytoma of bone. Mayo Clinic experience // *Int. J. Radiat. Oncol. Biol. Phys.* — 1989. — V. 16. — P. 43–48.
467. *Fritz E., Ludwig H., Kundi M.* Prognostic relevance of cellular morphology in multiple myeloma // *Blood*. — 1984. — V. 63. — P. 1072–1079.
468. *Greipp P.* Advances in the diagnosis and of myeloma // *Semin. Hematol.* — 1992. — V. 29. — P. 24–45.
469. *Hyun B., Kwa D., Gabaldon H., Ashton J.* Reactive plasmacytic lesions of the bone marrow // *Am. J. Clin. Pathol.* — 1976. — V. 65. — P. 921–928.
470. *Krzyzaniak R., Buss D., Cooper R., Wells H.* Marrow fibrosis and multiple myeloma // *Am. J. Clin. Pathol.* — 1988. — V 89. — P. 63–68.
471. *Kyle R.* Multiple myeloma. A review 869 cases // *Mayo Clin. Proc.* — 1975. — V. 50. — P. 29–49.
472. *Kyle R.* Long-term survival in multiple myeloma // *N. Engl. J. Med.* — 1983. — V. 308. — P. 314–316.
473. *Kyle R.* «Benign» monoclonal gammopathy. After 20–35 years of follow-up // *Mayo Clin. Proc.* — 1993. — V. 68. — P. 26–36.
474. *Kyle R.* The laboratory investigation of monoclonal gammopathes // *Mayo Clin. Proc.* — 1978. — V. 53. — P. 719–739.
475. *Maldonado J., Velosa J., Kyle R., Wagoner R., Holley K., Salassa R.* Fanconi syndrome in adults. A manifestation of a latent form of myeloma // *Am. J. Med.* — 1974. — V. 58. — P. 354–364.
476. *Meis J., Butler J., Osborne B., Ordonez N.* Solitary plasmacytomas of bone and extramedullary plasmacytomas. A clinicopathologic and immunohistochemical stude // *Cancer*. — 1987. — N 59. — P. 1475–1485.
477. *Mill W., Griffith R.* The role of radiation therapy in the management of plasma cell tumors // *Cancer*. — 1980. — o 45. — P. 647–652.
478. *Pambuccian S., Horyd I., Cawte T., Huvos A.* Amyloidoma of bone, a plasma cell/plasmacytoid neoplasm. Report of three cases and review literature // *Am. J. Surg. Pathol.* — 1997. — V. 21. — P. 179–186.

479. *Petruch U., Horny H., Kaiserling E.* Frequent expression of haemopoetic and non-haemopoetic antigens by neoplastic plasma cells. An immunohistochemical study using formalin-fixed // *Histopathology*. — 1992. — V. 20. — P. 35–40.
480. *Soubrier M., Dubos J., Sauvezie B.* POEMS syndrome. A study of 25 cases and a review literature // *Am. J. Med.* — 1994. — V. 97. — P. 543–554.
481. *Strand W., Banks P., Kyle R.* Anaplastic plasma cell myeloma and immunoblastic lymphoma. Clinical, pathologic, and immunologic comparison // *Am. J. Med.* — 1984. — V. 76. — P. 861–867.
482. *Strickler J., Audeh M., Copenhaver C., Warnke R.* Immunophenotypic differences between plasmacytoma/multiple myeloma and immunoblastic lymphoma // *Cancer*. — 1988. — N 61. — P. 1782–1786.
483. *Sukpanichnant S., Cousar J., Leelasiri A., Graber S., Greer J., Collins R.* Diagnostic criteria and histologic grading in multiple myeloma. Histologic and immunohistologic analysis of 176 cases with clinical correlation // *Hum. Pathol.* — 1994. — V. 25. — P. 308–318.
484. *Thiry A., Delvenne P., Fontaine M., Bonvier J.* Comparison of bone marrow sections, smears, and immunohistological staining for immunoglobulin light chains in the diagnosis of benign and malignant plasma cells proliferations // *Histopathology*. — 1993. — V. 22. — P. 423–428.
485. *Woodruff R., Malpas J., White F.* Solitary plasmacytoma. 2. Solitary plasmacytoma of bone // *Cancer*. — 1979. — N 43. — P. 2344–2347.
486. *Woodruff R., Malpas J., Paxton A., Lister T.* Plasma cell leukemia. A report on 15 patients // *Blood*. — 1978. — V. 53. — P. 839–845.
487. *Woodruff R., Whittle J., Malpas J.* Solitary plasmacytoma. Extramedullary soft tissue plasmacytoma // *Cancer*. — 1979. — N 43. — P. 2340–2343.

Сосудистые опухоли

488. *Астахова Е. И.* К рентгенодиагностике гемангиом костей // *Ортопед., травматол. и протезир.* — 1963. — № 8. — С. 51–54.
489. *Бондаренко Л. Т.* Гемангиоэндотелиома лобковой кости // *Клинич. рентгенол.* — 1970. — Вып. 1. — С. 72–75.
490. *Винтергальтер С. Ф.* Особенности рентгенологической картины гемангиомы длинных трубчатых костей // *Вопр. онкол.* — 1967. — № 6. — С. 39–45.
491. *Гнатышак А. И., Качаровский Б. В.* Гемангиомы костей // *Вестн. хирургии*. — 1963. — № 4. — С. 60–66.
492. *Коваль Г. Ю., Иллюк Ю. И.* Гемангиомы свода черепа // *Клинич. рентгенол.* — 1970. — Вып. 1. — С. 35–42.
493. *Ланцман Ю. В.* Гемангиома // В кн.: *Опухоли костей (клиника, диагностика, лечение)*. — Томск: изд-во Томского университета, 1990. — С. 130–140.
494. *Минина В. В., Запорожец А. А.* Гемангиома предплечья // В кн.: *Клиника, диагностика и лечение костных опухолей*. — Минск, 1961. — С. 78–87.
495. *Некачалов В. В.* Распространенный гемангиоматоз позвоночника // *Тр. Ленинград. научн. об-ва патологоанатомов*, 1981. — Вып. 22. — С. 14–15.
496. *Иванова Л. И.* К рентгенодиагностике гемангиомы длинных трубчатых костей // *Вестн. рентгенол. и радиол.* — 1958. — № 5. — С. 104–107.
497. *Цивьян Я. Л.* Хирургическое лечение гемангиомы позвоночника // В кн.: *Вопросы костной онкологии*. — М., 1977. — С. 136–142.
498. *Adler C.* Hemangioma of bone // In: *Bone Diseases*, Springer: Berlin, 2000. — P. 370–375.

499. *Bollinger B., Laskin W., Knight C.* Epithelioid hemangioendothelioma with multiple site involvement. Literature review and observations // *Cancer*. — 1994. — N 73. — P. 610–616.
500. *Companacci M., Boriani S., Guinti A.* Hemangioendothelioma of bone: a study of 29 cases // *Cancer*. — 1980. — N 46. — P. 804–814.
501. *Goldberg N., Hebert A., Esterly N.* Sacral hemangiomas and multiple congenital abnormalities // *Arch. Dermatol.* — 1986. — V. 112. — P. 684–687.
502. *Gorman L., Stout A.* Massive osteolysis (acute spontaneous absorption of bone, phantom bone, disappearing bone): its relations to hemangiomas // *J. Bone Joint Surg. [Am.]*. — 1955. — V. 37. — P. 985–1004.
503. *Halliday D., Dahlin D., Pugh D., Young H.* Massive osteolysis and angiomas // *Radiology*. — 1964. — V. 82. — P. 637–644.
504. *Jumbelic M., Feuerstein I., Dorfman H.* Solitary intraosseous lymphangioma. A case report // *J. Bone Joint Surg. [Am.]*. — 1984. — V. 66. — P. 1479–1480.
505. *Kleer C., Unni M., McLeod R.* Epithelioid hemangioendothelioma of bone // *Am. J. Surg. Pathol.* — 1996. — V. 20. — P. 1301–1311.
506. *Larsson S., Lorentzon R., Boquist L.* Malignant hemangioendothelioma of bone // *J. Bone Joint Surg. [Am.]*. — 1975. — V. 57. — P. 84–89.
507. *Mackenzie D.* Intraosseous glomus tumors. Report of two cases // *J. Bone Joint Surg. [Am.]*. — 1962. — V. 44. — P. 648–652.
508. *Maruyama N., Kumagai Y., Ishida Y.* Epithelioid haemangioendothelioma of the bone tissue // *Virchows. Arch.[A] Pathol. Anat. Histopathol.* — 1985. — V. 407. — P. 159–166.
509. *Mirra J., Kameda N.* Case report 366: myxoid angioblastomatosis of bone (disseminated) // *Skeletal. Radiol.* — 1968. — V. 25. — P. 323–326.
510. *Nuovo M., Dorfman H., Sun C., Chalw S.* Tumor-induced osteomalacia and rickets // *Am. J. Surg. Pathol.* — 1989. — V. 13. — P. 588–599.
511. *D'Connell J., Kattapuram S., Mankin H., Bhan A., Rosenberg A.* Epithelioid hemangioma of bone. A tumor often mistaken for low-grade angiosarcoma or malignant hemangioendothelioma // *Am. J. Surg. Pathol.* — 1993. — V. 17. — P. 610–617.
512. *Ose D., Vollmer R., Shelburne J., McComb R., Harrelson J.* Histiocytoid hemangioma of the skin and scapula. A case report with electron microscopy and immunohistochemistry // *Cancer*. — 1983. — N 51. — P. 1656–1662.
513. *Rosai J., Gold J., Landy R.* The histiocytoid hemangiomas. A unifying concept embracing several previously described entities of skin, soft tissue, large vessels bone, and heart // *Hum. Pathol.* — 1979. — V. 10. — P. 707–730.
514. *Schajowicz F., Aiello C., Francone M., Giannini R.* Cystic angiomas (hamartomatous haemolymphangiomas) of bone. A clinicopathological study of the three cases // *J. Bone Joint [Br.]*. — 1978. — V. 66. — P. 100–106.
515. *Sellke F., Laszewski M., Davis R., Rossi N.* Hemangiopericytoma of the sternum // *Arch. Pathol. Lab. Med.* // 1991. — V. 115. — P. 242–244.
516. *Tang J., Gold R., Mirra J., Eckardt J.* Hemangiopericytoma of bone // *Cancer*. — N 62. — P. 848–859.
517. *Topfer D.* Über ein infiltrierend wachsendes Hamangion der Haut und multiple Kapillarektasien der Haun innergen Organe // *Frankfurt Z. Pathol.* — 1928. — V. 36. — P. 337–345.
518. *Tsuneyoshi M., Dorfman H., Bauer T.* Epithelioid hemangioendothelioma of bone: A clinicopathologic, ultrastructural, and immunohistochemical study // *Am. J. Surg. Pathol.* — 1986. — V. 10. — P. 754–764.

519. *Van Haelst U., Pruszczyński M., ten Cate L., Mravunas M.* Ultrastructural and immunohistochemical study of epithelioid hemangioendothelioma of bone. Coexpression of epithelial and endothelial markers // *Ultrastruct. Pathol.* — 1990. — V. 14. — P. 141–149.
520. *Volpe R., Mazabraud A.* Hemangioendothelioma (angiosarcoma) of bone: a distinct pathologic entity with an unpredictable course? // *Cancer.* — 1982. — V. 49. — P. 727–736.
521. *Weiss S., Enzinger F.* Epithelioid hemangioendothelioma: a vascular tumor often mistaken for a carcinoma // *Cancer.* — 1982. — V. 50. — P. 970–980.
522. *Wenger D., Wold L.* Benign vascular lesions of bone: radiologic and pathologic features // *Skeletal Radiol.* — 2000. — V. 29. — P. 63–74.
523. *Weid L., Unni K., Beabout J., Ivins J., Dahlin D., Bruckman J.* Hemangioendothelial sarcoma of bone // *Am. J. Surg. Pathol.* — 1982. — V. 6. — P. 59–70.
524. *Wold L., Unni K., Cooper K., Sim F., Dahlin D.* Hemangiopericytoma of bone // *Am. J. Surg. Pathol.* — 1982. — V. 6. — P. 53–58.

Доброкачественная фиброзная гистиоцитома

525. *Глазунов М. Ф.* Ангиофиброматоз кожи // *Вопр. онкол.* — 1956. — № 6. — С. 650–657.
526. *Феденко Ф. Н., Синюков П. А.* Доброкачественная фиброзная гистиоцитома кости // *Архив патол.* — 1989. — № 8. — С. 74–77.
527. *Bertoni F., Calderoni P., Bacchini P.* Benign fibrous histiocytomas of bone // *J. Bone Joint Surg. [Am.].* — 1986. — V. 68. — P. 1225–1230.
528. *Clarke B., Xipell J., Thomas D.* Benign fibrous histiocytoma of bone // *Am. J. Surg. Pathol.* — 1985. — V. 9. — P. 806–815.
529. *Fletcher M.* Benign fibrous histiocytoma of subcutaneous and deep soft tissue. A clinicopathologic analysis of 21 cases // *Am. J. Surg. Pathol.* — 1990. — V. 14. — P. 801–809.
- 529a. *Iwasaki H., Kikuchi M., Takii M., Enjoji M.* Benign and malignant fibrous histiocytomas of the soft tissues. Functional characterization of the cultured cells // *Cancer.* — 1982. — N 50. — P. 520–530.
530. *Janney C., Hurt M., Santa Cruz D.* Deep juvenile xanthogranuloma. Subcutaneous and intramuscular forms // *Am. J. Surg. Pathol.* — 1991. — V. 15. — P. 150–159.
531. *Niemi K.* The benign fibrohistiocytic tumours of the skin // *Acta Derm. Venerol. (Stockh.).* — 1970. — V. 50. — P. 1–66.
532. *Tamada S., Ackerman A.* Dermatofibroma with monster cells // *Am. J. Dermatopathol.* — 1987. — V. 9. — P. 380–387.

Десмопластическая фиброма

533. *Павлова М. М.* Десмопластическая фиброма // *Архив патол.* — 1967. — № 4. — С. 67–69.
534. *Bertoni F., Calderoni P., Bacchini P., Campanacci M.* Desmoplastic fibroma of bone. A report of six cases // *J. Bone Joint Surg. [Br.].* — 1984. — V. 66. — P. 256–268.
535. *Gebhardt M., Campbell C., Schiller A., Mankin H.* Desmoplastic fibroma of bone. A report of eighth case and review of the literature // *J. Bone Joint Surg.* — 1985. — V. 67. — P. 732–747.
536. *Hasegawa T., Hi Rose T., Seki K., Okada J., Nakanishi H.* Solitary infantile myofibromatosis of bone. An immunohistochemical and intrastructural study // *Am. J. Surg. Pathol.* — 1993. — V. 17. — P. 308–313.
- 536a. *Goldanich J., Battaia L.* Desmoplastic fibroma of bone // *Chirurg. Organi. Mov.* — 1960. — V. 48. — P. 437–469.
537. *Inwards C., Unni K., Beabout T., Shives T.* Solitary congenital fibromatosis (infantile myofibromatosis) of bone // *Am. J. Surg. Pathol.* — 1991. — V. 15. — P. 935–941.

538. *Inwards C., Unni K., Beabout J., Sim F.* Desmoplastic fibroma of bone // *Cancer*. — 1991. — N 68. — P. 1978–1983.
539. *Jaffe H.* Tumors and tumorous conditions of the bones and joint. — Philadelphia, Lea & Febiger, 1958.
540. *Lagace R., Bouchard H., Delage C., Seemayer T.* Desmoplastic fibroma of bone // *Am. J. Surg. Pathol.* — 1979. — V. 3. — P. 423–430.
541. *O'Connel J., Logan P., Beauchamp C.* Solitary fibrous tumor of the periosteum // *Hum. Pathol.* — 1995. — V. 26. — P. 460–462.
542. *Young C., Unni K., Beabout J., Sim F.* Desmoplastic fibroma of bone (abstract) // *Lab. Invest.* — 1988. — V. 58. — P. 107.

Фибросаркома

543. *Antonescu C., Erfandos R., Huvos A.* Primary fibrosarcoma and malignant fibrous histiocytoma of bone-comparative ultrastructural study: evidence of a spectrum of fibroblastic differentiation // *Ultrastruct. Pathol.* — 2000. — V. 24. — P. 83–91.
544. *Bertoni F., Capanna R., Calderoni P., Bacchini P., Campanacci M.* Primary central (medullary) fibrosarcoma of bone // *Semin. Diagn. Pathol.* — 1984. — V. 1. — P. 185–198.
545. *Dahlin D., Ivins J.* Fibrosarcoma of bone. A study of 114 cases // *Cancer*. — 1969. — N 22. — P. 35–41.
546. *Jeffree G., Price C.* Metastatic spread of fibrosarcoma of bone. A report on forty-nine cases, and comparison with osteosarcoma // *J. Bone Joint Surg. [Br.]*. — 1976. — V. 58. — P. 418–425.
547. *Papagelopoulos P., Galanis E., Frassica F., Sim F., Larson D., Wold A.* Primary fibrosarcoma of bone. Outcome after primary surgical treatment // *Am. J. Clin. Pathol.* — 2000. — V. 9. — P. 88–103.
548. *Taconis W., Van Rijssel Th.* Fibrosarcoma of bone. A study of the significance of areas of malignant fibrous histiocytoma // *J. Bone Joint Surg. [Br.]*. — 1985. — V. 67. — P. 111–116.

Злокачественная фиброзная гистиоцитома

549. *Блинов В. М., Павловская А. И., Соловьев Ю. Н.* Злокачественная фиброзная гистиоцитома кости // *Архив патол.* — 1981. — № 10. — С. 25–33.
550. *Соловьев Ю. Н.* Злокачественная фиброзная гистиоцитома кости // В кн.: *Патологоанатомическая диагностика опухолей человека, т. 2.* — М., 1993. — С. 482–523.
551. *Abdul-Karin F., Ayala A., Chawla S., Jing B., Goepfert H.* Malignant fibrous histiocytoma of jaws. A clinicopathologic study of 11 cases // *Cancer*. — 1985. — N 56. — P. 1590–1596.
552. *Bhagavan B., Dorfman H.* The signification of bone and cartilage formation in malignant fibrous histiocytoma of soft tissue // *Cancer*. — 1982. — N 49. — P. 480–488.
553. *Binder S., Said J., Shintaku I., Pinkus G.* A histocyte-specific marker in the diagnosis malignant fibrous histiocytoma use of monoclonal antibody KP-1 (CD68) // *Am. J. Clin. Pathol.* — 1992. — V. 97. — P. 759–763.
554. *Boland P., Huvos A.* Malignant fibrous histiocytoma of bone // *Clin. Orthop.* — 1986. — V. 204. — P. 130–134.
555. *Bramwell V., Steward W., Nooij M., Whelan J., Oraft A., Grimer R., Taminau A., Cannon S., Malcolm A., Hogendoom P., Uscinska B., Kirkpatrick A., Machin D., Van Glabbeke M.* Neoadjuvant chemotherapy with doxorubicin and cisplatin in malignant fibrous histiocytoma of bone: a European Osteosarcoma Intergroup study // *J. Clin. Oncol.* — 1999. — V. 17. — P. 3260–3269.

556. *Brink U., Staehura J., Kellner S., Schauer A.* Prognostic relevance of Ki-67 antigen and c-myc oncoprotein in malignant fibrous histiocytoma // *Anticancer Res.* — 1995. — V. 15. — P. 1915–1919.
557. *Brooks J., Hergan R., Ryan L.* Malignant fibrous histiocytoma (MFH): prognostic value of HLA-Dr paraffin immunoreactivity // *Mod. Pathol.* — 1992. — V. 5. — P. 4A.
558. *Capanna R., Betroni F., Bacchini P., Bacci G., Guerra A., Campanacci M.* Malignant fibrous histiocytoma of bone. The experience at the Rizzoli Institute: report of 90 cases // *Cancer.* — 1984. — N 54. — P. 177–187.
559. *Dreinhofer K., Akerman M., Willen H., Anderson C., Gustafson P., Rydholm A.* Proliferating cell nuclear antigen (PCNA) in high-grade malignant fibrous histiocytoma: prognostic value in 48 patients // *Int. J. Cancer.* — 1994. — V. 59. — P. 379–382.
560. *Feldman F., Lattes R.* Primary malignant fibrous histiocytoma (fibrous xanthoma) of bone // *Skeletal. Radiol.* — 1977. — V. 1. — P. 145–160.
561. *Feldman F., Norman D.* Primary malignant fibrous histiocytoma // *Radiology.* — 1972. — V. 104. — P. 497–508.
562. *Frirson H., Fechner R., Stallings R., Wang G.* Malignant fibrous histiocytoma in bone infarct // *Cancer.* — 1987. — N 59. — P. 496–500.
563. *Ghandur-Mnaymneh L., Zych G., Mnaymneh W.* Primary malignant fibrous histiocytoma of bone: report of six cases with ultrastructural study and analysis of the literature // *Cancer.* — 1982. — N 49. — P. 698–707.
564. *Huvos A., Heilweil M., Bretske S.* The pathology of malignant fibrous histiocytoma of bone. A study of 130 patients // *Am. J. Surg. Pathol.* — 1985. — V. 9. — P. 853–871.
565. *Huvos A., Heilweil M., Bretsky S.* The pathology of malignant fibrous histiocytoma of bone // *Am. J. Surg. Pathol.* — 1986. — V. 9. — P. 2–11.
566. *Huvos A., Woodard H., Heilweil M.* Postradiation malignant fibrous histiocytoma of bone. A clinicopathologic study of 20 patients // *Am. J. Surg. Pathol.* — 1986. — V. 10. — P. 9–18.
567. *LeDoussal V., Coindre J., Leroux A.* Prognosis factors for patients with localized primary malignant fibrous histiocytoma. A multicenter study of 216 patients with multivariate analysis // *Cancer.* — 1996. — N 77. — P. 1823–1830.
568. *Loftus B., Loh L., Curran B., Henry K., Leader M.* Mac387: its non-specificity as a tumour marker or marker histocytes // *Histopathology.* — 1991. — V. 19. — P. 251–255.
569. *McCarthy E., Matsuno T., Dorfman H.* Malignant fibrous histiocytoma of bone: a study of 35 cases // *Hum. Pathol.* — 1979. — V. 10. — P. 57–70.
570. *McHugh M., Miettinen M.* KP1(CD68): its limited specificity for histiocytic tumors // *Appl. Immunohistochem.* — 1994. — V. 2. — P. 186–190.
571. *Nakashima Y., Morishuta S., Kotoura Y.* Malignant fibrous histiocytoma of bone. A review of 13 cases an ultrastructural study // *Cancer.* — 1985. — N 55. — P. 2804–2811.
572. *Nishida J., Sim., Wenger D., Unni K.* Malignant fibrous histiocytoma of bone. A clinicopathologic study of 81 patients // *Cancer.* — 1997. — N 79. — P. 482–493.
573. *Roholl P., Kleijne J., van Basten C., van der Putte S., Van Unnik J.* A study to analyze the origin of tumor cells in malignant fibrous histiocytomas. A multiparametric characterization // *Cancer.* — 1985. — N 56. — P. 2809–2615.
574. *Rydholm A., Syk L.* Malignant fibrous histiocytoma of soft tissue. Correlation between clinical variables and histologic malignancy grade // *Cancer.* — 1986. — N 57. — P. 2323–2324.
575. *Soini Y., Miettinen M.* Immunohistochemistry of marker of histiomonocytic cells in malignant fibrous histiocytomas // *Pathol. Res. Pract.* — 1990. — V. 186. — P. 759–767.

576. *Strauchen J., Dimitriu-Bona A.* Malignant fibrous histiocytoma: expression of monocyte/macrophage differentiation antigens detected with monoclonal antibodies // *Am. J. Pathol.* — 1986. — V. 124. — P. 303–309.
577. *Swanson P., Wick M.* HLA-DR (Ia-like) reactivity in tumors of bone and soft tissue: an immunohistochemical comparison of monoclonal antibodies LN3 and LK8d3 in routinely processed specimens // *Mod. Pathol.* — 1990. — V. 3. — P. 113–119.
578. *Taconis W., van Rijssels T.* Fibrosarcoma of long bones. A study of the significance of areas of malignant fibrous histiocytoma // *J. Bone Joint Surg. [Br.]*. — 1985. — V. 67. — P. 111–116.
579. *Yang P., Hiron T., Hasegawa T., Seki K., Sano T., Hizawa K.* Prognostic implication of the p53 protein and Ki-67 antigen immunohistochemistry in malignant fibrous histiocytoma // *Cancer*. — 1995. — N 76. — P. 618–625.
580. *Yokoyama R., Tsuneyoshi M., Enjoji M., Shinohara N., Masuda S.* Prognostic factors of fibrous histiocytoma of bone. A clinical and histopathologic analysis of 34 cases // *Cancer*. — 1993. — N 72. — P. 1902–1908.
581. *Weiss S., Enzinger F.* Malignant fibrous histiocytoma: an analysis of 200 cases // *Cancer*. — 1978. — N 41. — P. 2250–2266.

Липогенные опухоли

582. *Barcelo M., Pathria M., Abdul-Karim F.* Intraosseous lipoma. A clinicopathologic study of four cases // *Arch. Pathol. Lab. Med.* — 1992. — V. 116. — P. 947–952.
- 582а. *Ланцман Ю. В.* Редкие опухоли и опухолеподобные заболевания // В кн.: *Опухоли костей (клиника, диагностика, лечение)*. — Томск: изд-во Томского университета, 1990. — С. 254–256.
583. *Milgram J.* Intraosseous lipomas. A clinicopathologic study of 66 cases // *Clin. Orthop.* — 1988. — V. 231. — P. 277–302.
584. *Yamamoto T., Marui T., Akisue Y., Hitora T., Nagira K., Ohta R., Yoshiya S., Kurosaka M.* Intracortical lipoma of the femur // *Am. J. Surg. Pathol.* — 2002. — V. 26. — P. 804–808.
- 584а. *Milgram J.* Malignant transformation in bone lipomas // *Skeletal. Radiol.* — 1990. — V. 19. — P. 347–352.

Миогенные опухоли

585. *Angervall L., Berlin O., Kindblom L., Sterner B.* Primary leiomyosarcoma of bone. A study of five cases // *Cancer*. — 1980. — N 46. — P. 1270–1279.
586. *Jundt G., Moll C., Nidecker A., Schilt R., Remagen W.* Primary leiomyosarcoma of bone. Report of eight cases // *Hum. Pathol.* — 1994. — V. 25. — P. 1205–1212.
587. *Kawai T., Suzuki M., Mukai M., Hiroshima K., Shinmei M.* Primary leiomyosarcoma of bone. An immunohistochemical and ultrastructural study // *Arch. Pathol. Lab. Med.* — 1983. — V. 108. — P. 433–437.
588. *Lamovec J., Zidar A., Bracko M., Golouh R.* Primary bone sarcoma with rhabdomyosarcomatoid component // *Pathol. Res. Pract.* — 1994. — V. 190. — P. 51–60.
589. *Myers J., Arocho J., Bernreuter W., Dunham W., Mazur M.* Leiomyosarcoma of bone. A clinicopathologic, immunochemical, and ultrastructural study of five cases // *Cancer*. — 1991. — N 67. — P. 1051–1056.
590. *Oda Y., Tsuneyoshi M., Hashimoto H., Iwashita T., Ushijima M., Masuda S., Iwamoto Y., Sigioka Y.* Primary rhabdomyosarcoma of iliac bone in an adult. A case mimicking fibrosarcoma // *Virchows Arch. [A]*. — 1993. — V. 423. — P. 65–69.
591. *Rachid A., Dickersin G., Rosenthal D., Mankin H., Rosenberg A.* Rhabdomyosarcoma of the long bone in adult. A case report and literature review // *Int. J. Surg. Pathol.* — 1994. — V. 1. — P. 253–260.

592. *Scheele P., Von Kuster L., Krivchenia G.* Primary malignant mesenchymoma of bone // Arch. Pathol. Lab. Med. — 1990. — V. 114. — P. 614–617.
593. *Sundarm M., Akduman I., White L., McDonald D., Kandel R., Janney C.* Primary leiomyosarcoma of bone // AJR Am. J. Roentgenol. — 1999. — V. 172. — P. 771–776.
594. *Von Hochstetter A., Eberle H., Ruttner J.* Primary leiomyosarcoma of extra-gnathic bones. Case report and review of literature // Cancer. — 1984. — V. 53. — P. 2194–2200.

Злокачественная мезенхиома

595. *Некачалов В. В.* Злокачественная мезенхиома // В кн.: Патология костей и суставов. — СПб: Сотис, 2000. — С. 256.
596. *Brand T., Hatch E., Schaller R., Stevenson J., Arensman R., Schwartz M.* Surgical management of the infant with mesenchymal hamartoma of the chest wall // J. Pediatr. Surg. — 1986. — V. 21. — P. 556–558.
597. *Donahoo J., Miller J., Rosazio P.* Chest wall hamartoma in an adult: an unusual chest wall tumor // Thorac. Cardiovasc. Surg. — 1996. — V. 44. — P. 110–111.
598. *McCarthy E., Dorfman H.* Vascular and cartilaginous hamartoma of the ribs in infancy with secondary aneurysmal bone cyst formation // Am. J. Surg. Pathol. — 1980. — V. 4. — P. 247–253.
599. *Schlesinger A., Smith M., Genez B., McMahon D., Swaney J.* Chest wall mesenchymoma (hamartoma) in infancy // Pediatr. Radiol. — 1989. — V. 19. — P. 212–213.

Опухоли периферических нервов

600. *Bullok M., Bedard Y., Bell R., Kandel R.* Intraosseous malignant peripheral nerve sheath tumor. Report of case and review of the literature // Arch. Pathol. Lab. — 1995. — V. 119. — P. 367–370.
601. *De La Monte S., Dorfman H., Chandra R., Malawer M.* Intraosseous schwannoma. Histologic features, ultrastructure, and review literature // Hum. Pathol. — 1984. — V. 15. — P. 551–558.
602. *Ducatman B., Scheithauer B., Dahlin D.* Malignant bone tumors associated with neurofibromatosis // Mayo Clin. Proc. — 1983. — V. 58. — P. 572–582.
603. *Gordon E.* Solitary intraosseous neurilemmoma of the tibia: review of intraosseous neurilemmoma and neurofibroma // Clin. Orthop. — 1976. — V. 117. — P. 271–282.
604. *Myers J., Bernreuter W., Dunham W.* Melanotic schwannoma. Clinicopathologic, immunohistochemical, and ultrastructural features of a rare primary bone tumor // Am. J. Clin. Pathol. — 1990. — V. 93. — P. 424–429.
605. *Turk P., Peters N., Libbey K., Wanebo H.* Diagnosis and management of giant intrasacral schwannoma // Cancer. — 1992. — N 70. — P. 2650–2657.
606. *Wirth W., Bray C.* Intraosseous neurilemmoma. Case report and review of thirty-one cases the literature // J. Bone Joint Surg. [Am.]. — 1977. — V. 59. — P. 252–255.

Хордома

607. *Ланцман Ю. В.* Хордома // В кн.: Опухоли костей (клиника, диагностика, лечение). — Томск: изд-во Томского университета, 1990. — С. 236–250.
608. *Некачалов В. В.* Внутрочерепные хордомы // Тр. Ленинград. научн. об-ва патологоанатомов, 1976. — Вып. 17. — С. 207–208.
609. *Соловьев Ю. Н.* Хордома // Архив патол. — 1999. — № 5. — С. 65–69.
610. *Чебышева А. З., Киселев А. В.* Морфологическая диагностика хордом у детей // Архив патол. — 1976. — № 7. — С. 69–71.
611. *Abenzoza P., Sibley R.* Chordoma. An immunohistologic study // Hum. Pathol. — 1986. — V. 17. — P. 744–747.

612. *Belza M., Urich H.* Chordoma and malignant fibrous histiocytoma. Evidence for transformation // *Cancer*. — 1986. — N 58. — P. 1082–1087.
613. *Bjomsson J., Wold L., Ebersold., M., Laws E.* Chordoma of mobile spine. A clinicopathologic analysis of 40 patients // *Cancer*. — 1993. — N 71. — P. 735–740.
614. *Brooks J., Livolsi V., Trojnowski J.* Does chondroid chordoma exist (abstract)? // *Lab. Invest.* — 1986. — V. 54. — P. 8A.
615. *Chambers P., Schwinn C.* Chordoma. A clinicopathologic study of metastasis // *Am. J. Clin. Pathol.* — 1979. — V. 72. — P. 765–776.
616. *Coffin C., Swanson P., Wick M., Dehner L.* An immunohistochemical comparison of chordoma with renal cell carcinoma, colorectal adenocarcinoma, and myxopapillary ependymoma. A potential diagnostic dilemma in the diminutive biopsy // *Mod. Pathol.* — 1993. — V. 6. — P. 531–538.
617. *Crapanzano J., Ali S., Ginsberg M., Zakowski M.* Chordoma: study with histologic and radiologic correlation // *Acta cytol.* — 2000. — V. 44. — P. 304.
618. *Eismont F.* Surgical treatment for chordoma of the spine // *J. Clin. Neurosci.* — 2002. — V. 9. — P. 337–338.
619. *Hodelin-Tablada R., Tereza C., Kromm A.* Actualizacion en chordomas vertebrales // *Arch. Neurociens.* — 2001. — V. 6. — P. 20–27.
620. *Hruban R., May M., Marcove R., Huvos A.* Lumbo-sacral chordoma with High-grade malignant cartilaginous and spindle cell components // *Am. J. Surg. Pathol.* — 1990. — V. 14. — P. 384–389.
621. *Jeffrei P., Biava C., Davis R.* Chondroid chordoma. A hyalinized chordoma without cartilaginous differentiation // *Am. J. Clin. Pathol.* — 1995. — V. 103. — P. 271–279.
622. *Jeffrei P., Davis R., Biava C., Rosenblum M.* Microtubule aggregates in a clival chordoma // *Arch. Pathol. Lab. Med.* — 1993. — V. 117. — P. 1055–1057.
623. *Kaiser T., Pritchard D., Unni K.* Clinicopathologic study of sacrococcygeal chordoma // *Cancer*. — 1984. — N 53. — P. 2574–2578.
624. *Kaneko Y., Iwaki T., Fukui M.* Lectin histochemistry of human fetal notochord, echordosis physaliphora, and chordomas // *Arch. Pathol. Lab. Med.* — 1992. — V. 116. — P. 60–64.
625. *Lam R.* The nature of cytoplasmic vacuoles in chordoma cells. A correlative enzyme and electron microscopic histochemical study // *Pathol. Res. Pract.* — 1990. — V. 186. — P. 642–650.
- 625a. *Kay P., Salomao D., Nascimento A., Unni K.* Chordoma: Cytomorphologic finding of 14 cases diagnosed by fine needle aspiration biopsy // *Acta cytol.* — 2000. — V. 44. — P. 905–906.
626. *Makek M., Leu H.* Malignant fibrous histiocytoma arising in recurrent chordoma. Case report and electron microscopic findings // *Virchows. Arch. [A] Pathol. Amat. Histol.* — 1982. — V. 397. — P. 241–250.
- 626a. *Liauger J., Palner J., Amores S.* Primary tumors of the sacrum: diagnostic imaging // *Amer. J. Roentgenol.* — 2000. — V. 174. — P. 417–424.
627. *Meis J., Raymond A., Evans H., Charles R., Giralbo A.* «Dedifferentiated» chordoma. A clinicopathologic and immunohistochemical study of three cases // *Am. J. Surg. Pathol.* — 1987. — V. 11. — P. 516–526.
628. *Mierau G., Weeks D.* Chondroid chordoma // *Ultrastruct. Pathol.* — 1987. — V. 11. — P. 731–737.
629. *Miettinen M.* Chordoma. Antibodies to epithelial membrane antigen and carcinoembryonic antigen in differential diagnosis // *Arch. Pathol. Lab. Med.* — 1984. — V. 108. — P. 891–892.

630. *Miettinen M., Karaharja E., Jarvinen H.* Chordoma with a massive spindle-cells sarcomas transformation. A light- and electronmicroscopic and immunohistopathological study // *Am. J. Surg. Pathol.* — 1987. — V. 11. — P. 567–570.
631. *Miettinen M., Lehto V., Virtanen I.* Malignant fibrous histiocytoma within a recurrent chordoma. A light microscopic, electronmicroscopic, and immunohistochemical study // *Am. J. Clin. Pathol.* — 1984. — V. 82. — P. 738–743.
632. *Mitchel A., Scheithauer B., Unni K., Forsyth P., Wold L., McGivney D.* Chordoma and chondroid neoplasms of the sphenocciput. An immunohistochemical study of 41 cases with prognostic and nosologic implications // *Cancer.* — 1993. — N 72. — P. 2943–2949.
633. *O'Connel J., Renard L., Liebsch N., Efrid J., Munzenrider J., Rosenberg A.* Base of skull chordoma. A correlative study of histologic and clinical features of 62 cases // *Cancer.* — 1994. — N 74. — P. 2261–2267.
634. *Persson S., Kindblom L., Angervall L.* Classical and chondroid chordoma. A light-microscopic, histochemical, ultrastructural and immunohistochemical analysis of the various cell types // *Pathol. Res. Pract.* — 1991. — V. 187. — P. 828–838.
635. *Rich T., Schiller A., Suit H., Mankin H.* Clinical and pathologic review of 48 cases of chordoma // *Cancer.* — 1985. — N 56. — P. 182–187.
636. *Rosenberg A., Brown G., Bhan A., Lee J.* Chondroid chordoma — a variant of chordoma. A morphologic and immunohistochemical study // *Am. J. Clin. Pathol.* — 1994. — V. 101. — P. 36–41.
637. *Rutherford G., Davies A.* Chordomas — ultrastructure and immunohistochemistry. A report based on examination of six cases // *Histopathology.* — 1987. — V. 11. — P. 775–787.
638. *Salisbury J.* Demonstration of cytokeratins and an epithelial membrane antigen in chondroid chordoma // *J. Pathol.* — 1987. — V. 153. — P. 37–40.
639. *Sarasa J., Fortes J.* Echordosis physaliphora. An immunohistochemical study of two cases // *Histopathology.* — 1999. — V. 18. — P. 273–275.
640. *Ueda Y., Oda Y., Kawashima A., Tsuchiya H., Tomita K., Nakanishi I.* Collagenous and basement protein of chordoma. Immunohistochemical analysis // *Histopathology.* — 1992. — V. 21. — P. 345–352.
641. *Sibley R., Day D., Dehner L., Truworthy R.* Metastasizing chordoma in early childhood: a pathological and immunohistochemical study with review of literature // *Pediatr. Pathol.* — 1987. — V. 7. — P. 287–301.
642. *Sundaresan N.* Chordomas // *Clin. Orthop.* — 1986. — V. 204. — P. 135–142.
643. *Ulrich T., Mirra J.* Echordosis physaliphora vertebralis // *Clin. Orthop.* — 1982. — V. 163. — P. 282–289.
644. *Volpe R., Mazabraud A.* A clinicopathologic review of 25 cases of chordoma (a pleomorphic and metastasizing neoplasm) // *Am. J. Surg. Pathol.* — 1983. — V. 7. — P. 161–170.
645. *Walaas L., Kindblom L.* Fine-needle aspiration biopsy in the preoperative diagnosis of chordoma. A study of 17 cases with application of electron microscopic, histochemical, and immunocytochemical examination // *Hum. Pathol.* — 1991. — V. 22. — P. 22–28.
646. *Walker W., Landas S., Bromley C., Sturm M.* Immunohistochemical distinction of classic and chondroid chordoma // *Mod. Pathol.* — 1991. — V. 4. — P. 661–666.
647. *Wittchow R., Landas S.* Glial fibrillary acidic protein expression in pleomorphic adenoma, chordoma, and astrocytoma. A comparison of three antibodies // *Arch. Pathol. Lab. Med.* — 1991. — V. 15. — P. 1030–1033.
648. *Wojno K., Hruban R., Grain-Chesa P., Huvos A.* Chondroid chordomas and low-grade chondrosarcomas of the craniospinal axis. An immunohistochemical analysis of 17 cases // *Am. J. Surg. Pathol.* — 1992. — V. 16. — P. 1144–1152.

649. *Wold L., Laws E.* Cranial chordoma in children and young adults // *J. Neurosurg.* — 1983. — V. 59. — P. 1043–1047.
650. *Zukerberg L., Young R.* Chordoma metastatic to the ovary // *Arch. Pathol. Lab. Med.* — 1990. — V. 114. — P. 208–210.
651. *Zura R., Minasi J., Kahler D.* Tumor-induced osteomalacia and symptomatic looser zones to chordoma // *J. Surg. Oncol.* — 1999. — V. 71. — P. 58–62.

Адамантинома

652. *Виноградова Т. П.* О сосудистом генезе так называемых адамантином (первичных эпителиальных опухолей) длинных трубчатых костей // *Архив патол.* — 1969. — № 10. — С. 14–23.
653. *Петров Н. Н., Глазунов М. Ф.* Так называемые костные эндотелиомы и первичные эпителиальные опухоли костей // *Вестн. хир.* — 1933. — № 30. — С. 87–89.
654. *Петровичев Н. Н., Филиппова Н. А.* Адамантинома большеберцовой кости // *Архив патол.* — 1984. — № 3. — С. 72–75.
655. *Стецула В. И.* К вопросу о гистогенезе «адамантином» длинных трубчатых костей // *Вопр. онкол.* — 1963. — № 2. — С. 72.
656. *Alguacil-Garcia A., Alonso A., Pettigrew N.* Osteofibrous dysplasia (ossifying fibroma) of the tibia and fibula and adamantinoma. A case report // *Am. J. Clin. Pathol.* — 1984. — V. 82. — P. 470–474.
657. *Benassi M., Campanacci L., Gambery G., Ferrari C., Picci P., Sangiorgi L., Campanacci M.* Cytokeratin expression and distribution in adamantinoma of the long bones and osteofibrous dysplasia of tibia and fibula. An immunohistochemical study correlated to histogenesis // *Histopathology.* — 1994. — V. 25. — P. 71–76.
658. *Campanacci M., Giunti A., Bertoni F., Laus M., Gitelis S.* Adamantinoma of the long bones. The experience at the Instituto Orthopedio Rizzoli // *Am. J. Surg. Pathol.* — 1981. — V. 5. — P. 533–542.
659. *Cohen D., Dahlin D., Pugh D.* Fibrous dysplasia associated with adamantinoma of the long bones // *Cancer.* — 1961. — N 15. — P. 515–521.
660. *Hazelband H., Fleuren G., v. d. Broek L., Taminiau A., Hogendoorn P.* Adamantinoma of the long bones. Keratin subclass immunoreactivity pattern with reference to its histogenesis // *Am. J. Surg. Pathol.* — 1993. — V. 17. — P. 1225–1233.
661. *Jundt G., Remberger K., Roessner A., Schultz A., Bohndorf K.* Adamantinoma of long bones. A histopathological and immunohistochemical study of 23 cases // *Pathol. Res. Pract.* — 1995. — V. 191. — P. 112–120.
662. *Huvos A., Marcove R.* Adamantinoma of long bones. A clinicopathological study fourteen cases with vascular origin suggest // *J. Bone Joint Surg. [Am.].* — 1975. — V. 57. — P. 148–154.
663. *Keeney G., Unni M., Beabout J., Pritchard D.* Adamantinoma of long bones. A clinicopathologic study of 85 cases // *Cancer.* — 1989. — N 64. — P. 730–734.
664. *Mori H., Yomamoto S., Hiramatsu K., Miura T., Moon N.* Adamantinoma of the tibia. Ultrastructural and immunohistochemical study with reference to histogenesis // *Clin. Orthop.* — 1984. — V. 190. — P. 299–310.
665. *Peretz-Atayde A., Kozakewich H., Vawter G.* Adamantinoma of the tibia. An ultrastructural and immunohistochemical study // *Cancer.* — 1985. — N 55. — P. 1015–1023.
666. *Qureshi A., Shott S., Mallin B., Gitelis S.* Current trends in the management of adamantinoma of long bones. An international study // *J. Bone Joint Surg. [Am.].* — 2000. — V. 82A. — P. 1122–1131.
667. *Rosai J.* Adamantinoma of the tibia. Electron microscopic evidence of its epithelial origin // *Am. J. Clin. Pathol.* — 1969. — V. 51. — P. 786–792.

668. *Rosai J., Pinkus G.* Immunohistochemical demonstration of epithelial differentiation in adamantinoma of the tibia // *Am. J. Surg. Pathol.* — 1982. — V. 6. — P. 427–434.
669. *Ueda Y., Roessner A., Bosse A., Edel G., Bocker W., Wuismann P.* Juvenile intracortical adamantinoma of the tibia with predominant osteofibrous dysplasia-like features // *Pathol. Res. Pract.* — 1991. — V. 187. — P. 1039–1044.
670. *Weiss S., Dorfman H.* Adamantinoma of the long bone. An analysis of nine new cases with emphasis on metastasizing lesions and fibrous dysplasia-like changes // *Hum. Pathol.* — 1977. — V. 8. — P. 141–153.

Вторичные опухоли

671. *Алиев М. Д., Тепляков В. В., Коллыстов В. Е., Валиев А. К., Трапезников Н. Н.* Современные подходы к хирургическому лечению метастазов злокачественных опухолей в кости // *Практ. онкол.* — 2001. — № 1. — С. 39–43.
672. *Беспалов Г. С.* Закономерности метастазирования опухолей в костях. — Л.: Медицина, 1971. — 120 с.
673. *Модников О. Л., Новиков Г. А., Родионов В. В., Деньгина Н. В.* Локальная, системная и сочетанная лучевая терапия костных метастазов // *Паллиатив. мед. реабилитация.* — 2004. — N 1. — С. 18–24.
674. *Berrettoni B., Carter J.* Mechanisms of cancer metastasis to bone // *J. Bone Joint Surg. [Am.]*. — 1986. — V. 68. — P. 308–312.
675. *Daroca P., Reed R., Martin P.* Metastatic amelanotic melanoma simulating giant-cell tumor of bone // *Hum. Pathol.* — 1990. — V. 21. — P. 978–980.
676. *Deitchman B., Sidhu G.* Ultrastructural study of sarcomatoid variant of renal cell carcinoma // *Cancer*. — 1980. — N 46. — P. 1152–1157.
677. *Healey J., Turnbull A., Miedema B., Lane J.* Acrometastases. A study of twenty-nine patients with osseous involvement of hands and feet // *J. Bone Joint Surg. [Am.]*. — 1986. — V. 68. — P. 743–746.
678. *Ogawa K., Kim Y., Nakashima Y., Yamaabe H., Takeda T., Hamashima Y.* Expression of epithelial markers in sarcomatoid carcinoma: an immunohistochemical study // *Histopathology*. — 1987. — V. 11. — P. 511–522.
679. *Quinn J., Matumura Y., Tarin D., McGee J., Athanason N.* Cellular and hormonal mechanism associated with malignant bone resorption // *Lab. Invest.* — 1994. — V. 71. — P. 1027–1037.
680. *Simon M., Bartucci E.* The search for the primary tumor in patients with skeletal metastases unknown origin // *Cancer*. — 1986. — N 58. — P. 1088–1095.
681. *Simon M., Karluk M.* Skeletal metastases of unknown origin. Diagnostic strategy for orthopedic surgeons // *Clin. Orthop.* — 1982. — V. 166. — P. 96–103.
682. *Tomera K., Farrow G., Lieber M.* Sarcomatoid renal carcinoma // *J. Urol.* — 1983. — V. 130. — P. 657–659.
683. *Troncoso A., Ro J., Grignon D., Han W., Wexler H., von Eschenbach A., Ayala A.* Renal cell carcinoma with acrometastasis. Report of two cases and review literature // *Mod. Pathol.* — 1991. — V. 4. — P. 66–69.
684. *Yamashita K., Ueda T., Komatsubara Y., Koyama H., Inaji H., Yonenobu K., Ono K.* Breast cancer with bone-only metastases. Viscerale metastases-free in relation to anatomic distribution of bone metastases // *Cancer*. — 1991. — N 68. — P. 634–637.

ОПУХОЛЕПОДОБНЫЕ ПРОЦЕССЫ**Солитарная костная киста**

685. *Amling M., Werner M., Posl M., Maas R., Kom U., Delling G.* Calcifying solitary bone cyst. Morphologic aspects and differential diagnosis of sclerotic bone tumours // *Virchows. Arch.* — 1995. — V. 426. — P. 235–245.
686. *Boseker E., Bickel W., Dahlin D.* A clinicopathologic study of simple unicameral bone cests // *Surg. Gynecol. Obstet.* — 1968. — V. 128. — P. 550–560.
687. *Chigira M., Machara S., Arita S., Udagawa E.* The aetiology and treatment of simple bone cysts // *J. Bone Joint Surg. [Br.]*. — 1983. — V. 65. — P. 633–637.
688. *Seaglietti O., Marchetti P., Dartolozzi P.* The effects of methylprednisolone acetate in the treatment of bone cysts. Results of three years follow-up // *J. Bone Joint Surg. [Br.]*. — 1979. — V. 61. — P. 200–204.
689. *Smith R., Smith C.* Solitary unicameral bone cyst of the calcaneus. A review of twenty cases // *J. Bone Joint Surg. [Am.]*. — 1974. — V. 56. — P. 49–56.

Аневризмальная костная киста

690. *Гольберт З. В.* К вопросу об аневризматических костных кистах // *Хирургия.* — 1964. — № 8. — С. 130–134.
691. *Каган Е. М., Климова М. К.* Аневризматические кисты костей // *Вестн. рентгенол. и радиол.* — 1965. — № 2. — С. 3–9.
692. *Лихтенштейн Е. Ф., Гольберт З. В.* Аневризматическая киста кости // *Вестн. рентгенол. и радиол.* — 1960. — № 2. — С. 74–77.
693. *Прокофьева Е. И.* Клинико-рентгенологическая характеристика аневризматической костной кисты. — Современные проблемы онкологии. — Л., 1968. — С. 247–258.
694. *Alles J., Schulz A.* Immunocytochemical markers (endothelial and histocytic) and ultrastructure of primary aneurysmal bone cysts // *Hum. Pathol.* — 1986. — V. 17. — P. 39–45.
695. *Bertoni F., Bacchini P., Capanna R., Ruggieri P., Biagini R., Ferruzzi A., Bettelli G., Picci P., Campanacci M.* Solid variant of aneurysmal bone cyst // *Cancer.* — 1993. — N 79. — P. 729–733.
696. *Capanna R., Albinini U., Ricci P., Campanacci M., Springfield D.* Aneurysmal bone cyst of the spine // *J. Bone Joint Surg. [Am.]*. — 1985. — V. 67. — P. 527–531.
697. *Dabezies E., Ambrosia R., Chuinard R., Ferguson J.* Aneurysmal bone cyst after fracture. Report of three cases // *J. Bone Joint Surg. [Am.]*. — 1982. — V. 64. — P. 617–621.
698. *Gold R., Mirra J.* Case report 234. Aneurysmal bone cyst of left scapula with intramural calcified chondroid // *Skeletal. Radiol.* — 1983. — V. 10. — P. 57–60.
699. *Levi W., Miller A., Bonakdarpour A., Aegerter E.* Aneurysmal bone cyst secondary to other osseous lesions. Report of 57 cases // *Am. J. Clin. Pathol.* — 1975. — V. 65. — P. 1–8.
700. *Martinez V., Sissons H.* Aneurysmal bone cyst. A review of 123 cases including primary lesions and those secondary to other bone pathology // *Cancer.* — 1988. — N 61. — P. 2291–2304.
701. *McCarthy E., Dorfman H.* Vascular and cartilaginous hamartoma of the ribs in infancy with secondary aneurysmal bone cyst formation // *Am. J. Surg. Pathol.* — 1980. — V. 4. — P. 247–253.
702. *Oda Y., Tsuneyoshi M., Shinohara N.* «Solid» variant of aneurysmal bone cyst (extragnathic giant-cell reparative granuloma) in the axial skeleton and long bones. A study of its morfologic spectrum and distinction from allied giant-cell lesions // *Cancer.* — 1992. — N 70. — P. 2642–2649.

703. *Panico L., Passeretti U., De Rosa N., De Rosa G., D'Antonio A.* Giant-cell reparative granuloma of the distal skeletal bones. A report of fine cases with immunohistochemical findings // *Virchows. Arch.* — 1994. — V. 425. — P. 315–320.
704. *Petric P., Findlay J., Sherlock R.* Aneurysmal cyst bone type primary in an artery // *Am. J. Surg. Pathol.* — 1993. — V. 17. — P. 1062–1066.
705. *Rodrigues-Peralto J., Lopes-Barea F., Sanchez-Herrera S., Atienza M.* Primary aneurysmal cyst of soft tissues (extraosseous aneurysmal cyst) // *Am. J. Surg. Pathol.* — 1994. — V. 8. — P. 632–636.
706. *Sabanathan S., Chen K., Robertson C., Salama F.* Aneurysmal bone cyst of the rib // *Thorax.* — 1984. — V. 39. — P. 125–130.
707. *Sanerkin N., Mott M., Roylance J.* An unusual intraosseous lesion with fibroblastic, osteoclastic, osteoblastic, aneurysmal and fibromyxoid elements. «Solid» variant of aneurysmal bone cyst // *Cancer.* — 1983. — N 51. — P. 2278–2286.
708. *Vergel De Dios A., Bond J., Shives T., Mcleod R., Unni K.* Aneurysmal bone cyst. A clinicopathologic study 238 cases // *Cancer.* — 1992. — N 69. — P. 2921–2931.

Юкстакортикальная костная киста (внутрикостный ганглий)

709. *Bauer T., Dorfman H.* Intraosseous ganglion: a clinicopathologic study of 11 cases // *Am. J. Surg. Pathol.* — 1982. — V. 6. — P. 207–213.
710. *Byers P., Wadsworth T.* Periosteal ganglion // *J. Bone Joint Surg. [Br.].* — 1970. — V. 53. — P. 290–295.
711. *Pellegrino E., Olson J.* Bilateral carpal lunate ganglia // *Clin. Orthop. Rel. Res.* — 1972. — V. 87. — P. 225–227.
712. *Schajowicz F., Clavel-Sainz M., Slullitel J.* Juxtra-articular bone cyst (intra-osseous ganglia): a clinicopathological study of eighty-eight cases // *J. Bone Joint Surg. [Br.].* — 1979. — V. 61. — P. 107–116.
713. *Sim F., Dahlin D.* Ganglion cyst of bone // *Mayo Clin. Proc.* — 1971. — V. 46. — P. 484–488.
714. *Woods C.* Subchondral bone cyst // *J. Bone Joint Surg. [Br.].* — 1961. — V. 43. — P. 756–766.

Внутрикостная эпидермальная киста и кератоакантома

715. *Cramer S.* Subungual keratoacanthoma. A benign bone-eroding neoplasm of the distal phalanges // *Am. J. Clin. Pathol.* — 1981. — V. 75. — P. 425–429.
716. *Keeney G., Banks P., Lipscheid R.* Subungual keratoacanthoma. Report of a case and review of the literature // *Arch. Dermatol.* — 1988. — V. 124. — P. 1074–1076.
717. *Shapiro L., Baraf C.* Subungual epidermoid carcinoma and keratoacanthoma // *Cancer.* — 1970. — N 25. — P. 141–152.

Гигантоклеточная (репаративная) гранулема кистей и стоп

718. *Jernstrom P., Stark H.* Giant-cell reaction of a metacarpal // *Am. J. Clin. Pathol.* — 1971. — V. 55. — P. 77–81.
719. *Lorenzo J., Dorfman H.* Giant-cell reparative granuloma of short tubular bones of the hands and feet // *Am. J. Surg. Pathol.* — 1980. — V. 4. — P. 551–563.
720. *Wold L., Dobyns J., Swee R., Dahlin D.* Giant-cell reaction (giant-cell reparative granuloma) of the small bones of the hands and feet // *Am. J. Surg. Pathol.* — 1986. — V. 10. — P. 491–496.

Фиброзная дисплазия

721. *Волков М. В., Самойлова Л. И.* Фиброзная остеодистрофия. — М.: Медицина, 1973.
722. *Косинская Н. С.* Фиброзные дистрофии и дисплазии костей. — Л.: Медицина, 1973.

723. Некачалов В. В. Саркома верхней челюсти, развившаяся из фиброзной дисплазии // Тр. Ленинград. научн. об-ва патологоанатомов, 1976. — Вып. 17. — С. 208–209.
724. Albrigh F., Butler A., Hampton A., Smith P. Syndrom characterized by osteitis fibrosa disseminata, areas of pigmentation and endocrine dysfunction with precocious puberty in females // N. Engl. J. Med. — 1937. — V. 216. — P. 727–742.
725. Aoki T., Kuoho H., Hisaoka M., Hashimoto H., Nakata H., Sakai A. Intramuscular myxoma with fibrous dysplasia. A report of two cases with a review of the literature // Pathol. Int. — 1995. — V. 45. — P. 165–171.
726. Bridge J., Dembinsri A., De Boer J., Travis J., Neff J. Clonal chromosomal abnormalities in osteofibrous dysplasia. Implications for histopathogenesis and its relationship with adamantinoma // Cancer. — 1994. — N 73. — P. 1746–1752.
727. Campanacci M., Laus M. Osteofibrous dysplasia of the tibia and fibula // J. Bone Joint Surg. [Am.]. — 1981. — V. 63. — P. 367–375.
728. Candelieri G., Glorieux F., Prud'homme J., St-Arnaud R. Increased expression of the proto-oncogene in bone from patients with fibrous dysplasia // N. Engl. J. Med. — 1995. — V. 332. — P. 1546–1551.
729. Chapurlat R., Meuneir P. Fibrous dysplasia of bone // Baillieres Best. Pract. Clin. Rheumatol. — 2000. — V. 14. — P. 385–398.
730. Czerniak B., Rojas-Corona R., Dorfman H. Morphologic diversity of long bone adamantinoma. The concept of differentiated (regressing) adamantinoma and its relationship to osteofibrous dysplasia // Cancer. — 1989. — N 64. — P. 2319–2334.
731. Direcks R., Sauter A., Mallens W. Aneurysmal bone cyst in association with fibrous dysplasia. A case report // J. Bone Joint Surg. [Br.], — 1986. — V. 68. — P. 144–146.
732. Dorfman H., Ishida T., Tsuneyoshi M. Exophytic variant of fibrous dysplasia (fibrous dysplasia protuberans) // Hum. Pathol. — 1994. — V. 25. — P. 1234–1237.
733. Heller A., DiNardo L., Masej D. Fibrous dysplasia, chondrosarcoma, and McCune-Albright syndrome // Am. J. Otolaryngol. — 2001. — V. 22. — P. 297–301.
734. Ishida T., Iijima T., Kikuchi F. A clinicopathological and immunohistochemical study of osteofibrous dysplasia, differentiated adamantinoma, and adamantinoma of long bones // Skeletal Radiol. — 1992. — V. 21. — P. 493–502.
735. Ishida T., Machinami R., Kojima T., Kikuchi F. Malignant fibrous histiocytoma and osteosarcoma in association with fibrous dysplasia of bone. Report of three cases // Pathol. Res. Pract. — 1992. — V. 188. — P. 757–763.
736. Kamineni S., Briggs T., Saifuddin A., Sandison A. Osteofibrous dysplasia of the ulna // J. Bone Joint Surg. [Br.]. — 2001. — V. 83. — P. 1178–1180.
737. Park Y., Unni K., McLeod R., Pridchard D. Osteofibrous dysplasia. Clinicopathologic study of 80 cases // Hum. Pathol. — 1993. — V. 24. — P. 1339–1347.
738. Povysil C., Matejovsky Z. Fibro-osseous lesions with calcified spherules (cementifying fibroma like lesions) of the tibia // Ultrastruct. Pathol. — 1993. — V. 17. — P. 25–34.
739. Ragsdale B. Polymorphic fibro-osseous lesions of bone. An almost site-specific diagnostic problem of the proximal femur // Hum. Pathol. — 1993. — V. 24. — P. 505–512.
740. Ruggieri P., Sim F., Bond J., Unni K. Malignancies in fibrous dysplasia // Cancer. — 1994. — N 73. — P. 1411–1424.
741. Schwindinger W., Francomato C., Levine M. Identification of a mutation in the gene encoding the alpha subunit of the stimulatory G protein of adenyl cyclase in McCune-Albright syndrome // Proc. Natl. Acad. Sci USA. — 1992. — V. 89. — P. 5152–5156.
742. Simpson A., Creasy T., Williamson D., Wilson D., Spivey J. Cystic degeneration of fibrous dysplasia masquerading as sarcoma // J. Bone Joint Surg. [Br.]. — 1989. — V. 71. — P. 434–436.

743. *Sisson H., Steiner G., Dorfman H.* Calcified spherules in fibro-osseous lesions of bone // Arch. Pathol. Lab. Med. — 1993. — V. 117. — P. 284–290.
744. *Sweet D., Vinh T., Devaney K.* Cortical osteofibrous dysplasia of long bone and its relationship to adamantinoma. A clinicopathologic study of 30 cases // Am. J. Surg. Pathol. — 1992. — V. 16. — P. 282–290.
745. *Voytek T., Ro J., Edeiken J., Ayala A.* Fibrous dysplasia and cemento-ossifying fibroma. A histologic spectrum // Am. J. Surg. Pathol. — 1995. — V. 19. — P. 775–781.

Метафизарный фиброзный дефект

746. *Бекзаян Г. Р., Таланов В. А.* Кортикальные фиброзные дефекты в метафизах костей // Тр. Ленинград. научн. об-ва патологоанатомов, 1967. — Вып. 8. — С. 116–122.
747. *Виноградова Т. П., Павлова М. Н.* Метафизарный фиброзный дефект (кортикальный диффузный дефект, неостеогенная фиброма) // Архив патол. — 1970. — № 8. — С. 44–46.
748. *Павлова М. Н.* Десмопластическая фиброма костей // Архив патол. — 1967. — № 4. — С. 67–69.
749. *Arata M., Peterson H., Dahlin D.* Pathological fractures through non-ossifying fibromas. Review of the Mayo Clinic experience // J. Bone Joint Surg. [Am.]. — 1981. — V. 63. — P. 980–988.
750. *Barnes G., Gwinn J.* Distal irregularities of the femur simulating malignancy // Am. J. Roentgenol. Radium. Ther. Nucl. Med. — 1974. — V. 122. — P. 180–185.
751. *Campanacci M., Laus M., Boriani S.* Multiple non-ossifying fibromata with extraskeletal anomalies: a new syndrome — // J. Bone Joint Surg. [Br.]. — 1983. — V. 65. — P. 627–632.
752. *Clarke B., Xippell J., Thomas D.* Benign fibrous histiocytoma of bone // Am. J. Surg. Pathol. — 1985. — V. 9. — P. 806–815.
753. *Kimmelstiel P., Rapp I.* Cortical defect due to periosteal desmoid // Bull. Hosp. Joint Dis. — 1951. — V. 12. — P. 286–297.
754. *Mirra J., Gold R., Rand F.* Disseminated nonossifying fibromas in association with cafe-au-lait spots (Jaffe-Campanacci syndrome) // Clin. Orthop. — 1982. — V. 168. — P. 192–205.

Костная мозоль

755. *Виноградова Т. П.* Дифференциальная диагностика опухолей костей с некоторыми другими патологическими процессами. Травматические заболевания // В кн.: Опухоли костей. — М.: Медицина, 1973. — С. 297–304.
756. *Cooper K., Beabout J., Swee R.* Insufficiency fractures of the sacrum // Radiology. — 1985. — V. 156. — P. 15–20.

Оссифицирующий миозит

757. *Ackerman L.* Extra-osseous localized non-neoplastic bone and cartilage formation (so-called myositis ossificans): clinical and pathological confusion with malignant neoplasms // J. Bone Joint Surg. [Am.]. — 1958. — V. 40. — P. 279–298.
758. *Eckard J., Ivins J., Perry H., Unni K.* Osteosarcoma arising in heterotopic ossification of dermatomyositis: case report and review of the literature // Cancer. — 1981. — N 48. — P. 1256–1261.
759. *Smith R.* Myositis ossificans progressiva: a review of current problems // Semin. Arthritis Rheum. — 1975. — V. 4. — P. 369–380.
760. *Smith R., Russell R., Wood C.* Myositis ossificans progressiva. Clinical features of eight patients and their response to treatment // J. Bone Joint Surg. [Br.]. — 1976. — V. 58. — P. 48–57.

761. Sumiyoshi K., Tsuneyoshi M., Enjoji M. Myositis ossificans. A clinicopathologic study of 21 cases // *Acta Pathol. Jpn.* — 1985. — V. 35. — P. 1109–1122.

Цветущий реактивный периостит

762. Dupree W., Enzinger F. Fibro-osseous pseudotumor of the digits // *Cancer.* — 1986. — N 58. — P. 2103–2109.

763. Hutter R., Foote F., Francis K., Higinbotham N. Parosteal fasciitis // *Am. J. Surg. Pathol.* — 1961. — V. 104. — P. 800–807.

764. Mallory T. A group of metaplastic and neoplastic bone and cartilage containing tumor of soft parts // *Am. J. Pathol.* — 1933. — V. 9. — P. 765–776.

765. Spjut H., Dorfman H. Florid reactive periostitis of the tubular bone of the hand and feet. A benign lesions with may simulate osteosarcoma // *Am. J. Surg. Pathol.* — 1981. — V. 5. — P. 423–433.

Эозинофильная гранулема

766. Берченко Г. Н. Солитарная эозинофильная гранулема кости // *Архив патол.* — 1995. — № 1. — С. 27–34.

767. Пьянов Р. П. Эозинофильные гранулемы костей черепа у детей // *Педиатрия.* — № 8. — С. 105–107.

768. Самсонов В. А. Эозинофильная гранулема ребра // *Тр. Ленинград. научн. об-ва патологоанатомов, 1967.* — Вып. 8. — С. 15–19.

769. Burns B., Colby T., Dorfman R. Langerhans' cell granulomatosis (histiocytosis X) associated with malignant lymphomas // *Am. J. Surg. Pathol.* — 1983. — V. 7. — P. 529–533.

770. By the Writing Group of the Histiocytose Society // *Lancet.* — 1987. — V. 24. — P. 208–209.

771. Emile J., Wechsler J., Brousse N. Langerhans' cell histiocytosis. Definitive diagnosis with the use of monoclonal antibody 010 on routinely paraffin — embedded samples // *Am. J. Surg. Pathol.* — 1995. — V. 19. — P. 636–641.

772. Kilpatrick S., Wenger D., Gilchrist G., Shives T., Wollan P., Unni K. Langerhans' cell histiocytosis (histiocytosis X) of bone. A clinicopathologic analysis of 263 pediatric and adult cases // *Cancer.* — 1995. — N 76. — P. 2471–2484.

773. Liberman P., Jones C., Dargeon H., Begg C. A reappraisal of eosinophilic granuloma of bone, Hand–Schuller–Christian syndrome and Letterer–Siwe syndrome // *Medicine (Baltimore).* — 1969. — V. 48. — P. 375–400.

774. Lichtenstein L. Histiocytosis X: integration of eosinophilic granuloma of bone, «Letterer–Siwe disease» and «Schuller–Christian disease» as related manifestation of single nosologic entity // *Am. Pathol.* — 1953. — V. 56. — P. 84–102.

775. Makley J., Carter J. Eosinophilic granuloma of bone // *Clin. Orthop.* — 1986. — V. 204. — P. 37–44.

776. McGavran M., Spady H. Eosinophilic granuloma of bone. A study of 28 cases // *J. Bone Joint Surg. [Am.].* — 1960. — V. 42. — P. 979–992.

777. Newton W., Hamoudi A. Histiocytosis: a histologic classification with clinical correlation // *Perspect. Pediatr. Pathol.* — 1973. — V. 1. — P. 251–283.

778. Nezelof C., Frileux-Herbet F., Cronier-Sachot J. Disseminated histiocytosis X: analysis of prognosis factors based on a retrospective study of 50 cases // *Cancer.* — 1979. — N 44. — P. 1824–1838.

779. Novice F., Collison D., Kleinsmith D., Osband M., Burdakin J., Coskey R. Letterer–Siwe disease in adults // *Cancer.* — 1989. — N 63. — P. 166–174.

780. Risdall R., Dehner L., Duray P., Kobrinsky N., Robinson L., Nesbit M. Histiocytosis X (Langerhans' cell histiocytosis). Prognostic role of histopathology // *Arch. Pathol. Lab. Med.* — 1983. — V. 107. — P. 59–63.

781. *Simmons P., Wold L., Elveback L., Dahlin D., Gilchrist G.* Prognostic factors and management of histiocytosis X (abstract) // *J. Pediatr.* — 1981. — V. 98. — P. 1023.
782. *Wester S., Unni K., Beabout J., Dahlin D.* Langerhans' cell granulomatosis (histiocytosis X) of bone in adults // *Am. J. Surg. Pathol.* — 1982. — V. 6. — P. 413–425.
783. *Willman C., Busque L., Griffith B.* Langerhans' cell histiocytosis (histiocytosis X) — a clonal proliferative disease // *N. Engl. J. Med.* — 1994. — V. 331. — P. 154–160.

Синусный гистиоцитоз с массивной лимфаденопатией

784. *Foucar E., Rosai J., Dorfman R.* Sinus histiocytosis with massive lymphadenopathy (Rosai–Dorfman disease): review of the entity // *Semin. Diagn. Pathol.* — 1990. — V. 7. — P. 19–73.
785. *Komp D.* The treatment of sinus histiocytosis with massive lymphadenopathy (Rosai–Dorfman disease) // *Semin. Diagn. Pathol.* — 1990. — V. 7. — P. 83–86.
786. *Rosai J., Dorfman R.* Sinus histiocytosis with massive lymphadenopathy. A newly recognized benign clinicopathological entity // *Arch. Pathol.* — 1969. — V. 87. — P. 63–70.
787. *Walker P., Rosai J., Dorfman R.* The osseous manifestation of sinus histiocytosis with massive lymphadenopathy // *Am. J. Clin. Pathol.* — 1981. — V. 75. — P. 131–139.
788. *Wenig B., Abbondanzo S., Childers E., Kapadia S., Heffner D.* Extranodal sinus histiocytosis with massive lymphadenopathy (Rosai–Dorfman disease) of the head and neck // *Hum. Pathol.* — 1993. — V. 24. — P. 483–492.

Буряя опухоль гиперпаратиреозидизма

789. *Present D., Calderoni P., Bacchini P., Betroni F.* Brown tumor of the tibia as an early manifestation of renal osteodystrophy. A case report // *Clin. Orthop.* — 1988. — V. 231. — P. 303–306.
790. *Vigorita V., Einhorn T., Phelps K.* Microscopic bone pathology in two cases of surgically treated secondary hyperparathyroidism. Report of distinct lesion // *Am. J. Surg. Pathol.* — 1987. — V. 11. — P. 205–209.

Причудливая параостальная остеохондроматозная пролиферация

791. *Meneses M., Unni K., Swee R.* Bizarre parosteal osteochondromatous proliferation of bone (Nara's lesion) // *Am. J. Surg. Pathol.* — 1993. — V. 17. — P. 691–696.
792. *Nora F., Dahlin D., Beabout J.* Bizarre parosteal osteochondrotous of the hands and feet // *Am. J. Surg. Pathol.* — 1983. — V. 7. — P. 245–250.

Подногтевой (Дюпюитрена) экзостоз

793. *Landon G., Johnson K., Dahlin D.* Subungual exostoses // *J. Bone Joint Surg. [Am.].* — 1979. — V. 61. — P. 256–259.
794. *Miller-Breslow A., Dorfman H.* Dupuytren's (subungual) exostosis // *Am. J. Surg. Pathol.* — 1988. — V. 12. — P. 368–378.

Гамартома стенки грудной клетки

795. *Blumenthal B., Capitanio M., Quelos J., Kirkpatrick J.* Intrathoracic mesenchymoma. Observations in two infants // *Radiology.* — 1972. — V. 104. — P. 107–109.
796. *Campbell A., Wagget J., Mott M.* Benign mesenchymoma of the chest wall in infancy // *J. Surg. Oncol.* — 1982. — V. 21. — P. 267–270.
797. *Mayer C., Favara B., Holton C., Rainer W.* Malignant mesenchymoma in infants // *Am. J. Dis. Child.* — 1974. — V. 128. — P. 847–850.
798. *McCarthy E., Dorfman H.* Vascular and cartilaginous hamartoma of the ribs in infancy with secondary aneurysmal bone cyst formation // *Am. J. Surg. Pathol.* — 1980. — V. 4. — P. 247–253.

799. *McLeod R., Lahlin D.* Hamartoma (mesenchymoma) of the chest wall in infancy // *Radiology*. — 1979. — V. 131. — P. 657–661.
800. *Odell J., Benjamin D.* Mesenchymal hamartoma of chest wall in infancy: natural history of two cases // *Pediatr. Pathol.* — 1986. — V. 5. — P. 135–146.

Врожденный фиброматоз

801. *Inwards C., Unni K., Beabout J., Shives T.* Solitary congenital fibromatosis (infantile myofibromatosis) of bone // *Am. J. Surg. Pathol.* — 1995. — V. 15. — P. 935–911.
802. *Kindbloom L., Andervall L.* Congenital solitary fibromatosis of the skeleton: case report of a variant of congenital generalized fibromatosis // *Cancer*. — 1978. — N 41. — P. 636–640.

Мастоцитоз

803. *Barer M., Peterson L., Dahlin D., Winkelman R., Steward J.* Mastocytosis with osseous lesions resembling metastatic malignant lesions in bone // *J. Bone Joint Surg. [Am.]*. — 1968. — V. 50. — P. 142–152.
804. *Travis W., Li C., Bergstralh E., Yarn L., Swee R.* Systemic mast cell disease. Analysis of 58 cases and literature review // *Medicine (Baltimore)*. — 1988. — V. 67. — P. 345–368.
805. *Travis W., Li C., Bergstralh E.* Solid and hematologic malignancies in 60 patients with systemic mast cell disease // *Arch. Pathol. Lab. Med.* — 1989. — V. 113. — P. 365–368.
806. *Travis W., Li C., Hoagland H., Travis L., Banks P.* Mast cell leukemia: report of a case and review of the literature // *Mayo Clin. Proc.* — 1968. — V. 61. — P. 957–966.
807. *Webb T., Li C., Yan L.* Systemic mast cell disease. A clinical and hematopathologic study of 26 cases // *Cancer*. — 1962. — N 49. — P. 927–938.

Синовиальный хондроматоз

808. *Ballard R., Weiland L.* Synovial chondromatosis of the temporomandibular Joint // *Cancer*. — 1972. — N 30. — P. 791–795.
809. *Bertoni F., Unni K., Beabout J., Sim F.* Chondrosarcomas of the synovium // *Cancer*. — 1991. — N 67. — P. 155–162.
810. *Carey R.* Synovial chondromatosis of the knee in childhood. A report of two cases // *J. Bone Joint Surg. [Br.]*. — 1983. — V. 65. — P. 444–457.
811. *Murphy F., Dahlin D., Sullivan C.* Articular synovial chondromatosis // *J. Bone Joint Surg. [Am.]*. — 1962. — V. 44. — P. 77–86.
812. *Sviland L., Malcolm A.* Synovial chondromatosis presenting as painless soft tissue mass. A report of 19 cases // *Histopathology*. — 1995. — V. 27. — P. 275–279.

Болезнь Педжета

813. *Белышева Т. В., Некачалова А. З., Ракитянская А. В.* Случай полиоссальной формы болезни Педжета с оперативным вмешательством на позвоночнике // *Труды Ленинград. научн. об-ва патологоанатомов*, 1991. — Вып. 8. — С. 110–111.
814. *Некачалов В. В.* Болезнь Педжета костей // В кн.: *Патология костей и суставов*. — СПб, 2000. — С. 265–273.
815. *Bowerman J., Altman J., Hughes J., Zadek R.* Pseudo-malignant lesions in Paget's disease of bone // *Am. J. Roentgenol. Radium. Nucl. Med.* — 1975. — V. 124. — P. 57–61.
816. *Eisman J., Martin T.* Osteolytic Paget's disease. Recognition and risk of biopsy // *J. Bone Joint Surg. [Am.]*. — 1986. — V. 68. — P. 112–117.
817. *Frame B., Maref G.* Paget's disease: a review of current knowledge // *Radiology*. — 1981. — V. 141. — P. 21–24.
818. *Guyer R., Chamberlain A., Ackery D., Rolfe E.* The anatomic distribution of osteitis deformans // *Clin. Orthop.* — 1981. — V. 156. — P. 141–144.

819. Hajipavlou A., Lander P., Srolovitz H., Tnker I. Malignant transformation in Paget' disease of bone // *Cancer*. — 1992. — N 70. — P. 2802–2808.
820. Mii Y., Miyauchi Y., Honoki K., Morishita T., Miura S., Aoki M., Tamai S., Tsunoda S., Nishitani M., Sakaki T. Electron microscopic evidence of a viral nature for osteoclast inclusions in Paget's disease of bone // *Virchows. Arch. Pathol.* — 1994. — V. 424. — P. 99–104.
821. Schajowicz F., Santini Araujo E., Berenstein M. Sarcoma complicating Peget's disease of bone. A clinicopathological study of 62 cases // *J. Bone Joint Surg. [Br.]*. — 1983. — V. 65. — P. 299–307.

Остеомиелиты и опухоли в остеомиелите

822. Akbarnia B., Wirth C., Colman N. Fibrosarcoma arising from chronic osteomyelitis. Case report and review of the literature // *J. Bone Joint Surg. [Am.]*. — 1976. — V. 58. — P. 123–125.
823. Cabanela M., Sim F., Beabout J., Dahlin D. Osteomyelitis appearing as neoplasms. A diagnostic problem // *Arch. Surg.* — 1974. — V. 109. — P. 68–72.
824. Titzerald R., Brewer N., Dahlin D. Squamous-cell carcinoma complicating chronic osteomyelitis // *J. Bone Joint Surg. [Am.]*. — 1976. — V. 58. — P. 1146–1148.
825. Juric A., Helmig O., Ternowitz T., Moller B. Chronic recurrens multifocal osteomyelitis: a follow-up study // *J. Pediatr. Orthop.* — 1988. — V. 8. — P. 49–58.

Некроз кости

826. Буняшевский Э. В., Овчинников Г. И. Гистологическая характеристика различных типов течения асептического некроза головки бедренной кости // Ред. ж. «Архив патол.». — М., 1985. — С. 14 (Рукопись деп. ЕВИНИТИ № 8476-В)
827. Ермолова Т. П. Морфологическая диагностика асептического некроза головки бедренной кости и туберкулезного кокпита // *Ортопед. травматол.* — 1972. — № 2. — С. 73–78.
828. Шумада И. В., Суслова О. Я., Стецула В. И., Мороз Н. Ф., Катонин К. И., Жила Ю. С. Об асептическом некрозе и кистовидной перестройке эпифизов костей у взрослых // *Ортопед. травматол. и протезир.* — 1980. — № 7. — С. 33–37.
829. Mirra J., Gold R., Marafiotte R. Malignant (fibrous) histiocytoma arising in associated with a bone infarct in sickle-cell disease: coincidence or cause-and-effect? // *Cancer*. — 1977. — N 39. — P. 186–194.
830. Torres F., Kyriakos M. Bone infarct-associated osteosarcoma // *Cancer*. — 1992. — N 70. — P. 2418–2430.

Нодулярный теносиновит и пигментный виллонодулярный синовит

831. Maluf H., De Young B., Swanson P., Wick M. Fibroma and giant-cell tumor of tendon sheath. A comparative histological and immunohistological study // *Mod. Pathol.* — 1995. — V. 8. — P. 155–159.
832. O'Connell J., Fanburg J., Rosenberg A. Giant-cell tumor of tendon sheath and pigmented villonodular synovitis. Immunophenotype suggests a synovial cell origin // *Hum. Pathol.* — 1995. — V. 26. — P. 771–775.
833. Tashiro H., Iwasaki H., Kikuchi M., Ogata K., Okazaki M. Giant-cell tumors of tendon sheath. A single and multiple immunostaining analysis // *Pathol. Int.* — 1995. — V. 45. — P. 147–155.
834. Ushijima M., Hashimoto H., Tsuneyoshi Y., Enjoji M., Miyamoto Y., Okue A. Malignant giant-cell tumor of tendon sheath. Report of a case // *Acta Pathol. Jpn.* — 1985. — V. 35. — P. 699–709.

835. *Ushijima M., Hashimoto H., Tsuneyoshi M., Enjoji M.* Pigmented villonodular sinovitis. A clinicopathologic study of 52 cases // *Acta Pathol. Jpn.* — 1986. — V. 36. — P. 317–326.
836. *Vogrincic G., O'Connel J., Gilks C.* Giant-cell tumor of tendon sheath is a polyclonal cellular proliferation // *Hum. Pathol.* — 1997. — V. 28. — P. 815–819.

Остеофиброзная дисплазия

837. *Czerniak B., Rojas-Corona R., Dorfman H.* Morphologic diversity of long bone adamantinoma. The concept of differentiated (regressing) adamantinoma and its relationship to osteofibrous dysplasia // *Cancer.* — 1989. — N 64. — P. 3219–3234.
838. *Ishida T., Iijima T., Kikushi F.* A clinicopathological and immunohistochemical study of osteofibrous dysplasia, differentiated adamantinoma, and adamantinoma of long bones // *Skeletal. Radiol.* — 1992. — V. 21. — P. 493–502.
839. *Kempson R.* Ossifying fibroma of the long bones. A light and electron microscopic study // *Arch. Pathol.* — 1966. — V. 82. — P. 218–233.
840. *Park Y., Unni K., McLeod R., Pritchard D.* Osteofibrous dysplasia. Clinicopathologic study of 80 cases // *Hum. Pathol.* — 1993. — V. 24. — P. 1339–1347.
841. *Voytek T., Ro J., Edeiken J., Ayala A.* Fibrous dysplasia and cemento-ossifying fibroma. A histologic spectrum // *Am. J. Surg. Pathol.* — 1995. — V. 19. — P. 775–781.

Субхондральная киста

842. *Glass T., Dyer R., Fisher L., Fechner R.* Expansile subchondral bone cyst // *AJR.* — 1982. — V. 139. — P. 1210–1211.
843. *Ostlere S., Seeger L., Eckard J.* Subchondral cysts of the tibia secondary to osteoarthritis of the knee // *Skeletal. Radiol.* — 1990. — V. 19. — P. 287–289.

Псевдоопухоль у больных гемофилией

844. *Hermann G., Gilbert M.* Case report 471. Hemophilic pseudotumors (presumptive diagnosis) and hemophilic arthropathy of elbow // *Skeletal. Radiol.* — 1988. — V. 17. — P. 152–156.
845. *Yeh H., Gilbert M.* Computed tomography and ultrasonography of the hemophilic pseudotumor and their use in surgical planning // *Skeletal. Radiol.* — 1986. — V. 15. — P. 123–128.

Реактивный склероз медиального конца ключицы

846. *Franquet T., Lecumberri F., Rivas A., Inaraja L., Idoate M.* Condensing osteitis of the clavicle. Report of two new cases // *Skeletal. Radiol.* — 1985. — V. 14. — P. 184–187.
847. *Greenspan A., Gershcovich E., Szabo R., Matthews J.* Condensing osteosis of the clavicle: a rare but frequently misdiagnosed condition // *AJR.* — 1991. — V. 156. — P. 1011–1015.

Амилоидная опухоль кости

848. *Ferreiro J., Bhuta S., Nieberg R., Verity M.* Amyloidoma of the skull base // *Arch. Pathol. Lab. Med.* — 1990. — V. 114. — P. 974–976.
849. *Onishi S., Andress D., Maloney N., Coburn J., Sherrard D.* Beta 2-microglobulin deposition in bone in chronic renal failure // *Kidney Int.* — 1991. — V. 39. — P. 990–995.

ПРЕДМЕТНЫЙ УКАЗАТЕЛЬ

- Адамантинома длинных трубчатых костей (опухоль Фишера) 221–227
- Ангиосаркома 185–187
- Болезнь Педжета (деформирующая остеодистрофия) 275–277
- «Бурая опухоль» гиперпаратиреозидизма (синдром Реклингаузена–Энгеля) 267, 268
- Гамартома стенки грудной клетки 270, 271
- Гемангиома 175–179
- Гемангиоперицитомы 183, 184
- Гемангиоэндотелиома 180–183
- Гигантоклеточная опухоль 136–144, 251
- Гистиоцитоз синусный с массивной лимфаденопатией (болезнь Росаи–Дорфмана) 265
- Гистиоцитомы фиброзная доброкачественная 190–193
 - – злокачественная 198–207
- Гломус-ангиома 177, 179
- Гранулема гигантоклеточная (репаративная) кистей и стоп 242
 - эозинофильная солитарная 259–265
- Дефект фиброзный метафизарный 249
- Дисплазия остеофиброзная 283–285
 - фиброзная 243–249
- Киста аневризимальная 237
 - солитарная 233
 - субхондральная 285, 286
 - эпидермальная 241
 - юкстаартикулярная (внутрикостный ганглион) 239–241
- Ксантоматоз 208, 209
- Лейомиома 211
- Лейомиосаркома 211
- Лимфангиома 177
- Лимфогранулематоз (болезнь Ходжкина) 162, 163
- Лимфома Беркитта 164
- Лимфосаркома 157–162
- Липома 208
- Липосаркома 209, 210
- Мастоцитоз 272, 273
- Мезенхимомы злокачественная 212
- Миелома множественная 164–172
- Миозит оссифицирующий 253–257
- Миофиброматоз кости инфантильный 190
- Мозоль костная 252, 253
- Нейролеммома 213, 214
- Нейрофиброма 213, 214
- Некроз кости 278, 279

- Опухоли в остеомиелите 277, 278
- вторично инфильтрирующие 232
 - метастатические 229–232
- Опухоль амилоидная 288
- примитивная нейроэктодермальная (PNET) 155–157
- Остеобластома 40, 46–48
- агрессивная 48–51
- Остеома 36–40
- остеоидная 40–48
- Остеомиелиты 277
- Остеосаркома 51–89
- анапластическая 75
 - мелкоклеточная 73, 75
 - параостальная (юкстакортикальная) 79–84
 - периостальная 84–86
 - поверхностная 78
 - – высокой степени злокачественности 78, 79
 - телеангиэктатическая 73, 74
 - фиброгистиоцитарная 75
 - центральная (медуллярная) 51–73
 - – низкой степени злокачественности 76
- Остеохондрома (костно-хрящевой экзостоз) 97–101
- Периостит реактивный цветущий (параостальный фасциит) 257–259
- Плазмоцитома (солитарная миелома) 172–174
- Пролиферация причудливая параостальная остеохондроматозная (болезнь Нора) 268, 269
- Промежуточные и неопределенные сосудистые опухоли костей 179, 180
- Псевдоопухоль у больных гемофилией 286, 287
- Рабдомиосаркома 211
- Саркома недифференцированная 227, 228
- Юинга 145–155
- Синовиит виллонодулярный пигментный 282, 283
- Склероз реактивный медиального конца ключицы (концентрированный остеит) 287, 288
- Теносиновиит нодулярный 280–282
- Фиброма десмопластическая 188–190
- хондромиксоидная 110–117
- Фиброматоз врожденный (инфантильный миофиброматоз) 271, 272
- Фибросаркома 193–198
- Хондробластома 102–109
- Хондрома 90–97
- Хондроматоз синовиальный 273–275
- Хондросаркома 117–122, 126, 135
- дедифференцированная 130, 131
 - мезенхимальная 127–130
 - миксоидная 134
 - светлоклеточная 131–133
 - юкстакортикальная (периостальная) 126, 127
 - обычная (первичная, вторичная) 122–125
- Хордома 215–221
- хондроидная 220
- Экзостоз подногтевой (Дюпюитрена) 102, 269, 270

Эдуард Львович Нейштадт
Анатолий Борисович Маркочев

ОПУХОЛИ
И ОПУХОЛЕПОДОБНЫЕ
ЗАБОЛЕВАНИЯ КОСТЕЙ

ООО «Издательство ФОЛИАНТ»
190020, Санкт-Петербург, Нарвский пр., 18, оф. 501
тел./факс: (812) 325-39-86, 786-72-36
e-mail: foliant@peterlink.ru
<http://www.foliant.com.ru>

Подписано в печать 17.10.2006.
Формат 70 × 100 $\frac{1}{16}$. Печ. л. 21,5.
Гарнитура Таймс. Печать офсетная.
Тираж 1500 экз. Заказ №

Отпечатано с готовых диапозитивов
в ГУП «Типография «Наука»
199034, Санкт-Петербург, 9 линия, 12