

В. В. Пономарев

**РЕДКИЕ
НЕВРОЛОГИЧЕСКИЕ
СИНДРОМЫ
И БОЛЕЗНИ**

Санкт-Петербург
ФОЛИАНТ
2005

УДК 616.8

ББК 56.1

Рецензенты:

доктор медицинских наук, профессор Б. С. Виленский

доктор медицинских наук, профессор И. И. Протас

Пономарев В. В.

Редкие неврологические синдромы и болезни

(наблюдения из практики) :

руководство для врачей / В. В. Пономарев. —

СПб : ООО «Издательство ФОЛИАНТ», 2005. — 216 с. : ил.

ISBN 5-93929-116-3

В руководстве обобщен практический опыт и анализ современной литературы по диагностике и лечению 30 редких или атипично протекающих неврологических синдромов и болезней. Обсуждаются аспекты этиопатогенеза, клинической картины, дифференциальной диагностики, наиболее типичные тактические и терапевтические ошибки.

Адресовано неврологам и врачам других специальностей, интересующимся проблемами диагностики и лечения «трудных» и редко встречающихся заболеваний.

ISBN 5-93929-116-3

© В. В. Пономарев, 2005

© ООО «Издательство ФОЛИАНТ», 2005

ОГЛАВЛЕНИЕ

Список сокращений	4
Предисловие	5
Глава I. Воспалительные и демиелинизирующие заболевания нервной системы	
Синдром Миллера Фишера	7
Восходящий паралич Ландри	13
Синдром Эди	23
Синдром Персонейджа–Тернера	27
Краниальный синдром воспалительной демиелинизирующей полиневропатии	35
Синдром Исаакса	41
Антифосфолипидный синдром	48
Синдром ригидного человека	57
Острый поперечный миелит	65
Болезнь моя-моя	73
Синдром Толоза–Ханта	82
Аутоиммунная офтальмопатия	91
Прогрессирующая мультифокальная лейкоэнцефалопатия	97
Глава II. Наследственные и метаболические болезни нервной системы	
Болезнь Олбрайта	105
Болезнь Фара	109
Болезнь Вильсона–Коновалова	115
Спиноцереbellлярная атаксия	122
Язвенно-мутилирующая акропатия	128
Наследственная спастическая параплегия	133
Миотонии	141
Спинальные аневризмы	151
Аневризма грудного отдела аорты	157
Мультисистемная атрофия	162
Редкие синдромы алкогольной энцефалопатии	168
Периодический паралич	176
Глава III. Опухолевые и псевдоопухолевые заболевания нервной системы	
Синдром Панкоста	181
Хемодектомы	187
Нейролейкемии	195
Лимфома головного мозга	201
Эхинококкоз головного мозга	206
Заключение	212
Лист ранее опубликованных статей и соавторов	214

СПИСОК СОКРАЩЕНИЙ

ВДП	— воспалительная демиелинизирующая полиневропатия
КТ	— компьютерная томография
МРТ	— магнитно-резонансная томография
ЦНС	— центральная нервная система
ПНС	— периферическая нервная система
СМЖ	— спинномозговая жидкость
СПИ	— скорость проведения импульса
ТИА	— транзиторная ишемическая атака
УЗИ	— ультразвуковое исследование
ЭКГ	— электрокардиография
ЭМГ	— электромиография
ЭНМГ	— электронейромиография
ЭЭГ	— электроэнцефалография
Ig	— иммуноглобулины

ПРЕДИСЛОВИЕ

В последние годы наблюдается бурный прогресс в области нейронаук. Внедрение в клиническую практику современных методов нейровизуализации, нейрофизиологии, нейроиммунологии, нейрогенетики значительно расширило возможности диагностики и лечения большинства неврологических заболеваний. Тем не менее неврология остается клинической дисциплиной, и в большинстве случаев правильное распознавание болезней, а также своевременно назначенная терапия зависят от квалификации врача-невролога. Практика показывает, что уровень подготовки врача определяется тем, как он ориентируется в неотложных ситуациях и может ли быстро принять правильное решение в редких либо атипично протекающих случаях болезней. Так или иначе, но от уровня подготовки врача зависит судьба, а порой и жизнь пациента.

К сожалению, можно констатировать, что в медицинской литературе встречаются лишь отдельные издания справочного характера, посвященные данной проблеме. Среди них — переведенная с болгарского языка книга «Редкие синдромы и заболевания нервной системы» под редакцией Б. Иорданова и Я. Янкова (1981) и менее доступные — «Clinical Cases in Neurology» под редакцией A. Schapira, L. Rowland (2001) и «Fifty Neurological Cases from the National Hospital» под редакцией A. Wills, C. Marsden (1999).

25 лет врачебной практики, учеба у ведущих неврологов Беларуси и России, участие в работе многих всероссийских, европейских и мировых неврологических конгрессов, изучение современной литературы помогли нам собрать и обобщить многочисленные случаи редких неврологических синдромов и заболеваний. Неоценимая помощь в этой работе была оказана врачами клинических и диагностических отделений 5-й клинической больницы г. Минска, научными сотрудниками НИИ неврологии, нейрохирургии и физиотерапии Министерства Здравоохранения Республики Беларусь, коллегами других специальностей (генетиками, гематологами, патоморфологами, онкологами, эндокринологами), работающими в различных лечебных учреждениях столицы (7, 9, 10-й клинических больницах). Без их помощи данная книга не могла состояться. Часть наблюдений уже опубликована в различных медицинских изданиях у нас в стране и за рубежом. Однако бурный про-

гресс наук привел к пересмотру, казалось бы, фундаментальных представлений о некоторых болезнях. Именно поэтому возникла идея обобщить в одной книге собственные наблюдения по диагностике и лечению ряда редких неврологических болезней и сопоставить их с современными литературными источниками. Выбор для описания определенных нозологических форм был субъективным и определялся нашими диагностическими возможностями.

Книга состоит из трех глав, обобщающих 30 достаточно редко встречающихся или атипично протекающих неврологических синдромов и болезней. Рассмотрение каждой нозологической формы представлено в виде вступления, разбора отдельного клинического случая или серии наблюдений, иллюстрированных результатами инструментальных методов обследований (рентгеновской компьютерной и магнитно-резонансной томографии, электронейромиографии, ультразвукового исследования и др.), и обзора современной литературы по данному вопросу. Диагностика каждого конкретного случая основана на современных принципах доказательной медицины и подтверждена длительным катamnестическим наблюдением. Акцент в работе сделан на анализе результатов исследований, особенностях клинической картины, спорных и нерешенных вопросах этиопатогенеза, дифференциальной диагностики, выборе терапии представленных болезней, а также на наиболее типичных (в том числе собственных) ошибках.

Подготовленная к изданию книга не является учебником. Ее основная цель — предоставить практическим врачам-неврологам сводку современных представлений об этиологии, патогенезе, клинике, дифференциальной диагностике и различных фармакологических, нефармакологических и хирургических подходах лишь некоторых сложных клинических случаев. Автор будет считать, что справился со своей задачей, если книга окажется нужной врачу, встретившемуся с редкой или «трудной» болезнью.

Хочу поблагодарить моих учителей, коллектив отделения, в котором работаю, своих друзей, принявших участие в подготовке и издании данной книги, а также семью, которая оказывала мне постоянную поддержку.

Доктор медицинских наук
В. В. Пономарев

6. *Akenami F. O., Koskiniemi M., Farkkila M. et al.* Cerebrospinal fluid plasminogen activator inhibitor-1 in patients with neurological disease // *J. Clin. Pathol.* — 1997. — Vol. 50. — N 2. — P. 157–160.
7. *Aysun S., Topcu M., Gunay M. et al.* Neurologic features as initial presentations of childhood malignancies // *Pediatr. Neurol.* — 1994. — Vol. 10. — N 1. — P. 40–43.
8. *Cowell C. T., Dietsch S.* Adverse events during growth hormone therapy // *J. Pediatr. Endocrinol. Metab.* — 1995. — Vol. 8. — N 4. — P. 243–252.
9. *Garzuly F.* Pathological features of neuroleukemia. Changes and lessons // *Orv. Hetil.* — 1994. — Vol. 135. — N 24. — P. 1291–1295.
10. *Graus F., Saiz A., Sierra J. et al.* Neurological complications of autologous and allogeneic bone marrow transplantation in patients with leukemia: a comparative study // *Neurology.* — 1996. — Vol. 46. — N 4. — P. 1004–1009.
11. *Narayanaswamy A. S., Prakash M. P., Kakkar R. et al.* Neurological manifestations of leukemia — clinical and pathological findings // *J. Assoc. Physicians India.* — 1992. — Vol. 40. — N 11. — P. 740–742.
12. *Walker R. W.* Neurologic complications of leukemia // *Neurol. Clin.* — 1991. — Vol. 9. — N 4. — P. 989–999.

Лимфома головного мозга

Лимфомы (неходжкинские лимфомы, лимфосаркомы) относятся к числу злокачественных опухолей кроветворной ткани. По данным литературы, частота лимфом в последние годы увеличилась. Мужчины болеют чаще женщин. Опухоли развиваются из Т- и В-лимфоцитов периферической крови. 80–85% всех лимфом имеют В-клеточную природу [1–4]. Этиология заболевания не известна. К числу провоцирующих факторов развития данных опухолей относятся ионизирующее облучение, состояние врожденного или приобретенного иммунодефицита, зрелый возраст, длительный прием некоторых медикаментов (карбамазепин) [5]. Наиболее частой локализацией опухолевого очага являются периферические лимфатические узлы (интранодальная локализация). Реже первичный очаг локализуется экстранодально в других органах и тканях: различных участках желудочно-кишечного тракта, кольце Пирогова–Вальдеера, костях скелета, коже, мягких тканях, внутренних органах (яички, почки, легкие, печень) [4].

Поражение нервной системы при лимфомах является следствием гематогенного диссеминирования из первичного очага и обнаруживается через 1,5 года от начала заболевания у 2–29% больных [3, 5]. Лимфомы ЦНС всегда имеют В-клеточное происхождение и проявляются в четырех вариантах:

- 1) одиночные или множественные внутримозговые узлы;
- 2) диффузная внутримозговая инфильтрация;
- 3) диффузная перивентрикулярная инфильтрация;
- 4) инфильтрация сетчатки и стекловидного тела [2].

Первичные лимфомы головного мозга встречаются крайне редко и локализуются в базальных ганглиях, таламусе, перивентрикулярном белом веществе, мозолистом теле и мозжечке. Неврологические проявления лимфом — общемозговой и менингеальный синдромы, очаговая симптоматика, поражения отдельных черепных нервов (чаще лицевого и тройничного). В 30–40% случаев лимфомы носят множественный характер [5]. В ряде случаев первичный очаг лимфомы установить не удастся. Распознавание лимфомы всегда затруднено.

Приводим случай диагностики множественной рецидивирующей первичной лимфомы головного мозга.

Больная А., 21 года, рабочая, доставлена скорой помощью с жалобами на выраженное головокружение, тошноту, многократную рвоту, шаткость при ходьбе. В 6-летнем возрасте перенесла острый лимфобластный лейкоз, подтвержденный морфологически (пунктат костного мозга). Получала программное лечение, в том числе метотрексат интратекально. В последующем чувствовала себя здоровой, наблюдалась детским онкогематологом. В 17 лет снята с учета в связи с выздоровлением. За неделю до поступления без видимой причины появились легкое головокружение и тошнота. Спустя 3 дня головокружение значительно усилилось, присоединились рвота, шаткая походка, в связи с чем доставлена в неврологический стационар в экстренном порядке. Из ранее перенесенных заболеваний отмечает редкие простудные, колебания АД, гиперплазию щитовидной железы. Наследственный анамнез не отягощен.

При поступлении состояние средней тяжести, занимает вынужденное положение на боку. Кожные покровы чистые, периферические лимфоузлы не увеличены. Щитовидная железа при

пальпации незначительно увеличена, безболезненна. АД 110/80 мм рт. ст. Соматический статус компенсирован. *Неврологически:* в сознании, ориентирована, слегка заторможена. Выраженный горизонтальный нистагм при взгляде влево. Слабость мимических мышц слева (не морщит лоб, слабость круговой мышцы левого глаза, положительный феномен ресниц, опущен угол рта). Сила в конечностях достаточная, мышечная гипотония более выражена в левых конечностях. Сухожильно-периостальные рефлексы средней живости, D=S, патологических стопных знаков нет. Координаторные пробы выполняет слева с интенционным дрожанием и мимопопаданием, в позе Ромберга падает вправо.

При обследовании: общий анализ крови: Hb 160 г/л, лейкоциты $5,0 \cdot 10^9$ /л, СОЭ 5 мм/ч, формула без патологии. СМЖ: цитоз $540 \cdot 10^6$ клеток/л (лимфоциты 96%, бласты 2%, макрофаги 1%, плазматические клетки 1%), белок 1,74 г/л. Окулист: острота зрения 1,0, диски зрительных нервов розовые, контуры четкие, артерии в норме, легкое полнокровие вен. МРТ головного мозга: параинтравентрикулярно слева с распространением 13×16 мм (рис. 34А). Аналогичное образование 16×5 мм выявлено в правом полушарии мозжечка. IV желудочек умеренно компремирован, асимметрия боковых желудочков S>D, срединные структуры не смещены.

С подозрением на нейролейкемию больная была переведена в гематологическое, а затем в нейрохирургическое отделение, где выполнена биопсия пораженных участков мозга. Гистологическое заключение: неходжкинская лимфома высокой степени злокачественности. Больная переведена в онкологический диспансер, где проведено три курса химиотерапии: 1) винкристин и кармустин; 2) винкристин в сочетании с доксорубицином, citarabiном, метотрексатом; 3) винкристин в сочетании с метотрексатом и цитозаром. Кроме того, больная постоянно получала преднизолон (30 мг/сут). В два этапа проведена лучевая терапия в дозе 30 Гр. Состояние больной стабилизировалось, однако через 6 месяцев вновь усилились общемозговые нарушения. При КТ головного мозга выявлен рецидив опухоли с локализацией в левом боковом желудочке. Повторно проведено три курса лучевой терапии в дозе 15 Гр и несколько курсов химиотерапии: винбластин в сочетании с кармустином, метотрексатом, доксорубицином и циклофосфаном. При катamnестическом наблюдении в течение трех лет состояние больной компенсированное.

В неврологическом статусе сохраняется легкий стволково-мозжечковый синдром, ходит самостоятельно, установлена I группа инвалидности. При контрольной (спустя три года) МРТ головного мозга с внутривенным усилением (магневист 20,0) признаков очагового поражения головного мозга нет (рис. 34Б).

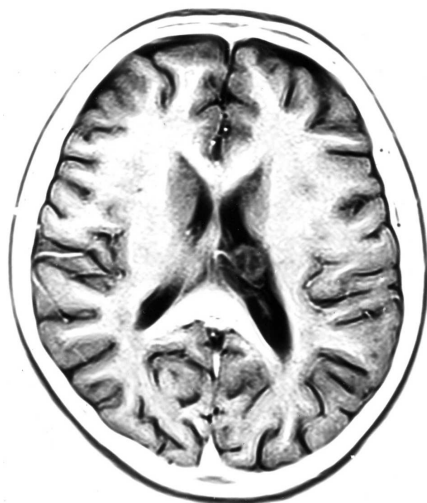

Рис. 34А. МРТ головного мозга больной А., 21 года, с диагнозом «лимфома головного мозга высокой степени злокачественности» (до лечения), аксиальная проекция: параинтравентрикулярно слева с распространением на зрительный бугор определяется объемное образование 13×16 мм и асимметрия боковых желудочков S>D

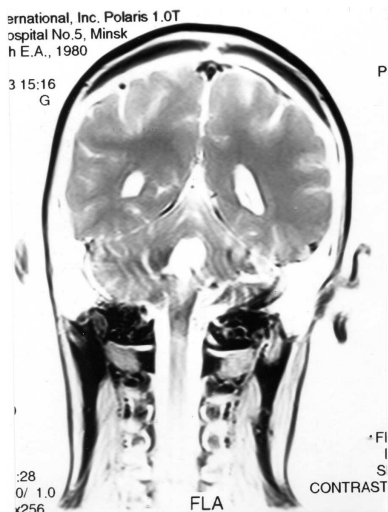

Рис. 34Б. МРТ головного мозга с внутривенным усилением этой же больной спустя 3 года от начала заболевания (коронарная проекция): признаков очагового поражения головного мозга не выявлено

Таким образом, на момент первичного обращения у больной в неврологическом статусе имели место общемозговые нарушения, мозжечковые симптомы, поражение лицевого нерва и ликворный менингит. Трудность диагностики заключалась в том, что подобная неврологическая симптоматика появилась у пациентки, перенесшей острый лимфоцитарный лимфолейкоз. Стадия стойкой костномозговой ремиссии лейкоза не исключала развитие нейролейкемии в форме двух опухолевых очагов. Только

гистологическая картина в данном случае позволила установить диагноз лимфомы. Поражение ЦНС носило множественный характер, а первичный очаг опухоли выявить не удалось. К сожалению, несмотря на своевременную диагностику и проводимое комплексное лечение, у больной на фоне частичной ремиссии через 8 месяцев развился рецидив заболевания. Однако в последующем в течение трех лет отмечена стойкая клинико-нейровизуализационная ремиссия.

Дифференциальный диагноз лимфомы головного мозга проводят с другими опухолями (первичными и метастатическими) головного мозга, паразитарным поражением (цистицеркоз, эхинококкоз), нейролейкозом.

Патогенетическое лечение лимфом заключается в проведении повторных курсов химио- и лучевой терапии до достижения частичной либо полной ремиссии. Симптоматическая терапия заключается в назначении мочегонных, противосудорожных средств, витаминотерапии. По мнению ряда авторов, лимфомы головного мозга не являются причиной смерти больных при условии их своевременной диагностики и правильного лечения [1].

Таким образом, лимфомы головного мозга являются достаточно редким вариантом опухолевого поражения ЦНС и сложны для диагностики в связи с тем, что не имеют специфической клинической картины. Наличие первичного очага лимфомы при условии настороженности невролога облегчает диагностику. Своевременный перевод таких больных в онкологический стационар и рациональная химиотерапия позволяют добиться ремиссии заболевания.

Литература

1. *Варламова И. В.* Рецидивы поражения ЦНС и их лечение при острых лейкозах и гематосаркомах: Автореф. дис... канд. мед. наук. — М., 1993. — 24 с.
2. *Гусев Е. И., Бурд Г. С., Никифоров А. С.* Неврологические симптомы, синдромы, симптомокомплексы и болезни. — М.: Медицина, 1999. — С. 558.
3. Клиническая онкогематология / Под ред. М. А. Волковой. — М.: Медицина, 2001. — 572 с.
4. Руководство по гематологии / Под ред. А. И. Воробьева. — М.: Ньюдиамед, 2002. — Т. 1. — С. 192.
5. *Торубаров Ф. С., Бушмаков А. Ю., Туманов Л. Б. и др.* Случай первичной лимфомы головного мозга // Журн. невропат. и психиатр. — 1999. — Т. 99. — N 11. — С. 41–43.

ЭХИНОКОККОЗ ГОЛОВНОГО МОЗГА

Эхинококкоз является паразитарным заболеванием, вызываемым эхинококком, принадлежащим к классу ленточных червей. Эхинококкоз встречается повсеместно, однако эндемичными по этому заболеванию считаются Украина, Беларусь, Молдова, Центральная Азия, Африка, Южная Америка [1]. Заражение человека происходит путем попадания личинок эхинококка в желудочно-кишечный тракт. Через кишечную стенку личинки попадают в кровеносное русло и разносятся кровью в любые органы и ткани, где развиваются эхинококковые пузыри, а затем кисты. По пути следования личинки преодолевают два барьера — печень и легкие, поэтому эти органы при эхинококкозе поражаются чаще других. Клиническая симптоматика эхинококкоза связана с механическим воздействием на окружающие органы кист, которые чаще приобретают псевдоопухолевое течение, а также вследствие развития иммунопатологических реакций на токсины, вырабатываемые данным паразитом в организме человека [2–4].

Эхинококкоз головного мозга встречается достаточно редко, составляя в структуре заболевания 0,2–1,9% [1]. Излюбленная локализация эхинококков — теменные, височные доли полушарий головного мозга, теменно-затылочные стыки, а также III и IV желудочки мозга. Неврологические проявления эхинококкоза связаны с развитием синдрома внутрочерепной гипертензии (головная боль, тошнота, рвота), парциальными (двигательными или чувствительными) и вторично-генерализованными эпилептическими приступами или другими очаговыми симптомами поражения вещества мозга (моно- или гемипарезами, гемианопсиями, афазиями и др.). Течение эхинококкоза, как правило, ремиттирующее. Диагностика заболевания затруднена. На первом этапе почти всегда предполагается опухоль или метастатическое поражение мозга. Подтверждение диагноза эхинококкоза осуществляется при помощи иммунологических методик, связанных с выявлением паразитарных антигенов: кожного теста Кацони, непрямой реакции гемагглютинации, метода моно-

клональных антител [3, 4]. Лечение эхинококкоза чаще симптоматическое, возможно оперативное удаление кист.

Мы наблюдали редкий случай сочетания эхинококкоза головного мозга и левой почки, в котором была допущена характерная диагностическая ошибка при первичных обследованиях.

Больной З., 61 года, пенсионер (ранее работал животноводом), при поступлении в стационар жаловался на приступы внезапной потери сознания, судороги тонико-клонического характера, прикус языка, постприступное оглушение. Болен в течение 10 лет, когда без видимой причины развился единичный генерализованный судорожный приступ без ауры. Обследован в стационаре (КТ головного мозга без патологии, ЭЭГ-признаки эпилептической активности не выявлены). Диагностирована поздняя эпилепсия. С этого времени непостоянно принимал 200 мг карбамазепина. В последующем приступы повторялись с частотой до нескольких в год. Спустя 8 лет приступы участились до одного раза в 3 месяца, и окружающие стали замечать снижение критики со стороны больного к своему состоянию. При повторном обследовании на МРТ головного мозга с внутривенным усилением (20,0 магневиста) обнаружены множественные участки накопления контраста в левой лобной и правой височной областях. Заподозрено метастатическое поражение головного мозга. Проведен онкопоиск со стороны внутренних органов. При УЗИ брюшной полости обнаружено объемное патологическое образование в левой почке. Особенность клинической картины, медленно прогрессирующее течение заболевания позволили заподозрить рак левой почки с множественными метастазами в головной мозг и рекомендовать симптоматическое лечение, а также повторное обследование. За последующий год ухудшения состояния больного не произошло. При повторном обследовании состояние больного оставалось удовлетворительным, пониженного питания, АД 150/90 мм рт. ст., со стороны внутренних органов видимой патологии не выявлено, периферические лимфатические узлы не пальпируются. *Неврологически:* в сознании, отмечается легкое снижение памяти на текущие события и критики к своему состоянию. Знаков очагового поражения нервной системы не выявлено.

При обследовании: общеклинические анализы крови, мочи, биохимический анализ крови без отклонения от нормы. СМЖ: белок 0,26 г/л, цитоз $29 \cdot 10^6$ клеток/л (100% лимфоциты, атипичных клеток не обнаружено). ЭЭГ: умеренные диффузные из-

менения в виде нерегулярности альфа-ритма, очагового преобладания, эпилептической активности не выявлено. Окулист: острота зрения 1,0, на глазном дне сужены артерии, вены не изменены. Рентгенографическое исследование легких: дополнительных образований в легочных полях не обнаружено. МРТ головного мозга с внутривенным усилением: определяются участки накопления контраста в виде колец от 4 до 11 мм в диаметре в левой лобной и правой височной областях (рис. 35), срединные структуры не смещены. Отрицательной МРТ-динамики по сравнению с предыдущим обследованием не выявлено. УЗИ брюшной полости: печень не изменена, структура ее не нарушена, выявляется патологическое образование левой почки (рис. 36). КТ почек: в средней трети паренхимы левой почки определяется объемное образование неоднородной структуры с четким выпуклым наружным контуром 32×24 мм в диаметре. После внутривенного усиления плотность образования повысилась. Забрюшинные лимфоузлы не увеличены. При серологическом исследовании крови выявлено диагностически значимое (1:64) повышение титра антител к эхинококку. Катамнестическое наблюдение за пациентом в течение двух лет не выявило клинических признаков прогрессирования заболевания.

Таким образом, у больного в возрасте 51 года заболевание проявилось единичным генерализованным приступом. При обследовании больного не обнаружено органических признаков поражения мозга, что указывало на ранние признаки болезни, без формирования паразитарных кист. Спустя длительное время медленное прогрессирование заболевания вызвало необходимость повторного обследования. При проведении МРТ головного мозга и УЗИ левой почки обнаружены объемные патологические образования, которые ошибочно расценены как признаки распространенного онкологического процесса. Лишь динамическое наблюдение за больным и повторное инструментальное обследование позволили исключить онкопатологию. Серологическое исследование крови выявило наличие паразитарного (эхинококкового) поражения. Основываясь на клинических, лабораторных и инструментальных обследованиях можно утверждать, что обнаруженные патологические образования в головном мозге и левой почке являются эхинококковыми кистами.

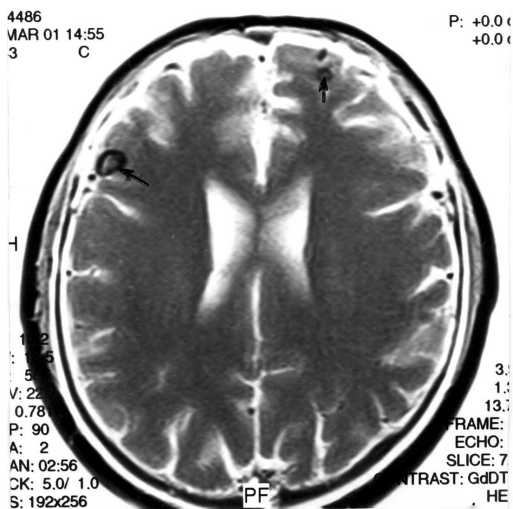


Рис. 35. МРТ головного мозга больного 3., 61 года, с диагнозом «эхинококкоз головного мозга»: определяются участки накопления контраста в виде колец от 4 до 11 мм в диаметре в левой лобной и правой височной областях (указаны стрелками)




Рис. 36. УЗИ брюшной полости этого же больного: выявляется объемное патологическое образование в левой почке (указано стрелками)

Как и большинство паразитарных заболеваний, эхинококкоз опасен для человека. Промежуточными или окончательными хозяевами личиночной стадии эхинококков являются около 60 видов диких и домашних животных. Заражение человека возможно при близком контакте с инвазированными животными, употреблении в пищу зараженных фруктов, овощей, воды, при выделке шкур. Входными воротами инфекции является слизистая оболочка желудочно-кишечного тракта. Током крови личинки попадают в любые органы. Частота поражения внутренних органов (в порядке убывания) следующая: печень, легкие и плевра, почки, селезенка, головной мозг [1]. Личиночная (пузырная) стадия заболевания длится несколько месяцев и лет, когда паразит медленно растет в организме человека. Постепенно вокруг пузыря развивается фиброзная капсула как реакция соединительной ткани хозяина и формируется паразитарная киста, достигающая

5 см в диаметре. В пораженном органе может быть одна киста (солитарное поражение) либо множественные. Различают первичные кисты (образующиеся в месте прикрепления личинки) и вторичные (образующиеся при разрыве первичных кист). Форма кист чаще округлая, но иногда киста, встречая сопротивление со стороны окружающих тканей, приобретает причудливую форму. По мере роста эхинококков киста за счет механического воздействия вызывает раздражение или сдавление окружающих органов. Симптоматика заболевания, течение и прогноз определяются объемом паразитарного поражения органов, топографией кист, характером осложнений (прорывом кист, нагноением, сдавлением прилегающих сосудов). Разрывы кист могут привести к анафилактическому шоку и смерти [2]. Важным механизмом формирования эхинококкоза являются иммунопатологические реакции в организме человека. Продукты жизнедеятельности эхинококков ослабляют иммунные свойства организма. При инактивации токсинов и ферментов эхинококкоз может протекать бессимптомно [1, 4].

Избирательность локализации кист в головном мозге определяется особенностями его кровоснабжения. В мозге преобладают первичные множественные кисты. Случаи формирования вторичных кист крайне редки [1]. Плотных сращений их с мозговой тканью нет. Различные стадии развития эхинококкоза характеризуются периодами обострений: перифокальным воспалительным процессом, активной фазой роста, всасыванием токсического содержания кист, вазомоторными нарушениями кровообращения в мозге. При длительном течении над кистами рентгенологически развивается остеопороз. При локализации кисты рядом с ликворными путями могут возникнуть менингеальные симптомы, при этом в СМЖ определяются эозинофилы.

Дифференциальный диагноз эхинококкоза всегда проводится с первичным и вторичным (метастатическим) опухолевым процессом, с другими паразитарными заболеваниями (цистицеркоз, трематодоз, амебиаз). В этих случаях в диагностике большое значение приобретают эпидемиологические данные, обнаружение паразитарных очагов в других органах, повышение эозинофилов в крови и СМЖ. Наибольшую диагностическую ценность имеют серологические и иммунологические исследо-

вания, направленные на выявление специфических паразитарных антигенов [3, 4].

Основу патогенетической терапии эхинококкоза составляет курсовое применение глюкокортикоидов в среднетерапевтических дозах в течение 20–30 дней в сочетании с мочегонными средствами и дезинтоксикацией (гемодез, реополиглюкин). Симптоматическая терапия заключается в назначении противосудорожных средств (вальпроаты, карбамазепин), витаминов, антиоксидантов. При локализации кист в III или IV желудочке выполняется нейрохирургическое оперативное удаление кист [2].

Таким образом, невролог располагая полной клинической картиной в сочетании с эпидемиологическим анамнезом и результатами обследования может правильно поставить диагноз и выбрать дифференцированное лечение (симптоматическое или патогенетическое) либо направить такого больного на оперативное лечение.

Литература

1. Геллер И. Ю. Эхинококкоз. — М.: Медицина, 1989. — 208 с.
2. Найт Р. Паразитарные болезни (пер. с англ.). — М.: Медицина, 1985. — 415 с.
3. Immune Responses in Parasitic Infections: Immunology, Immunopathology and Immunoprophylaxis / Ed. E. Soulsby. — 1987. — Vol. 2. — P. 178.
4. Helminology / Ed. N. Chowdhury. — Springer, 1994. — P. 139–141.

ЗАКЛЮЧЕНИЕ

Общеизвестно, что своевременная диагностика любого заболевания является залогом его успешного лечения. Внедрение в клиническую практику современных высокотехнологических методов «доказательной медицины» во много раз облегчили проведение дифференциальной диагностики и сократили время для постановки точного диагноза. Однако в настоящее время негативной стороной данного процесса часто является замещение клинического подхода к больному изучением результатов его инструментального обследования (особенно данных КТ и МРТ), как основы для построения диагноза. Исключительно важное значение данный «подход» приобретает в диагностике «трудных» больных, а также редких или атипично протекающих случаях болезней.

В неврологии существуют два прямо противоположных подхода по отношению к этим больным. С одной стороны, стремление врача к объединению всех обнаруженных у больного патологических изменений в рамки единого процесса (без учета основного и сопутствующих заболеваний, их осложнений) неизбежно приведет к тому, что у каждого конкретного пациента заболевание можно трактовать как атипичное. С другой стороны, незнание, невнимание или нежелание клинициста к анализу всех проявлений болезни приводят к аморфным и ничего не значащим диагнозам, таким как «дисциркуляторная энцефаломиелопатия» или «распространенный остеохондроз позвоночника». С нашей точки зрения, основным принципом постановки диагноза у любого пациента был и остается клинический подход, который включает сбор жалоб, анамнеза заболевания, анамнеза жизни, внимательный объективный и неврологический осмотры. Результаты параклинических методов могут лишь подтвердить или исключить диагностическую концепцию врача, но ни в коем случае заменить ее. Конечно, необходимо отдавать себе отчет,

что порой даже применение суперсовременных обследований не может помочь клиницисту. В таких случаях необходимо катанестическое наблюдение за больным для того, чтобы правильно поставить диагноз. Что касается лечебных мероприятий, то это очень динамично развивающаяся область медицинских знаний. С каждым годом появляются новые методы фармакотерапии и современные технологии лечения. Часть из них приживается и надолго входит в арсенал практического врача. Другая часть методов терапии (даже широко рекламируемых) со временем забывается. В книге я постарался представить только те методы лечения, которые применяются достаточно долго и эффективность которых доказана путем мультицентровых контролируемых исследований, по возможности стараясь избегать «модных» или спорных по эффективности способов лечения. Насколько это мне удалось — судить читателю.

Таким образом, материал, представленный в настоящей книге, не претендует на всеобъемлющее освещение даже рассматриваемых случаев болезней, и с учетом того, что в неврологии атипичных случаев не меньше, чем типичных, оставляет большое поле деятельности для любого вдумчивого клинического исследователя.

ЛИСТ РАНЕЕ ОПУБЛИКОВАННЫХ СТАТЕЙ И СОАВТОРОВ

N п/п	Название статьи	Источник	Соавторы
1	Синдром Исаакса	Клинич. медицина. — 1987. — N 9. — С. 119–122	Лихачев С. А.
2	Рак верхушки легкого, проявляющийся картиной грудного радикулита	Здравоохранение Белоруссии. — 1988. — N 12. — С. 59–61.	Сельхов Ю. И.
3	Диагностика и лечение синдрома Миллера Фишера	Неврологический вестник. — 1995. — Вып. 1–2. — С. 40–41	—
4	Атипичные синдромы воспалительных демиелинизирующих полиневропатий	Медицинские новости. — 1998. — N 6. — С. 24–27	—
5	Случай диагностики восходящего паралича Ландри герпетической этиологии	Архив патологии. — 1999. — N 2. — С. 34–37	Недзведь М. К. Рагузин К. К.
6	Диагностика и лечение краниальной формы воспалительной демиелинизирующей полиневропатии	Неврологический журнал. — 1999. — N 6. — С. 31–34	—
7	Динамика неврологических симптомов при мультисистемной атрофии	Неврологический журнал. — 2000. — N 6. — С. 13–15	Пономарева Е. Н. Синевич П. А. Антоненко А. И.
8	Синдром Эди	Здравоохранение. — 2001. — N 2. — С. 58–59	—
9	Болезнь Олбрайта	Клиническая медицина. — 2001. — N 7. — С. 66–67	Склименок А. А. Антоненко А. И.
10	Миелополирадикулоневрит с поражением преимущественно переречника спинного мозга	Неврологический вестник. — 2001. — Вып. 3–4. — С. 52–54	Ходулев В. И.
11	Неврологические нарушения при антифосфолипидном синдроме	Неврологический журнал. — 2002. — N 2. — С. 22–25	Пономарева Е. Н. Синевич П. А. Антоненко А. И.
12	Случай диагностики гипокалиемического паралича у больного с миастенией	Медицинские новости. — 2002. — N 5. — С. 24–27	Пономарева Е. Н. Шинкарик В. М. Ходулев В. И.

ЛИСТ РАНЕЕ ОПУБЛИКОВАННЫХ СТАТЕЙ И СОВАВТОРОВ

№ п/п	Название статьи	Источник	Соавторы
13	Диагностирование нового варианта спиноцеребеллярной атаксии	Здравоохранение. — 2003. — N 2. — С. 42–45	Нехай Н. А. Антоненко А. И.
14	Наследственная спастическая параллегия: современные представления о патогенезе и лечении	Медицинские новости. — 2003. — N 5. — С. 42–45	Ишукова О. А. Пашко Г. В.
15	Диагностика аутоиммунной офтальмопатии	Здравоохранение. — 2003. — N 4. — С. 53–54	Фурса С. Е.
16	Язвенно-мутилирующая акропатия	Здравоохранение. — 2003. — N 6. — С. 53–54	—
17	Особенности клинической картины и течение прогрессирующей мультифокальной лейкоэнцефалопатии	Нейроиммунология 2003. — N2. — С. 120–121	Чикунова В. В.
18	Clinical and neuroimaging data in patients with hereditary spastic paraplegia: finding and comparison	European J. Neurology. — 2003. — Vol. 10 (Suppl). — P. 90	Ishukova O. Pashko G.
19	Approaches to paraganglioma diagnoses	European J. Neurology. — 2003. — Vol. 10 (Suppl). — P. 185	Ponomareva E. Antonenko A.
20	Tolosa–Hunt syndrome: clinical, MRI and angiography correlations	European J. Neurology. — 2003. — Vol. 10 (Suppl). — P. 196–197.	Khamichenka T.
21	Миотонии: современные представления о диагностике и патогенезе	Медицина. — 2003. — N 3. — С. 41–43	—
22	Синдром Толоза–Ханта	Актуальные проблемы неврологии и нейрохирургии. — Мн., 2003. — вып. 5. — С. 125–131	Хомиченко Т. В.
23	Хемодектомы: клинические варианты, критерии диагностики и подходы к лечению	Неврологический журнал. — 2003. — N 5. — С. 24–27.	Пономарева Е. Н. Трезкова О. А. Антоненко А. И.
24	Диагностика и лечение синдрома Персонейджа–Тернера	Нейроиммунология 2003. — N 2. — С. 119	Ишукова О. А. Ходулев В. И.
25	Болезнь Фара: клиническая картина и подходы к лечению	Журн. неврол. и психиатр. — 2004. — N 3. — С. 62–64	Науменко Д. В.

В. В. Пономарев

РЕДКИЕ
НЕВРОЛОГИЧЕСКИЕ
СИНДРОМЫ
И БОЛЕЗНИ

ООО «Издательство ФОЛИАНТ»
190020, Санкт-Петербург, Нарвский пр., 18, оф. 501
тел./факс: (812) 325-39-86, 186-72-36
e-mail: foliant@peterlink.ru
<http://www.foliant.com.ru>

Подписано в печать 05.03.2005.
Формат 60 × 88 $\frac{1}{8}$. Печ. л. 13,5.
Гарнитура Таймс. Печать офсетная.
Тираж 1500 экз. Заказ №

Отпечатано с готовых диапозитивов
в ГУП «Типография «Наука»
199034, Санкт-Петербург, 9 линия, 12