

Джеймс В. О'Коннор

4.1. Введение	91
4.2. Травмы трахеи, бронхов и пищевода	92
4.3. Травмы магистральных сосудов	93
4.4. Левосторонняя переднебоковая торакотомия	95
4.5. Торакотомия по типу «раковины моллюска» (билатеральная переднебоковая торакотомия)	99
4.6. Травмы сердца	100
4.7. Травмы ворот легких	106
4.8. Травмы легких	107
4.9. Травмы заднего средостения	110
4.10. Срединная стернотомия и контроль сосудов дуги аорты	114
4.11. Закрытие и дренирование	116
4.12. Список дополнительной литературы	119

4.1. Введение

Травмы грудной клетки — это весьма распространенное явление, которое входит в тройку основных причин смерти после травмы; в то же время эти травмы являются второй по значимости причиной смерти среди тех пациентов, которые умирают в течение первого часа после поступления в клинику (главная причина — повреждение центральной нервной системы). Несмотря на это, примерно три четверти случаев травм грудной клетки успешно поддаются консервативному лечению при помощи простых процедур, таких как дренирование грудной клетки, физиотерапия и обезболивание (в зависимости от конкретной ситуации). Пациенты, нуждающиеся в хирургическом вмешательстве, могут иметь травмы в диапазоне от минимальных (кровотечение из межреберных сосудов) до катастрофических (разрыв магистрального сосуда). При проникающей травме принятыми показаниями к проведению диагностического вмешательства являются:

- любая изолированная травма грудной клетки с наличием у пациента шокового состояния;
- исходный объем жидкости, полученной из плевральной дренажной трубки, превышающий 1500 мл (в некоторых рекомендациях — 1000 мл);

- постоянное поступление жидкости через дренажную трубку, превышающее 200–300 мл/ч, на протяжении 3–4 ч;
- тампонада сердца;
- массивный сброс воздуха (с нарушением оксигенации/вентиляции).

Послеоперационная летальность, связанная с экстренным исследованием грудной клетки на предмет травмы, варьирует, однако в целом, по различным данным, она составляет около 30%. Результаты, полученные в ходе одного крупного многоцентрового исследования, посвященного вопросам травматического повреждения легких, свидетельствуют о линейном увеличении послеоперационной летальности в зависимости от объема операции: так, торакотомия повышает летальность на 13%, клиновидная резекция — на 30%, лобэктомия — на 43%, а пневмонэктомия — на 50%, что в целом согласуется с литературными данными.

Анализ исходов после травмы сердца является сложной задачей по нескольким причинам, поскольку многие пациенты умирают в полевых условиях, а выживаемость тех, кто находится в терминальном состоянии, требующем проведения торакотомии в стационарных условиях, остается низкой, при этом во многих исследованиях при анализе совмещены коргорты с закрытыми и проникающими повреждениями. По некоторым сообщениям, уровень летальности среди пациентов с проникающими травмами сердца, которые были еще живы на момент поступления в больницу, составляет около 33%. Более высокая летальность наблюдается при огнестрельных ранениях (требующих проведения торакотомии в условиях стационара), при низких сердечно-сосудистых и респираторных показателях на момент поступления, а также в тех случаях, когда сердечный ритм, зафиксированный при поступлении, отличается от синусового. Согласно некоторым исследованиям, тампонада сердца носит защитный характер (возможно, имеющий иную физиологию), в то время как другие исследования этого не подтверждают. Особую тревогу вызывают проникающие ранения, поэтому травму сердца следует исключить при помощи УЗИ, инвазивного исследования через перикардальное окно или диагностического хирургического вмешательства.

4.2. Травмы трахеи, бронхов и пищевода

Травмы трахеи, бронхов и пищевода встречаются довольно редко, но когда они все-таки присутствуют, в большей степени распространяются на область шеи (по сравнению с грудной клеткой) и могут быть следствием как закрытой, так и проникающей травмы. Нарушение или потеря проходимости дыхательных путей — это серьезное осложнение, которое может быстро привести к фатальным последствиям. Своевременное (или упреждающее) обеспечение проходимости дыхательных путей требует способности к здравому смыслу и продвинутых навыков в этой сфере. Поскольку эти травмы встречаются нечасто и большинство опубликованных данных включают как закрытые, так и проникающие ранения

(в дополнение к объединению травм шеи и грудной клетки), полученные результаты трудно интерпретировать. Но даже с учетом присущих этим исследованиям ограничений можно сформулировать несколько ключевых принципов:

- проникающие травмы обычно локализованы в области шеи и зачастую могут быть диагностированы уже на стадии физикального осмотра;
- и наоборот, закрытые повреждения дыхательных путей чаще возникают внутри грудной клетки, причем почти две трети происходят проксимальнее киля;
- постоянный сброс воздуха или массивный персистирующий пневмоторакс после дренирования плевральной полости требует проведения дальнейшего обследования (бронхоскопия является методом выбора).

В целом повреждения трахеи и бронхов требуют оперативного вмешательства, причем отсрочка лечения связана с более высокими показателями летальности и осложнений. Послеоперационная летальность при всех повреждениях трахеи и бронхов составляет от 15 до 19%. Аналогичным образом повреждения пищевода встречаются нечасто и почти всегда являются следствием проникающих травм. Травмы шейного отдела пищевода легче диагностируются и лечатся, а также связаны с гораздо более низкими уровнями осложнений и летальности. Повреждения внутригрудного отдела пищевода, несомненно, сложнее диагностировать и лечить. Пропущенное внутригрудное повреждение пищевода может привести к развитию медиастинита, сепсиса и шока и связано с очень высокими показателями летальности. Если на рентгенограмме или при проведении КТ в средостении был обнаружен воздух, эта ситуация требует проведения дальнейших исследований. Эзофагоскопия и эзофагография одинаково хороши для диагностики повреждений пищевода, однако именно комбинация этих методов имеет очень высокую чувствительность и специфичность. Послеоперационная летальность колеблется от 6 до 19%, однако резко возрастает в случае задержки хирургического вмешательства. Из-за высокой летальности, связанной с отсрочкой надлежащего лечения, крайне важно, чтобы клиницист быстро исключил травмы подобного рода, если они подозреваются, а в случае подтверждения диагноза быстро направил пациента на проведение полноценного оперативного вмешательства.

4.3. Травмы магистральных сосудов

С травмами магистральных сосудов (аорты, дуги аорты и ее основных ветвей) сложно справиться. Жизнеугрожающий характер кровотечений, сложность хирургического вмешательства и отсутствие опыта лечения этих редко встречающихся травм способствуют их высокой летальности. Более половины таких пациентов умирают еще до поступления в больницу, при этом уровень послеоперационной летальности достигает 40%.

К другим связанным побочным факторам, оказывающим влияние на исход, относятся:

- длительное время транспортировки;
- степень шока на момент поступления;
- множественные повреждения магистральных артерий и вен.

Крайне важно как можно быстрее оценить состояние пациентов, находящихся в шоке. Физикальное обследование должно быть сосредоточено на оценке состояния сердечно-сосудистой и дыхательной систем с проведением нейроваскулярной оценки верхних конечностей. Завершают обследование визуализация брюшной полости и перикарда методом УЗИ FAST (Focused Assessment with Sonography in Trauma — фокусированная сонография при травмах), а также рентгенография грудной клетки с использованием портативного аппарата. Катетеризацию для центрального доступа следует производить через бедренные вены, поскольку магистральные вены грудной клетки могут быть повреждены. Наилучший обзор достигается при выполнении срединной стернотомии или поперечной стернотомии. У гемодинамически стабильных пациентов может оказаться целесообразным выполнение компьютерной томографии-ангиографии (КТА), результаты которой в 25% случаев приведут к изменению хирургической тактики. Следует подчеркнуть, что проведение дополнительной визуализации (КТА, ангиография или дуплексное сканирование) целесообразно только у пациентов со стабильной гемодинамикой, у которых имеется подозрение на повреждение магистральных сосудов. За исключением верхней полой вены (ВПВ) и нижней полой вены (НПВ), большие вены грудной клетки могут быть перевязаны в случае их повреждения. Артериальные повреждения ликвидируются путем наложения первичного анастомоза (в отсутствие натяжения) или с помощью интерпозиционной пластики, при этом перевязка артерий предназначена только для тех пациентов, которые находятся в терминальном состоянии, когда проведение шунтирования невозможно.

Контроль повреждений органов грудной клетки

Основной вопрос, который должен рассмотреть хирург при планировании оперативного вмешательства по поводу травмы грудной клетки, — это роль контроля повреждений, принципа, который продемонстрировал свое преимущество в отношении уровня выживаемости. Принципы контроля повреждений были впервые описаны для проникающих травм живота (глава 1) и включают:

- быстрый контроль кровотечения и контаминации;
- реанимационные мероприятия в ОИТ (с использованием цельной крови и ее препаратов);
- заранее спланированное проведение полноценного оперативного вмешательства после восстановления нормальных физиологических параметров.

Кроме того, эти принципы успешно применялись при травмах сосудов и в ортопедии, а в последнее время также в рамках контроля повреждений в торакальной хирургии. Решение об использовании контроля повреждений при лечении травм грудной клетки основывается на нескольких руководящих принципах:

- общая степень тяжести травм;
- степень тяжести травмы грудной клетки;
- степень коагулопатии;
- гипотермия;
- степень ацидоза (отражает глубину шока);
- необходимость проведения сопутствующего хирургического вмешательства (например, лапаротомии, ортопедической операции или вмешательства на сосудах конечностей).

Хирург должен тщательно взвесить эти факторы и выработать тонкое и продуманное решение. Быстрый контроль легочного паренхиматозного кровотечения достигается при помощи сшивающего устройства, и зачастую требуется несколько перезарядок для выполнения неанатомической резекции с целью контроля кровотечения. Как уже было упомянуто выше, крупные вены (кроме ВПВ и НПВ) в случае их повреждения могут быть перевязаны, а артерии — восстановлены или шунтированы (если требуется проведение контроля повреждений). Плевральная полость дренируется, а на открытую поверхность плевры можно накладывать тампоны и применять методику временного закрытия. После восстановления нормальных физиологических параметров (обычно через 2–3 дня) пациента возвращают в операционную, тампоны удаляют, плевральные полости промывают, а затем проводят окончательное закрытие грудной клетки. Стоит выделить ряд моментов:

- тампоны, прилегающие к сердцу и средостению, не должны быть расположены слишком плотно (необходимо учитывать риск тампонады!);
- необходима установка дренажных катетеров большого диаметра в задней части грудной клетки (в положении лежа на спине кровь собирается сзади!).

Если все сделано правильно и надлежащим образом, хирургическое вмешательство на органах грудной клетки не должно привести к дополнительным сердечно-сосудистым или дыхательным нарушениям.

4.4. Левосторонняя переднебоковая торакотомия

Левосторонняя переднебоковая торакотомия может быть выполнена в короткие сроки и обеспечивает адекватный обзор левой плевральной полости, которая может быть в дальнейшем расширена до торакотомии по типу «раковины моллюска» (билатеральной переднебоковой торакотомии).

мии) с целью более широкого обнажения средостения и правой половины грудной клетки. Основным недостатком левого переднебокового доступа является ограниченное обнажение структур грудной клетки, расположенных в ее задней части, однако он наиболее часто используется при проведении реанимационной торакотомии (в условиях травматологического отделения) у пациентов в терминальном состоянии.

Несколько методов могут улучшить доступ. Размещение валика под спиной для поднятия грудной клетки на 20–30°, а также разгибание руки пациента на стороне доступа за пределами операционного поля обеспечивают более выгодный обзор (**рис. 4.1**). Такое положение пациента позволяет продолжить разрез в заднем направлении (вплоть до каталки/кровати), что помогает лучше обнажить левую плевральную полость. Разрез проходит по нижней границе большой грудной мышцы [или под грудной складкой (молочной железой) у женщин], которая соответствует пятому межреберью, чуть ниже соска. Не следует считать ребра: это пустая трата времени, которая лишь вызовет путаницу и приведет к ошибке! Разрез начинается у левого края грудины, повторяет изгиб ребра и проходит как можно дальше кзади. Межреберная мышца в пятом межреберье рассекает-

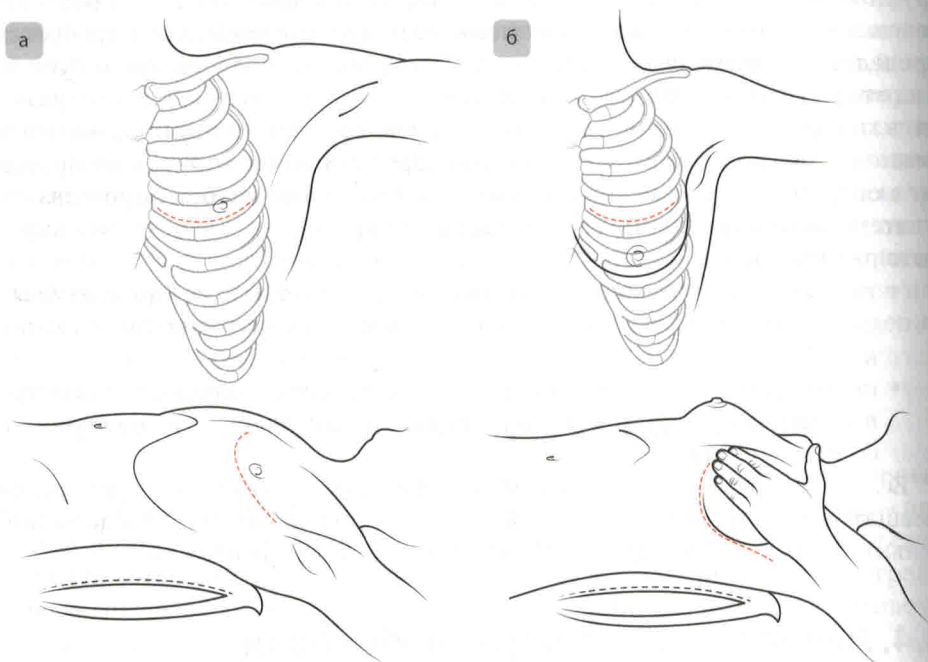


Рис. 4.1. Переднебоковая торакотомия. Обзор улучшается за счет размещения валика под спиной и полного разгибания руки на стороне доступа. Рекомендуемое место проведения разреза у пациента-мужчины — по наружному (латеральному) изгибу грудной мышцы (а). Рекомендуемое место проведения разреза у пациентки женского пола (которое в целом является тем же самым, за исключением того, что здесь разрез следует вдоль наружного изгиба молочной железы, которая является аналогом грудной мышцы) (б)

ся по верхней границе нижележащего ребра, при этом следует избегать повреждения межреберного сосудисто-нервного пучка, расположенного на нижней поверхности вышележащего ребра. Грудной ретрактор Финочетто располагают ручкой по направлению к *подмышечной впадине*. Это позволяет удлинить разрез для проведения торакотомии по типу «раковины моллюска» (при необходимости), не перемещая при этом ретрактор. При широко открытом ретракторе обеспечивается хороший доступ к сердцу и левой плевральной полости (**рис. 4.2**). Рассечение нижней легочной связки (места сращения париетальной и висцеральной плевры) позволяет мобилизовать легкое.

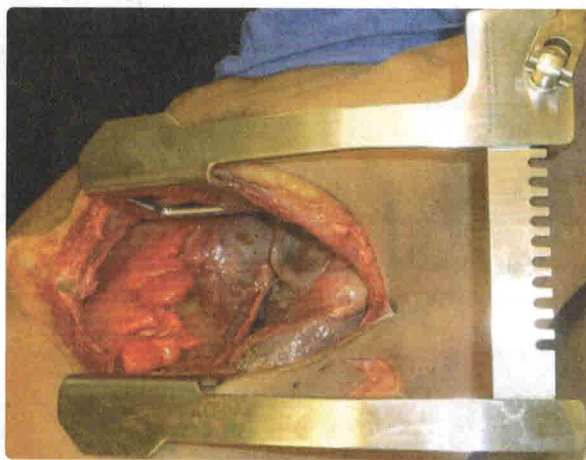


Рис. 4.2. Обнажение грудной клетки при левосторонней переднебоковой торакотомии. Ручка ретрактора расположена по направлению к подмышечной впадине, чтобы облегчить возможность удлинения разреза для проведения торакотомии по типу «раковины моллюска» (при ее необходимости)

Перикард открывается с передней стороны (остается высоко на сердце) вдоль его поверхности и параллельно диафрагмальному нерву в продольном направлении (**рис. 4.3**). Затем сердце выводится из перикарда (следует убедиться, что отверстие в перикарде достаточно велико), после чего в случае необходимости может быть проведен открытый массаж сердца. Кроме того, если ситуация потребует, из этого доступа можно будет пережать нисходящую ветвь грудной аорты. Этот маневр может представлять определенную трудность, поскольку при гипотензии/гиповолемии аорта обычно коллабирует, что затрудняет ее поиск. Следует быстро надрезать нижнюю легочную связку для улучшения обзора (стараясь не повредить сосуды, расположенные в нижней части ворот левого легкого) и, если позволяет время, установить назогастральный зонд, что поможет обнаружить грудную аорту и отличить ее от пищевода. Необходимо вскрыть дистальную медиастинальную плевру, покрывающую нисходящую ветвь грудной аорты, а затем тупо рассечь аорту, позволяя оперирующему хирургу охватить ее левой рукой, одновременно накладывая на нее поперечный зажим

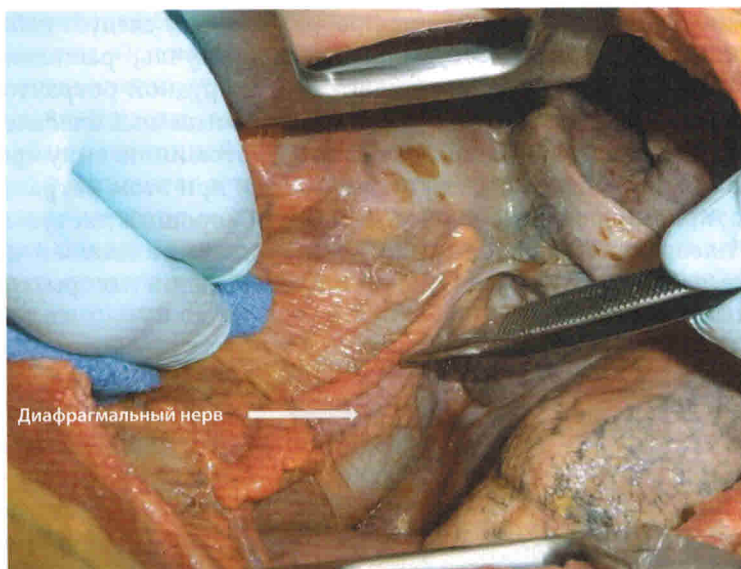


Рис. 4.3. Перикардиотомия. Перикард должен быть открыт кпереди и параллельно диафрагмальному нерву (стрелка)

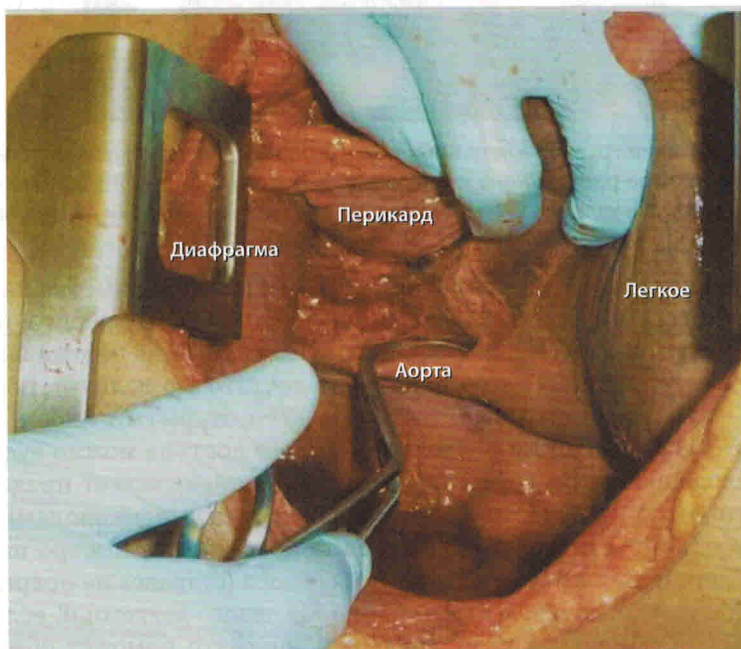


Рис. 4.4. Пережатие аорты. Чтобы установить аортальный поперечный зажим, плевру средостения тупо отсекают от аорты (стрелка), чтобы обеспечить полную окклюзию. Поперечный зажим накладывается на аорту, обеспечивая ее окклюзию. У пациента с гипотензией легко ошибиться при идентификации аорты

правой (**рис. 4.4**). Следует соблюдать осторожность, чтобы не повредить межреберную ветвь, поскольку это приведет к дополнительному кровотечению. Плевру необходимо вскрыть над аортой (примерно на 1–2 см), чтобы обеспечить эффективное пережатие ее и предотвратить дополнительную травматизацию (и в особенности отрыв задних межреберных артерий).

4.5. Торакотомия по типу «раковины моллюска» (билатеральная переднебоковая торакотомия)

Этот разрез обеспечивает превосходный доступ к переднему средостению и обеим плевральным полостям одновременно, поэтому он идеально подходит в качестве методики выбора при проведении реанимационной торакотомии. Как уже упоминалось ранее, левосторонняя переднебоковая торакотомия может быть расширена до торакотомии по типу «раковины моллюска». С помощью ножа Лебше, стернотома, тактических ножниц или костных щипцов грудная клетка разделяется прямо по горизонтали. Затем разрез расширяют по типу правосторонней переднебоковой «зеркальной» торакотомии (**рис. 4.5**). Вот несколько ключевых технических деталей.

- Для максимального обзора разрез должен затрагивать тело грудины (а не только ее мечевидный отросток!). Существует тенденция располагать разрез слишком низко, что серьезно затрудняет обзор.

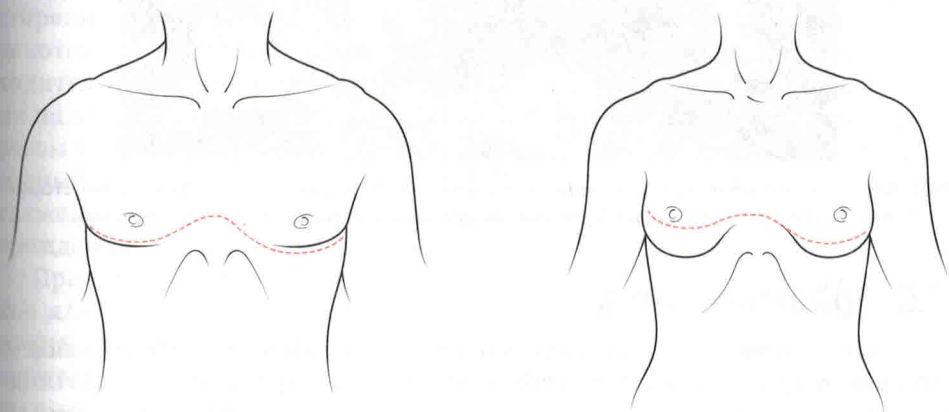


Рис. 4.5. Торакотомия по типу «раковины моллюска». Важно, чтобы разрез проходил через самую грудь, а не через мечевидный отросток. Слишком низкое расположение разреза затрудняет обзор. Некоторые специалисты рекомендуют проводить правосторонний доступ грудной клетки на одно межреберье выше, чем левый (для обеспечения лучшего доступа к правым воротам и дуге аорты), однако мы предпочитаем, чтобы описание было простым, поэтому советуем проводить правосторонний доступ зеркально по отношению к левостороннему, и этого более чем достаточно

6

Фасциотомия конечностей

Марк В. Бовьер

6.1. Патофизиология.....	192
6.2. Диагностика.....	193
6.3. Лечение.....	194
6.4. Компартмент-синдром голени и фасциотомия.....	194
6.5. Латеральный разрез голени.....	197
6.6. Медиальный разрез голени.....	199
6.7. Подводные камни.....	201
6.8. Компартмент-синдром бедра.....	203
6.9. Компартмент-синдром предплечья и кисти.....	204
6.10. Послеоперационный уход и осложнения.....	206
6.11. Важные моменты.....	206
6.12. Список дополнительной литературы.....	207

Все хирурги, занимающиеся лечением травм, должны хорошо разбираться в компартмент-синдроме (КС) конечностей и быть готовы к выполнению фасциотомии при возникновении такой необходимости. КС — это состояние, угрожающее потерей конечности, а также являющееся потенциально опасным для жизни. Переломы длинных костей и сосудистые травмы являются наиболее частыми событиями, предшествующими развитию КС, однако в качестве его этиологических факторов были также описаны и другие повреждения, такие как ожоги, разможнение тканей, кровотечение в замкнутые полости, внешняя компрессия конечности, тромбозы или эмболии, интоксикации, аллергии, инфильтрация тканей после внутривенных инфузий, мышечное перенапряжение, нефритический синдром и внутримышечные инъекции.

6.1. Патофизиология

КС может возникать в любом месте, где существует компартмент (фасциальный футляр): кистях, предплечьях, животе, ягодицах и нижних конечностях целиком (бедро и голени). Чаще всего поражается нижняя конечность (голень), на долю которой, по данным одной крупной серии наблюдений, приходится 68% КС, далее следуют предплечье (14%) и бедро (9%). Эти группы мышц и связанные с ними нервы и сосуды окру-

жены толстыми неэластичными слоями фасций, которые определяют границы футляров, имеющих относительно фиксированный объем.

По мере того как давление внутри футляра повышается (например, в результате наполнения его кровью или жидкостью либо вследствие отека или внешней компрессии), перфузия тканей обратно пропорционально снижается, что приводит к нарушению клеточного метаболизма и гибели клеток. Если давление не снижается своевременно (исторически сообщалось, что это может занять от 4 до 6 ч, но у пациента в состоянии шока с политравмой может быть в запасе всего 1 ч), то возникает необратимое повреждение тканей. Необходимо иметь в виду, что пациенты с политравмой и гипотензией могут получить необратимое повреждение тканей при более низком давлении в футляре по сравнению с пациентами, имеющими нормальное или среднее артериальное давление; таким образом, в отношении этой группы пациентов следует сохранять высокий уровень клинического внимания.

6.2. Диагностика

Диагноз КС является **клиническим**. Пять классических проявлений — боль, бледность, парестезия, паралич и отсутствие пульса — являются патогномоничными для компартмент-синдрома. Однако обычно *эти признаки являются поздними, поэтому к тому времени, когда они проявляются, обширные необратимые повреждения уже, возможно, произошли*. Самым важным симптомом является более высокая интенсивность боли по сравнению с той, которая ожидалась по причине самой только травмы. Тем не менее этот параметр не может быть оценен у дезориентированных пациентов, пациентов с политравмой или травмой головы. Следует помнить, что потеря дистального пульса является очень поздним симптомом, и наоборот, наличие пульсации не исключает КС, равно как и наличие открытых ран также не может его исключить. Напротив, более сложные открытые переломы связаны с более высокой распространенностью КС. Измерение тканевого давления (или давления в компартменте) лишь в ограниченной мере применимо для диагностики КС, при этом возможны как ложноположительные, так и ложноотрицательные результаты.

Диагноз всегда является клиническим, и для любого пациента, у которого возникают признаки и симптомы, описанные ранее, или если имеется высокий уровень клинического подозрения (на основании характера травмы и продолжительности ишемии), необходимо быстрое вскрытие футляра. У пациентов с КС, развившимся в результате политравмы, следует поддерживать диагноз исключения и относительные показания для выполнения фасциотомии (особенно после сосудистого повреждения). Самым безопасным подходом станет ошибочная склонность к раннему и агрессивному вмешательству; поэтому если врач задумался о возможном проведении фасциотомии, то ее действительно следует выполнить, поскольку она по крайней мере послужит профилактической мерой, даже не имея под собой однозначного лечебного значения.

6.3. Лечение

Радикальным лечением КС является *ранняя и активная фасциотомия*. У пациентов с сосудистыми повреждениями, которым требуется проведение фасциотомии в сочетании с восстановлением целостности сосудов, иногда предпочтительнее выполнение фасциотомии до сосудистого вмешательства. Подобная рекомендация обусловлена тем фактом, что ишемизированный фасциальный футляр, вероятно, уже является довольно напряженным и, таким образом, он будет создавать сопротивление притоку крови, который необходим для восстановления сосудов, делая их уязвимыми к формированию ранних тромбозов. Кроме того, восстановление может занять длительное время, что приведет к прогрессирующей ишемии мышц, если не разрешить КС на ранней стадии. В действительности же стандарты современной клинической практики, скорее всего, потребуют проведения экстренного шунтирования артерии (и вены при их одновременном повреждении) с последующей фасциотомией и повторной оценкой, а также окончательным восстановлением целостности сосудов (в том числе вены в случае ее повреждения) — в зависимости от ситуации (если контроль повреждений не считается необходимым).

6.4. Компартмент-синдром голени и фасциотомия

Анатомия

Голень является наиболее частым местом локализации КС, требующим проведения фасциотомии. Существуют четыре основных тканевых компартмента (футляра), ограниченных мышечной фасцией (**рис. 6.1**):

- 1) передний компартмент;
- 2) латеральный компартмент;
- 3) поверхностный задний компартмент;
- 4) глубокий задний компартмент.

Каждый компартмент имеет в своем составе важные анатомические компоненты, обладающие уникальной структурой, и ее понимание является ключевым условием для выполнения стандартной, правильной и полной четырехкомпартментной фасциотомии. Необязательно запоминать названия всех мышц в каждом компартменте, однако будет полезным помнить некоторые важные детали.

- Передний компартмент содержит переднюю большеберцовую артерию и вену, а также общий малоберцовый нерв (то есть одну артерию и один нерв).
- В латеральном компартменте расположен поверхностный малоберцовый нерв, повреждения которого следует избегать (один нерв).

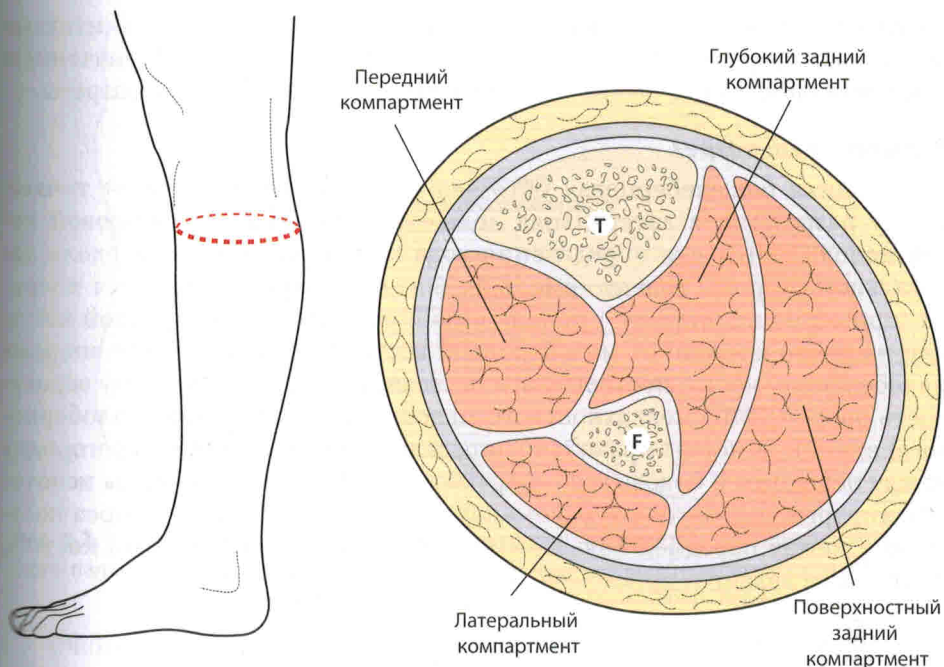


Рис. 6.1. Анатомия поперечного сечения средней части левой голени; на рисунке видны четыре компартмента, которые необходимо вскрыть при выполнении фасциотомии голени. По статистике наиболее часто хирурги пропускают передний и глубокий задний компартменты. Т — большеберцовая кость (*tibia*), F — малоберцовая кость (*fibula*)

- Поверхностный задний компартмент содержит камбаловидную и икроножную мышцы.
- Глубокий задний компартмент включает в себе задние большеберцовые и малоберцовые сосуды, а также большеберцовый нерв (две артерии и один нерв).

Методика

При лечении травмированной конечности не придается абсолютно никакого значения аспектам консервативного ведения или косметического эффекта, а часто описываемая «четырёхкомпартментная фасциотомия с одним разрезом» или «фасциотомия с закрытым разрезом» упоминается лишь в качестве предмета осуждения. Попытки сделать косметические разрезы также должны быть подвергнуты осуждению, и практикой для хирурга должно стать «чем больше, тем лучше». КС нижней конечности, развившийся в результате травмы, требует проведения *четырёхкомпартментной фасциотомии с двумя разрезами и многочисленными отверстиями* в коже.

Чаще всего во время хирургической декомпрессии пропускаются **передний** и **глубокий задний** компартменты; ключом к предотвращению таких ситуаций является правильное расположение кожных разрезов — в особен-

ности потому, что многие из пораженных конечностей уже значительно отекли или деформировались. Разметка кожи маркером с обозначением ключевых ориентиров поможет заранее спланировать будущие разрезы.

Латеральный разрез

Передняя большеберцовая ось является надежной средней точкой между разрезами, а латеральная лодыжка и головка малоберцовой кости используются для определения хода малоберцовой кости вдоль латеральной стороны голени (**рис. 6.2**). Боковой разрез проводится кпереди (примерно на ширину 1 пальца выше) от линии малоберцовой кости или на палец кпереди от малоберцовой кости. Важно оставаться впереди малоберцовой кости, поскольку это позволяет свести к минимуму вероятность повреждения поверхностного малоберцового (верхнего малоберцового) нерва и помогает правильно определить межмышечную перегородку между передним и боковым компартментами. По этим причинам некоторые хирурги-травматологи рекомендуют проводить боковой разрез посередине между передней большеберцовой осью и малоберцовой костью, и это также является приемлемым подходом.

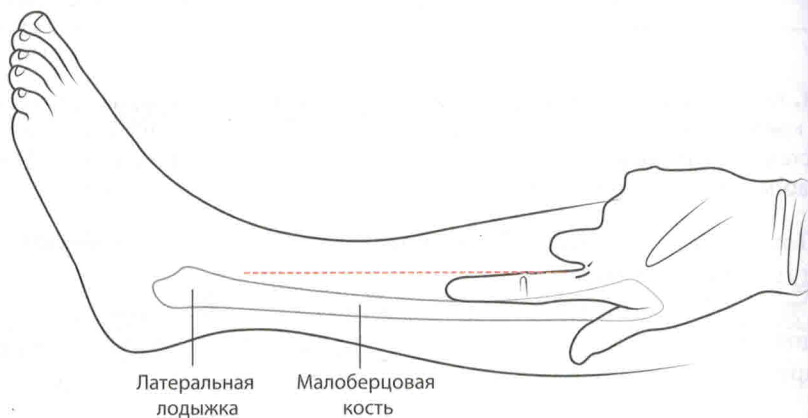


Рис. 6.2. Головка малоберцовой кости и латеральная лодыжка используются в качестве контрольных точек для обозначения края малоберцовой кости, а латеральный разрез (обозначенный пунктиром) проводится на один палец кпереди (на ширину одного пальца над малоберцовой костью). Большеберцовая ось служит средней контрольной точкой между двумя кожными разрезами. В качестве альтернативы этот боковой разрез можно также провести посередине между передней осью большеберцовой кости и малоберцовой костью

Медиальный разрез

Медиальный разрез проводится на ширину одного большого пальца ниже пальпируемого медиального края большеберцовой кости (медиальной границы большеберцовой кости) или на один большой палец ниже большеберцовой кости (**рис. 6.3**). Края кожного разреза должны находиться примерно на три пальца ниже бугристости большеберцовой кости и на столько же — выше лодыжки.

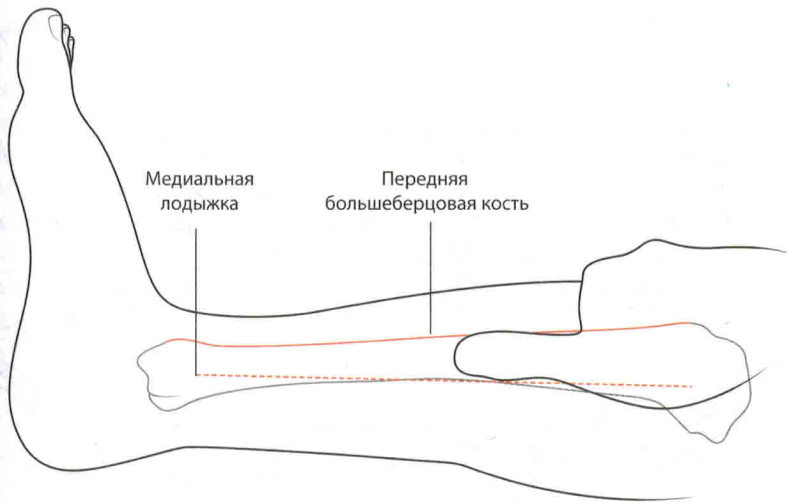


Рис. 6.3. Медиальный разрез (обозначен пунктиром) проводится на ширину одного большого пальца ниже пальпируемого медиального края большеберцовой кости (обозначен сплошной линией) (большой палец позади большеберцовой кости)

Очень важно отметить планируемые разрезы с обеих сторон до их раскрытия, поскольку на отекающей конечности поверхностные ориентиры быстро деформируются, после того как разрез будет сделан.

6.5. Латеральный разрез голени

Как уже было описано, латеральный разрез (см. **рис. 6.2**) выполняется на один палец впереди от малоберцовой кости, а в целом он проходит от точки, расположенной примерно на три пальца ниже головки малоберцовой кости, и заканчивается на три пальца выше латеральной лодыжки. Точная длина кожного разреза будет зависеть от конкретной клинической ситуации. Необходимо удостовериться в том, что его длины будет достаточно, чтобы кожа не превратилась в стягивающую ленту, даже если фасция была открыта в достаточной мере. Кожу и подкожную клетчатку рассекают, чтобы обнажить фасцию (белую), покрывающую латеральный и передний компартменты. При выполнении разреза следует избегать повреждения соответствующего малоберцового нерва.

Мягкий кожный лоскут поднимают с помощью электрокоагулятора, что позволяет визуализировать межмышечную перегородку. Она отделяет передний компартмент от бокового. В отекающей или травмированной конечности бывает трудно определить месторасположение этой перегородки, однако следование по ходу перфорантных сосудов, которые идут вниз по направлению к ней, может помочь хирургу в этом вопросе (**рис. 6.4, а**). Обычно доступ к фасции голени осуществляется через *H*-образный разрез. «Перекаладина» буквы *H*, формируемая с помощью скальпеля и дающая доступ к обоим компартментам и межмышечной перегородке, должна

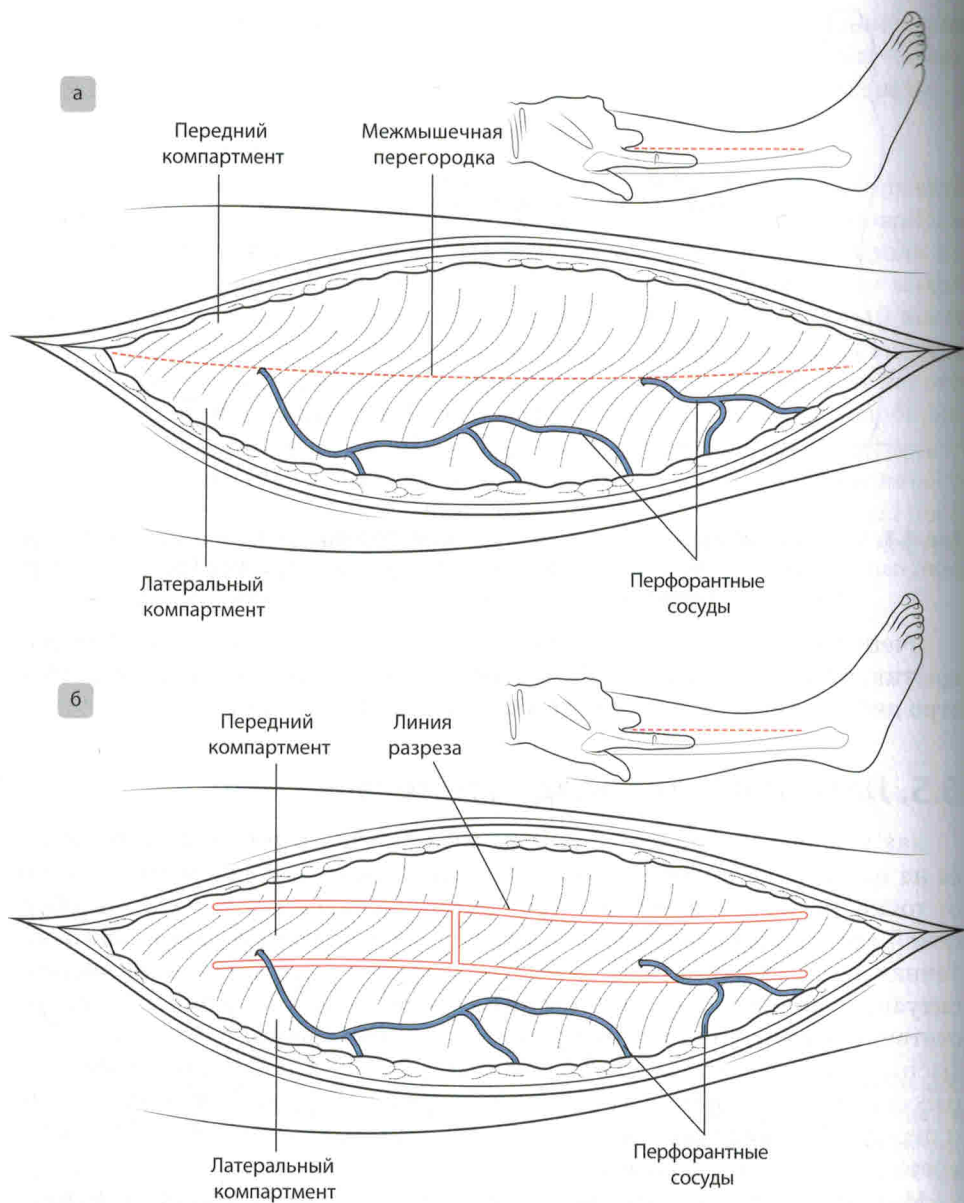


Рис. 6.4. Межмышечная перегородка разделяет собой передний и боковой компартменты и является местом выхода перфорантных сосудов (а). Фасция, лежащая над передним и боковым компартментами, обнажена разрезом в форме буквы *H* (б)

пересекать собой эту перегородку. «Ножки» буквы *H* вырезаются изогнутыми ножницами с использованием только их кончиков, которые направлены в сторону от перегородки, чтобы избежать повреждения малоберцового нерва (см. **рис. 6.4, б; 6.5**). Обзор фасции достигается путем проталкива-

ния частично открытых кончиков ножниц в обоих направлениях (головном и каудальном) по обе стороны от перегородки, при этом фасция визуализируется от головки малоберцовой кости до латеральной лодыжки. Визуализация перегородки и идентификация общего малоберцового нерва и (или) передних большеберцовых сосудов подтверждают вход в передний компартмент. Кожный разрез следует внимательно осмотреть и при необходимости расширить его, чтобы убедиться в том, что его концы не являются точками продолжающегося сдавливания. Необходимо обеспечить удовлетворительный гемостаз в рассеченных краях кожи и любых ветвях поверхностных вен.

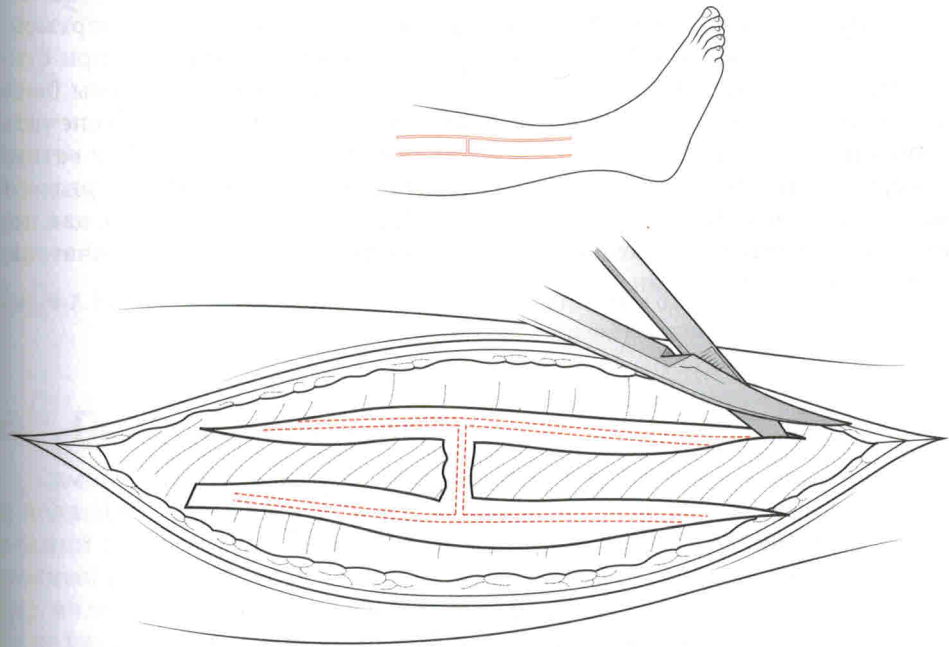


Рис. 6.5. Фасция, лежащая над передним и боковым отделами, вскрывается ножницами в форме буквы *H*; кончики ножниц обращены в сторону от перегородки.

6.6. Медиальный разрез голени

Как было описано ранее, медиальный разрез (см. **рис. 6.3**) проводится на один палец ниже пальпируемого медиального края большеберцовой кости (один большой палец позади большеберцовой кости). Во время проведения этого разреза важно идентифицировать большую подкожную вену, при этом желательно ее сохранить, а также лигировать все ее ветви. У большинства людей фасция, которая станет видна после этого, находится непосредственно над поверхностным задним компартментом (камбаловидной и икроножной мышцами), а обзор дополнительно улучшается за счет осторожного приподнимания вышележащих кожных лоскутов.