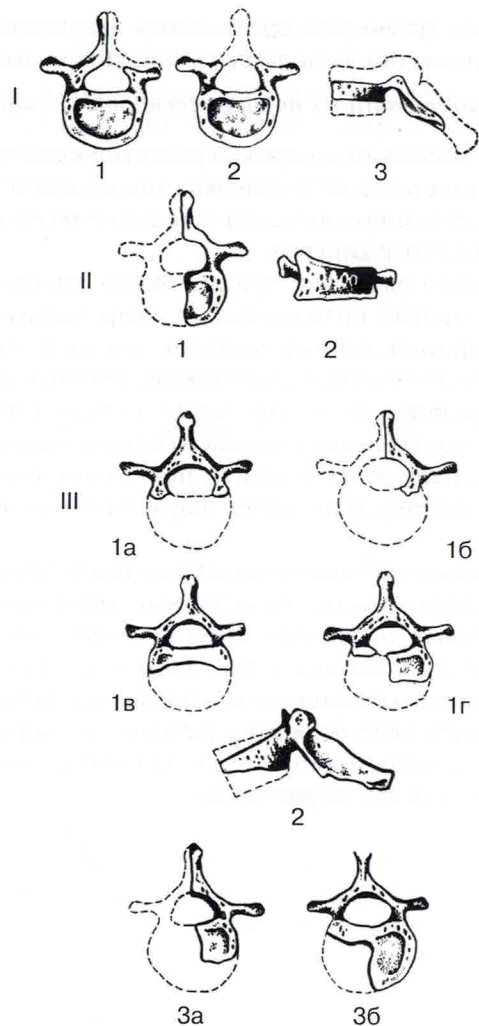


## Оглавление

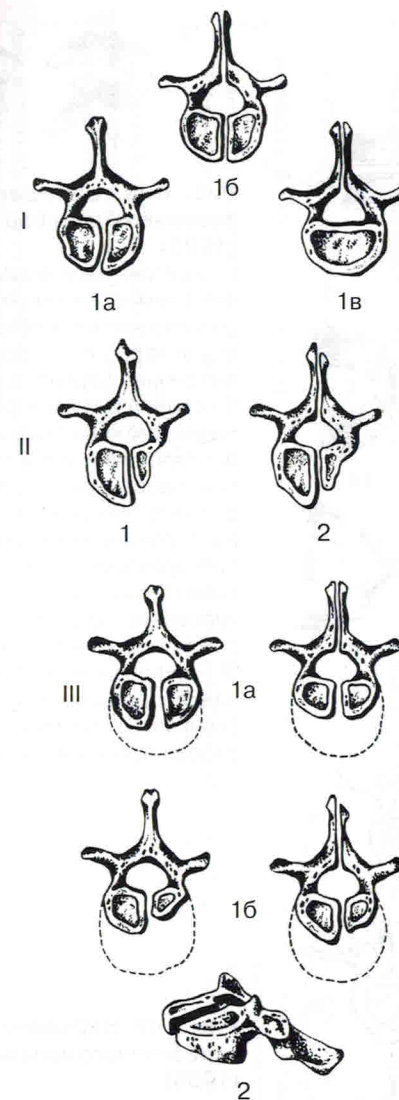
Предисловие .....	6
ГЛАВА I. Аномалии развития позвоночника. Общие вопросы . . . . .	9
Частота аномалий развития позвоночника .....	9
Классификации аномалий развития позвоночника .....	10
Этапы формирования позвоночника .....	10
Классификация аномалий развития позвоночника на основе модели элементарного позвонка .....	12
Классификация аномалий развития позвоночника по Г. Юнгансу .....	13
Классификация аномалий развития позвоночника по В.А. Дьяченко .....	14
Хирургическая классификация пороков развития позвоночника . . .	15
Тестовые задания .....	20
ГЛАВА II. Рентгенодиагностика аномалий развития позвонков . . 25	
Рентгенодиагностика аномалий развития тел позвонков .....	25
Конкресценция (анатомическое блокирование) тел позвонков .....	25
Бабочковидный позвонок .....	27
Боковой клиновидный позвонок .....	29
Врожденный задний клиновидный позвонок .....	29
Аномалии формы тел позвонков .....	30
Передняя грыжа Шморля .....	33
Седловидная гиперплазия боковых масс атланта .....	33
Гипоплазия зуба аксиса .....	34
Зубовидная кость .....	34
Лордозирование зуба аксиса .....	35
Незаращение передней дужки атланта (spina bifida anterior C <sub>1</sub> ) .....	35
Рентгенодиагностика аномалий развития дужки и отростков позвонков .....	35
Аномалия Киммерле .....	35
Незаращение задней дужки позвонка (spina bifida posterior) .....	37
Незаращение задней дужки С <sub>1</sub> .....	37
Незаращение боковых отделов задней дужки атланта (spina bifida lateralis C <sub>1</sub> ) .....	39

Незарращение задней дужки позвонка грудного отдела позвоночника .....	39
Спондилолиз и спондилолистез .....	39
<i>Spina bifida posterior occulta I</i> крестцового позвонка .....	41
Аномалии развития суставных отростков позвонков .....	41
Аномалии величины, асимметричное положение оси суставных отростков .....	43
Персистирующий апофиз (добавочная косточка) суставного отростка .....	43
Аномалия тропизма суставных отростков .....	44
Суставной отросток в виде клина .....	45
Агенезия суставного отростка .....	45
Аномалии развития поперечных отростков позвонков .....	46
Происхождение поперечных отростков позвонков .....	46
Шиловидные отростки .....	46
Отверстия в поперечном отростке поясничных позвонков .....	46
Персистирующий апофиз поперечного отростка .....	47
Аномалии отверстия позвоночной артерии реберно-поперечных отростков шейных позвонков .....	48
Смыкающиеся поперечные отростки .....	49
Аномалии развития остистых отростков позвонков .....	50
Рентгенодиагностика аномалий развития позвоночного канала .....	50
Врожденный стеноз позвоночного канала .....	50
Диастематомиелия .....	53
Киста крестца .....	54
Тестовые задания .....	55
<b>ГЛАВА III. Рентгенодиагностика аномалий развития переходных зон позвоночника .....</b>	<b>69</b>
Рентгенодиагностика аномалий развития краниовертебральной зоны позвоночника .....	69
Ассимиляция атланта .....	69
Манифестация проатланта .....	70
Рентгенодиагностика аномалий развития шейно-грудного перехода позвоночника .....	71
Шейные ребра или гиперплазия реберно-поперечных отростков .....	71
Гипоплазия I ребер .....	73
Рентгенодиагностика аномалий развития пояснично-грудного перехода позвоночника .....	74
Поясничные ребра .....	74
Гипоплазия (аплазия) XII ребер .....	75

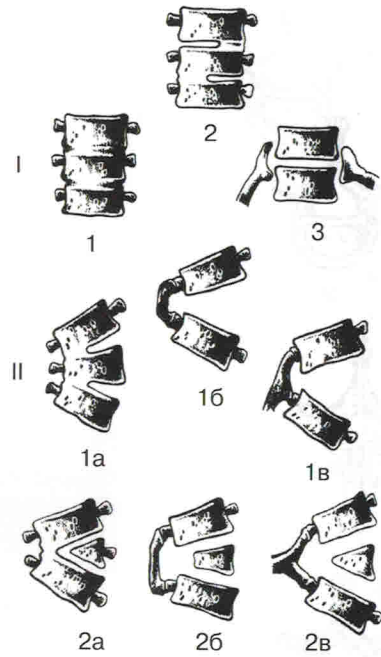
Рентгенодиагностика аномалий развития пояснично-крестцового перехода позвоночника .....	76
Сакрализация $L_5$ .....	76
Люмбализация $S_1$ .....	78
Рентгенодиагностика аномалий развития крестцово-копчикового перехода позвоночника .....	79
Целостный взгляд на аномалии развития позвоночника .....	80
Тестовые задания .....	83
<b>ГЛАВА IV. Рентгенодиагностика аномалий развития основания черепа и крестца, уродств и пороков развития позвоночника .....</b>	<b>89</b>
Введение .....	89
Алгоритм диагностики аномалий развития основания черепа .....	90
Ориентировочные рентгенометрические показатели .....	91
Уточняющие рентгенометрические показатели .....	93
Коррелирующие рентгенометрические показатели .....	94
Рентгенодиагностика платибазии .....	96
Рентгенодиагностика базилярной импрессии .....	96
Рентгенодиагностика конвексобазии .....	99
Рентгенодиагностика прогибания задней черепной ямки .....	100
Рентгенодиагностика малых аномалий развития основания черепа .....	101
Деформации большого затылочного отверстия .....	104
Обызвествление шилоподъязычной связки .....	105
Рентгенодиагностика аномалий крестца .....	105
Сегментированный крестец .....	106
Добавочные крестцово-подвздошные суставы .....	106
Рентгенодиагностика уродств и пороков развития позвоночника .....	107
Синдром Клиппеля—Фейля—Шпренгеля .....	107
Рахитиз .....	109
Возможности метода системного анализа рентгенограмм в целостном изучении индивидуальных особенностей позвоночника больного .....	109
Тестовые задания .....	111
<b>Заключение .....</b>	<b>117</b>
<b>Ответы на тестовые задания .....</b>	<b>118</b>
<b>Список рекомендуемой литературы .....</b>	<b>119</b>



**Рис. 4-I. Нарушения формирования позвонков по Э.В. Ульриху** [Ульрих Э.В. Аномалии позвоночника у детей (руководство для врачей). СПб.: Сотис, 1995. 336 с.].  
 I – нейтральные формы: 1 – аплазия полудуги, 2 – аплазия дуги, 3 – гипоплазия тела и дуги – платиспондилия.  
 II – сколиозогенные формы: 1 – боковой полупозвонок (аплазия половины тела и дуги), 2 – боковой клиновидный позвонок (гипоплазия тела и дуги).  
 III – кифозогенные формы: 1 – задние полупозвонки: 1а – аплазия тела, 1б – аплазия тела и полудуги, 1в – аплазия основного (вентрального) ядра, 1г – аплазия вентрального и дорсального ядер, 2 – задний клиновидный позвонок (гипоплазия тела), 3 – заднебоковые полупозвонки: 3а – аплазия половины тела и дуги с отсутствием вентрального ядра, 3б – аплазия (гипоплазия) ядер половины тела.



**Рис. 4-II. Нарушения слияния позвонков по Э.В. Ульриху (1995).**  
 I – нейтральные формы: 1 – симметричное нарушение слияния позвонков (симметричные бабочковидные позвонки): 1а – отсутствие слияния тела, 1б – отсутствие слияния тела и дуги, 1в – отсутствие слияния дуги.  
 II – сколиозогенные формы: 1 – отсутствие слияния асимметрично развитых половин тела – асимметричные бабочковидные позвонки, 2 – отсутствие слияния асимметрично развитых половин тела и дуги.  
 III – кифозогенные формы: 1 – отсутствие слияния задних полупозвонков: 1а – при симметрично развитом дорсальном ядре тела, 1б – при асимметрично развитом дорсальном ядре тела, 2 – отсутствие слияния заднего клиновидного позвонка.

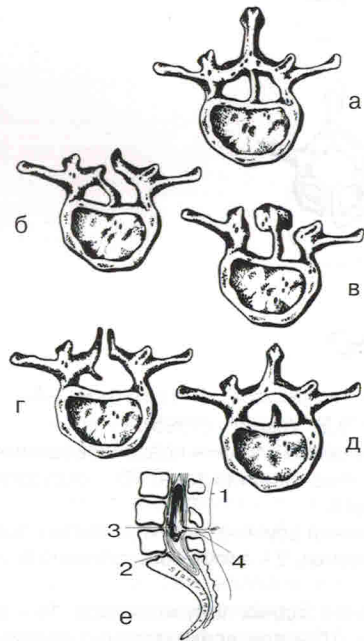


**Рис. 4-III. Нарушения сегментации позвонков и ребер по Э.В. Ульриху (1995).**

I – нейтральные формы: 1 – блокирование смежных позвонков по всему поперечнику или периметру, 2 – альтернирующие варианты блокирования, 3 – симметричное блокирование ребер.

II – сколиозогенные формы: 1 – блокирование смежных позвонков: 1а – боковое блокирование тел и дуг (боковой несегментированный стержень), 1б – блокирование поперечных отростков, 1в – одностороннее блокирование ребер, 2 – блокирование «через сегмент»: 2а – боковое блокирование тел и дуг, 2б – блокирование поперечных отростков, 2в – одностороннее блокирование ребер.

III – кифозогенные формы: 1 – блокирование передних отделов смежных позвонков, 2 – блокирование передних отделов позвонков «через сегмент».



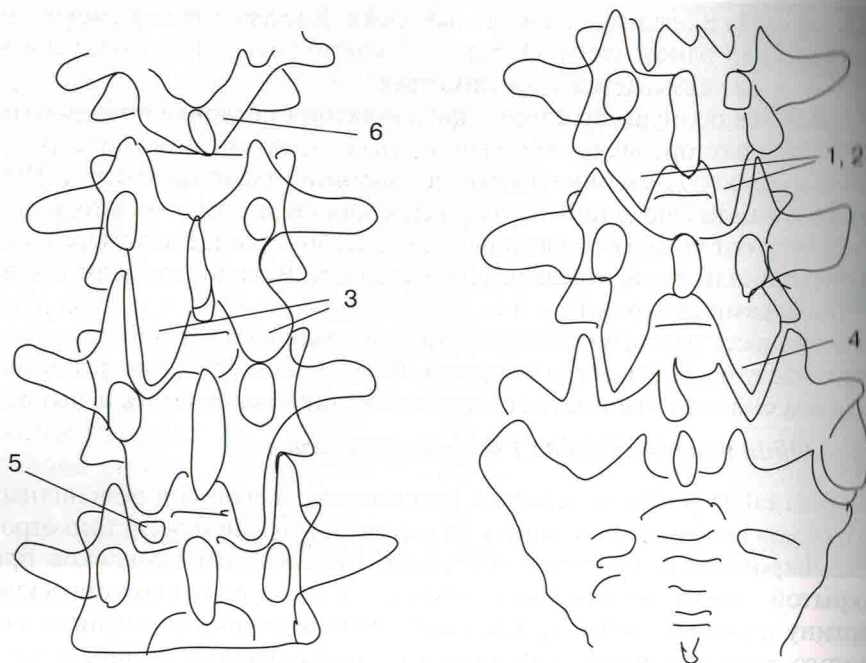
**Рис. 4-IV. Нарушения формирования позвоночного канала по Э.В. Ульриху (1995).**

а–д – диастематомиелия (различные виды перегородок): а, б – костная, в – костно-хрящевая, г, д – костно-фиброзная, е – дермальный синус (с субдуральным дермоидом).

1 – кожа,  
2 – твердая мозговая оболочка,  
3 – дермоид,  
4 – дермальный синус.

**Таблица 1.** Хирургическая классификация пороков развития позвоночника по Э.В. Ульриху (1995)

Вид нарушения развития	Пороки развития			кифозогенные
	нейтральные	сколиозогенные	кифозогенные	
I. Нарушения формирования позвонков	Аплазия полудуги и дуги Гипоплазия тела и дуги – платиспондиллия	Боковой полупозвонок (аплазия половины тела и дуги) Боковой клиновидный позвонок (гипоплазия тела и дуги)	Задние полупозвонок: аплазия тела и полудуги; аплазия основного (вентрального) ядра; аплазия вентрального и дорсального ядер Задний клиновидный позвонок (гипоплазия тела)	Заднебоковые полупозвонок: аплазия половины тела и дуги с отсутствием вентрального ядра; аплазия (гипоплазия) ядер половины тела. Асомия
II. Нарушения слияния позвонков	Симметричное нарушение слияния позвонков – симметричные бабочковидные позвонки: отсутствие слияния тела отсутствие слияния тела и дуги отсутствие слияния дуги	Отсутствие слияния асимметрично развитых половин тела – асимметричные бабочковидные позвонки Отсутствие слияния асимметрично развитых половин тела и дуги	Отсутствие слияния задних полупозвонков: при симметрично развитом дорсальном ядре тела, при асимметрично развитом дорсальном ядре тела Отсутствие слияния заднего клиновидного позвонка	Заднебоковые полупозвонок: аплазия половины тела и дуги с отсутствием вентрального ядра; аплазия (гипоплазия) ядер половины тела. Асомия
III. Нарушения сегментации позвонков и ребер	Блокирование смежных позвонков по всему поперечнику или периметру, альтернирующие варианты блокирования Симметричное блокирование ребер	Блокирование смежных позвонков: боковое блокирование тел и дуг (боковой несегментированный стержень) Блокирование поперечных отростков; одностороннее блокирование ребер Блокирование «через сегмент» Боковое блокирование тел и дуг, блокирование поперечных отростков Одностороннее блокирование ребер	Блокирование передних отделов смежных позвонков Блокирование передних отделов позвонков «через сегмент»	Заднебоковые полупозвонок: аплазия половины тела и дуги с отсутствием вентрального ядра; аплазия (гипоплазия) ядер половины тела. Асомия
IV. Нарушения формирования позвоночного канала	Блокирование смежных позвонков по всему поперечнику или периметру, альтернирующие варианты блокирования Симметричное блокирование ребер	1. Первичные стенозы позвоночного канала (в том числе при асомии) 2. Диастематомиелия: костная, хрящевая, фиброзная 3. Дермальный синус и объемные образования эмбрионального происхождения 4. Спинномозговые грыжи		Заднебоковые полупозвонок: аплазия половины тела и дуги с отсутствием вентрального ядра; аплазия (гипоплазия) ядер половины тела. Асомия



**Рис. 18. Типы аномалий суставных отростков (схемы).**

1 – разная величина симметричных отростков, 2 – асимметричное положение оси отростка, 3 – аномалия тропизма (по Putti), 4 – отросток в виде клина, 5 – персистирующий апофиз, 6 – агенезия суставного отростка.

дилезе. Аналогичную рентгенологическую картину дают обызвествления связок позвоночника.

Этот вид аномалий позвонков оказывает существенное влияние на статические и динамические характеристики биомеханики данного позвоночного двигательного сегмента и позвоночника в целом. Если суставные отростки хотя бы одного позвонка имеют аномальное строение, биомеханика позвоночника инвертируется, включаются компенсаторные механизмы, зачастую энергозатратные, напряжение которых рано или поздно приводит к срыву компенсации. Аномальный сустав в результате необычного для данного отдела позвоночника положения и функционирования подвергается постоянному воздействию мелких травм, что приводит к раннему дистрофическому перерождению – артрозу. Большинство изолированных аномалий суставных отростков диагностируются в поясничном отделе позвоночника, что обусловлено

наибольшей вариабельностью и частотой аномалий развития каудальных отделов.

Аномалии суставных отростков обычно не бывают одиночными. Изменение пространственного положения одного отростка сопровождается компенсаторным приспособлением формы и размеров остальных отростков на этом же уровне или в вышестоящих позвоночных двигательных сегментах. Различают следующие виды аномалий суставных отростков: разная величина симметричных отростков; асимметричное положение оси отростка; аномалия тропизма; отросток в виде клина; персистирующий апофиз (добавочные косточки) суставного отростка; агенезия суставного отростка (рис. 18).

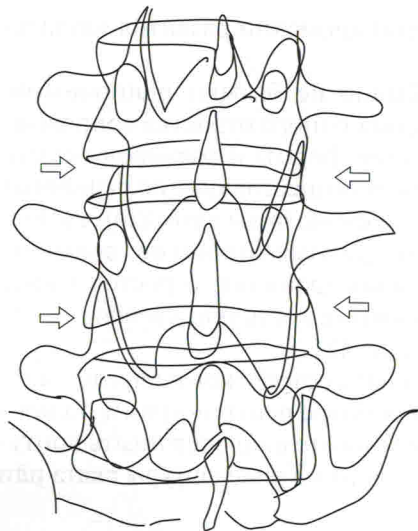
Рентгенодиагностика аномалий суставных отростков не представляет значительных трудностей, если при осмотре рентгенограмм пользоваться алгоритмом исследования и последовательно очерчивать контуры всех костных образований дужки позвонка в виде фигуры ската или фигуры бабочки.

#### *Аномалии величины, асимметричное положение оси суставных отростков*

Нередко суставные отростки одного и того же позвонка имеют неодинаковые размеры. В некоторых случаях диагностируется резкое уменьшение их размеров, что может свидетельствовать об их гипоплазии (рис. 19). Считается, что из-за того, что гипопластичный сустав обладает большей подвижностью, в данном позвоночном двигательном сегменте создаются условия для раннего развития повреждения межпозвоночного диска – остеохондроза и, возможно, соскальзывания позвонка.

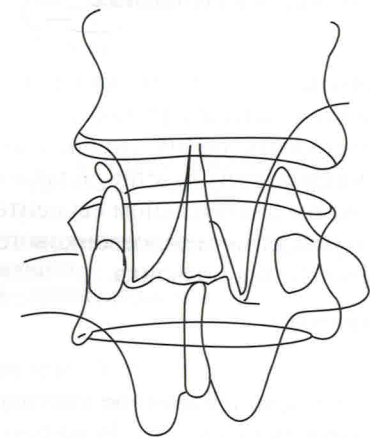
#### *Персистирующий апофиз (добавочная косточка) суставного отростка*

Персистирующий апофиз диагностируется как добавочное костное ядро, отграниченное от остальной части отростка (рис. 20). Рентгено-негативная поперечная щель, делящая отросток на основание и верхушку, представляет собой полосу хряща. Персистирующий апофиз – довольно редкая аномалия развития. Эту аномалию необходимо дифференцировать с переломом суставного отростка, отличительным признаком которого на рентгенограммах является наличие зигзагообразной линии расхождения отломков, имеющей вид «лестницы». При переломе суставного отростка костные отломки под воздействием сокращающихся мышц смещаются. Это смещение в сторону основания создаст кажущееся укорочение суставного отростка. Как правило, наблюдается отсутствие кортикального слоя в области перелома.



**Рис. 19. Аномалии величины суставных отростков, разная величина симметричных отростков и поворот длинной оси фасетки по отношению к продольной оси тела.**

На скиаграмме пояснично-крестцового отдела во фронтальной проекции дифференцируется различная величина верхних и нижних суставных отростков L<sub>III</sub> и L<sub>IV</sub> на одном уровне (стрелки).




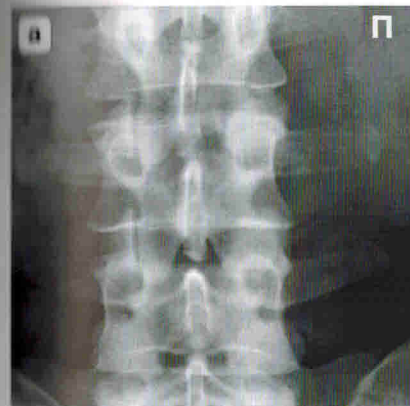
**Рис. 20. Персистирующий апофиз (добавочная косточка) суставного отростка.**

На скиаграмме верхний суставной отросток L<sub>III</sub> разделен на верхушку и основание поперечно идущей щелью. Щель имеет равномерную ширину и ровные края. Добавочная косточка имеет нормальный корковый слой, незначительно смещена латерально и воспроизводит вместе с основанием форму и величину нормального суставного отростка.

### *Аномалия тропизма суставных отростков*

Нарушение типичного пространственного положения дугоотростчатых отростков называется аномалией тропизма. Впервые эту аномалию совместно с нарушением формы тел позвонков описал V. Putti.

Аномалию тропизма диагностируют в случае, когда суставные площадки позвонков располагаются атипично. При этом один из суставных отростков занимает обычное положение, а второй выходит своей продольной осью в перпендикулярную плоскость (рис. 21). Например, для поясничных позвонков аномалия тропизма рентгенологически



**Рис. 21. Аномалия тропизма суставных отростков.**

а – фрагмент вертеброграммы поясничного отдела во фронтальной проекции, б – скиаграмма. Суставные отростки L<sub>III</sub> и L<sub>IV</sub> слева располагаются в сагиттальной, а справа – во фронтальной плоскости.

проявляется разницей положения двух соседних дугоотростчатых суставов, один из них располагается ближе к сагиттальной плоскости, т.е. нормально, а изображения других отростков накладываются один на другой, т.е. занимают фронтальное положение. Для позвонков пояснично-крестцового перехода выявление на рентгенограмме во фронтальной плоскости четко дифференцируемых суставных щелей будет свидетельствовать об аномалии тропизма обоих дугоотростчатых суставов одновременно. Аномалии тропизма грудного, поясничного и крестцового отделов встречаются у  $1/3$ , а укорочение суставных отростков обнаруживают у  $1/5$  пациентов.

### *Суставной отросток в виде клина*

Суставной отросток в виде клина диагностируется на рентгенограммах во фронтальной проекции, когда верхний суставной отросток глубоко внедряется в дужку нижерасположенного позвонка и формирует рентгенологическую картину клина. Обычно хорошо дифференцируется суставная щель такого соединения за счет раннего присоединения дистрофических изменений в виде артроза.

### *Агенезия суставного отростка*

Полное отсутствие (агенезия) суставного отростка обычно сопровождается другими аномалиями дужек, тел и отростков позвонков. Агенезия распознается по отсутствию симметрично расположенного суставного отростка на рентгенограмме во фронтальной проекции.

### *Аномалии развития поперечных отростков позвонков*

Аномалии развития поперечных отростков довольно разнообразны, что обусловлено особенностью их происхождения и разнообразием функциональной нагрузки. Выделяют следующие аномалии развития поперечных отростков позвонка: раздвоение; шиловидные отростки; персистирующий апофиз поперечного отростка (дополнительная косточка); отверстия в поперечном отростке; разная величина отверстий позвоночной артерии; костная перегородка в отверстии позвоночной артерии.

#### *Происхождение поперечных отростков позвонков*

Поперечные отростки позвонков происходят из двух эмбриональных зачатков: реберного и поперечного. На уровне шейного отдела оба зачатка сливаются, образуя единый костный комплекс – реберно-поперечные отростки. В грудном отделе каждый зачаток формирует свою структуру. Поперечные отростки поясничного отдела вырастают преимущественно из реберного зачатка, а поперечный зачаток дает начало сосцевидным отросткам или *cornua mamillaria*, которые дифференцируются на фронтальных рентгенограммах в виде нежных дополнительных теней сбоку от оснований поперечных отростков. Знание данных закономерностей позволяет объяснить происхождение грубых костных перемычек – мостиков между поперечными отростками поясничных позвонков, наподобие синостозов ребер.

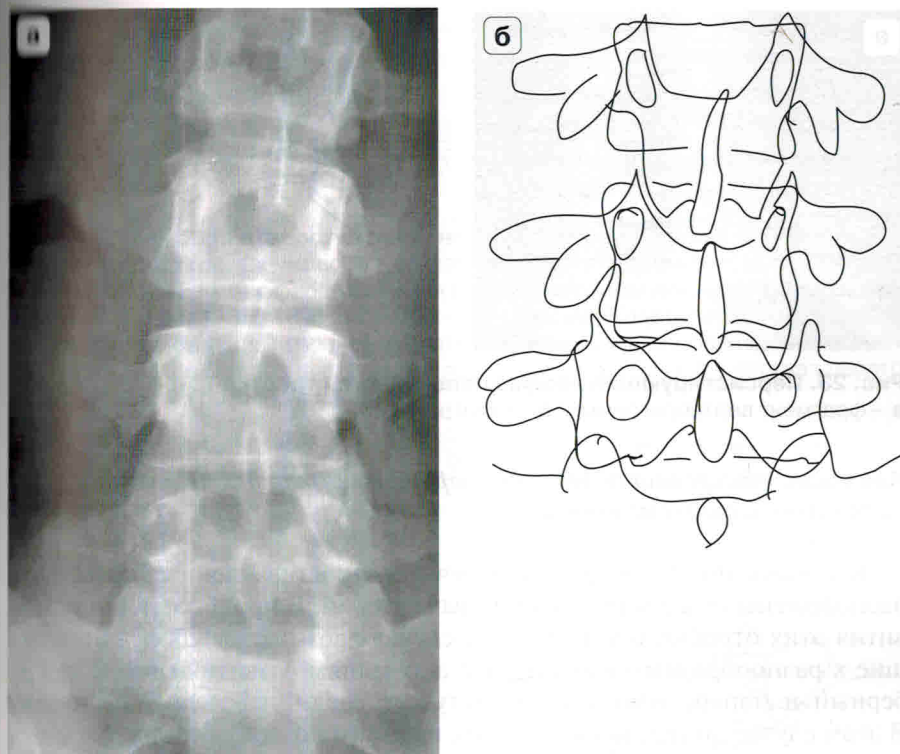
#### *Шиловидные отростки*

В некоторых случаях в связи с особенностями распределения статической и динамической нагрузки сосцевидные отростки достигают значительных размеров и становятся хорошо различимы на рентгенограммах (рис. 22). Анатомы, а вслед за ними и рентгенологи называют их шиловидными отростками. Рентгенологически шиловидные отростки дифференцируются как дополнительные тени, располагающиеся по отношению к поперечному отростку почти перпендикулярно, обычно с обеих сторон позвонка. Это достаточно редкая аномалия развития.

Шиловидные отростки необходимо дифференцировать с патологической тенью при гиперостозе продольной связки или деформирующем спондилезе. В отдельных случаях его принимают за надлом боковой поверхности тела позвонка.

#### *Отверстия в поперечном отростке поясничных позвонков*

В редких случаях избыточное развитие сосцевидных отростков приводит к их смыканию с поперечными отростками и образованию отверстий, наподобие отверстий позвоночной артерии реберно-поперечных отростков шейных позвонков. Аномалия редкая, и до изобретения компьютерного томографа диагностировалась в единичных случаях.



**Рис. 22. Шиловидные отростки.**

**а** – фрагмент вертеброграммы поясничного отдела во фронтальной проекции, **б** – скиаграмма. Отмечаются дополнительные тени костных образований, исходящие из поперечных отростков  $L_{II}$ – $L_{IV}$ .

#### *Персистирующий апофиз поперечного отростка*

Персистирующие апофизы поперечных отростков (в литературе встречаются также термины «раздвоение поперечного отростка», «дополнительная косточка») представляют собой неслившиеся ядра окостенения. Рентгенодиагностика их характерна: поперечный отросток состоит из двух костных фрагментов, разделенных четкой, иногда изогнутой, равномерной по ширине рентгенонегативной линией, обусловленной наличием хряща. Контуры обеих частей ровные, четкие и конгруэнтны друг другу, что также свидетельствует о наличии хрящевого соединения (рис. 23).

Персистирующие апофизы поперечных отростков наблюдаются во всех отделах позвоночника, но чаще всего в I грудном позвонке.

## ГЛАВА III

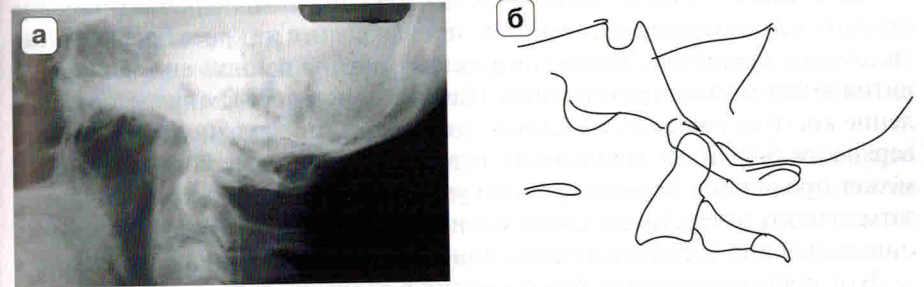
### Рентгенодиагностика аномалий развития переходных зон позвоночника

#### Рентгенодиагностика аномалий развития краниовертебральной зоны позвоночника

##### *Ассимиляция атланта*

Ассимиляция атланта заключается в том, что его боковые массы или дуги частично или полностью сливаются с затылочной костью (рис. 28). Различают: 1) ассимиляцию атланта в виде полуатланта, когда к затылочной кости прикрепляются боковая масса и поперечный отросток; 2) полное слияние боковых масс атланта без поперечных отростков; 3) прирастание передней и частично задней дуги атланта; 4) слияние суставных отделов и половины атланта.

Ассимиляция атланта при исследовании черепов встречается относительно редко. Клинические проявления этой аномалии развития становятся значимыми после достижения пациентом возраста 40–50 лет, что чаще всего обусловлено присоединением дегенеративных и дистрофических заболеваний позвоночника.

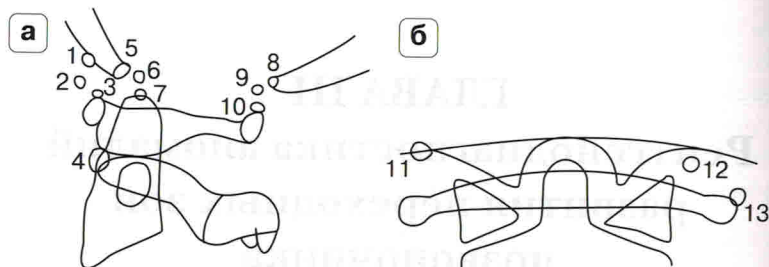


**Рис. 28. Ассимиляция C<sub>1</sub>.**

**а** – фрагмент вертеброграммы шейного отдела позвоночника в сагиттальной проекции, **б** – скиаграмма.

Передняя дужка C<sub>1</sub> сращена с затылочной костью. Задняя дуга C<sub>1</sub> приближена к затылочной кости. Верхушка зуба аксиса находится выше линий Чемберлена и Мак Грегора.





**Рис. 29. Типы манифестации проатланта (схемы) по Ю.Н. Задворнову** [Задворнов Ю.Н. Варианты проатланта, их рентгеноанатомические особенности и патогенетическое значение. Арх. анат. 1977; LXXII (6): 78–84].

**а** – сагиттальная проекция, **б** – фронтальная проекция.

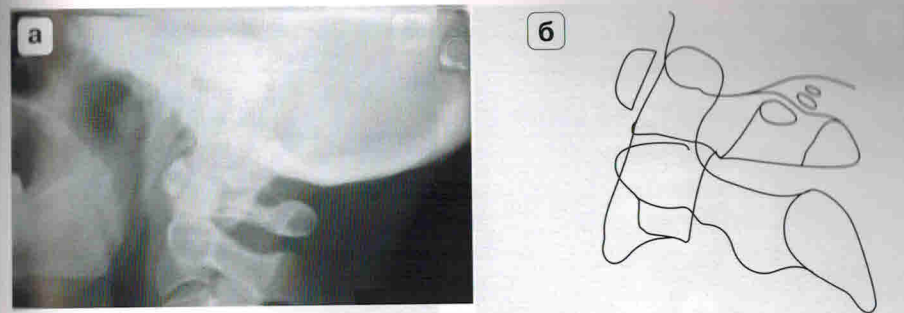
1 – передний слившийся с затылочной костью, 2 – передний, свободный в связочном аппарате, 3 – передний, слившийся с атлантом, 4 – центральный, 5 – центральный, слившийся с затылочной костью, 6 – центральный, свободный в связочном аппарате, 7 – задний, слившийся с верхушкой зуба аксиса, 8 – задний, слившийся с затылочной костью, 9 – задний, свободный в связочном аппарате, 10 – задний, слившийся с атлантом, 11 – боковой, слившийся с затылочной костью, 12 – боковой, свободный в связочном аппарате, 13 – боковой, слившийся с атлантом.

К ассимиляциям атланта относится слияние недоразвитых костных элементов краниовертебральной зоны. Различают: слияние атланта с затылочной костью; слияние боковых масс атланта и тела аксиса; одностороннее слияние атланта с затылочной костью, с зубом и телом аксиса. При сохранении рентгенологической картины зуба аксиса диагностируют слияние атланта с проатлантом и затылочной костью.

### Манифестация проатланта

Манифестация проатланта впервые была описана анатомами как дополнительное костное образование, происходящее из краев большого затылочного отверстия. Морфологическая картина данной аномалии развития имеет множество вариаций. Наиболее характерным является появление костных валиков, объединенных в один отросток по передней поверхности большого затылочного отверстия. Манифестация проатланта может проявиться незначительным уплотнением заднего края большого затылочного отверстия, а также наличием отдельных косточек в проекции задней или передней атлантоокипитальной мембраны (рис. 29).

В отличие от традиционного мнения о редкости данного вида аномалий развития манифестация проатланта встречается достаточно часто. Чаще всего она принимает вид дополнительного ядра окостенения, располагающегося в пространстве между передней, задней дугой атланта, вершиной зуба аксиса снизу и основанием или чешуей затылочной кости сверху (у половины обследованных). Нередко эти ядра окостенения



**Рис. 30. Манифестация проатланта.**

**а** – вертеброграмма, **б** – скиаграмма.

Дифференцируется костная перемычка, соединяющая задний край боковой массы и заднюю дужку атланта (аномалия Киммерле), выше которой различимы два ядра окостенения.

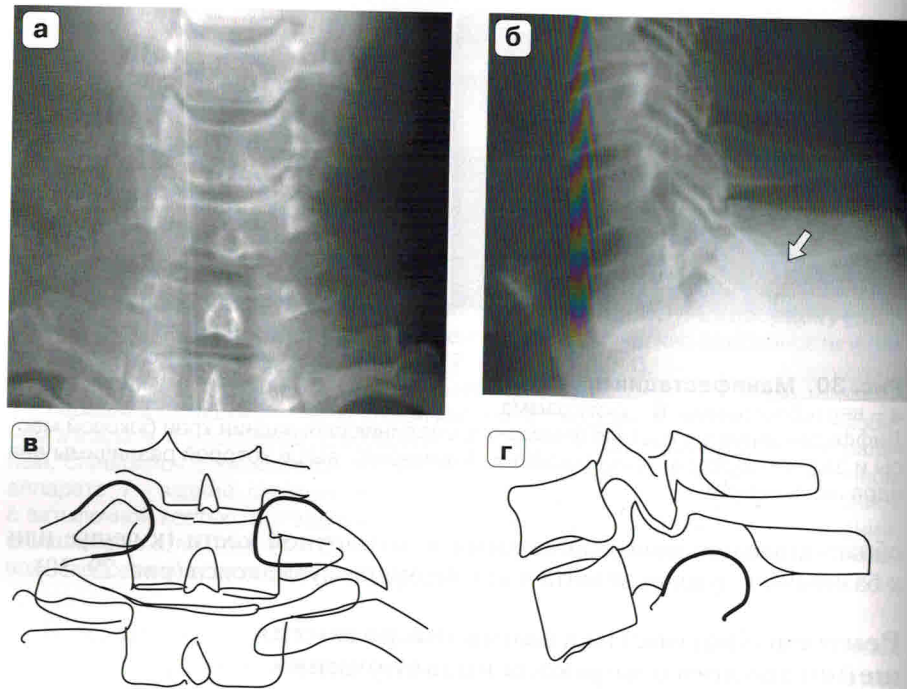
обнаруживаются присоединенными к затылочной кости (к чешуе или к базиону), к дужкам атланта или к верхушке зуба аксиса (рис. 29, 30).

### Рентгенодиагностика аномалий развития шейно-грудного перехода позвоночника

#### Шейные ребра или гиперплазия реберно-поперечных отростков

Шейные ребра происходят из зачатка ребра VII шейного позвонка. В эмбриональном периоде развитие реберно-поперечных отростков имеет различные сроки. Сначала процесс окостенения охватывает зачаток поперечного отростка, который расположен дорсально. Зачаток ребра, расположенный вентрально, подвергается костному перерождению значительно позже, в силу чего при нарушении синостозирования он может развиваться самостоятельно и проявляться отдельным костным образованием (рис. 31). Шейные ребра и гиперплазия реберно-поперечных отростков формируются у  $1/10-1/5$  пациентов.

По степени развития все виды шейных ребер разделяются на 4 группы: I степень – шейное ребро не выходит за пределы поперечного отростка; II степень – шейное ребро выходит за пределы поперечного отростка, однако не достигает хрящевой части I ребра; III степень – шейное ребро достигает хрящевой части I ребра и соединяется с ним; IV степень характеризуется наличием полностью сформированного шейного ребра, которое соединяется с хрящом I ребра и вместе с ним присоединяется к грудины. Позже был выделен еще один вариант шейного ребра, когда оно полностью соответствует строению обычного ребра, достигает грудины и соединяется с ней самостоятельно.



**Рис. 31. Шейные ребра  $C_{VII}$ .**

**а, б** – вертеброграммы шейно-грудного перехода, **в, г** – скиаграммы.

На уровне суставных отростков  $C_{VII}$  дифференцируется округлая тень головки шейного ребра (стрелка). Аналогичные тени различимы на фронтальной вертеброграмме. Они проекционно накладываются на боковые контуры  $C_{VII}$  и  $C_{VI}$ , сочленяясь с реберно-поперечными отростками  $C_{VI}$ .

Различают следующие типы шейных ребер: увеличение реберно-поперечного отростка VII шейного позвонка в виде орлиного клюва; настоящее шейное ребро, когда шейное ребро имеет четко дифференцируемые на рентгенограммах головку, шейку и бугорок и сочленяется с телом и поперечным отростком тела позвонка. При нижней степени развития шейного ребра реберный зачаток синостозирует с телом позвонка и образует с поперечным отростком суставные поверхности. При высшей степени развития шейного ребра оно имеет все анатомические элементы, характерные для обычного ребра, отчетливо различимые на рентгенограммах. В этом случае шейное ребро содержит по две суставные поверхности для сочленения с телом и поперечным отростком позвонка. Строение не настоящего шейного ребра характеризуется

отсутствием головки и шейки ребра. Тогда оно представляет собой отдельную косточку, имеющую соединение в области своей верхушки с реберно-поперечным отростком.

Боли в области шейно-грудного перехода и синдром плечелопаточного периартроза нередко связывают с асимметричным развитием шейных ребер. Вместе с тем однозначно говорить об этиологическом значении шейных ребер в возникновении синдрома плечелопаточного периартроза достоверно нельзя. Клиническая картина обычно развертывается у взрослых людей, имеющих этот вариант развития 30–40 лет. Корреляция между степенью выраженности шейных ребер и болевым синдромом отсутствует. Почти во всех случаях плечелопаточного периартроза шейные ребра имеют совсем небольшой размер. Наличие клинической картины плечелопаточного периартроза прежде всего можно связать с дистрофическими изменениями, развивающимися в шейном отделе позвоночника. С другой стороны, не исключается возможность раннего возникновения дистрофических изменений из-за ограничений статики шейных позвонков, обусловленных стабилизацией шейными ребрами VII шейного позвонка.

#### *Гипоплазия I ребер*

Гипоплазия I ребер нередко диагностируется лишь при патологоанатомическом исследовании и встречается крайне редко. Гипоплазированные I грудные ребра похожи на шейные ребра, и распознать их можно в случае рентгенографии всего позвоночника при подсчете позвонков начиная от аксиса. При этом формально дифференцируются 8 шейных позвонков, а I ребра не достигают хрящевой части грудины (рис. 32).

**Рис. 32. Гипоплазированные I грудные ребра по В.А. Дьяченко** [Дьяченко В.А. Рентгеноостеология (норма и варианты костной системы в рентгеновском изображении): Пособие для изучающих рентгенологию. М.: Медгиз, 1954. 298 с.]

Скиаграмма. Уподобление I грудного позвонка последнему шейному позвонку.

